



Российская ассоциация  
детских хирургов



Ассоциация детских  
анестезиологов-реаниматологов

ISSN 2219-4061 (Print)  
ISSN 2587-6554 (Online)

# РОССИЙСКИЙ ВЕСТНИК ДЕТСКОЙ ХИРУРГИИ, АНЕСТЕЗИОЛОГИИ И РЕАНИМАТОЛОГИИ

Медицинский рецензируемый научно-практический журнал

<http://www.rps-journal.ru>

## RUSSIAN JOURNAL OF PEDIATRIC SURGERY, ANESTHESIA AND INTENSIVE CARE

The peer-review medical journal



ТОМ 14  
Выпуск 3

VOLUME 14  
Issue 3

2024

# РОССИЙСКИЙ ВЕСТНИК ДЕТСКОЙ ХИРУРГИИ, АНЕСТЕЗИОЛОГИИ И РЕАНИМАТОЛОГИИ

ISSN 2219-4061 (Print)  
ISSN 2587-6554 (Online)



Том 14 | Выпуск 3 | 2024

ЕЖЕКВАРТАЛЬНЫЙ МЕДИЦИНСКИЙ РЕЦЕНЗИРУЕМЫЙ НАУЧНО-ПРАКТИЧЕСКИЙ ЖУРНАЛ

Издается с 2010 года

<https://rps-journal.ru>

## УЧРЕДИТЕЛИ

ООО «Российская ассоциация детских хирургов».  
123001, Москва, ул. Садовая-Кудринская, д. 15, к. 3

ФГБОУ ВО «Российский национальный исследовательский медицинский университет имени Н.И. Пирогова» Минздрава России.  
117997, Москва, ул. Островитянова, д. 1

ООО «Эко-Вектор», 191181, Санкт-Петербург,  
Аптекарский переулок, д. 3, литера А, пом. 1Н.

Журнал зарегистрирован Федеральной службой по надзору в сфере связи, информационных технологий и массовых коммуникаций, свидетельство о регистрации СМИ ПИ № ФС77-81892 от 24 сентября 2021 г.

Журнал реферируется РЖ ВИНТИ

Рекомендован ВАК

## ИНДЕКСАЦИЯ

SCOPUS  
РИНЦ (Российский индекс научного цитирования)  
Base  
Crossref  
RSCI  
Dimensions  
Fatcat  
OpenAlex  
Scilit  
Scholia  
Wikidata

## ДЛЯ КОРРЕСПОНДЕНЦИИ

Адрес: 123001, Москва,  
ул. Садовая-Кудринская, стр. 15, к. 4  
Тел. +7(968)586-76-01, факс. +7(499)256-83-56  
e-mail: [rps@eco-vector.com](mailto:rps@eco-vector.com)  
Заведующая редакцией Н.А. Грибина

## ИЗДАТЕЛЬ, РЕДАКЦИЯ

ООО «Эко-Вектор»  
Адрес: 191186, г. Санкт-Петербург,  
Аптекарский переулок, д. 3, литера А, пом. 1Н  
E-mail: [info@eco-vector.com](mailto:info@eco-vector.com)  
WEB: <https://eco-vector.com>  
тел.: +7(812)648-83-67

Подписка на печатную версию журнала:  
Объединенный каталог «Пресса России»  
<https://www.pressa-rr.ru>. Подписной индекс  
на полугодие — 85693, на год — 85694.

Оригинал-макет изготовлен ООО «Эко-Вектор»,  
Выпускающий редактор Н.Н. Рельева  
Корректор И.В. Смирнова  
Верстка А.Г. Хуторовской

Формат 60 × 84/8. Усл.-печ. л. 18,4.  
Тираж 500 экз. Цена свободная.  
Отпечатано в ООО «Типография Экспресс В2В».  
191180, Санкт-Петербург, наб. реки Фоназтанки,  
д. 104, лит. А, пом. 3Н, оф. 1. Тел.: +7(812)646-33-77.  
Заказ № 4-8435-1v. Подписано в печать 23.09.2024  
Выход в свет 02.10.2024

© Общероссийская общественная организация  
«Российская ассоциация детских хирургов», 2024  
© ООО «Эко-Вектор», 2024

## Главный редактор

Владимир Михайлович Розинов — доктор медицинских наук, профессор, Заслуженный врач Российской Федерации (Москва, Россия)

## Заместители главного редактора

А.У. Лекманов — доктор медицинских наук, профессор (Москва, Россия)  
А.Ю. Разумовский — доктор медицинских наук, профессор, член-корреспондент РАН (Москва, Россия)

## Научный редактор

Владимир Ильич Петлах — доктор медицинских наук (Москва, Россия). E-mail: [vestnik@childsurgeon.ru](mailto:vestnik@childsurgeon.ru)

## Ответственный секретарь

Галина Игоревна Кузовлева — кандидат медицинских наук (Москва, Россия). E-mail: [rps@eco-vector.com](mailto:rps@eco-vector.com)

## Редакционная коллегия

Ю.С. Александрович — доктор медицинских наук, профессор (Санкт-Петербург, Россия)  
С.М. Батаев — доктор медицинских наук (Москва, Россия)  
Л.И. Будкевич — доктор медицинских наук, профессор (Москва, Россия)  
Л.М. Вессель — доктор медицины, профессор (Мангейм, Германия)  
С.В. Виссарионов — доктор медицинских наук, профессор, член-корреспондент РАН (Санкт-Петербург, Россия)  
В.Г. Гельдт — доктор медицинских наук, профессор (Москва, Россия)  
О.С. Горбачев — кандидат медицинских наук (Москва, Россия)  
А.В. Губин — доктор медицинских наук (Москва, Россия)  
А.Ф. Дронов — доктор медицинских наук, профессор (Москва, Россия)  
Д.Д. Долотова — кандидат медицинских наук (Москва, Россия)  
Д.В. Заболотский — доктор медицинских наук, профессор (Санкт-Петербург, Россия)  
Ю.В. Ерзулева — доктор медицинских наук (Москва, Россия)  
Ю.А. Козлов — доктор медицинских наук, профессор, член-корреспондент РАН (Иркутск, Россия)  
А.А. Корсунский — доктор медицинских наук, профессор (Москва, Россия)  
В.В. Лазарев — доктор медицинских наук, профессор (Москва, Россия)  
С.В. Минаев — доктор медицинских наук, профессор (Ставрополь, Россия)  
П.И. Миронов — доктор медицинских наук (Уфа, Россия)  
Д.А. Морозов — доктор медицинских наук, профессор (Москва, Россия)  
Стивен Моултон — доктор медицины, профессор хирургии (Калифорния, США)  
В.Г. Поляков — доктор медицинских наук, профессор, академик РАН (Москва, Россия)  
С.О. Рябых — доктор медицинских наук (Москва, Россия)  
И.А. Савин — доктор медицинских наук, профессор (Москва, Россия)  
Ю.Ю. Соколов — доктор медицинских наук, профессор (Москва, Россия)  
С.М. Степаненко — доктор медицинских наук, профессор (Москва, Россия)  
Т.А. Шароев — доктор медицинских наук, профессор (Москва, Россия)

## Редакционный совет

В.И. Аверин — доктор медицинских наук, профессор (Минск, Беларусь)  
А.Г. Баиндурашвили — доктор медицинских наук, профессор, академик РАН (Санкт-Петербург, Россия)  
В.Ф. Бланинский — доктор медицинских наук, профессор (Ярославль, Россия)  
С.Ф. Гончаров — доктор медицинских наук, профессор, академик РАН (Москва, Россия)  
А.А. Гумеров — доктор медицинских наук, профессор (Уфа, Россия)  
Кейт Джергесон — доктор медицины, хирург в Детском госпитале Алабамы (Бирмингем, США)  
И.А. Комиссаров — доктор медицинских наук, профессор (Санкт-Петербург, Россия)  
Т.К. Немилова — доктор медицинских наук, профессор (Санкт-Петербург, Россия)  
В.А. Новожилков — доктор медицинских наук, профессор (Иркутск, Россия)  
В.В. Паршиков — доктор медицинских наук, профессор (Нижегород, Россия)  
А.В. Пислаков — доктор медицинских наук, профессор (Омск, Россия)  
В.И. Снисарь — доктор медицинских наук, профессор (Днепропетровск, Украина)  
Н.А. Цап — доктор медицинских наук, профессор (Екатеринбург, Россия)  
М.Б. Ярустовский — доктор медицинских наук, профессор, член-корреспондент РАН (Москва, Россия)

Редакция не несет ответственности за содержание рекламных материалов. Точка зрения авторов может не совпадать с мнением редакции. К публикации принимаются статьи, подготовленные только в соответствии с правилами для авторов. Направляя статью в редакцию, авторы принимают условия договора публичной оферты. С правилами для авторов и договором публичной оферты можно ознакомиться на сайте: <https://rps-journal.ru/jour/about/submissions>. Полное или частичное воспроизведение материалов, опубликованных в журнале, допускается только с разрешения издателя и редакции, ссылка на журнал обязательна



# RUSSIAN JOURNAL OF PEDIATRIC SURGERY, ANESTHESIA AND INTENSIVE CARE

ISSN 2219-4061 (Print)  
ISSN 2587-6554 (Online)

16+

Volume 14 | Issue 3 | 2024

QUARTERLY PEER-REVIEWED MEDICAL ACADEMIC JOURNAL

Published since 20https://rps-journal.ru

## FOUNDERS

Russian Association of Pediatric Surgeons  
Pirogov Russian National Research Medical University  
Eco-Vector

Registered by the Federal Service for Supervision of  
Communications, Information Technology and Mass  
Media Registration number: ПИ No. ФС 77-81892  
as of September 24, 2021.

## INDEXATION

SCOPUS  
Russian Science Electronic Library (eLibrary.ru)  
Base  
Crossref  
RSCI  
Dimensions  
Fatcat  
OpenAlex  
Scilit  
Scholia  
Wikidata

## FOR CORRESPONDENCE

Address: 15-4, str. Sadovaya-Kudrinskaya,  
Moscow, Russian Federation, 123001  
E-mail: rps@eco-vector.com  
Phone: +7(968)586-76-01  
Executive editor *N.A. Gribina*

## PUBLISHER, EDITORIAL CONTACT

Eco-Vector  
Address: Aptekarskiy lane 3, A, office 1N,  
Saint Petersburg, 191181, Russia  
E-mail: info@eco-vector.com  
WEB: https://eco-vector.com  
Phone: +7(812)648-83-67

Subscription to the printed version:  
Joint catalog "Press of Russia" on the website  
https://www.pressa-rrf.ru  
Index for half yearly subscription – **85693**  
Index for yearly subscription – **85694**  
Subscription to the electronic version:  
https://journals.eco-vector.com  
https://elibrary.ru

Layout by Eco-Vector Publishing House  
Issuing editor: *N.N. Repeva*  
Proofreader: *I.V. Smirnova*  
Layout editor: *A.G. Khutorovskaya*

© All-Russian Public Organization  
'Russian Association of Pediatric Surgeons', 2024  
© Eco-Vector, 2024

## Editor-in-Chief

*Vladimir M. Rozinov* — Dr. Sci. (Med.), Professor, Honored Doctor of the Russian Federation, (Moscow, Russia)

## Deputy Editors-in-Chief

*A.U. Lekmanov* — Dr. Sci. (Med.), Professor (Moscow, Russia)  
*A.Yu. Razumovsky* — Dr. Sci. (Med.), Professor (Moscow, Russia)

## Science Editor

*Vladimir I. Petlakh* — Dr. Sci. (Med.) (Moscow, Russia). E-mail: vestnik@childsurgeon.ru

## Executive Secretary of the Editorial Board

*Galina I. Kuzovleva* — Cand. Sci. (Med.) (Moscow, Russia). E-mail: rps@eco-vector.com

## Editorial Board

*Yu.S. Aleksandrovich* — Dr. Sci. (Med.), Professor (St. Petersburg, Russia)  
*S.M. Bataev* — Dr. Sci. (Med.) (Moscow, Russia)  
*L.I. Budkevich* — Dr. Sci. (Med.), Professor (Moscow, Russia)  
*L.M. Wessel* — MD, Professor (Mannheim, Germany)  
*S.V. Vissarianov* — Dr. Sci. (Med.), Professor (St. Petersburg, Russia)  
*V.G. Geldt* — Dr. Sci. (Med.), Professor (Moscow, Russia)  
*O.S. Gorbachev* — Cand. Sci. (Med.) (Moscow, Russia)  
*A.V. Gubin* — Dr. Sci. (Med.) (Moscow, Russia)  
*A.F. Dronov* — Dr. Sci. (Med.), Professor (Moscow, Russia)  
*D.D. Dolotova* — Cand. Sci. (Med.) (Moscow, Russia)  
*D.V. Zabolotsky* — Dr. Sci. (Med.), Professor (St. Petersburg, Russia)  
*J.V. Erpuleva* — Dr. Sci. (Med.) (Moscow, Russia)  
*Y.A. Kozlov* — Dr. Sci. (Med.), Professor (Irkutsk, Russia)  
*A.A. Korsunsky* — Dr. Sci. (Med.), Professor (Moscow, Russia)  
*V.V. Lazarev* — Dr. Sci. (Med.), Professor (Moscow, Russia)  
*S.V. Minaev* — Dr. Sci. (Med.), Professor (Stavropol, Russia)  
*P.I. Mironov* — Dr. Sci. (Med.) (Ufa, Russia)  
*D.A. Morozov* — Dr. Sci. (Med.), Professor (Moscow, Russia)  
*Steven Moulton* — MD, PhD, Professor of Surgery (California, USA)  
*V.G. Polyakov* — Dr. Sci. (Med.), Professor (Moscow, Russia)  
*S.O. Ryabykh* — Dr. Sci. (Med.) (Moscow, Russia)  
*I.A. Savin* — Dr. Sci. (Med.), Professor (Moscow, Russia)  
*Y.Yu. Sokolov* — Dr. Sci. (Med.), Professor (Moscow, Russia)  
*S.M. Stepanenko* — Dr. Sci. (Med.), Professor (Moscow, Russia)  
*T.A. Sharoev* — Dr. Sci. (Med.), Professor (Moscow, Russia)

## Editorial Council

*V.I. Averin* — Dr. Sci. (Med.), Professor (Minsk, Belarus)  
*A.G. Baidurashvili* — Dr. Sci. (Med.), Professor (St. Petersburg, Russia)  
*V.F. Blandinsky* — Dr. Sci. (Med.), Professor (Yaroslavl, Russia)  
*S.F. Goncharov* — Dr. Sci. (Med.), Professor (Moscow, Russia)  
*A.A. Gumerov* — Dr. Sci. (Med.), Professor (Ufa, Russia)  
*Kate Jergheson* — MD, PhD, surgeon in Alabama Children's Hospital (Birmingham, USA)  
*I.A. Komissarov* — Dr. Sci. (Med.), Professor (St. Petersburg, Russia)  
*T.K. Nemilova* — Dr. Sci. (Med.), Professor (St. Petersburg, Russia)  
*V.A. Novozhilov* — Dr. Sci. (Med.), Professor (Irkutsk, Russia)  
*V.V. Parshikov* — Dr. Sci. (Med.), Professor (Nizhny Novgorod, Russia)  
*A.V. Pisklakov* — Dr. Sci. (Med.), Professor (Omsk, Russia)  
*V.I. Snisar* — Dr. Sci. (Med.), Professor (Dnepropetrovsk, Ukraine)  
*N.A. Tsap* — Dr. Sci. (Med.), Professor (Yekaterinburg, Russia)  
*M.B. Yarustovsky* — Dr. Sci. (Med.), Professor (Moscow, Russia)

The editors are not responsible for the content of advertising materials. The point of view of the authors may not coincide with the opinion of the editors. Only articles prepared in accordance with the guidelines are accepted for publication. By sending the article to the editor, the authors accept the terms of the public offer agreement. The guidelines for authors and the public offer agreement can be found on the website: https://rps-journal.ru/jour/about/submissions. Permissions to reproduce material must be obtained from the publisher and retained in order to confirm the legality of using reproduced materials



# СОДЕРЖАНИЕ

## ОРИГИНАЛЬНЫЕ ИССЛЕДОВАНИЯ

Минимально инвазивная реимплантация мочеточника при обструктивном мегауретере у детей. Мультицентровое исследование .....	321
<i>Н.Р. Акрамов, Ю.В. Баранов, С.Г. Бондаренко, В.И. Дубров, И.М. Каганцов, С.А. Карпачев, М.И. Коган, Г.И. Кузовлева, А.В. Пирогов, Ю.Э. Рудин, Д.Е. Саблин, В.В. Сизонов, О.С. Шмыров</i>	
Катамнестическое исследование сроков, клинических проявлений, предикторов повторного воспаления червеобразного отростка и выбор лечебной тактики у детей .....	333
<i>В.Ф. Бландинский, С.В. Соколов, А.Ю. Андреева, Д.Н. Щедров, И.А. Березняк, А.В. Луговкин, К.А. Корниченко</i>	
Диагностические критерии для оптимизации тактики лечения детей с травматическими разрывами селезенки .....	347
<i>И.А. Пикало, В.В. Подкаменев, О.А. Карабинская, В.А. Новожилов, Л.П. Милюкова</i>	
Шкала степени тяжести врожденной косолапости по степени ригидности деформации стоп .....	359
<i>М.В. Власов</i>	
CD10 и CD16 нейтрофилов как маркеры развития генерализованной инфекции у новорожденных .....	369
<i>И.В. Образцов, А.А. Образцова, О.В. Воронина, Е.А. Черникова, А.Ю. Мищенко, М.А. Гордукова, Н.В. Давыдова, Ю.В. Жиркова, А.А. Корсунский</i>	

## ОБЗОРЫ

Современный взгляд на хирургическое лечение поражения илеоцекальной зоны при болезни Крона: когда и как оперировать. Обзор литературы .....	381
<i>В.А. Глушкова, А.В. Подкаменев, Т.В. Габрусская</i>	
Хирургическое лечение детей с повреждениями сухожилий глубоких сгибателей пальцев кисти в зоне фиброзно-синовиальных каналов. Обзор литературы .....	391
<i>Л.Я. Идрис, А.В. Александров, В.В. Рыбченко, П.В. Гончарук</i>	

## КЛИНИЧЕСКИЕ НАБЛЮДЕНИЯ

Хроническая дуоденальная непроходимость при изолированной мальротации двенадцатиперстной кишки у 17-летней девочки .....	403
<i>Д.А. Морозов, М.И. Айрапетян, О.В. Суходольская, Л.Д. Григорян</i>	
Трудный случай диагностики и лечения ребенка с дуодено-ободочным свищем .....	413
<i>С.С. Передереев, В.Г. Сварич, А.И. Тихомиров, Р.А. Ти, Ю.А. Олейникова</i>	
Эндохирургическое лечение ребенка 7 месяцев с экстралобарной секвестрацией легкого и трахеальным бронхом .....	421
<i>Д.Б. Еремин, Г.Э. Гаджикеримов, А.А. Тухтаматов, А.А. Демидов</i>	
Клинический случай успешного тромболизиса у новорожденного с тромбозом левой почечной вены .....	431
<i>А.А. Фомушкина, О.В. Воронина, Е.В. Карпышева, Ю.Ю. Митина, А.Ю. Елков, П.В. Свирин, Ю.В. Жиркова</i>	
Многочисленные рецидивы перекрута придатков матки у девочки 9 лет: клиническое наблюдение .....	441
<i>Н.С. Бакаева, Д.А. Баранов, В.А. Вечеркин, В.А. Птицын, П.В. Коряшкин, В.М. Гаглоев</i>	

## КОММЕНТАРИИ

Комментарий к статье «Многочисленные рецидивы перекрута придатков матки у девочки 9 лет: клиническое наблюдение» .....	451
<i>М.А. Чундокова, В.И. Петлах</i>	

## КЛИНИЧЕСКИЕ РЕКОМЕНДАЦИИ

Проект решения симпозиума «Хирургическая патология передней брюшной стенки у детей» .....	457
<i>М.А. Барская</i>	

## ПЕРСОНАЛИИ

К 75-летию юбилею Игоря Ивановича Бабича .....	465
<i>М.Ф. Черкасов</i>	
Памяти профессора Сергея Николаевича Николаева (09.02.1954–23.07.2024) .....	469
<i>М.А. Чундокова</i>	
ПОЗДРАВЛЕНИЕ КОЛЛЕГ .....	473

# CONTENTS

---

## ORIGINAL STUDY ARTICLES

- Minimally invasive reimplantation of the ureter for obstructive megaureter in children: a multicenter study ..... 321  
*N.R. Akramov, Yu.V. Baranov, S.G. Bondarenko, V.I. Dubrov, I.M. Kagantsov, S.A. Karpachev, M.I. Kogan, Gl. Kuzovleva, A.V. Pirogov, Yu.E. Rudin, D.E. Sablin, V.V. Sizonov, O.S. Shmyrov*
- Follow-up study on timing, clinical manifestations, predictors of re-inflammation of the appendix, and choice of treatment tactics in children ..... 333  
*V.F. Blandinski, S.V. Sokolov, A.Yu. Andreeva, D.N. Shchedrov, I.A. Bereznyak, A.V. Lugovkin, K.A. Kornienko*
- Diagnostic criteria for optimizing treatment tactics for children with traumatic splenic ruptures ..... 347  
*I.A. Pikalo, V.V. Podkamenev, O.A. Karabinskaya, V.A. Novozhilov, L.P. Milyukova*
- Scale of severity of congenital clubfoot by the degree of rigidity of foot deformity ..... 359  
*M.V. Vlasov*
- Neutrophil CD10 and CD16 as markers of generalized infection development in newborns ..... 369  
*I.V. Obratsov, A.A. Obratsova, O.V. Voronina, E.A. Chernikova, A.Yu. Mishchenko, M.A. Gordukova, N.V. Davydova, Ju.V. Zhirkova, A.A. Korsunskiy*

## REVIEWS

- Modern view of surgical treatment of the lesion ileocecal zone in Crohn's disease: when and how to operate ..... 381  
*V.A. Glushkova, A.V. Podkamenev, T.V. Gabrusskaya*
- Surgical treatment of children with tendon injuries of deep finger flexor tendons in the zone of fibrosynovial canals in pediatric patients: a review ..... 391  
*L.Ya. Idris, A.V. Alexandrov, V.V. Rybchenok, P.V. Goncharuk*

## CASE REPORTS

- Chronic duodenal obstruction in isolated malrotation of the duodenum in a 17-year-old girl ..... 403  
*D.A. Morozov, M.I. Ayrapetyan, O.V. Sukhodolskaya, L.D. Grigoryan*
- Diagnosis and treatment of duodenal fistula in a child: case report ..... 413  
*S.S. Peredereev, V.G. Svarich, A.I. Tikhomirov, R.A. Ti, Yu.A. Oleinikova*
- Endosurgical treatment of a 7-month-old child with extralobaric sequestration of the lung and tracheal bronchus ..... 421  
*D.B. Eremin, G.E. Gadzhikerimov, A.A. Tukhtamatov, A.A. Demidov*
- Clinical case of successful thrombolysis in a newborn with thrombosis of the left renal vein ..... 431  
*A.A. Fomushkina, O.V. Voronina, E.V. Karpysheva, Yu.Yu. Mitina, A.Yu. Yelkov, P.V. Svirin, Ju.V. Zhirkova*
- Multiple recurrences of adnexal torsion in a 9-year-old girl: a case report ..... 441  
*N.S. Bakaeva, D.A. Baranov, V.A. Vecherkin, V.A. Ptitsyn, P.V. Koryashkin, V.M. Gagloev*

## COMMENTARY

- Comments on the article "Multiple recurrences of adnexal torsion in a 9-year-old girl: a clinical observation" ..... 451  
*M.A. Chundokova, V.I. Petlakh*

## CLINICAL PRACTICE GUIDELINES

- Draft resolution of the symposium "Surgical pathology of the anterior abdominal wall in children" ..... 457  
*M.A. Barskaya*

## PERSONAL

- For the 75th anniversary of Igor I. Babich ..... 465  
*M.F. Cherkasov*
- In memory of Professor Sergey N. Nikolaev (09.02.1954–23.07.2024) ..... 469  
*M.A. Chundokova*
- ANNIVERSARIES MEMBERS OF THE RUSSIAN ASSOCIATION OF PEDIATRIC SURGEONS ..... 473



DOI: <https://doi.org/10.17816/psaic1806>

# Минимально инвазивная реимплантация мочеточника при обструктивном мегауретере у детей. Мультицентровое исследование

Н.Р. Акрамов<sup>1</sup>, Ю.В. Баранов<sup>2</sup>, С.Г. Бондаренко<sup>3</sup>, В.И. Дубров<sup>4</sup>, И.М. Каганцов<sup>5</sup>,  
С.А. Карпачев<sup>6</sup>, М.И. Коган<sup>7</sup>, Г.И. Кузовлева<sup>8,9</sup>, А.В. Пирогов<sup>10</sup>, Ю.Э. Рудин<sup>11</sup>,  
Д.Е. Саблин<sup>12</sup>, В.В. Сизонов<sup>7</sup>, О.С. Шмыров<sup>13</sup>

<sup>1</sup> Казанская государственная медицинская академия — филиал Российской медицинской академии непрерывного профессионального образования, Казань, Россия;

<sup>2</sup> Областная детская клиническая больница, Екатеринбург, Россия;

<sup>3</sup> Клиническая больница скорой медицинской помощи № 7, Волгоград, Россия;

<sup>4</sup> Городская детская клиническая больница № 2, Минск, Республика Беларусь;

<sup>5</sup> Национальный медицинский исследовательский центр им. В.А. Алмазова, Санкт-Петербург, Россия;

<sup>6</sup> Национальный медицинский исследовательский центр здоровья детей, Москва, Россия;

<sup>7</sup> Ростовский государственный медицинский университет, Ростов-на-Дону, Россия;

<sup>8</sup> Первый Московский государственный медицинский университет им. И.М. Сеченова (Сеченовский Университет), Москва, Россия;

<sup>9</sup> Детская городская клиническая больница № 9 им. Г.Н. Сперанского, Москва, Россия;

<sup>10</sup> Областная детская клиническая больница им. Н.Н. Силищевой, Астрахань, Россия;

<sup>11</sup> Научно-исследовательский институт урологии и интервенционной радиологии им. Н.А. Лопаткина — филиал Национального медицинского исследовательского центра радиологии, Москва, Россия;

<sup>12</sup> Архангельская областная детская клиническая больница им. П.Г. Выжлецова, Архангельск, Россия;

<sup>13</sup> Морозовская детская городская клиническая больница, Москва, Россия

## АННОТАЦИЯ

**Актуальность.** До последнего времени открытая реимплантация при патологии уретеро-везикального сегмента считалась золотым стандартом. С начала 2000-х годов начали появляться публикации, в которых были представлены результаты применения лапароскопической и везикоскопической техники реимплантации мочеточника у детей.

**Цель** — провести ретроспективный анализ результатов и осложнений минимально инвазивных вмешательств у детей с обструктивным мегауретером при использовании различных техник реимплантации мочеточника.

**Материалы и методы.** В исследование были включены данные 369 пациентов (385 мочеточников), оперированных в 12 клиниках. Медиана возраста составила 6 мес. (4; 7,8), у 39 (10,7 %) пациентов имелась сопутствующая патология мочеточника и мочевого пузыря. Была применена везикоскопическая операция Козна, экстравезикальная поперечная реимплантация, расчленяющая операция Лич–Грегуара и psoas-hitch-реимплантация (на 189, 148, 27 и 21 мочеточниках соответственно), ремоделирование диаметра мочеточника выполняли в 23,6 %. Для оценки статистической значимости изучаемых переменных использовали *U*-тест Манна–Уитни, тест Краскела–Уоллеса, точный критерий Фишера и бинарную логистическую регрессионную модель.

**Результаты.** Медиана длительности операция составила 140 мин (110; 170). Вне зависимости от вида реимплантации обструкция была устранена в 375 из 385 мочеточников (97,4 %), в 35 (9,1 %) мочеточниках развился пузырно-мочеточниковый рефлюкс. Интраоперационные (3) и послеоперационные осложнения (22) имелись в 0,8 и 6 % случаях соответственно. Повторные операции выполняли у 31 пациента (8 %). Статистически значимыми предикторами исхода реимплантации были ориентация туннеля, грудной возраст детей и диаметр мочеточника.

**Заключение.** Минимально инвазивная реимплантация мочеточника при обструктивном мегауретере у детей является безопасной эффективностью, сравнимой с открытыми операциями, и сопровождающаяся небольшим количеством осложнений.

**Ключевые слова:** первичный обструктивный мегауретер; минимально инвазивная реимплантация; лапароскопия; пневмозвезикоскопия; дети.

## Как цитировать

Акрамов Н.Р., Баранов Ю.В., Бондаренко С.Г., Дубров В.И., Каганцов И.М., Карпачев С.А., Коган М.И., Кузовлева Г.И., Пирогов А.В., Рудин Ю.Э., Саблин Д.Е., Сизонов В.В., Шмыров О.С. Минимально инвазивная реимплантация мочеточника при обструктивном мегауретере у детей. Мультицентровое исследование // Российский вестник детской хирургии, анестезиологии и реаниматологии. 2024. Т. 14, № 3. С. 321–332. DOI: <https://doi.org/10.17816/psaic1806>

Рукопись получена: 06.05.2024

Рукопись одобрена: 06.08.2024

Опубликована online: 19.09.2024

DOI: <https://doi.org/10.17816/psaic1806>

# Minimally invasive reimplantation of the ureter for obstructive megaureter in children: a multicenter study

Nail R. Akramov<sup>1</sup>, Yurii V. Baranov<sup>2</sup>, Sergei G. Bondarenko<sup>3</sup>, Vitali I. Dubrov<sup>4</sup>, Ilya M. Kagantsov<sup>4</sup>, Sergey A. Karpachev<sup>6</sup>, Mikhail I. Kogan<sup>7</sup>, Galina I. Kuzovleva<sup>8,9</sup>, Aleksandr V. Pirogov<sup>10</sup>, Yuriy E. Rudin<sup>11</sup>, Dmitry E. Sablin<sup>12</sup>, Vladimir V. Sizonov<sup>7</sup>, Oleg S. Shmyrov<sup>1,3</sup>

<sup>1</sup> Russian Medical Academy of Continuous Professional Education, Kazan, Russia;

<sup>2</sup> Regional Children's Clinical Hospital, Ekaterinburg, Russia;

<sup>3</sup> Regional Clinical Hospital No.7, Volgograd, Russia;

<sup>4</sup> Minsk City Children's Hospital No. 2, Minsk, Republic of Belarus;

<sup>5</sup> Almazov National Medical Research Center, Saint Petersburg, Russia;

<sup>6</sup> National Medical Research Center for Children's Health, Moscow, Russia;

<sup>7</sup> Rostov State Medical University, Rostov-on-Don, Russia;

<sup>8</sup> First Sechenov Moscow State Medical University, Moscow, Russia;

<sup>9</sup> G.N. Speransky Children's Hospital No. 9, Moscow, Russia

<sup>10</sup> N.N. Silishcheva Regional Children's Clinical Hospital, Astrakhan, Russia;

<sup>11</sup> National Medical Research Radiological Center, Moscow, Russia;

<sup>12</sup> P.G. Vyzhetsov Arkhangelsk Regional Children's Clinical Hospital, Arkhangelsk, Russia;

<sup>13</sup> Morozov Children's Municipal Clinical Hospital, Moscow, Russia

## ABSTRACT

**BACKGROUND:** Open reimplantation has been considered the gold standard treatment for pathologies of the ureterovesical segment. In 2000, studies that presented results of the use of laparoscopic and vesicoscopic techniques for ureteral reimplantation in children began to emerge.

**AIM:** This study aimed to retrospectively analyze the results and complications of minimally invasive interventions in children with obstructive megaureter using various ureteral reimplantation techniques.

**MATERIALS AND METHODS:** Data from 369 patients (385 ureters) operated on in 12 clinics were included. The median age of the patients was 6 months (4; 7.8), and 39 (10.7%) patients had concomitant pathology of the ureter and bladder. Cohen's vesicoscopic operation, extravesical transverse reimplantation, Lich–Gregoir dissection, and psoas–hitch reimplantation were conducted on 189, 148, 27, and 21 ureters, respectively, and ureteral diameter remodeling was performed in 23.6% of patients. The Mann–Whitney U-test, Kruskal–Wallis test, Fisher's exact test, and binary logistic regression model were used to assess the statistical significance of the studied variables.

**RESULTS:** The median operation time was 140 minutes (110; 170). Obstruction was eliminated in 375 of 385 ureters (97.4%), regardless of the type of reimplantation, and vesicoureteral reflux developed in 35 (9.1%) ureters. Intraoperative (3) and post-operative complications (22) were present in 0.8% and 6% of cases, respectively. Reoperations were performed in 31 patients (8%). The statistically significant predictors of reimplantation outcome were tunnel orientation, infant age, and ureteral diameter.

**CONCLUSIONS:** Minimally invasive ureteral reimplantation for obstructive megaureter is safe for children, with efficacy comparable to open surgery, and with few complications.

**Keywords:** primary obstructive megaureter; minimally invasive reimplantation; laparoscopy; pneumovesicoscopy; children.

## To cite this article

Akramov NR, Baranov YuV, Bondarenko SG, Dubrov VI, Kagantsov IM, Karpachev SA, Kogan MI, Kuzovleva GI, Pirogov AV, Rudin YuE, Sablin DE, Sizonov VV, Shmyrov OS. Minimally invasive reimplantation of the ureter for obstructive megaureter in children: a multicenter study. *Russian Journal of Pediatric Surgery, Anesthesia and Intensive Care*. 2024;14(3):321–332. DOI: <https://doi.org/10.17816/psaic1806>

DOI: <https://doi.org/10.17816/psaic1806>

# 儿童阻塞性巨尿管的最小侵入性输尿管再植。 多中心研究

Nail R. Akramov<sup>1</sup>, Yuriy V. Baranov<sup>2</sup>, Sergei G. Bondarenko<sup>3</sup>, Vitali I. Dubrov<sup>4</sup>, Ilya M. Kagantsov<sup>4</sup>,  
Sergey A. Karpachev<sup>6</sup>, Mikhail I. Kogan<sup>7</sup>, Galina I. Kuzovleva<sup>8,9</sup>, Aleksandr V. Pirogov<sup>10</sup>,  
Yuriy E. Rudin<sup>11</sup>, Dmitry E. Sablin<sup>12</sup>, Vladimir V. Sizonov<sup>7</sup>, Oleg S. Shmyrov<sup>1,3</sup>

<sup>1</sup> Russian Medical Academy of Continuous Professional Education, Kazan, Russia;

<sup>2</sup> Regional Children's Clinical Hospital, Ekaterinburg, Russia;

<sup>3</sup> Regional Clinical Hospital No.7, Volgograd, Russia;

<sup>4</sup> Minsk City Children's Hospital No. 2, Minsk, Republic of Belarus;

<sup>5</sup> Almazov National Medical Research Center, Saint Petersburg, Russia;

<sup>6</sup> National Medical Research Center for Children's Health, Moscow, Russia;

<sup>7</sup> Rostov State Medical University, Rostov-on-Don, Russia;

<sup>8</sup> First Sechenov Moscow State Medical University, Moscow, Russia;

<sup>9</sup> G.N. Speransky Children's Hospital No. 9, Moscow, Russia

<sup>10</sup> N.N. Silishcheva Regional Children's Clinical Hospital, Astrakhan, Russia;

<sup>11</sup> National Medical Research Radiological Center, Moscow, Russia;

<sup>12</sup> P.G. Vyzhetsov Arkhangelsk Regional Children's Clinical Hospital, Arkhangelsk, Russia;

<sup>13</sup> Morozov Children's Municipal Clinical Hospital, Moscow, Russia

## 摘要

**现实性。**直到近期,开放式输尿管再植被认为是尿道膀胱段病变的金标准。从2000年代初开始,出现了一些关于腹腔镜和膀胱镜技术在儿童输尿管再植中应用的研究成果。

**目的。**对使用不同输尿管再植技术的儿童阻塞性巨尿管的最小侵入性手术结果和并发症进行回顾性分析。

**材料和方法。**研究纳入了369名患者(385个输尿管)的数据,这些患者在12个医院接受了手术。中位年龄为6个月(4; 7.8),其中39名患者(10.7%)有合并的输尿管和膀胱病变。采用了Cohen膀胱镜手术、膀胱外横向再植、Lih-Gregoire分离手术和腰大肌悬吊再植(分别针对189、148、27和21个输尿管),在23.6%的情况下进行了输尿管直径重建。为评估所研究变量的统计显著性,使用了Mann-Whitney U检验、Kruskal-Wallis检验、Fisher精确检验和二元逻辑回归模型。

**结果。**140分钟(110; 170)。无论再植类型如何,385个输尿管中有375个(97.4%)成功解除阻塞,35个(9.1%)输尿管出现了膀胱-输尿管反流。术中并发症(3例)和术后并发症(22例)分别占0.8%和6%。31名患者(8%)进行了重复手术。统计学上显著的再植结果预测因素包括通道的方向、儿童的年龄和输尿管的直径。

**结论。**儿童阻塞性巨尿管的最小侵入性输尿管再植是一种安全的手术,其有效性与开放手术相当,并且并发症较少。

**关键词:**原发性阻塞性巨尿管; 最小侵入性再植; 腹腔镜; 气囊膀胱镜; 儿童。

## 引用本文

Akramov NR, Baranov YuV, Bondarenko SG, Dubrov VI, Kagantsov IM, Karpachev SA, Kogan MI, Kuzovleva GI, Pirogov AV, Rudin YuE, Sablin DE, Sizonov VV, Shmyrov OS. 儿童阻塞性巨尿管的最小侵入性输尿管再植。多中心研究。 *Russian Journal of Pediatric Surgery, Anesthesia and Intensive Care*. 2024;14(3):321-332. DOI: <https://doi.org/10.17816/psaic1806>

收件: 06.05.2024

录用: 06.08.2024

在线发表: 19.09.2024



## АКТУАЛЬНОСТЬ

Открытая реимплантация мочеточника имеет почти 90 % положительных результатов и является золотым стандартом хирургического лечения обструктивного мегауретера (ОМ) даже у детей грудного возраста [1, 2], несмотря на свою инвазивность и длительность восстановительного периода. Однако в последние годы минимально инвазивная реимплантация (МИР) с использованием лапароскопического или везикоскопического доступов стала широко распространена в лечении детей с ОМ. В основном эти доступы используются у детей старше года, ведь считается, что реимплантация расширенного мочеточника у детей грудного возраста с маленьким объемом мочевого пузыря является технически сложной задачей. В связи с этим предложен метод рефлюксирующей реимплантации как предварительной процедуры с последующей антирефлюксной реимплантацией в старшем возрасте [3, 4].

*Цель исследования* — провести ретроспективный анализ результатов и осложнений минимально инвазивных вмешательств у детей с ОМ при использовании различных техник реимплантации мочеточника и выявить факторы, влияющие на их эффективность

## МАТЕРИАЛЫ И МЕТОДЫ

Проведено многоцентровое ретроспективное контролируемое нерандомизированное исследование с использованием данных пациентов 12 центров Российской Федерации и Республики Беларусь, которым было проведено хирургическое лечение ОМ с использованием минимально инвазивных методов (2007–2022 гг.). Из 369 детей в исследование включено 366, в связи с тем что у 3 пациентов выполнена конверсия и они были исключены из анализа, а у 122 (33,3 %) детей диагноз был установлен внутриутробно. Клиническая характеристика пациентов приведена в табл. 1.

Таблица 1. Характеристика пациентов

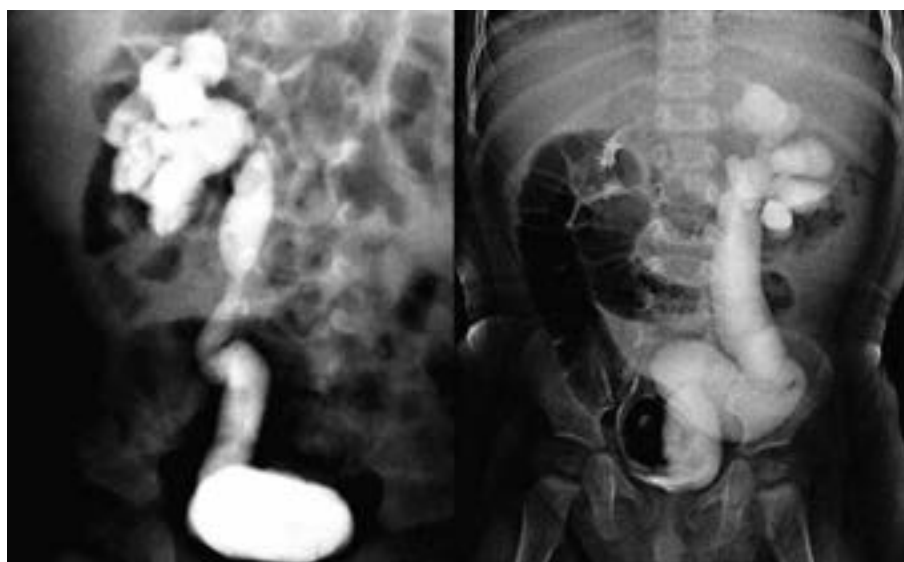Table 1. Patient demographics

Показатель	Значение
Всего пациентов, <i>n</i>	366
Всего мочеточников	385
Число пациентов с двусторонним обструктивным мегауретером	19 (5,2 %)
Пациенты мужского пола	282 (77 %)
Пациенты женского пола	84 (23 %)
Возраст, мес.	19,7 (10; 48)
Пациенты грудного возраста	105 (28,4 %)
Диаметр мочеточника, мм	17 (14; 20)
Число пациентов с удвоением мочеточников	17 (4,4 %)
Число пациентов с дивертикулом мочевого пузыря	16 (4,4 %)
Число пациентов с врожденным клапаном задней уретры	6 (1,6 %)

Сопутствующая патология мочевых путей имела у 39 (1,1 %) детей. В 9 случаях эктопии удвоенного мочеточника использовали отдельную реимплантацию, а у 8 пациентов с обструкцией уретероветрикулярного сегмента (УВС) одного из удвоенных мочеточников или обоих мочеточников выполняли реимплантацию единым блоком. При наличии дивертикула мочевого пузыря реимплантации предшествовала резекция дивертикула. Из 366 больных (385 мочеточников) 25 имели вторичную обструкцию УВС, при этом в 10 случаях она возникла после открытой реимплантации по Лич–Грегуару (Lich–Gregoir), в 4 — после открытой операции по Коэну (Cohen), в 10 — после введения объемобразующего препарата при пузырно-мочеточниковом рефлюксе (ПМР), в 1 случае — после попытки установки мочеточникового стента при обструкции лоханочно-мочеточникового сегмента. В качестве первого этапа хирургической коррекции у 22 детей использовано стентирование мочеточника, у 12 пациентов в предоперационном периоде выполняли пункционную нефростомию. В грудном возрасте оперировано 99 больных (105 мочеточников) с медианой возраста 6 мес. (4; 7,8). Показаниями к реимплантации мочеточника были: гидронефроз III–IV степени, независимо от диаметра мочеточника (рис. 1), отсутствие эффекта от динамического наблюдения со снижением почечной функции или симптоматическая обструкция (боль или инфекция мочевых путей).

Реимплантацию мочеточников при врожденном клапане задней уретры применяли у 6 детей в связи с отсутствием положительной динамики после трансуретральной электрорезекции в сроки наблюдения от 1 года до 2 лет. Характеристика методов реимплантации мочеточника приведена в табл. 2.

В зависимости от геометрической характеристики подслизистого туннеля были выделены две группы: вертикальная ориентация туннеля (реимплантация по Лич–Грегуару и *psaos-hitch*-реимплантация) и поперечная (реимплантация по Коэну и экстраветрикулярная поперечная реимплантация). В 91 (23,6 %) случае производилось



**Рис. 1.** Урограммы пациентов с обструктивным мегауретером. Гидронефроз IV степени, диаметр мочеточника 10 мм слева и 22 мм справа

**Fig. 1.** Urogram images of patients with obstructive megaureter. Grade IV hydronephrosis; ureter diameter: 10 mm on the left and 22 mm on the right

уменьшение диаметра мочеточника с использованием резекции (40 мочеточников, 40,9 %) и методом пликациии мочеточника по Старр (Starr; 51 мочеточник, 59,1 %). У 13 (14,3 %) детей ремоделирование мочеточника производилось экстракорпорально. В 72,7 % случаев реимплантированный мочеточник был стентирован.

Для оценки статистической значимости изучаемых переменных в случаях непрерывных переменных, имеющих распределение отличное от нормального, использовали *U*-тест Манна–Уитни, а также непараметрический однофакторный дисперсионный тест Краскела–Уоллиса. Бинарную логистическую регрессионную модель с определением отношения шансов (ОШ) и доверительного интервала (ДИ) применяли для изучения факторов, которые могли влиять на результаты реимплантации. Точный

критерий Фишера (двусторонняя значимость) использовали для оценки различий бинарных качественных переменных. Для проведения сравнительного анализа эффективности реимплантаций результаты операций кодировали как 1 — положительный результат (уменьшение степени гидронефроза и диаметра мочеточника) и 0 — отрицательный результат (послеоперационный ПМР или рестеноз мочеточника).

## РЕЗУЛЬТАТЫ

При анализе связи возраста пациентов с методами минимально инвазивных реимплантаций установлено, что внутривузырная реимплантация у детей грудного возраста использовалась реже в сравнении с другими

**Таблица 2.** Характеристика минимально инвазивных реимплантаций

**Table 2.** Characteristic of the minimally invasive reimplantation

Показатель	Метод реимплантации			
	внутрипузырная по Козну	экстравезикальная поперечная	по Лич–Грегару	Psoas-hitch
Число мочеточников	189	148	27	21
Возраст, мес.	30 (14; 60)	13,4 (6; 36)	12 (6; 60)	12 (3; 42)
Доля пациентов в возрасте ≤12 мес., %	16,4	41,6	36	42,9
Диаметр мочеточника, мм	14 (11,8; 16,5)	17 (14; 20)	16 (12; 20)	18 (13; 20)
Число мочеточников, подвергшихся ремоделированию	20	46	16	9
Время операции, мин	135 (110; 170)	140 (111; 180)	150 (140;175)	139 (109,3;182)
Сопутствующая патология				
Число пациентов с клапаном задней уретры	6	–	–	–
Число пациентов с удвоением мочеточников	5	10	–	2
Число пациентов с дивертикулум мочевого пузыря	14	2	–	–

методами (ОШ 0,3, ДИ 0,2–0,5,  $p < 0,001$ ). Не отмечено статически значимых различий в длительности операций у детей грудного возраста [130 (100; 160)] и у пациентов старше 12 мес. [140 (110; 180),  $p = 0,7$ ]. Моделирование диаметра мочеточника выполнялось в 23,6 %, реже при везикоскопических реимплантациях (10,5 % против 36,6 %, ОШ 0,2, ДИ 0,1–0,4,  $p < 0,001$ ). При этом диаметр ремоделированных мочеточников [18 мм (15; 20)] значимо превышал диаметр мочеточников [15 мм (11; 19),  $p = 0,001$ ], которые были реимплантированы без ремоделирования. Обуживание чаще использовалось у грудных детей (33,7 % против 20 %, ОШ 2,0, ДИ 1,2–3,7,  $p = 0,009$ ), хотя диаметры мочеточника у грудных детей и детей старше года статически не различались [16 мм (12; 20) и 17 мм (13,3; 20,0) соответственно,  $p = 0,8$ ]. Это приводило к значимому увеличению длительности операции в сравнении с продолжительностью реимплантации без моделирования [150 мин (125; 179) и 135 (108,8; 170) соответственно,  $p = 0,017$ ].

Общая эффективность минимально инвазивных реимплантаций составила 87,8 %. Сравнительная эффективность реимплантаций в зависимости от используемых методов представлена в табл. 3.

Как можно видеть из табл. 3, реимплантация по Козну и экстравезикальная поперечная реимплантация имели большую частоту положительных результатов. В общей группе пациентов, без учета вида реимплантации, при проведении послеоперационного обследования было выявлено 36 (9,4 %) случаев ПМР и 10 (2,6 %) случаев рестеноза УВС. Зона стеноза локализовалась в месте ушивания дефекта детрузора при операции по Козну и в месте вхождения мочеточника в туннель при использовании

реимплантации методом Лич–Грегуара и экстравезикальной поперечной реимплантации (рис. 2).

Для определения факторов, влияющих на эффективность реимплантации, была использована бинарная логистическая регрессионная модель, которая показала, что статически значимыми предикторами исхода реимплантаций были ориентация туннеля, грудной возраст и диаметр мочеточника (табл. 4).

Так, поперечная ориентация туннеля давала 89,8 % положительных результатов против 74,5 % при вертикальной ориентации. Вне зависимости от метода операции эффективность реимплантации у детей старшего возраста (91,8 %) превалировала над эффективностью реимплантаций у детей грудного возраста (80,8 %) (табл. 5).

При сравнительном анализе эффективности при поперечной ориентации туннеля у детей грудного возраста положительные результаты (86 %) статически значимо не отличались от результатов у детей старшего возраста (92 %, точный критерий Фишера,  $p = 0,1$ ). При выраженной дилатации мочеточника (диаметр больше 10 мм) эффективность реимплантаций была ниже (89,8 %) по сравнению с эффективностью при диаметре мочеточника не более 10 мм (93,9 %). Однако эта связь имела только у детей грудного возраста, у которых эффективность при выраженной дилатации была значимо меньше (69,6 % против 95,7 %,  $p = 0,02$ ). У детей грудного возраста диаметр мочеточника не влиял на исход реимплантации при условии выполнения ремоделирования ( $p = 0,37$ , точный критерий Фишера), эта же закономерность выявлена и у детей старше года ( $p = 0,22$ , точный критерий Фишера).

Интраоперационные осложнения возникли у 3 больных (0,8 %) — у 2 пациентов, оперированных методом

Таблица 3. Эффективность минимально инвазивных реимплантаций в зависимости от метода операции

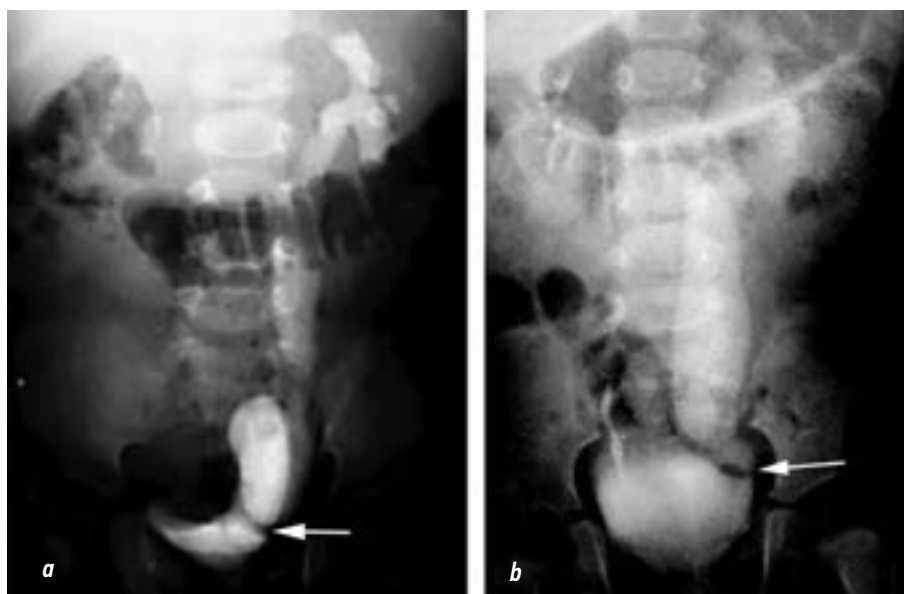Table 3. Effectiveness of minimally invasive reimplantation depending on the method of the surgery

Вид реимплантации	Число мочеточников, <i>n</i>	Послеоперационные осложнения, <i>n</i>		Эффективность, %
		пузырно-мочеточниковый рефлюкс	рестеноз	
Внутрипузырная реимплантация по Козну	189	8 (2,1 %)	5 (2,7 %)	93,1
Экстравезикальная поперечная реимплантация	148	19 (12,8 %)	2 (1,4 %)	85,8
Расчленяющая операция по Лич–Грегуару	27	3 (11,1 %)	3 (11,1 %)	77,8
Psoas-hitch-реимплантация	21	5 (23,8 %)	0	76,2

Таблица 4. Логистический регрессионный анализ факторов, влияющих на результат минимально инвазивной реимплантации

Table 4. Logistic regression of factors associated with minimally invasive reimplantation

Независимые переменные	Отношение шансов	Доверительный интервал	<i>p</i>
Метод реимплантации	1,3	0,8–1,9	0,5
Ориентация туннеля	3,9	1,4–11,3	0,012
Ремоделирование мочеточника	0,9	0,4–2,0	0,79
Грудной возраст	0,4	0,2–0,8	0,018
Диаметр мочеточника	3,6	1,2–11,0	0,025
Сопутствующая патология	1,4	0,39–4,7	0,8



**Рис. 2.** Зона стеноза (указана стрелками) после реимплантации по Коэну (а) и после операции Лич–Грегуара (b)  
**Fig. 2.** Obstruction site (arrows) after Cohen reimplantation (a) and Lich–Gregoir reimplantation (b)

psoas-hitch, и у одного ребенка после операции Коэна, отмечалось расхождение слизистой оболочки мочевого пузыря при формировании подслизистого туннеля. Во всех случаях проведено ушивание дефекта узловыми швами. С послеоперационными осложнениями мы столкнулись у 22 пациентов (6 %). Из них 12 — после реимплантации по Коэну (6,4 %), 6 (4,1 %) — после экстравезикальной поперечной реимплантации, 3 (14,3 %) — после psoas-hitch-реимплантации, и 1 (3,7 %) осложнение — после расчленяющей реимплантации по Лич–Грегуару. Не установлено статистической значимости в частоте послеоперационных осложнений в зависимости от метода операции ( $p = 0,39$ , тест Краскела–Уоллиса). В 9 (2,3 %) мочеточниках (6 из них стентированы интраоперационно, 3 реимплантированы с использованием бездренажного метода) была диагностирована транзиторная обструкция, что потребовало в 5 случаях повторной установки стента,

в 1 случае выполнена пункционная нефростомия и у 3 пациентов обструкция купировалась спонтанно. У 7 (1,8 %) пациентов послеоперационный период осложнился развитием фебрильной инфекции, из них в двух случаях антибактериальная терапия не имела успеха, в связи с чем одному пациенту выполнена пункционная нефростомия, другому — стентирование мочеточника с целью обеспечения постоянной деривации мочи и купирования воспалительного процесса. У 2 пациентов диагностирован динамический илеус, в 2 случаях произошла инкрустация шовного материала и по одному случаю макрогематурии с мочевым затеком в ретциево пространство и формирование пузырно-мочеточникового свища. Повторные операции проведены в 8 % случаев ( $n = 31$ ), характер оперативных вмешательств приведен в табл. 6.

В 24 случаях развития послеоперационного ПМР коррекцию проводили введением объемобразующего

**Таблица 5.** Результаты минимально инвазивных реимплантаций в зависимости от возраста и метода операции

**Table 5.** Results of minimally invasive reimplantation depending on the age and surgery method

Вид реимплантации	Возраст, мес.	<i>n</i>	Пузырно-мочеточниковый рефлюкс, <i>n</i>	Рестеноз, <i>n</i>
Внутрипузырная реимплантация по Коэну	≤12	29	4 (13,8 %)	1 (3,5 %)
	>12	160	4 (2,5 %)	5 (3,1 %)
Экстравезикальная поперечная реимплантация	≤12	58	9 (15,5 %)	1 (1,7 %)
	>12	90	9 (10 %)	0
Расчленяющая операция по Лич–Грегуару	≤12	9	1 (11,1 %)	2 (22,2 %)
	>12	18	3 (16,7 %)	1 (5,6 %)
Psoas-hitch-реимплантация	≤12	9	3 (33,3 %)	0
	>12	12	2 (16,7 %)	0
Всего	≤12	105	17 (16,2 %)	3 (2,9 %)
	>12	280	18 (6,4 %)	7 (2,5 %)

Таблица 6. Характеристика повторных операций

Table 6. Characteristics of the repeat surgery

Операции	n	Положительный результат, n
Операции при пузырно-мочеточниковом рефлюксе		
Инъекция объемобразующего материала	17	16
Psoas-hitch-реимплантация	4	3
Экстравезикальная поперечная reimплантация	1	1
Удлинение туннеля по Лич–Грегару	1	1
Открытая reimплантация	1	1
Всего	24	22
Операции при ретеннозе уретерovesикального сегмента		
Операция по Козну	2	2
Нефрэктомия	2	2
Уретеролизис	2	2
Psoas-hitch-реимплантация	1	1
Открытая reimплантация	2	2
Трансуретероуретеростомия	1	1
Всего	10	8

препарата, которая в 94 % способствовала его устранению, а в 6 % отмечено уменьшение степени ПМР. У 6 пациентов (6 мочеточников) выполнены минимально инвазивные и в 1 случае открытая повторные reimплантации. У остальных 11 пациентов не требовалось повторных вмешательств в связи с ПМР I степени или его спонтанной регрессией (2 пациента) при отсутствии инфекции мочевых путей. В 10 случаях послеоперационной обструкции УВС у двух пациентов производили нефруретерэктомию в связи с прогрессирующим нефросклерозом и снижением функции почки ниже 10 %. Остальным детям проведены повторные реконструктивные операции, из них 6 — с использованием минимально инвазивного доступа. В 2 случаях обструкции УВС в зоне вхождения мочеточника в туннель после экстравезикальной reimплантации производили частичную детрузоротомию (уретеролизис) и одному пациенту — трансуретероуретеростомию в связи со значительным дефицитом длины мочеточника.

## ОБСУЖДЕНИЕ

В 2006 г. M.S. Ansari и соавт. [5] опубликовали первый опыт лапароскопической коррекции ОМ у ребенка с интракорпоральным моделированием мочеточника по ширине и последующей reimплантацией методом Лич–Грегару. Везикоскопическая reimплантация при ОМ была впервые применена А. Kutikov и соавт. [6] в 2006 г. Из 2 оперированных пациентов у одного зарегистрирован стеноз неоустья. Авторы заключили, что везикоскопическая reimплантация технически сложна у детей младшего возраста с малым объемом мочевого пузыря. В 2012 г. G.P. Abraham и соавт. [7] представили опыт лапароскопической

reимплантации 13 мочеточников с использованием интракорпорального обуживания и reimплантации методом Лич–Грегару. Средний возраст детей был 8 лет и диаметр мочеточника 14–22 мм. При контрольном исследовании у одного пациента установлен ПМР I степени. В 2013 г. S.G. Bondarenko [8] опубликовал первый опыт экстравезикальной поперечной reimплантации с интракорпоральным обуживанием мочеточника. Была представлена серия из 10 пациентов с ОМ, из них 4 были грудного возраста с диаметром мочеточника 25–30 мм. У одного пациента отмечалось развитие ПМР при контрольных исследованиях. В последующие годы стали появляться публикации, в которых для минимально инвазивной reimплантации использовали робот-ассистированную технику. В 2014 г. W. Fu и соавт. [9] опубликовали результаты использования роботической техники у 4 пациентов с ОМ. Авторы использовали технику Лич–Грегару и ниппельную технику Рикардо без образования подслизистого туннеля. Независимо от использования метода не было зарегистрировано развития ПМР после операций. Y.H. Rappaport и соавт. [10], используя роботическую экстравезикальную поперечную reimплантацию у 48 детей получили 97 % положительных исходов. Основываясь на теоретической модели антирефлюксного механизма С.А. Villanueva и соавт. [11] показали большую роль конфигурации устья в антирефлюксной защите по сравнению с подслизистым туннелем, R. Vabu [12] в 2023 г. предложил лапароскопическую экстравезикальную инвагинацию мочеточника при обструкции УВС с формированием «сосочка» по Рикардо, пролабирующего в просвет мочевого пузыря. Было оперировано 11 пациентов, у которых на контрольных цистограммах не был зарегистрирован ПМР. R. Gander



и соавт. [13], а также Y. He и соавт. [14], в отличие от классической техники, инвагинировали дистальный отдел мочеточника по I. Shanfield [15] в верхнюю или нижнюю часть вертикально сформированного туннеля по Лич–Грегару. Во всех случаях обструкция была ликвидирована без наличия ПМР после операций. Авторы отмечают простоту и надежность предложенной техники. По данным ряда авторов [7, 16, 17], лапароскопическая расчленяющая экстравезикальная реимплантация мочеточника методом Лич–Грегара у детей с ОМ в возрасте старше года дает 86–92 % положительных результатов. А.В. Пирогов и В.В. Сизонов [18] у детей с ОМ использовали везикоскопическую реимплантацию методом Коэна без обуживания мочеточника, которая имела положительный результат в 95,8 % случаев. Анализ результатов в других публикациях показал, что везикоскопическая реимплантация с техникой Коэна с моделированием мочеточника при ОМ дает 95–100 % положительных исходов [19–22]. В большинстве приведенных публикаций оперированные дети были старше 12 мес. Целесообразность проведения минимально инвазивной реимплантации у детей грудного возраста с ОМ не изучена, вместе с тем имеются работы, которые показывают, что открытые реимплантации с успехом применяются и у грудных детей. Так, E. Jude и соавт. [1] привели данные об успешной реимплантации методом Cohen у грудных детей с ОМ в 97 % случаев. У одного пациента имелся рестеноз и 15 % имели послеоперационное осложнение в виде инфекции мочевых путей. К сожалению, в данной публикации не приведены данные контрольных микционных цистограмм. В представленной нами выборке оперированных в 12 центрах детей с ОМ с использованием различных методов реимплантации рестеноз был зарегистрирован в 2,6 % случаев, что в теории вероятности относится к маловероятному или к практически невозможному событию в единичном испытании. Послеоперационные осложнения развивались в 6 %, из них у 2,3 % пациентов имелась транзиторная обструкция мочеточника, которая может развиваться и после открытой реимплантации. Так, по данным R. Babajide и соавт. [23], в 30,8 % случаев транзиторная обструкция отмечена после открытой и в 27,6 % после робот-ассистированной реимплантации, и время восстановления верхних мочевых путей занимало в среднем 7 и 3,7 мес. соответственно. При изучении факторов, которые могли влиять на результаты реимплантаций установлено, что только ориентация туннеля, возраст пациентов и диаметр мочеточника статистически значимо влияли на результат реимплантаций. Интересно, что если в общей выборке результаты операций были хуже у детей грудного возраста, то в случаях реимплантаций с использованием поперечной ориентации туннеля положительные результаты в обеих возрастных группах были сопоставимы и статистически значимо не отличались. Как известно, моделирование диаметра мочеточника при операциях по поводу ОМ является стандартной процедурой, призванной

обеспечить соотношение длины туннеля к диаметру мочеточника как 5:1 (правило Paquin). В представленном нами исследовании не обнаружено влияния обуживания мочеточника на исход реимплантаций во всех возрастных группах. Ретроспективный характер нашего исследования является недостатком и свидетельствует о необходимости продолжения работы и проведения рандомизированного исследования, которое наиболее точно установит наличие причинно-следственных связей между факторами, влияющими на результаты минимально инвазивной реимплантации.

## ЗАКЛЮЧЕНИЕ

Минимально инвазивная реимплантация — безопасный и эффективный метод хирургического лечения детей с обструктивным мегауретером. Метод технически выполним в том числе у детей раннего возраста даже при наличии сопутствующей патологии мочевого пузыря и мочеточника.

## ДОПОЛНИТЕЛЬНАЯ ИНФОРМАЦИЯ

**Вклад авторов.** Все авторы внесли существенный вклад в разработку концепции, проведение исследования и подготовку статьи, прочли и одобрили финальную версию перед публикацией. Личный вклад каждого автора: Н.Р. Акрамов — разработка концепции и дизайна исследования, проведение оперативных вмешательств, редактирование статьи; Ю.В. Баранов — проведение оперативных вмешательств, редактирование статьи; С.Г. Бондаренко — разработка концепции и дизайна исследования, проведение оперативных вмешательств, оценка результатов, сбор и анализ литературных источников, статистическая обработка данных, подготовка и написание текста статьи, редактирование статьи; В.И. Дубров — разработка дизайна исследования, проведение оперативных вмешательств, редактирование статьи; И.М. Каганцов — разработка концепции и дизайна исследования, проведение оперативных вмешательств, редактирование статьи; С.А. Карпачев — проведение оперативных вмешательств, редактирование статьи; М.И. Коган — научный консультант исследования, редактирование текста статьи; Г.И. Кузовлева — обзор литературы, сбор и анализ литературных источников, проведение оперативных вмешательств, написание текста статьи и подготовка статьи к публикации; А.В. Пирогов, Д.Е. Саблин, О.С. Шмыров — проведение оперативных вмешательств, редактирование статьи; Ю.Э. Рудин — разработка концепции, проведение оперативных вмешательств, редактирование статьи; В.В. Сизонов — проведение оперативных вмешательств, подготовка и написание текста статьи, редактирование статьи.

**Источник финансирования.** Авторы заявляют об отсутствии внешнего финансирования при проведении исследования и подготовке публикации.

**Конфликт интересов.** Авторы декларируют отсутствие явных и потенциальных конфликтов интересов, связанных с проведенным исследованием и публикацией настоящей статьи.

**Этический комитет.** Не применимо.

## ADDITIONAL INFO

**Authors' contribution.** All authors made a substantial contribution to the conception of the study, acquisition, analysis, interpretation of data for the work, drafting and revising the article, final approval of the version to be published and agree to be accountable for all aspects of the study. Personal contribution of each author: N.R. Akramov — concept development, research design development, surgical interventions, article editing; Yu.V. Baranov — conducting surgical interventions, editing the article; S.G. Bondarenko — concept development, research design development, surgical interventions, evaluation of results, collection and analysis of literary sources, statistical data processing, preparation and writing of the text of the article, editing of the article; V.I. Dubrov — research design development, surgical interventions, article editing; I.M. Kagantsov — concept development, research design development, surgical interventions,

article editing; S.A. Karpachev — conducting surgical interventions, editing the article; M.I. Kogan — scientific consultant of the study, editing the text of the article; G.I. Kuzovleva — literature review, collection and analysis of literary sources, conducting surgical interventions, writing the text of the article and preparing the article for publication; A.V. Pirogov, D.E. Sablin, O.S. Shmyrov — performing surgical interventions, editing the article; Yu.E. Rudin — concept development, surgical interventions, editing of the article; V.V. Sizonov — conducting surgical interventions, preparing and writing the text of the article, editing the article.

**Funding source.** This study was not supported by any external sources of funding.

**Competing interests.** The authors declare that they have no competing interests.

**Ethics approval.** Not applicable.

## СПИСОК ЛИТЕРАТУРЫ

- Jude E., Deshpande A., Barker A., et al. Intravesical ureteric reimplantation for primary obstructed megaureter in infants under 1 year of age // *J Pediatr Urol*. 2017. Vol. 13, N 1. P. 47.e1–47.e7. doi: 10.1016/j.jpuro.2016.09.009
- Nakamura S., Hyuga T., Tanabe K., et al. Long-term safety and efficacy of psoas bladder hitch in infants aged <12 months with unilateral obstructive megaureter // *BJU Int*. 202. Vol. 125, N 4. P. 602–609. doi: 10.1111/bju.14989
- Lee S.D., Akbal C., Kaefer M. Refluxing ureteral reimplant as temporary treatment of obstructive megaureter in neonate and infant // *J Urol*. 2005. Vol. 173, N 4. P. 1357–1360. doi: 10.1097/01.ju.0000152317.72166.df
- Khondker A., Rickard M., Kim J.K., et al. Should a refluxing internal diversion be considered a temporizing procedure? Extended follow-up and outcomes after side-to-side ureterovesicostomy for primary obstructive megaureter in young children // *J Urol*. 2024. Vol. 212, N 1. P. 196–204. doi: 10.1097/JU.0000000000003966
- Ansari M.S., Mandhani A., Khurana N., Kumar A. Laparoscopic ureteral reimplantation with extracorporeal tailoring for megaureter: a simple technical nuance // *J Urol*. 2006. Vol. 176, N 6 Pt 1. P. 2640–2642. doi: 10.1016/j.juro.2006.08.025
- Kutikov A., Guzzo T.J., Canter D.J., Casale P. Initial experience with laparoscopic transvesical ureteral reimplantation at the Children's Hospital of Philadelphia // *J Urol*. 2006. Vol. 176, N 5. P. 2222–2226. doi: 10.1016/j.juro.2006.07.082
- Abraham G.P., Das K., Ramaswami K., et al. Laparoscopic reconstruction for obstructive megaureter: single institution experience with short- and intermediate-term outcomes // *J Endourol*. 2012. Vol. 26, N 9. P. 1187–1191. doi: 10.1089/end.2012.0039
- Bondarenko S. Laparoscopic extravesical transverse ureteral reimplantation in children with obstructive megaureter // *J Pediatr Urol*. 2013. Vol. 9, N 4. P. 437–441. doi: 10.1016/j.jpuro.2013.01.001
- Fu W., Zhang X., Zhang X., et al. Pure laparoscopic and robot-assisted laparoscopic reconstructive surgery in congenital megaureter: a single institution experience // *PLoS One*. 2014. Vol. 9, N 6. P. e99777. doi: 10.1371/journal.pone.0099777
- Rappaport Y.H., Kord E., Noh P.H., et al. Minimally invasive dismembered extravesical cross-trigonal ureteral reimplantation for obstructed megaureter: a multi-institutional study comparing robotic and laparoscopic approaches // *Urology*. 2021. Vol. 149. P. 211–215. doi: 10.1016/j.urology.2020.10.018
- Villanueva C.A., Tong J., Nelson C., Gu L. Ureteral tunnel length versus ureteral orifice configuration in the determination of ureterovesical junction competence: A computer simulation model // *J Pediatr Urol*. 2018. Vol. 14, N 3. P. 258.e1–258.e6. doi: 10.1016/j.jpuro.2018.01.009
- Babu R. Laparoscopic nipple invagination combined extravesical (NICE) reimplantation technique in the management of primary obstructed megaureter // *J Pediatr Urol*. 2023. Vol. 19, N 4. P. 425. e1–425.e6. doi: 10.1016/j.jpuro.2023.03.023
- Gander R., Asensio M., Royo G.F., López M. Laparoscopic extravesical ureteral reimplantation for correction of primary and secondary megaureters: Preliminary report of a new simplified technique // *J Pediatr Surg*. 2020. Vol. 55, N 3. P. 564–569. doi: 10.1016/j.jpedsurg.2019.05.028
- He Y., Lin S., Xu X., et al. Single-port-plus-one robot-assisted laparoscopic modified Lich-Gregoir direct nipple ureteral extravesical reimplantation in children with a primary obstructive megaureter // *Front Pediatr*. 2023. Vol. 11. P. 1238918. doi: 10.3389/fped.2023.1238918
- Shanfield I. New experimental methods for implantation of the ureter in bladder and conduit // *Transplant Proc*. 1972. Vol. 4, N 4. P. 637–638.
- Mittal S., Srinivasan A., Bowen D., et al. Utilization of robot-assisted surgery for the treatment of primary obstructed megaureters in children // *Urology*. 2021. Vol. 149. P. 216–221. doi: 10.1016/j.urology.2020.10.015
- Lopez M., Gander R., Royo G., et al. Laparoscopic-assisted extravesical ureteral reimplantation and extracorporeal ureteral tapering repair for primary obstructive megaureter in children // *J Laparoendosc Adv Surg Tech A*. 2017. Vol. 27, N 8. P. 851–857. doi: 10.1089/lap.2016.0456

18. Пирогов А.В., Сизонов В.В. Сравнительный анализ эффективности реимплантации мочеточников при пузырно-мочеточниковом рефлюксе и обструкции уретерovesикального сегмента с использованием везикоскопического доступа у детей // Вестник урологии. 2017. Т. 5, № 4. С. 47–57. doi: 10.21886/2308-6424-2017-5-4-47-57 EDN: ZXWCZR

19. Bi Y., Sun Y. Laparoscopic pneumovesical ureteral tapering and reimplantation for megaureter // *J Pediatr Surg*. 2012. Vol. 47, N 12. P. 2285–2288. doi: 10.1016/j.jpedsurg.2012.09.020

20. Chu H., Cao Y.S., Deng Q.F., Mao C.K. A single-center study of the efficacy of transvesicoscopic ureterovesical reimplantation: with or without ureteral tailoring in children with congenital megaureter // *J Endourol*. 2023. Vol. 37, N 8. P. 889–894. doi: 10.1089/end.2022.0834

## REFERENCES

1. Jude E, Deshpande A, Barker A, et al. Intravesical ureteric reimplantation for primary obstructed megaureter in infants under 1 year of age. *J Pediatr Urol*. 2017;13(1):47.e1–47.e7. doi: 10.1016/j.jpuro.2016.09.009

2. Nakamura S, Hyuga T, Tanabe K, et al. Long-term safety and efficacy of psoas bladder hitch in infants aged <12 months with unilateral obstructive megaureter. *BJU Int*. 202;125(4):602–609. doi: 10.1111/bju.14989

3. Lee SD, Akbal C, Kaefer M. Refluxing ureteral reimplant as temporary treatment of obstructive megaureter in neonate and infant. *J Urol*. 2005;173(4):1357–1360. doi: 10.1097/01.ju.0000152317.72166.df

4. Khondker A, Rickard M, Kim JK, et al. Should a refluxing internal diversion be considered a temporizing procedure? Extended follow-up and outcomes after side-to-side ureterovesicostomy for primary obstructive megaureter in young children. *J Urol*. 2024;212(1):196–204. doi: 10.1097/JU.0000000000003966

5. Ansari MS, Mandhani A, Khurana N, Kumar A. Laparoscopic ureteral reimplantation with extracorporeal tailoring for megaureter: a simple technical nuance. *J Urol*. 2006;176(6 Pt 1):2640–2642. doi: 10.1016/j.juro.2006.08.025

6. Kutikov A, Guzzo TJ, Canter DJ, Casale P. Initial experience with laparoscopic transvesical ureteral reimplantation at the Children's Hospital of Philadelphia. *J Urol*. 2006;176(5):2222–2226. doi: 10.1016/j.juro.2006.07.082

7. Abraham GP, Das K, Ramaswami K, et al. Laparoscopic reconstruction for obstructive megaureter: single institution experience with short- and intermediate-term outcomes. *J Endourol*. 2012;26(9):1187–1191. doi: 10.1089/end.2012.0039

8. Bondarenko S. Laparoscopic extravesical transverse ureteral reimplantation in children with obstructive megaureter. *J Pediatr Urol*. 2013;9(4):437–441. doi: 10.1016/j.jpuro.2013.01.001

9. Fu W, Zhang X, Zhang X, et al. Pure laparoscopic and robot-assisted laparoscopic reconstructive surgery in congenital megaureter: a single institution experience. *PLoS One*. 2014;9(6):e99777. doi: 10.1371/journal.pone.0099777

10. Rappaport YH, Kord E, Noh PH, et al. Minimally invasive dismembered extravesical cross-trigonal ureteral reimplantation for obstructed megaureter: a multi-institutional study comparing robotic and laparoscopic approaches. *Urology*. 2021;149:211–215. doi: 10.1016/j.urology.2020.10.018

11. Villanueva CA, Tong J, Nelson C, Gu L. Ureteral tunnel length versus ureteral orifice configuration in the determination of

21. Rudin Y.E., Marukhnenko D.V., Galitskaya D.A., et al. Pneumovesicoscopic ureteral reimplantation with intravesical tailoring of obstructive megaureter in pediatric patient // *J Pediatr Urol*. 2022. Vol. 18, N 2. P. 224.e1–224.e8. doi: 10.1016/j.jpuro.2021.12.004

22. He Y., Wu X., Xu Y., et al. Ureteral dilation recovery after intravesical reimplantation in children with primary obstructive megaureter // *Front Pediatr*. 2023. Vol. 11. P. 1164474. doi: 10.3389/fped.2023.1164474

23. Babajide R., Andolfi C., Kanabolo D., et al. Postoperative hydronephrosis following ureteral reimplantation: Clinical significance and importance of surgical technique and experience // *J Pediatr Surg*. 2023. Vol. 58, N 3. P. 574–579. doi: 10.1016/j.jpedsurg.2022.07.002

ureterovesical junction competence: A computer simulation model. *J Pediatr Urol*. 2018;14(3):258.e1–258.e6. doi: 10.1016/j.jpuro.2018.01.009

12. Babu R. Laparoscopic nipple invagination combined extravesical (NICE) reimplantation technique in the management of primary obstructed megaureter. *J Pediatr Urol*. 2023;19(4):425.e1–425.e6. doi: 10.1016/j.jpuro.2023.03.023

13. Gander R, Asensio M, Royo GF, López M. Laparoscopic extravesical ureteral reimplantation for correction of primary and secondary megaureters: Preliminary report of a new simplified technique. *J Pediatr Surg*. 2020;55(3):564–569. doi: 10.1016/j.jpedsurg.2019.05.028

14. He Y, Lin S, Xu X, et al. Single-port-plus-one robot-assisted laparoscopic modified Lich–Gregoir direct nipple ureteral extravesical reimplantation in children with a primary obstructive megaureter. *Front Pediatr*. 2023;11:1238918. doi: 10.3389/fped.2023.1238918

15. Shanfield I. New experimental methods for implantation of the ureter in bladder and conduit. *Transplant Proc*. 1972;4(4):637–638.

16. Mittal S, Srinivasan A, Bowen D, et al. Utilization of robot-assisted surgery for the treatment of primary obstructed megaureters in children. *Urology*. 2021;149:216–221. doi: 10.1016/j.urology.2020.10.015

17. Lopez M, Gander R, Royo G, et al. Laparoscopic-assisted extravesical ureteral reimplantation and extracorporeal ureteral tapering repair for primary obstructive megaureter in children. *J Laparoendosc Adv Surg Tech A*. 2017;27(8):851–857. doi: 10.1089/lap.2016.0456

18. Pirogov AV, Sizonov VV. Comparative analysis of efficacy of ureteral reimplantation at vesicoureteral reflux and ureterovesical junction obstruction using vesicoscopic approach in children. *Urology Herald*. 2017;5(4):47–57. (In Russ.) doi: 10.21886/2308-6424-2017-5-4-47-57

19. Bi Y, Sun Y. Laparoscopic pneumovesical ureteral tapering and reimplantation for megaureter. *J Pediatr Surg*. 2012;47(12):2285–2288. doi: 10.1016/j.jpedsurg.2012.09.020

20. Chu H, Cao YS, Deng QF, Mao CK. A single-center study of the efficacy of transvesicoscopic ureterovesical reimplantation: with or without ureteral tailoring in children with congenital megaureter. *J Endourol*. 2023;37(8):889–894. doi: 10.1089/end.2022.0834

21. Rudin YE, Marukhnenko DV, Galitskaya DA, et al. Pneumovesicoscopic ureteral reimplantation with intravesical tailoring of obstructive megaureter in pediatric patient. *J Pediatr Urol*. 2022;18(2):224.e1–224.e8. doi: 10.1016/j.jpuro.2021.12.004

**22.** He Y, Wu X, Xu Y, et al. Ureteral dilation recovery after intravesical reimplantation in children with primary obstructive megaureter. *Front Pediatr.* 2023;11:1164474. doi: 10.3389/fped.2023.1164474

**23.** Babajide R, Andolfi C, Kanabolo D, et al. Postoperative hydronephrosis following ureteral reimplantation: Clinical significance and importance of surgical technique and experience. *J Pediatr Surg.* 2023;58(3):574–579. doi: 10.1016/j.jpedsurg.2022.07.002

## ОБ АВТОРАХ

**Наиль Рамилович Акрамов**, д-р мед. наук, профессор;  
ORCID: 0000-0001-6076-0181; eLibrary SPIN: 9243-3624;  
e-mail: aknail@rambler.ru

**Юрий Владимирович Баранов**; ORCID: 0000-0002-2344-9324;  
eLibrary SPIN: 5166-8970; e-mail: BaranovYuri@hotmail.com

**Сергей Георгиевич Бондаренко**, канд. мед. наук;  
ORCID: 0000-0001-5130-4782; eLibrary SPIN: 9230-5510;  
e-mail: sergebondarenko@rambler.ru

**Виталий Игоревич Дубров**; д-р мед. наук;  
ORCID: 0000-0002-3705-1288; eLibrary SPIN: 5833-4928;  
e-mail: dubroff2000@mail.ru

**Илья Маркович Каганцов**; д-р мед. наук, доцент;  
ORCID: 0000-0002-3957-1615; eLibrary SPIN: 7936-8722;  
e-mail: ilkagan@rambler.ru

**Сергей Анатольевич Карпачев**; ORCID: 0000-0002-0918-0656;  
eLibrary SPIN: 2316-2262; e-mail: karpachevsergey@yandex.ru

**Михаил Иосифович Коган**, д-р мед. наук, профессор;  
ORCID: 0000-0002-1710-0169; eLibrary SPIN: 6300-3241;  
e-mail: dept\_kogan@mail.ru

**\*Галина Игоревна Кузовлева**, канд. мед. наук;  
адрес: Россия, 123317, Москва, Шмитовский проезд, д. 29;  
ORCID: 0000-0002-5957-7037; eLibrary SPIN: 7990-4317;  
e-mail: dr.gala@mail.ru

**Александр Владимирович Пирогов**, канд. мед. наук;  
ORCID: 0000-0001-8031-2597; eLibrary SPIN: 6854-5479;  
e-mail: alekspirow@yandex.ru

**Юрий Эдвартович Рудин**, д-р мед. наук, профессор;  
ORCID: 0000-0001-5973-615X; eLibrary SPIN: 6373-5961;  
e-mail: rudin761@yandex.ru

**Дмитрий Евгеньевич Саблин**; ORCID: 0000-0003-1269-2297;  
eLibrary SPIN: 2585-1961; e-mail: Sablinde@yandex.ru

**Владимир Валентинович Сизонов**, д-р мед. наук, профессор;  
ORCID: 0000-0001-9145-8671; eLibrary SPIN: 2155-5534;  
e-mail: vsizonov@mail.ru

**Олег Сергеевич Шмыров**, канд. мед. наук;  
ORCID: 0000-0002-0785-0222; eLibrary SPIN: 1228-5484;  
e-mail: moroz-uro@mail.ru

## AUTHORS' INFO

**Nail R. Akramov**, MD, Dr. Sci. (Medicine), Professor;  
ORCID: 0000-0001-6076-0181; eLibrary SPIN: 9243-3624;  
e-mail: aknail@rambler.ru

**Yurii V. Baranov**, MD; ORCID: 0000-0002-2344-9324;  
eLibrary SPIN: 5166-8970; e-mail: BaranovYuri@hotmail.com

**Sergei G. Bondarenko**, MD, Cand. Sci. (Medicine);  
ORCID: 0000-0001-5130-4782; eLibrary SPIN: 9230-5510;  
e-mail: sergebondarenko@rambler.ru

**Vitali I. Dubrov**, MD, Dr. Sci. (Medicine);  
ORCID: 0000-0002-3705-1288; eLibrary SPIN: 5833-4928;  
e-mail: dubroff2000@mail.ru

**Ilya M. Kagantsov**, MD, Dr. Sci. (Medicine), Assistant Professor;  
ORCID: 0000-0002-3957-1615; eLibrary SPIN: 7936-8722;  
e-mail: ilkagan@rambler.ru

**Sergey A. Karpachev**, MD; ORCID: 0000-0002-0918-0656;  
eLibrary SPIN: 2316-2262; e-mail: karpachevsergey@yandex.ru

**Mikhail I. Kogan**, MD, Dr. Sci. (Medicine), Professor;  
ORCID: 0000-0002-1710-0169; eLibrary SPIN: 6300-3241;  
e-mail: dept\_kogan@mail.ru

**\*Galina I. Kuzovleva**, MD, Cand. Sci. (Medicine);  
address: 29 Shmitovskiy pass., Moscow, 123317, Russia;  
ORCID: 0000-0002-5957-7037; eLibrary SPIN: 7990-4317;  
e-mail: dr.gala@mail.ru

**Aleksandr V. Pirogov**, MD, Cand. Sci. (Medicine);  
ORCID: 0000-0001-8031-2597; eLibrary SPIN: 6854-5479;  
e-mail: alekspirow@yandex.ru

**Yuriy E. Rudin**, MD, Dr. Sci. (Medicine), Professor;  
ORCID: 0000-0001-5973-615X; eLibrary SPIN: 6373-5961;  
e-mail: rudin761@yandex.ru

**Dmitry E. Sablin**, MD; ORCID: 0000-0003-1269-2297;  
eLibrary SPIN: 2585-1961; e-mail: Sablinde@yandex.ru

**Vladimir V. Sizonov**, MD, Dr. Sci. (Medicine), Professor;  
ORCID: 0000-0001-9145-8671; eLibrary SPIN: 2155-5534;  
e-mail: vsizonov@mail.ru

**Oleg S. Shmyrov**, MD, Cand. Sci. (Medicine);  
ORCID: 0000-0002-0785-0222; eLibrary SPIN: 1228-5484;  
e-mail: moroz-uro@mail.ru

\* Автор, ответственный за переписку / Corresponding author



DOI: <https://doi.org/10.17816/psaic1803>

# Катамнестическое исследование сроков, клинических проявлений, предикторов повторного воспаления червеобразного отростка и выбор лечебной тактики у детей

В.Ф. Бландинский<sup>1</sup>, С.В. Соколов<sup>1,2</sup>, А.Ю. Андреева<sup>1,2</sup>, Д.Н. Щедров<sup>2</sup>, И.А. Березняк<sup>2</sup>,  
А.В. Луговкин<sup>2</sup>, К.А. Корниенко<sup>1</sup>

<sup>1</sup> Ярославский государственный медицинский университет, Ярославль, Россия;

<sup>2</sup> Областная детская клиническая больница, Ярославль, Россия

## АННОТАЦИЯ

**Актуальность.** Сообщения об успешном консервативном лечении острого аппендицита у детей в течение последних 10 лет демонстрируют эффективность первичного лечения в 89–97 % наблюдений. Имеются данные, позволяющие оценивать результаты с длительностью наблюдения более 5 лет.

**Цель** — разработать тактику при катамнестическом наблюдении за детьми после регресса воспаления в червеобразном отростке и при повторном воспалении путем установления преобладающих сроков и возможных предикторов рецидива.

**Материалы и методы.** Основу работы составили результаты катамнестического наблюдения, по данным на октябрь 2023 г., за 92 пациентами, получавшими ранее медицинскую помощь в связи с эпизодом воспаления в червеобразном отростке с регрессией. Диагностику осуществляли на основании шкалы PAS (Pediatric appendicitis score) и ультразвукового исследования. Аппендэктомия без терапии выполнена 13 детям. У 8 пациентов проведено консервативное лечение, оказавшееся неэффективным у 4 (50 %) из них, что также потребовало аппендэктомии.

**Результаты.** Пациенты были распределены в две основные группы: с рецидивом воспаления в червеобразном отростке (20 пациентов, 21,7 %) и без рецидива (72 пациента, 78,2 %). Частота рецидивов составила 21,7 % (20 из 92 детей), кумулятивная безрецидивная выживаемость —  $49,3 \pm 8,6$  %, безоперационная выживаемость —  $54,3 \pm 8,7$  %. Анализ клинико-лабораторных и ультрасонографических данных, полученных при первом эпизоде воспаления, не выявил достоверных предикторов рецидива ( $p > 0,28$ ). Длительность наблюдения у пациентов без рецидива составила от 1 до 74 мес. (медиана 36, интерквартильный размах [25-й перцентиль — 25, 75-й перцентиль — 54] мес.), у 25 (34,7 %) из них наблюдение было прервано в связи с достижением возраста 18 лет на сроке от 1 до 70 мес. (26 [15; 38] мес.).

**Заключение.** Представленные данные демонстрируют относительно невысокую долю рецидивов воспаления червеобразного отростка после эффективно проведенного консервативного лечения. Не выявлено значимых предикторов повышенного риска рецидива. Консервативное лечение при рецидиве воспаления червеобразного отростка может быть проведено, однако является менее эффективным, чем при первичном эпизоде.

**Ключевые слова:** аппендицит; регресс воспаления; рецидив; лечебная тактика; дети.

## Как цитировать

Бландинский В.Ф., Соколов С.В., Андреева А.Ю., Щедров Д.Н., Березняк И.А., Луговкин А.В., Корниенко К.А. Катамнестическое исследование сроков, клинических проявлений, предикторов повторного воспаления червеобразного отростка и выбор лечебной тактики у детей // Российский вестник детской хирургии, анестезиологии и реаниматологии. 2024. Т. 14, № 3. С. 333–346. DOI: <https://doi.org/10.17816/psaic1803>



DOI: <https://doi.org/10.17816/psaic1803>

# Follow-up study On timing, clinical manifestations, predictors of re-inflammation of the appendix, and choice of treatment tactics in children

Valeri F. Blandinski<sup>1</sup>, Sergey V. Sokolov<sup>1,2</sup>, Anastasia Yu. Andreeva<sup>1,2</sup>, Dmitry N. Shchedrov<sup>2</sup>, Igor A. Berezhnyak<sup>2</sup>, Aleksandr V. Lugovkin<sup>2</sup>, Kristina A. Kornienko<sup>1</sup>

<sup>1</sup> Yaroslavl State Medical University, Yaroslavl, Russia;

<sup>2</sup> Yaroslavl Children's Clinical Hospital, Yaroslavl, Russia

## ABSTRACT

**BACKGROUND:** Reports of successful conservative treatment of acute appendicitis in children demonstrate the effectiveness of primary treatment in 89%–97% of cases. Data for evaluating outcomes with a follow-up period of more than 5 years are available.

**AIM:** This study aimed to develop techniques for the follow-up observation of children after regression of inflammation in the appendix and for re-inflammation by establishing the prevailing timing and possible predictors of relapse.

**MATERIALS AND METHODS:** The study was based on the results of a follow-up observation of 92 patients who had previously received medical care until October 2023 because of an episode of inflammation in the appendix with regression. The disease was diagnosed using the pediatric appendicitis score and ultrasound. Thirteen children underwent appendectomy without therapy. Conservative treatment was performed in eight patients, which was ineffective in four (50%) of them, who also required appendectomy.

**RESULTS:** The patients were divided into two main groups: with relapse of inflammation in the appendix (20 patients, 21.7%) and without relapse (72 children, 78.2%). The relapse rate was 21.7% (20 of 92 children), cumulative disease-free survival was  $49.3 \pm 8.6\%$ , and surgical-free survival was  $54.3 \pm 8.7\%$ . A comparative analysis of clinical, laboratory, and ultrasonographic data obtained during the first episode of inflammation did not reveal reliable predictors of relapse ( $p > 0.28$ ). The duration of observation in patients without relapse ranged from 1 to 74 months (median: 36 [LQ 25; UQ 54] months). In 25 (34.7%) of them, the observation was interrupted owing to reaching the age of 18 years, over a follow-up period from 1 to 70 months (26 [LQ 15; UQ 38] months).

**CONCLUSIONS:** Data demonstrate a relatively low occurrence of relapses of inflammation of the appendix after effective conservative treatment. The study did not reveal any significant predictors of an increased risk of relapse. Conservative therapy for recurrent inflammation can be conducted; however, it is less effective than for the primary episode.

**Keywords:** appendicitis; regression; inflammation; relapse; treatment; children.

## To cite this article

Blandinski VF, Sokolov SV, Andreeva AY, Shchedrov DN, Berezhnyak IA, Lugovkin AV, Kornienko KA. Follow-up study on timing, clinical manifestations, predictors of re-inflammation of the appendix, And choice of treatment tactics in children. *Russian Journal of Pediatric Surgery, Anesthesia and Intensive Care*. 2024;14(3):333–346. DOI: <https://doi.org/10.17816/psaic1803>

DOI: <https://doi.org/10.17816/psaic1803>

## 随访研究：儿童阑尾炎复发的时间、临床表现、预测因素及治疗策略选择

Valeri F. Blandinski<sup>1</sup>, Sergey V. Sokolov<sup>1,2</sup>, Anastasia Yu. Andreeva<sup>1,2</sup>, Dmitry N. Shchedrov<sup>2</sup>, Igor A. Bereznyak<sup>2</sup>, Aleksandr V. Lugovkin<sup>2</sup>, Kristina A. Kornienko<sup>1</sup>

<sup>1</sup> Yaroslavl State Medical University, Yaroslavl, Russia;

<sup>2</sup> Yaroslavl Children's Clinical Hospital, Yaroslavl, Russia

### 摘要

**现实性。**在过去10年中,有关儿童急性阑尾炎成功保守治疗的报道显示,初始治疗的有效性在89%至97%之间。现有数据表明,可以对观察时间超过5年的结果进行评估。

**目的。**制定策略,在阑尾炎症消退后和反复炎症的情况下,通过确定复发的主要时间和可能的预测因素来监测儿童的双体性监测。

**材料和方法。**本研究的基础是截至2023年10月对92名曾因阑尾炎发作而接受过医疗帮助的患者进行的随访观察。这些患者的炎症已得到缓解。诊断采用儿童阑尾炎评分(PAS)和超声检查。13名儿童接受了不带治疗的阑尾切除术。8名患者进行了保守治疗,但其中4名(50%)效果不佳,最终也进行了阑尾切除术。

**结果。**患者分为两组:复发阑尾炎的患者20名(21.7%)和未复发的患者72名(78.2%)。复发率为21.7%(92名儿童中的20名),累计无复发生存率为 $49.3 \pm 8.6\%$ ,无手术生存率为 $54.3 \pm 8.7\%$ 。对首次发作时的临床、实验室和超声数据分析未发现显著的复发预测因素( $p > 0.28$ )。无复发患者的观察时间从1个月到74个月不等(中位数为36个月,四分位差[25%分位数为25, 75%分位数为54])。其中25名(34.7%)患者因达到18岁而终止观察,观察时间从1个月到70个月不等(中位数为26个月[15; 38])。

**结论。**上述数据显示,在有效实施保守治疗后,阑尾炎复发的比例相对较低。未发现显著的复发风险预测因素。尽管在阑尾炎复发时可以进行保守治疗,但其效果不及首次发作时的治疗效果。

**关键词:** 阑尾炎; 炎症缓解; 复发; 治疗策略; 儿童。

### 引用本文

Blandinski VF, Sokolov SV, Andreeva AY, Shchedrov DN, Bereznyak IA, Lugovkin AV, Kornienko KA. 随访研究：儿童阑尾炎复发的时间、临床表现、预测因素及治疗策略选择. *Russian Journal of Pediatric Surgery, Anesthesia and Intensive Care*. 2024;14(3):333–346. DOI: <https://doi.org/10.17816/psaic1803>

收到: 10.04.2024

接受: 29.08.2024

发布日期: 20.09.2024

## АКТУАЛЬНОСТЬ

Возможность выздоровления пациента с острым аппендицитом без аппендэктомии была продемонстрирована еще с периода наиболее ранних научно обоснованных публикаций о данном заболевании. При этом на многие годы формировалась тенденция к ранней диагностике воспаления и удалению червеобразного отростка в качестве наиболее эффективной и безопасной тактики, в то время как консервативная терапия оставалась альтернативным методом при отсутствии возможности оказать хирургическую помощь [1, 2].

С середины XX в., с внедрением во врачебную практику антибактериальных препаратов, по результатам проспективных исследований в группах взрослых пациентов была продемонстрирована возможность эффективного консервативного лечения острого аппендицита [3, 4]. В развитие данного направления к настоящему времени опубликовано большое количество когортных исследований и метаанализов, подтверждающих возможность успешного применения консервативной терапии у 72,6–73,4 % пациентов старше 18 лет [5, 6] с вероятностью рецидива до 40 % [7].

В Российских клинических рекомендациях «Острый аппендицит у взрослых», утвержденных в 2023 г. (ID:325), указано на возможность при неосложненном остром аппендиците и отказе пациента от операции проводить консервативную терапию антибактериальными препаратами из группы пенициллинов и ингибиторов бета-лактамаз [8].

Консервативное лечение у детей при аппендиците в течение долгого времени допускалось лишь в случае диагностики заболевания на этапе сформированного аппендикулярного инфильтрата [9, 10]. Сообщения об успешном консервативном лечении острого неструктивного аппендицита в сериях клинических исследований у пациентов детского возраста в течение последних 10 лет демонстрируют эффективность первичного лечения в 92 % [11], 89,2 % [12], 97 % [13], 90,5 % [14] наблюдений. Несмотря на недоверие к консервативному подходу после наиболее ранних публикаций [15], изучение данного вопроса продолжалось, что в настоящее время дает основания оценивать эффективность и безопасность с длительностью наблюдения более 5 лет [16, 17]. При этом остаются актуальными вопросы срока [7, 16] и клинических проявлений [7, 12, 14] повторного воспаления, выбора способа лечения [17], определения факторов повышенного риска возникновения рецидива [12, 14, 17].

*Цель* — разработать тактику при катamnестическом наблюдении за детьми после регресса воспаления в червеобразном отростке и при повторном воспалении путем установления преобладающих сроков и возможных предикторов рецидива.

## МАТЕРИАЛЫ И МЕТОДЫ

### Дизайн исследования

Проведено когортное наблюдательное одноцентровое проспективное лонгитудинальное выборочное неконтролируемое исследование. Дизайн исследования представлен на рис. 1.

### Критерии соответствия

Основу работы составили результаты катamnестического наблюдения за 92 пациентами, получавшими ранее, в возрасте от 3 до 18 лет, медицинскую помощь в связи с эпизодом воспаления в червеобразном отростке слепой кишки и регрессии либо на фоне консервативной терапии, либо спонтанно в процессе динамического наблюдения [18].

Исключения пациентов из исследования не было.

### Условия проведения

Исследование проведено в ГБУЗ ЯО «Областная детская клиническая больница» в когорте пациентов, первичное лечение которых было осуществлено в период с 1 января 2017 г. по 31 декабря 2021 г., обратившихся повторно за медицинской помощью в связи с наличием абдоминального болевого синдрома.

Поскольку ГБУЗ ЯО «Областная детская клиническая больница» является единственной медицинской организацией в регионе, имеющей в своем составе детский хирургический стационар, данные о выполнении операций при аппендиците у детей, имеющиеся в клинике, следует считать исчерпывающими для Ярославской области.

### Продолжительность исследования

Катamnестическое наблюдение завершено в рамках представленного анализа 1 октября 2023 г. Цензурирование данных осуществляли с даты достижения пациентом возраста 18 лет в связи с завершением оказания помощи в медицинских организациях педиатрического профиля.

### Описание медицинского вмешательства

Всем пациентам при обращении проводили регистрацию данных анамнеза заболевания, физикальное обследование всех органов и систем с выявлением изменений, характерных для острого аппендицита, выполняли клинический анализ крови с подсчетом количества лейкоцитов и лейкоцитарной формулы; выполняли ультразвуковое исследование (УЗИ) с использованием ультразвуковой диагностической системы GE Logiq S8 XDclear (США), измеряли диаметр червеобразного отростка, толщину его стенки, выявляли косвенные признаки воспаления — отек брыжейки, гиперэхогенность большого сальника, наличие копролитов в просвете червеобразного отростка. Патогномичными считали увеличение диаметра более 7 мм, толщины стенки более 2 мм [18]. Диагностические исследования для верификации

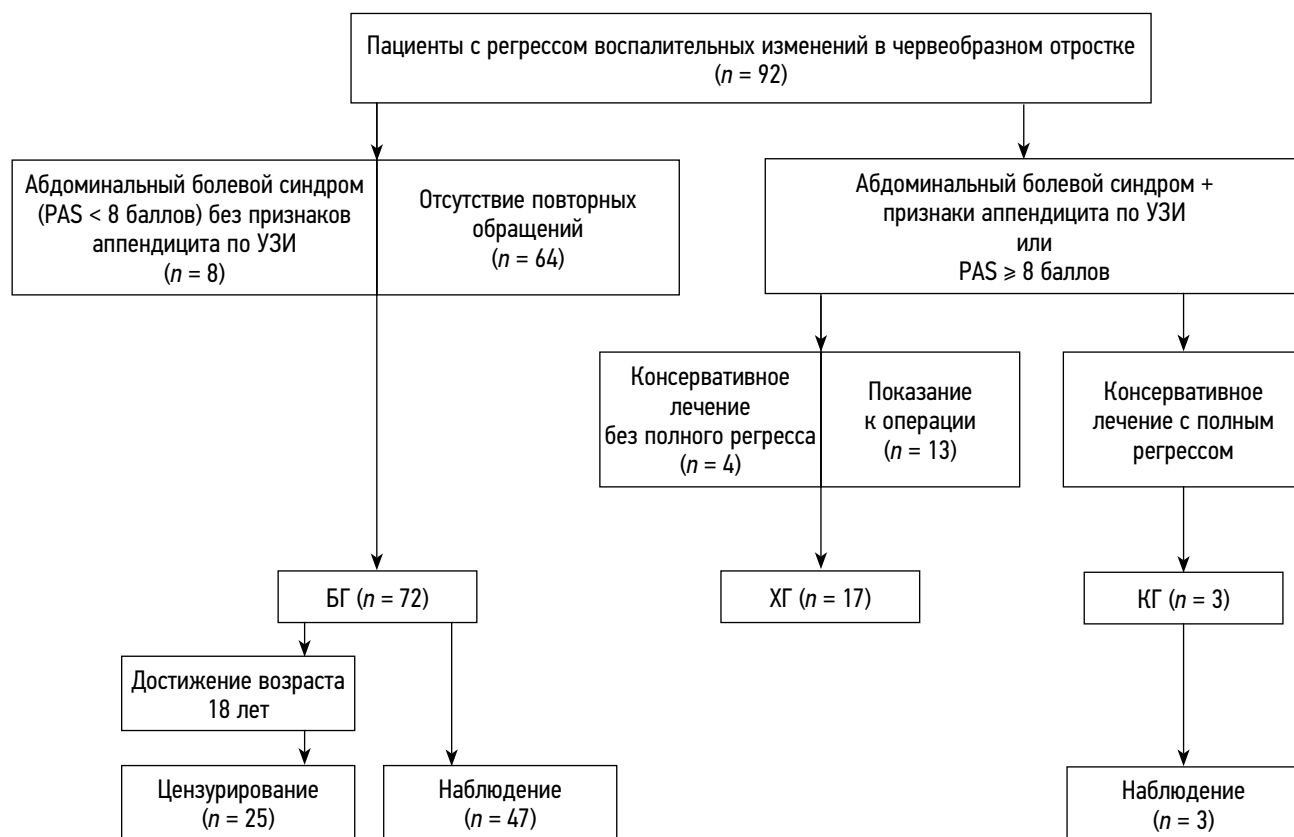


Рис. 1. Дизайн исследования. БГ — безрецидивная группа, ХГ — хирургическая группа, КГ — консервативная группа  
Fig. 1. Study design. БГ — relapse-free group, ХГ — surgical group, КГ — conservative group

аппендицита, предоперационная подготовка в виде инфузионной терапии и предоперационной антибиотико-профилактики препаратами широкого спектра действия с последующим хирургическим вмешательством были проведены 13 детям в течение 0,5–12 ч (медиана, *Me*, 2,5 ч; [25-й квартиль (*LQ*) 2,0; 75-й квартиль (*UQ*) 6,5 ч]). У 8 пациентов ввиду отсутствия выраженных клинико-лабораторных проявлений аппендицита ( $PAS \leq 7$  баллов) при выявленных по УЗИ изменениях червеобразного отростка были предприняты попытки консервативного лечения в течение 1–9 сут: антибактериальная терапия — 6 пациентов, дротаверин — 1 пациент, ибупрофен с дротаверином — 1 пациент. Во всех наблюдениях был зарегистрирован полный или частичный регресс клинических симптомов; с сохранением ультрасонографических изменений у 4 пациентов, что явилось основанием к проведению операции. При контрольном УЗИ 4 пациента не имели признаков воспаления червеобразного отростка, в связи с чем хирургическое вмешательство им не выполняли.

### Основной исход исследования

Рецидив воспаления червеобразного отростка регистрировали либо в случае абдоминального болевого синдрома в сочетании с воспалительными изменениями червеобразного отростка по данным ультрасонографии, вне зависимости от выраженности клинико-лабораторных

проявлений, либо при клинико-лабораторных признаках высокой вероятности острого аппендицита ( $PAS \geq 8$  баллов) [19].

### Дополнительные исходы исследования

В случае отсутствия у пациента из исследуемой когорты при обращении с жалобами на боли в животе ультрасонографических признаков воспаления червеобразного отростка диагноз рецидива не устанавливали.

### Анализ в подгруппах

Пациенты были распределены в 2 основные группы: с рецидивом воспаления в червеобразном отростке — 20 (21,7 %) пациентов; без рецидива воспаления за период наблюдения — 72 (78,2 %) ребенка. Различная тактика при рецидиве дала основания выделения дополнительной подгруппы. Дети, у которых в связи с повторным или многократным рецидивом было выполнено хирургическое вмешательство (13 пациентов без попыток консервативного лечения и 4 ребенка после неполного регресса симптомов на фоне консервативной терапии), включены в хирургическую группу (ХГ) — 17 (18,5 %). По результатам успешного консервативного лечения рецидива, подтвержденного клинико-лабораторными и ультрасонографическими критериями, 3 (3,3 %) пациента были распределены в консервативную группу (КГ).

У всех пациентов в КГ рецидив заболевания был зарегистрирован однократно. Один ребенок после двукратного рецидива был прооперирован, в связи с чем распределен в ХГ. Безрецидивную группу (БГ) составили пациенты с бессимптомным течением периода наблюдения — 64 (69,5 %) ребенка, а также пациенты, обращавшиеся за медицинской помощью повторно в связи с абдоминальным болевым синдромом без признаков воспаления червеобразного отростка по данным УЗИ — 8 (8,5 %) наблюдений.

## Методы регистрации исходов

Диагностику заболевания при рецидиве осуществляли на основании клинико-лабораторных данных с применением шкалы PAS (Pediatric appendicitis score) и УЗИ при диаметре более 7 мм и наличии косвенных признаков воспаления, представленных выше. В случае выполнения хирургического вмешательства определяли форму воспаления на основании макроскопических параметров (увеличение диаметра червеобразного отростка, «симптом карандаша», отек стенки, гиперемия, наличие фибрина, перфорация, перифокальный отек и спайки) [20], изучали данные патологоанатомического исследования удаленного червеобразного отростка.

## Этическая экспертиза

Заключение этического комитета ввиду наблюдения за исходами проведенного ранее лечения не требуется.

## Статистический анализ

Принципы расчета размера выборки: размер выборки предварительно не рассчитывался.

Методы статистического анализа данных: анализ и статистическую обработку данных, формирование графиков осуществляли при помощи программ Microsoft Excel (Microsoft, 2007, США) и Statistica, v. 10.0 (TIBCO Software, 2010, США). При описании количественных данных использовали в качестве меры центральной тенденции признака медиану (*Me*), в качестве меры рассеяния — интерквартильный размах [25-й перцентиль — *LQ*, 75-й перцентиль — *UQ*]. В связи с трудностями динамического наблюдения за пациентами после достижения ими возраста 18 лет, не одномоментным включением пациентов в исследование, а также для более детального отражения динамики развития повторного воспаления червеобразного отростка анализ сроков рецидива осуществляли на основании графиков Каплана–Мейера [21]. С целью лексического приближения к понятийному аппарату метода, для обозначения срока от купирования первичного эпизода воспаления до рецидива использовали термин «безрецидивная выживаемость», для учета длительности наблюдения без последующей аппендэктомии — «безоперационная выживаемость». Сравнение количественных признаков в несвязанных группах осуществляли на основании критерия Манна–Уитни, частот встречаемости — на основании критерия  $\chi^2$  или двустороннего критерия Фишера (для бинарных признаков).

## РЕЗУЛЬТАТЫ

### Объекты (участники) исследования

Сравнительная характеристика групп пациентов представлена в табл. 1.

Таблица 1. Распределение пациентов в зависимости от пола, возраста, возникновения рецидива и тактики лечения

Table 1. Distribution of patients depending on sex, age, relapse, and treatment tactics

Признак	Рецидив			БГ ( <i>n</i> = 72)	<i>p</i>
	ХГ ( <i>n</i> = 17)	КГ ( <i>n</i> = 3)	всего ( <i>n</i> = 20)		
Пол					
мальчики	10 (59 %)	1 (33 %)	11 (55 %)	45 (63 %)	0,54, критерий $\chi^2$
девочки	7 (41 %)	2 (67 %)	9 (45 %)	27 (37 %)	
Возраст, годы, <i>Me</i> [ <i>LQ</i> ; <i>UQ</i> ]	13 [10; 14]	7 [7; 15]	13 [8; 14,5]	12 [9; 14,5]	0,96, критерий Манна–Уитни

Примечание. БГ — безрецидивная группа, ХГ — хирургическая группа, КГ — консервативная группа.

Note. БГ — relapse-free group, ХГ — surgical group, КГ — conservative group

Таблица 2. Показания к операции при рецидиве воспаления червеобразного отростка

Table 2. Indications for surgery in case of recurrent inflammation of the appendix

Показатель	Клинико-лабораторные проявления		Всего
	PAS < 8 баллов	PAS ≥ 8 баллов	
Без ультразвукового исследования	0	5 (30 %)	5 (30 %)
Ультразвуковое исследование с признаками воспаления червеобразного отростка	7 (40 %)	5 (30 %)	12 (70 %)
Итого	7 (40 %)	10 (60 %)	17 (100 %)



Различий по полу и возрасту в группах с рецидивом заболевания и без рецидива не было. Длительность заболевания от появления жалоб до обращения составила от 5 до 40 ч (11 [7; 15] ч). Показания к операции в ХГ представлены в табл. 2.

### Основные результаты исследования

Анализ сроков возникновения рецидивов и выполнения хирургического вмешательства представлен на рис. 2 и 3.

Частота рецидивов составила 21,7 % (20 из 92 детей), кумулятивная безрецидивная выживаемость к сроку наблюдения 74 мес. —  $49,3 \pm 8,6$  %, безоперационная выживаемость —  $54,3 \pm 8,7$  %. Длительности безрецидивного течения заболевания в КГ и ХГ составила 4 [2,5; 9,5] мес. Различия в сроках рецидива в ХГ (5 [3; 12] мес.) и КГ (3,6 [1,5; 9] мес.) были статистически незначимыми ( $p = 0,51$ , критерий Манна–Уитни), что свидетельствует об отсутствии зависимости между сроком возникновения рецидива и вероятностью успешного консервативного

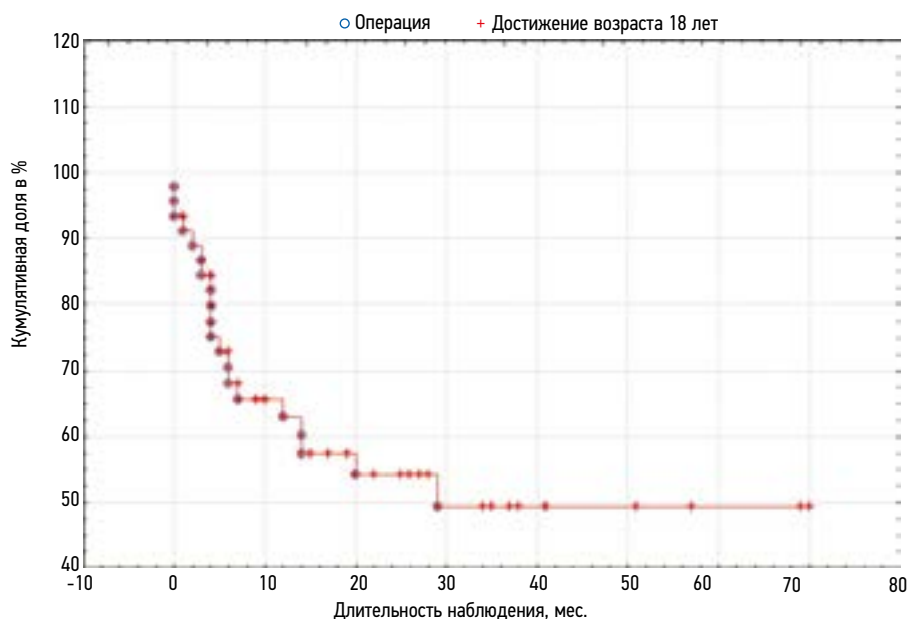


Рис. 2. Сроки возникновения рецидива воспаления червеобразного отростка (кривая Каплана–Мейера)  
Fig. 2. Timing of relapse of inflammation of the appendix (Kaplan–Meier curve)

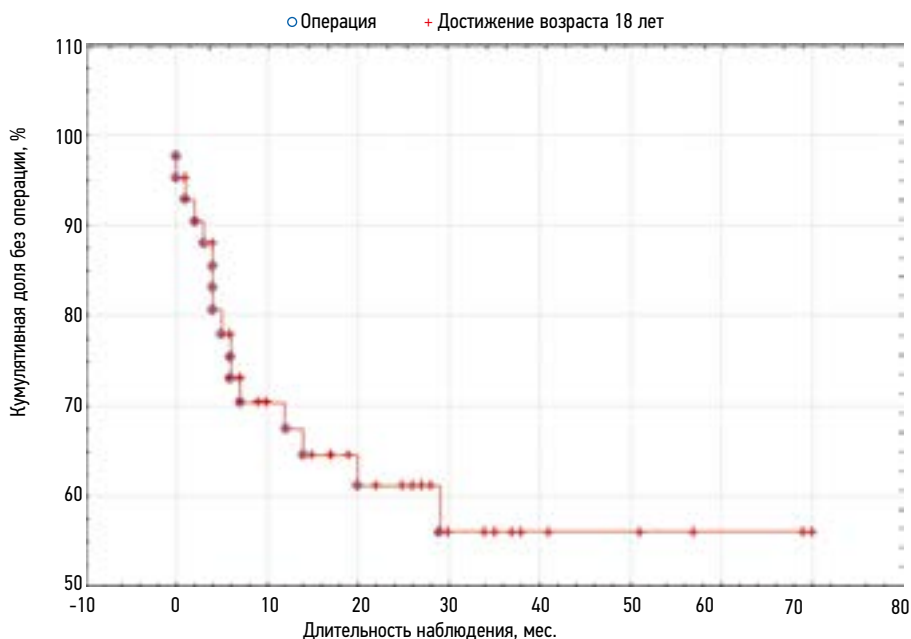


Рис. 3. Сроки хирургического вмешательства при рецидиве воспаления червеобразного отростка (кривая Каплана–Мейера)  
Fig. 3. Timing of surgical intervention for recurrent inflammation of the appendix (Kaplan–Meier curve)

разрешения. 80 % случаев повторного воспаления червеобразного отростка (16 из 20 пациентов) было зарегистрировано в течение 1 года наблюдения, 75 % (15 из 20 пациентов) — в течение первых 7 мес., 3 из них — в течение первого месяца.

Хирургическое лечение выполнено на 1 году наблюдения у 76 % детей (13 из 17 наблюдений), к исходу 2-го года — у 94 % пациентов (16 из 17 наблюдений). Наиболее поздний срок аппендэктомии в выборке — 29 нед.

С целью выявления возможных предикторов повышенного риска рецидива воспаления червеобразного отростка был проведен сравнительный анализ данных, полученных при первом эпизоде (табл. 3).

Статистически значимых различий в сравниваемых группах по выбранным параметрам не было. Несмотря на то что в группе пациентов с рецидивом воспаления

совсем не было детей, не получавших антибактериальную терапию, большая доля лечения с применением антибактериальных препаратов в БГ не позволяет достоверно выделить значение этого фактора в профилактике рецидивов.

По результатам хирургического вмешательства макроскопическая интерпретация характера воспаления червеобразного отростка соответствовала флегмонозной форме аппендицита у 12 (70 %) детей, гангренозной — у 1 (6 %), катаральной — у 2 (12 %) пациентов. У 2 (12 %) детей признаков острого воспаления червеобразного отростка не выявлено, однако зарегистрированы увеличение диаметра, ригидность стенки и периаппендикулярные изменения в виде локального спаечного процесса, эти наблюдения были отнесены к хронической форме заболевания в стадии ремиссии.

**Таблица 3.** Зависимость возникновения рецидива от клинико-лабораторных и ультрасонографических показателей, *Me [LQ; UQ]*

**Table 3.** Dependence of the occurrence of relapse on clinical, laboratory and ultrasonographic indicators (*Me [LQ; UQ]*)

Признак	Рецидив	БГ	<i>p</i>
Возраст, мес.	145 [116; 179]	159 [105; 179]	0,98*
Пол:			
мальчики	12 (60 %)	45 (62 %)	1,0**
девочки	8 (40 %)	27 (38 %)	
Срок заболевания, ч	20 [11; 30]	19 [10; 25]	0,43*
PAS	7 [6; 8]	7 [6; 8]	0,59*
Лейкоцитоз ( $\times 10^9/\text{л}$ )	14,2 [12,2; 16,8]	13,8 [11,3; 16,7]	0,66*
Ультразвуковое исследование червеобразного отростка:			
диаметр, мм	8,5 [7; 9]	8,5 [8; 10]	0,38*
толщина стенки, мм	3,2 [3,0; 3,3]	3,2 [3,2; 3,4]	0,37*
Антибактериальная терапия	62 (86 %)	20 (100 %)	0,11**
Срок регресса симптомов:			
клинически значимого (PAS < 5)	2 [2; 3]	2 [2,5; 3]	0,35*
полного	6,5 [5; 8]	7 [6; 8]	0,29 <sup>1</sup>

*Примечания.* БГ — безрецидивная группа. \*Критерий Манна–Уитни; \*\*точный критерий Фишера (двусторонний).

*Note.* БГ — relapse-free group. \*Mann–Whitney test; \*\*Fisher's exact test (two-sided).

**Таблица 4.** Взаимосвязь клинических проявлений с патоморфологическими изменениями червеобразного отростка

**Table 4.** Relationship between clinical manifestations and pathomorphological changes in the appendix

Клинический признак	Форма аппендицита		
	недеструктивный ( <i>n</i> = 4)	деструктивный ( <i>n</i> = 13)	всего
Шкала PAS, балл:			
<8	3 (17 %)	4 (24 %)	7 (40 %)
≥8	1 (6 %)	9 (54 %)	10 (60 %)
Длительность заболевания, ч:			
<12	0	4 (24 %)	4 (24 %)
12–24	0	6 (36 %)	6 (36 %)
>12	4 (24 %)	3 (17 %)	7 (40 %)

Все пациенты с неструктивными формами воспаления червеобразного отростка (4 наблюдения) получали консервативную терапию и были оперированы спустя более суток от госпитализации. Клинико-морфологическое сопоставление результатов представлено в табл. 4.

У всех пациентов диаметр червеобразного отростка, зарегистрированный по УЗИ, соответствовал размерам макропрепарата. По данным патологоанатомического исследования морфологические изменения при деструктивном (флегмонозном и гангренозном) аппендиците характеризовались очаговой лейкоцитарной инфильтрацией с участками деструкции во всех слоях стенки. В случае отсутствия макроскопических признаков деструкции, при катаральной и хронической форме, были зарегистрированы изменения в виде склероза, очагового лимфоматоза, полнокровные сосуды и мелкие лейкоцитозы.

В послеоперационном периоде 7 (40 %) пациентов получали антибактериальную терапию препаратами широкого спектра действия, у остальных 10 (60 %) детей, ввиду проведенной антибиотикопрофилактики и отсутствия перифокального воспаления при ревизии во время операции, терапия включала обезболивание и щадящую диету. Длительность госпитализации в послеоперационном периоде составила 6–8 сут (7 [7; 8] сут).

Ранний послеоперационный период у всех пациентов протекал удовлетворительно, перед выпиской зарегистрирована нормализация показателей анализа крови. Обращений за медицинской помощью в связи с осложнениями хирургического вмешательства за период наблюдения не зарегистрировано.

### Дополнительные результаты исследования

Длительность наблюдения у пациентов без рецидива воспаления червеобразного отростка составила от 1 до 74 мес. (36 [25; 54]), у 25 (34,7 %) из них наблюдение было прервано в связи с достижением возраста 18 лет на сроке от 1 до 70 мес. (26 [15; 38] мес.).

### Нежелательные явления

Осложнений аппендицита или спаечного процесса в брюшной полости вследствие хронического воспаления, нежелательных реакций на лекарственные препараты в наблюдаемой когорте не зарегистрировано.

## ОБСУЖДЕНИЕ

### Резюме основного результата исследования

Основное клиническое значение внедрения консервативного лечения воспаления червеобразного отростка заключается в том, что пациенты, которым не проводится в последующем операция, избегают осложнений, характерных для хирургического вмешательства [7, 16, 17]. Одной из наиболее распространенных причин отказа от консервативного лечения остается высокий риск рецидивов с необходимостью аппендэктомии, нивелирующий

проведенную ранее терапию. Данные о частоте рецидивов после консервативного лечения неструктивных форм острого аппендицита, по сведениям разных авторов, вариабельны: от 14 % [13] до 21 % [17], 25 % [12] и даже до 46 % [16, 22].

Результаты настоящего исследования демонстрируют частоту рецидива, соответствующую средним показателям (21,7 %). Возникновение большинства рецидивов в течение первого года после консервативного лечения (80 %) так же соответствует данным других авторов — 82,8 % [16], 87 % [7].

### Обсуждение основного результата исследования

Работы, посвященные сравнительному анализу экономических преимуществ консервативного лечения перед аппендэктомией, демонстрируют либо сходную итоговую стоимость [16], либо меньшие затраты при консервативной терапии [12, 14]. Среди преимуществ консервативной тактики отмечена меньшая продолжительность госпитализации [12, 23]. Другие авторы, напротив, указывают на более длительное пребывание в стационаре в процессе консервативного лечения [13, 14, 24], однако разница составляет в среднем 0,5 сут, кроме того, период общей нетрудоспособности после аппендэктомии, по мнению всех исследователей, значительно выше [7].

Одним из аргументов против консервативного лечения аппендицита является потенциальный риск осложнений. Большинство авторов указывает на встречаемость перфорации на фоне антибиотикотерапии от 1,7 до 2,7 % [7, 12, 14]. В то же время, имеются работы, в которых осложнений при консервативном лечении не зарегистрировано [16], как и в инициальном исследовании представляемой группы пациентов. Следует отметить, что указанные показатели значительно ниже частоты встречаемости осложненных форм аппендицита из-за несвоевременной диагностики — 2–4 % [25, 26], 15 % [27].

Безусловно, снизить риск осложнений консервативной терапии позволит тщательный отбор пациентов, имеющих потенциально более высокий риск деструкции червеобразного отростка. В качестве критериев отказа от консервативного лечения рекомендован возраст младше 7 лет, длительность заболевания более 48 ч, лейкоцитоз более  $18 \times 10^9/\text{л}$ , диаметр червеобразного отростка более 11 мм, особенно при наличии признаков абсцесса и флегмоны червеобразного отростка [12].

Качество жизни пациентов и удовлетворенность результатами лечения у пациентов, не имевших рецидивов воспаления, сопоставимы с данными пациентов, перенесших аппендэктомию, а пациенты, которым, несмотря на курс эффективной антибиотикотерапии, потребовалась впоследствии аппендэктомию, менее удовлетворены консервативной тактикой [28]. Исходя из этого, следует проводить тщательный отбор, не рекомендуя консервативное

лечение при высокой вероятности рецидива. Среди факторов повышенной частоты рецидива аппендицита указывают аппендиколиты [12, 14], высокий лейкоцитоз [12, 17, 29, 30], большой диаметр червеобразного отростка [17, 31], высокие значения шкалы балльной оценки вероятности аппендицита [32], возраст старше 13 лет [17].

В настоящем исследовании предикторов повышенного риска рецидива воспаления не выявлено. Кроме того, в группах с рекомендуемыми грациями (возраст старше 13 лет, диаметр червеобразного отростка более 7,8 мм, лейкоцитоз выше  $14 \times 10^9/\text{л}$ ) значимого повышения частоты рецидивов не выявлено ( $p > 0,15$ , критерий  $\chi^2$ ).

Одним из ключевых вопросов при обращении пациентов с рецидивом воспаления в червеобразном отростке является выбор между консервативным и хирургическим методом лечения. В исследованиях с большим количеством катamnестических наблюдений продемонстрирована эффективность консервативной тактики, рекомендовано, при отсутствии противопоказаний, проводить не менее двух курсов антибиотикотерапии [17].

В настоящем исследовании консервативная терапия при повторном возникновении воспаления червеобразного отростка была проведена 8 (40 %) пациентам из 20 и оказалась эффективной в 50 % наблюдений (4 из 8 пациентов). В последующем у одного из детей в связи со вторым рецидивом была выполнена аппендэктомия, вследствие чего показатель эффективности составил 37,5 %. Тем не менее, не смотря на низкую долю успешных результатов, отсутствие осложнений свидетельствует о возможности повторно прибегать к консервативной тактике, с учетом желания пациента, основанного на информированности о потенциальной эффективности.

### Ограничения исследования

С учетом эффективного лечения в 3 случаях повторного возникновения заболевания доля пациентов, потребовавших аппендэктомии, составляет 18,5 %, частота рецидивов — чуть более 1/5 случаев, однако, в связи с цензурированием наблюдений, следует считать более достоверным прогностическое значение безрецидивной выживаемости 49,3 %, а безоперационной выживаемости — 54,3%. Распределение пациентов в группу консервативной терапии осуществляли по результатам инициации и краткосрочного антибактериального лечения. Это, с одной стороны, позволяет избежать осложнений в процессе терапии, с другой — не дает возможности оценить истинную эффективность консервативной тактики при данном заболевании. Малый объем выборки в подгруппе пациентов, получавших консервативную терапию при рецидиве воспаления в червеобразном отростке, требует более детальной оценки данного аспекта на большей выборке, а также критичного использования при сравнительном анализе и осторожности при практическом применении.

Не смотря на то что, с одной стороны, в представленной выборке отсутствовали зарегистрированные рецидивы на сроке наблюдения превышающем 3 года, а также мнение, что частота рецидивов после данного периода наблюдения сопоставима с показателями встречаемости аппендицита в общей популяции [33], с другой стороны, результаты исследований, демонстрирующие встречаемость рецидивов на 4–5-м году наблюдения до 9–10 % [7, 16], дают основания считать более значимыми сведения с катamnезом не менее 5 лет.

До периода накопления в больших выборках данных о возможностях применения консервативного подхода при аппендиците у детей результаты настоящего исследования помогут определить показания к консервативному лечению и осуществить динамическое наблюдение у пациентов с высоким операционно-анестезиологическим риском при сопутствующей патологии либо в период эпидемий, а также при других обстоятельствах, затрудняющих безотлагательное хирургическое вмешательство [34].

## ЗАКЛЮЧЕНИЕ

Представленные данные демонстрируют относительно невысокую долю рецидивов воспаления червеобразного отростка после эффективно проведенного консервативного лечения. Проведенное исследование не выявило значимых предикторов повышенного риска рецидива. Консервативное лечение при рецидиве воспаления червеобразного отростка может быть проведено, однако является менее эффективным, чем при первичном эпизоде.

Исходя из полученных результатов, повышению эффективности и безопасности консервативной терапии при воспалении червеобразного отростка будет способствовать: выявление факторов повышенного риска осложнений и их учет при выборе тактики до инициации терапии; установление сроков и способов контроля эффективности на фоне проводимого лечения; определение предикторов высокой вероятности рецидива; анализ эффективности консервативной терапии при рецидиве заболевания с учетом влияния на качество жизни пациентов, клинической и экономической целесообразности.

## ДОПОЛНИТЕЛЬНАЯ ИНФОРМАЦИЯ

**Вклад авторов.** Все авторы внесли существенный вклад в разработку концепции и подготовку статьи, прочли и одобрили финальную версию перед публикацией. Личный вклад каждого автора: В.Ф. Бландинский — редактирование, утверждение окончательного варианта статьи, ответственность за целостность всех частей статьи, анализ литературных источников; С.В. Соколов — выполнение операций, концепция и дизайн исследования, сбор и обработка материала, статистическая обработка данных, написание текста, редактирование, ответственность за целостность всех частей статьи, анализ литературных источников; А.Ю. Андреева — выполнение операций, сбор и обработка

материала, статистическая обработка данных, написание текста, редактирование, ответственность за целостность всех частей статьи, анализ литературных источников; Д.Н. Щедров, И.А. Березняк — сбор и обработка материала, редактирование, анализ литературных источников; А.В. Луговкин — выполнение ультразвукового исследования, сбор и обработка материала, редактирование; К.А. Корниенко — сбор и обработка материала, анализ литературных источников.

**Источник финансирования.** Авторы заявляют об отсутствии внешнего финансирования.

**Конфликт интересов.** Авторы декларируют отсутствие явных и потенциальных конфликтов интересов, связанных с проведенным исследованием и публикацией настоящей статьи.

**Этический комитет.** Не применимо.

## ADDITIONAL INFO

**Authors' contribution.** All authors made a substantial contribution to the conception of the study, acquisition, analysis, interpretation of data for the work, drafting and revising the article,

final approval of the version to be published and agree to be accountable for all aspects of the study. Personal contribution of each author: S.V. Sokolov — concept and design of the study; V.F. Blandinsky — approval of the final version of the article; S.V. Sokolov, A.Yu. Andreeva — writing text, statistical data processing; S.V. Sokolov, A.Yu. Andreeva, D.N. Shchedrov, I.A. Bereznyak — performing of operations; A.V. Lugovkin — performing of ultrasound examinations; V.F. Blandinsky, S.V. Sokolov, A.Yu. Andreeva — responsibility for the integrity of all parts of the article; V.F. Blandinsky, S.V. Sokolov, A.Yu. Andreeva, D.N. Shchedrov, I.A. Bereznyak, A.V. Lugovkin — editing, collection and processing of material; V.F. Blandinsky, S.V. Sokolov, A.Yu. Andreeva, D.N. Shchedrov, I.A. Bereznyak, A.V. Lugovkin, K.A. Kornienko — analysis of literary sources.

**Funding source.** This study was not supported by any external sources of funding.

**Competing interests.** The authors declare that they have no competing interests.

**Ethics approval.** Not applicable.

## СПИСОК ЛИТЕРАТУРЫ

- McBurney C. Experiences with early operative interference in cases of disease of the vermiform appendix // *New York Medical Journal*. 1889. Vol. 50. P. 1676–1684.
- Гурин, Н.Н., Слободчук Ю.С., Гаврилов Ю.Ф. Об эффективности консервативного лечения больных с острым аппендицитом на судах в море // *Вестник хирургии*. 1992. № 5. С. 144–150.
- Harrison P.W. Appendicitis and the antibiotics // *Am J Surg*. 1953. Vol. 85, N 2. P. 160–163. doi: 10.1016/0002-9610(53)90476-0
- Coldrey E. Five years of conservative treatment of acute appendicitis // *J Int Coll Surg*. 1959. Vol. 32. P. 255–261.
- Wilms I.M., de Hoog D.E., de Visser D.C., Janzing H.M. Appendectomy versus antibiotic treatment for acute appendicitis // *Cochrane Database Syst Rev*. 2011. N 11. P. CD008359. doi: 10.1002/14651858.CD008359.pub2
- Harnoss J.C., Zelenka I., Probst P., et al. Antibiotics versus surgical therapy for uncomplicated appendicitis: Systematic review and meta-analysis of controlled trials // *Ann Surg*. 2017. Vol. 265, N 5. P. 889–900. doi: 10.1097/SLA.0000000000002039
- Salminen P., Tuominen R., Paajanen H., et al. Five-year follow-up of antibiotic therapy for uncomplicated acute appendicitis in the APPAC randomized clinical trial // *JAMA*. 2018. Vol. 320, N 12. P. 1259–1265. doi: 10.1001/jama.2018.13201
- Общероссийская общественная организация «Российское общество хирургов», Российское общество эндоскопических хирургов. Острый аппендицит у взрослых: клинические рекомендации. Москва: Министерство здравоохранения Российской Федерации, 2017. 51 с. Режим доступа: [https://cr.minzdrav.gov.ru/schema/325\\_2](https://cr.minzdrav.gov.ru/schema/325_2). Дата обращения: 03.07.2024.
- Shipsey M.R., O'Donnell B. Conservative management of appendix mass in children // *Ann R Coll Surg Engl*. 1985. Vol. 67, N 1. P. 23–24.
- Gillick J., Velayudham M., Puri P. Conservative management of appendix mass in children // *Br J Surg*. 2001. Vol. 88, N 11. P. 1539–1542. doi: 10.1046/j.0007-1323.2001.01912.x
- Svensson J.F., Almstrom M., Naji H., et al. Nonoperative treatment with antibiotics versus surgery for acute nonperforated appendicitis in children: A pilot randomized controlled trial // *Ann Surg*. 2015. Vol. 261. P. 67–71. doi: 10.1097/sla.0000000000000835
- Minneci P.C., Mahida J.B., Lodwick D.L., et al. Effectiveness of patient choice in nonoperative vs surgical management of pediatric uncomplicated acute appendicitis // *JAMA Surg*. 2016. Vol. 151, N 5. P. 408–415. doi: 10.1001/jamasurg.2015.4534
- Georgiou R., Eaton S., Stanton M.P., et al. Efficacy and safety of nonoperative treatment for acute appendicitis: a meta-analysis // *Pediatrics*. 2017. Vol. 139, N 3. P. e20163003. doi: 10.1542/peds.2016-3003
- Huang L., Yin Y., Yang L., et al. Comparison of antibiotic therapy and appendectomy for acute uncomplicated appendicitis in children: a meta-analysis // *JAMA Pediatr*. 2017. Vol. 171, N 5. P. 426–434. doi: 10.1001/jamapediatrics.2017.0057
- Дьяконова Е.Ю. Комментарии Е.Ю. Дьяконовой к статье «Эффективность выбора пациентом между консервативным и хирургическим способом лечения неосложненного острого аппендицита у детей» // *Вопросы современной педиатрии*. 2016. Т. 15, № 1. С. 109–111. EDN: VLFRX doi: 10.15690/vsp.v15i1.1508
- Patkova B., Svenningsson A., Almström M., et al. Nonoperative treatment versus appendectomy for acute nonperforated appendicitis in children: Five-year follow up of a randomized controlled pilot trial // *Ann Surg*. 2020. Vol. 271, N 6. P. 1030–1035. doi: 10.1097/sla.0000000000003646
- Steiner Z., Gilad Y., Guterma M., et al. Acute appendicitis in children: Reexamining indications for conservative treatment — A large prospective analysis // *J Pediatr Surg*. 2022. Vol. 57, N 10. P. 373–379. doi: 10.1016/j.jpedsurg.2021.12.012
- Бландинский В.Ф., Соколов С.В., Анфиногенов А.Л., и др. Клинико-лабораторные и ультрасонографические критерии воспаления в червеобразном отростке слепой кишки и его регрессии



у детей // Детская хирургия. 2023. Т. 27, № 4. С. 254–260. EDN: YLYCPV doi: 10.55308/1560-9510-2023-27-4-254-260

19. Samuel M. Pediatric appendicitis score // *J Pediatr Surg*. 2002. Vol. 37, N 6. P. 877–881. doi: 10.1053/jpsu.2002.32893

20. Исаков Ю.Ф., Степанов Э.А., Дронов А.Ф. Острый аппендицит в детском возрасте. Москва: Медицина, 1980. 192 с.

21. Rich J.T., Neely J.G., Paniello R.C., et al. A practical guide to understanding Kaplan–Meier curves // *Otolaryngol Head Neck Surg*. 2010. Vol. 143, N 3. P. 331–336. doi: 10.1016/j.otohns.2010.05.007

22. Bachur R.G., Lipsett S.C., Monuteaux M.C. Outcomes of nonoperative management of uncomplicated appendicitis // *Pediatrics*. 2017. Vol. 140, N 1. P. e20170048. doi: 10.1542/peds.2017-0048

23. Eriksson S., Granström L. Randomized controlled trial of appendectomy versus antibiotic therapy for acute appendicitis // *Br J Surg*. 1995. Vol. 82, N 2. P. 166–169. doi: 10.1002/bjs.1800820207

24. Hartwich J., Luks F.I., Watson-Smith D., et al. Nonoperative treatment of acute appendicitis in children: A feasibility study // *J Pediatr Surg*. 2016. Vol. 51, N 1. P. 111–116. doi: 10.1016/j.jpedsurg.2015.10.024

25. Haxhirexha K., Dogjani A., Zylbehari L., Dika-Haxhirexha F. Misdiagnosed appendicitis in children // *Albanian Journal of Trauma and Emergency Surgery*. 2018. Vol. 2, N. 2. P. 99–104. doi: 10.32391/ajtes.v2i2.14

26. Galai T., Beloosesky O.Z., Scolnik D., et al. Misdiagnosis of acute appendicitis in children attending the emergency department: the experience of a large, tertiary care pediatric hospital // *Eur J Pediatr Surg*. 2017. Vol. 27, N 2. P. 138–141. doi: 10.1055/s-0035-1570757

27. Chang Y.J., Chao H.C., Kong M.S., et al. Misdiagnosed acute appendicitis in children in the emergency department // *Chang Gung Med J*. 2010. Vol. 33, N 5. P. 551–557.

28. Sippola S., Haijanen J., Viinikainen L., et al. Quality of life and patient satisfaction at 7-year follow-up of antibiotic therapy vs appendectomy for uncomplicated acute appendicitis: a secondary analysis of a randomized clinical trial // *JAMA Surg*. 2020. Vol. 155, N 4. P. 283–289. doi: 10.1001/jamasurg.2019.6028

29. Whyte C., Tran E., Lopez M.E., et al. Outpatient interval appendectomy after perforated appendicitis // *J Pediatr Surg*. 2008. Vol. 43, N 11. P. 1970–1972. doi: 10.1016/j.jpedsurg.2008.04.014

30. Fuhrer A.E., Sukhotnik I., Ben-Shahar Y., et al. Predictive value of Alvarado score and pediatric appendicitis score in the success of nonoperative management for simple acute appendicitis in children // *Eur J Pediatr Surg*. 2021. Vol. 31, N 1. P. 95–101. doi: 10.1055/s-0040-1718406

31. Loftus T.J., Brakenridge S.C., Croft C.A., et al. Successful nonoperative management of uncomplicated appendicitis: predictors and outcomes // *J Surg Res*. 2018. Vol. 222. P. 212–218e2. doi: 10.1016/j.jss.2017.10.006

32. Macco S., Vrouwenraets B.C., de Castro S.M. Evaluation of scoring systems in predicting acute appendicitis in children // *Surgery*. 2016. Vol. 160, N. 6. P. 1599–1604. doi: 10.1016/j.surg.2016.06.023

33. Morrow S.E., Newman K.D. Current management of appendicitis // *Semin Pediatr Surg*. 2007. Vol. 16, N. 1. P. 34–40. doi: 10.1053/j.sempedsurg.2006.10.005

34. Decker E., Ndzi A., Kenny S., Harwood R. Systematic review and meta-analysis to compare the short- and long-term outcomes of non-operative management with early operative management of simple appendicitis in children after the COVID-19 pandemic // *J Pediatr Surg*. 2023. Vol. 59, N 6. P. 1050–1057. doi: 10.1016/j.jpedsurg.2023.12.021

## REFERENCES

1. McBurney C. Experiences with early operative interference in cases of disease of the vermiform appendix. *New York Medical Journal*. 1889;50:1676–1684.

2. Gurin NN, Slobodchuk JuS, Gavrilov JuF. On the effectiveness of conservative treatment of patients with acute appendicitis on ships at sea. *Bulletin of Surgery*. 1992;5:144–150. (In Russ.)

3. Harrison PW. Appendicitis and the antibiotics. *Am J Surg*. 1953;85(2):160–163. doi: 10.1016/0002-9610(53)90476-0

4. Coldrey E. Five years of conservative treatment of acute appendicitis. *J Int Col Surg*. 1959;32:255–261.

5. Wilms IM, de Hoog DE, de Visser DC, Janzing HM. Appendectomy versus antibiotic treatment for acute appendicitis. *Cochrane Database Syst Rev*. 2011;11:CD008359. doi: 10.1002/14651858.CD008359.pub2

6. Harnoss JC, Zelenka I, Probst P, et al. Antibiotics versus surgical therapy for uncomplicated appendicitis: Systematic review and meta-analysis of controlled trials. *Ann Surg*. 2017;265(5):889–900. doi: 10.1097/SLA.0000000000002039

7. Salminen P, Tuominen R, Paajanen H, et al. Five-year follow-up of antibiotic therapy for uncomplicated acute appendicitis in the APPAC randomized clinical trial. *JAMA*. 2018;320(12):1259–1265. doi: 10.1001/jama.2018.13201

8. All-Russian Public Organization “Russian Society of Surgeons”, Russian Society of Endoscopic Surgeons. *Acute appendicitis in adults: clinical recommendations*. Moscow: Ministry of Health of the Russian Federation; 2017. 51 p. [cited 2004 July 3]. Available from: [https://cr.minzdrav.gov.ru/schema/325\\_2](https://cr.minzdrav.gov.ru/schema/325_2). (In Russ.)

9. Shipsey MR, O'Donnell B. Conservative management of appendix mass in children. *Ann R Coll Surg Engl*. 1985;67(1):23–24.

10. Gillick J, Velayudham M, Puri P. Conservative management of appendix mass in children. *Br J Surg*. 2001;88(11):1539–1542. doi: 10.1046/j.0007-1323.2001.01912.x

11. Svensson JF, Almstrom M, Naji H, et al. Nonoperative treatment with antibiotics versus surgery for acute nonperforated appendicitis in children: A pilot randomized controlled trial. *Ann Surg*. 2015;261:67–71. doi: 10.1097/SLA.0000000000000835

12. Minneci PC, Mahida JB, Lodwick DL, et al. Effectiveness of patient choice in nonoperative vs surgical management of pediatric uncomplicated acute appendicitis. *JAMA Surg*. 2016;151(5):408–415. doi: 10.1001/jamasurg.2015.4534

13. Georgiou R, Eaton S, Stanton MP, et al. Efficacy and safety of nonoperative treatment for acute appendicitis: a meta-analysis. *Pediatrics*. 2017;139(3):e20163003. doi: 10.1542/peds.2016-3003

14. Huang L, Yin Y, Yang L, et al. Comparison of antibiotic therapy and appendectomy for acute uncomplicated appendicitis in children: a meta-analysis. *JAMA Pediatr*. 2017;171(5):426–434. doi: 10.1001/jamapediatrics.2017.0057

15. Diakonova EYu. Comments by E.Yu. Dyakonova to the article “Effectiveness of patient choice in nonoperative vs surgical management of pediatric uncomplicated acute appendicitis”. *Current Pediatrics (Moscow)*. 2016;15(1):111. doi: 10.15690/vsp.v15i1.1508

16. Patkova B, Svenningsson A, Almström M, et al. Nonoperative treatment versus appendectomy for acute nonperforated

appendicitis in children: Five-year follow up of a randomized controlled pilot trial. *Ann Surg.* 2020;271(6):1030–1035. doi: 10.1097/sla.0000000000003646

17. Steiner Z, Gilad Y, Gutermacher M, et al. Acute appendicitis in children: Reexamining indications for conservative treatment — A large prospective analysis. *J Pediatr Surg.* 2022;57(10):373–379. doi: 10.1016/j.jpedsurg.2021.12.012

18. Blandinskiy VF, Sokolov SV, Anfinogenov AL, et al. Clinical, laboratory and ultrasonographic criteria for inflammation of the appendix and its regression in children. *Russian Journal of Pediatric Surgery.* 2023;27(4):254–260. EDN: YLYCPV doi: 10.55308/1560-9510-2023-27-4-254-260

19. Samuel M. Pediatric appendicitis score. *J Pediatr Surg.* 2002;37(6):877–881. doi: 10.1053/jpsu.2002.32893

20. Isakov YF, Stepanov EA, Dronov AF. Acute appendicitis in childhood. Moscow: Meditsina; 1980. 192 p. (In Russ.)

21. Rich JT, Neely JG, Paniello RC, et al. A practical guide to understanding Kaplan–Meier curves. *Otolaryngol Head Neck Surg.* 2010;143(3):331–336. doi: 10.1016/j.otohns.2010.05.007

22. Bachur RG, Lipsett SC, Monuteaux MC. Outcomes of nonoperative management of uncomplicated appendicitis. *Pediatrics.* 2017;140(1):e20170048. doi: 10.1542/peds.2017-0048

23. Eriksson S, Granström L. Randomized controlled trial of appendectomy versus antibiotic therapy for acute appendicitis. *Br J Surg.* 1995;82(2):166–169. doi: 10.1002/bjs.1800820207

24. Hartwich J, Luks FI, Watson-Smith D, et al. Nonoperative treatment of acute appendicitis in children: A feasibility study. *J Pediatr Surg.* 2016;51(1):111–116. doi: 10.1016/j.jpedsurg.2015.10.024

25. Haxhirexha K, Dogjani A, Zylbehari L, Dika-Haxhirexha F. Misdiagnosed appendicitis in children. *Albanian Journal of Trauma and Emergency Surgery.* 2018;2(2):99–104. doi: 10.32391/ajtes.v2i2.14

26. Galai T, Beloosesky OZ, Scolnik D, et al. Misdiagnosis of acute appendicitis in children attending the emergency department: the

experience of a large, tertiary care pediatric hospital. *Eur J Pediatr Surg.* 2017;27(2):138–141. doi: 10.1055/s-0035-1570757

27. Chang YJ, Chao HC, Kong MS, et al. Misdiagnosed acute appendicitis in children in the emergency department. *Chang Gung Med J.* 2010;33(5):551–557.

28. Sippola S, Haijanen J, Viinikainen L, et al. Quality of life and patient satisfaction at 7-year follow-up of antibiotic therapy vs appendectomy for uncomplicated acute appendicitis: a secondary analysis of a randomized clinical trial. *JAMA Surg.* 2020;155(4):283–289. doi: 10.1001/jamasurg.2019.6028

29. Whyte C, Tran E, Lopez ME, et al. Outpatient interval appendectomy after perforated appendicitis. *J Pediatr Surg.* 2008;43(11):1970–1972. doi: 10.1016/j.jpedsurg.2008.04.014

30. Fuhrer AE, Sukhotnik I, Ben-Shahar Y, et al. Predictive value of Alvarado score and pediatric appendicitis score in the success of nonoperative management for simple acute appendicitis in children. *Eur J Pediatr Surg.* 2021;31(1):95–101. doi: 10.1055/s-0040-1718406

31. Loftus TJ, Brakenridge SC, Croft CA, et al. Successful nonoperative management of uncomplicated appendicitis: predictors and outcomes. *J Surg Res.* 2018;222:212–218e2. doi: 10.1016/j.jss.2017.10.006

32. Macco S, Vrouwenraets BC, de Castro SM. Evaluation of scoring systems in predicting acute appendicitis in children. *Surgery.* 2016;160(6):1599–1604. doi: 10.1016/j.surg.2016.06.023

33. Morrow SE, Newman KD. Current management of appendicitis. *Semin Pediatr Surg.* 2007;16(1):34–40. doi: 10.1053/j.sempedsurg.2006.10.005

34. Decker E, Ndzi A, Kenny S, Harwood R. Systematic review and meta-analysis to compare the short- and long-term outcomes of non-operative management with early operative management of simple appendicitis in children after the COVID-19 pandemic. *J Pediatr Surg.* 2023;59(6):1050–1057. doi: 10.1016/j.jpedsurg.2023.12.021

## ОБ АВТОРАХ

**Валерий Федорович Бландинский**, д-р мед. наук, профессор; ORCID: 0000-0002-9392-0994; eLibrary SPIN: 1297-5052; e-mail: oblandinskaya@yandex.ru

\***Сергей Вячеславович Соколов**, канд. мед. наук; адрес: Россия, 150042, Ярославль, Тутаевское шоссе, д. 27; ORCID: 0000-0002-3176-8229; eLibrary SPIN: 7733-0628; e-mail: sokolov\_sergey@inbox.ru

**Анастасия Юрьевна Андреева (Кислова)**; ORCID: 0000-0002-4714-8702; eLibrary SPIN: 4192-9595; e-mail: nastena.kislova.96@mail.ru

## AUTHORS' INFO

**Valeri F. Blandinski**, MD, Dr. Sci. (Medicine), Professor; ORCID: 0000-0002-9392-0994; eLibrary SPIN: 1297-5052; e-mail: oblandinskaya@yandex.ru

\***Sergey V. Sokolov**, MD, Cand. Sci. (Medicine); address: 27 Tutaevskoe highway, Yaroslavl, 150042, Russia; ORCID: 0000-0002-3176-8229; eLibrary SPIN: 7733-0628; e-mail: sokolov\_sergey@inbox.ru

**Anastasia Yu. Andreeva (Kislova)**, MD; ORCID: 0000-0002-4714-8702; eLibrary SPIN: 4192-9595; e-mail: nastena.kislova.96@mail.ru

\* Автор, ответственный за переписку / Corresponding author

**Дмитрий Николаевич Щедров**, д-р мед. наук;  
ORCID: 0000-0002-0686-0445; eLibrary SPIN: 7354-7379;  
e-mail: shedrov.dmitry@yandex.ru

**Игорь Анатольевич Березняк**, канд. мед. наук;  
ORCID: 0000-0002-6645-1125; eLibrary SPIN: 3091-9851;  
e-mail: berigan-20@yandex.ru

**Александр Владимирович Луговкин**;  
ORCID: 0000-0002-7822-2493; eLibrary SPIN: 5222-2889;  
e-mail: lugovkin.a@internet.ru

**Кристина Алексеевна Корниенко**;  
ORCID: 0009-0002-8235-2861; e-mail: kristinakor02@gmail.com

**Dmitry N. Shchedrov**, MD, Dr. Sci. (Medicine);  
ORCID: 0000-0002-0686-0445; eLibrary SPIN: 7354-7379;  
e-mail: shedrov.dmitry@yandex.ru

**Igor A. Bereznyak**, MD, Cand. Sci. (Medicine);  
ORCID: 0000-0002-6645-1125; eLibrary SPIN: 3091-9851;  
e-mail: berigan-20@yandex.ru

**Aleksandr V. Lugovkin**, MD;  
ORCID: 0000-0002-7822-2493; eLibrary SPIN: 5222-2889;  
e-mail: lugovkin.a@internet.ru

**Kristina A. Kornienko**; ORCID: 0009-0002-8235-2861;  
e-mail: kristinakor02@gmail.com

DOI: <https://doi.org/10.17816/psaic1812>

# Диагностические критерии для оптимизации тактики лечения детей с травматическими разрывами селезенки

И.А. Пикало, В.В. Подкаменев, О.А. Карабинская, В.А. Новожилов, Л.П. Милюкова

Иркутский государственный медицинский университет, Иркутск, Россия

## АННОТАЦИЯ

**Актуальность.** В структуре абдоминальной травмы у детей повреждение селезенки занимает ведущее положение. Это часто становится основной индикацией для проведения спленэктомии. Большинство исследователей установили, что последствием аспленизации становится полная утрата иммунологических и гематологических функций органа. Таким образом, сохранение селезенки является мерой первичной профилактики постспленэктомического гипоспленизма и связанных с ним жизнеугрожающих осложнений.

**Цель** — разработать математическую модель методом логистической регрессии для определения совокупных переменных, ассоциируемых с вероятностью хирургического лечения, и определить абсолютно безопасные параметры шокового индекса для консервативного лечения травматических разрывов селезенки у детей.

**Материалы и методы.** Проведено проспективное когортное исследование, в котором анализировали данные 91 пациента с травматическим разрывом селезенки. Консервативное лечение получили 80 (87,9 %) детей, хирургическое — 11 (12,1 %). Возраст пострадавших детей составил 11 (8; 13) лет, мальчиков наблюдалось в 3,3 раза больше (70 против 21). Для оценки вероятности выполнения хирургического лечения проведен анализ категориальных переменных с использованием математической модели методом логистической регрессии.

**Результаты.** Повышенный шоковый индекс ( $\beta = -0,264 \pm 0,083$ ;  $t(86) = -3,191$ ;  $p = 0,002$ ) и необходимость гемотрансфузии ( $\beta = 0,464 \pm 0,089$ ;  $t(86) = 5,218$ ;  $p = 0,001$ ) рассматривали как совокупные факторы, связанные с высокой вероятностью хирургического лечения разрывов селезенки у детей. При совокупности параметров повышенного шокового индекса и гемотрансфузии для хирургического лечения определяется умеренная чувствительность — 85,7 % (95 % ДИ 52,1–99,6;  $p = 0,001$ ) и прогностическая ценность положительного результата — 75 % (95 % ДИ 34,9–96,8). При отсутствии указанных факторов вероятность консервативного лечения детей с разрывами селезенки приближается к 100 % (специфичность 97,5 %; 95 % ДИ 91,1–99,7;  $p = 0,001$ ). При обобщении выявленных параметров площадь под кривой составила  $0,941 \pm 0,026$  (95 % ДИ 0,872–0,980), оценка пригодности модели показала положительную проверку ( $\chi^2 = 32,7$ ;  $p = 0,264$ ). При неоперативном лечении частота выявленных совокупных факторов составила 2,5 % ( $n = 2$ ). Определены абсолютно безопасные параметры шокового индекса для успешного консервативного лечения разрывов селезенки у детей: шоковый индекс Альговера  $<1,1$  — возраст до 6 лет;  $<0,85$  — 7–12 лет,  $<0,83$  — старше 13 лет.

**Заключение.** Исследование показало, что повышенный шоковый индекс и необходимость проведения гемотрансфузии являются совокупными факторами, определяющими высокую вероятность хирургического лечения при травматических разрывах селезенки у детей. При неоперативном лечении частота выявленных совокупных факторов составила 2,5 %, что служит сильным аргументом для обоснования безопасности консервативной терапии.

**Ключевые слова:** абдоминальная хирургия; травма селезенки; консервативное лечение; хирургическое лечение; дети.

## Как цитировать

Пикало И.А., Подкаменев В.В., Карабинская О.А., Новожилов В.А., Милюкова Л.П. Диагностические критерии для оптимизации тактики лечения детей с травматическими разрывами селезенки // Российский вестник детской хирургии, анестезиологии и реаниматологии. 2024. Т. 14, № 3. С. 347–358. DOI: <https://doi.org/10.17816/psaic1812>

DOI: <https://doi.org/10.17816/psaic1812>

# Diagnostic criteria for optimizing treatment tactics for children with traumatic splenic ruptures

Iliya A. Pikalo, Vladimir V. Podkamenev, Olga A. Karabinskaya,  
Vladimir A. Novozhilov, Lalita P. Milyukova

Irkutsk State Medical University, Irkutsk, Russia

## ABSTRACT

**BACKGROUND:** Damage to the spleen is the leading cause of abdominal trauma in children. This often becomes the main indication for splenectomy. This article addresses concerns on the safety of conservative treatment of these injuries in children. Most studies have found that asplenization results in the complete loss of the immunological and hematological functions of the spleen. Thus, spleen-preserving surgeries are crucial to prevent post-splenectomy hyposplenism and associated life-threatening complications.

**AIM:** This study aimed to develop a mathematical model using logistic regression to determine aggregate variables associated with the possibility of surgical treatment and identify safe shock index parameters for the conservative treatment of traumatic splenic ruptures in children.

**MATERIALS AND METHODS:** This prospective study included 91 patients with traumatic splenic rupture: 80 (87.9%) children received conservative treatment and 11 (12.1%) underwent surgical treatment. The age of the children was 11 (8; 13) years; there were 3.3 times more boys (70 versus 21). To assess the need for surgical treatment, an analysis of categorical variables was conducted using a mathematical model using logistic regression.

**RESULTS:** Increased shock index ( $\beta = -0.264 \pm 0.083$ ;  $t(86) = -3.191$ ;  $p = 0.002$ ) and the need for blood transfusion ( $\beta = 0.464 \pm 0.089$ ;  $t(86) = 5.218$ ;  $p = 0.001$ ) were cumulative factors associated with a high possibility of surgical treatment of splenic ruptures in children. With the combination of parameters of increased shock index and blood transfusion for surgical treatment, moderate sensitivity was determined at 85.7% (95% CI: 52.1–99.6;  $p = 0.001$ ) and a positive predictive value at 75% (95% CI: 34.9–96.8). In the absence of these factors, the probability of conservative treatment of children with splenic ruptures reached 100% (specificity: 97.5%; 95% CI: 91.1–99.7;  $p = 0.001$ ). When summarizing the identified parameters, the area under the curve was  $0.941 \pm 0.026$  (95% CI: 0.872–0.980), and the assessment of the model's suitability showed a positive test ( $\chi^2 = 32.7$ ;  $p = 0.264$ ). In nonoperative treatment, the frequency of identified cumulative factors was 2.5% ( $n = 2$ ). Safe shock index parameters for successful conservative treatment of splenic ruptures in children have been determined: SIPA  $<1.1$  (age up to 6 years),  $<0.85$  (7–12 years), and  $<0.83$  (over 13 years).

**CONCLUSIONS:** An increased shock index and the need for blood transfusion are combined factors that determine the high probability of surgical treatment for traumatic ruptures of the spleen in children. In nonoperative treatment, the frequency of identified cumulative factors was 2.5%, which indicates a strong argument for justifying the safety of conservative therapy.

**Keywords:** abdominal surgery; spleen injury; nonoperative treatment; surgical treatment; children.

## To cite this article

Pikalo IA, Podkamenev VV, Karabinskaya OA, Novozhilov VA, Milyukova LP. Diagnostic criteria for optimizing treatment tactics for children with traumatic splenic ruptures. *Russian Journal of Pediatric Surgery, Anesthesia and Intensive Care*. 2024;14(3):347–358. DOI: <https://doi.org/10.17816/psaic1812>



DOI: <https://doi.org/10.17816/psaic1812>

## 断标准用于优化治疗脾脏创伤性撕裂儿童的策略

Iliya A. Pikalo, Vladimir V. Podkamenev, Olga A. Karabinskaya,  
Vladimir A. Novozhilov, Lalita P. Milyukova

Irkutsk State Medical University, Irkutsk, Russia

### 摘要

**现实性。**在儿童腹部创伤中，脾脏损伤占据主要地位。这常常成为进行脾切除术的主要指征。大多数研究者发现，脾切除的后果是完全失去该器官的免疫和血液功能。因此，保护脾脏是预防脾切除后低脾功能及其相关危及生命并发症的首要措施。

**目的。**构建逻辑回归模型，以识别与儿童脾脏创伤手术治疗相关的变量，并确定绝对安全的休克指数参数，用于保守治疗。

**材料和方法。**进行了前瞻性队列研究，分析了91名脾脏创伤患者的数据。其中，80名儿童（占87.9%）接受了保守治疗，11名儿童（占12.1%）接受了手术治疗。受伤儿童的年龄中位数为11岁（范围8至13岁），男孩的比例是女孩的3.3倍（70名对21名）。为了评估接受手术治疗的可能性，使用逻辑回归方法对分类变量进行了分析。

**结果。**研究发现，高休克指数（ $\beta = -0.264 \pm 0.083$ ;  $t(86) = -3.191$ ;  $p = 0.002$ ）和需要输血（ $\beta = 0.464 \pm 0.089$ ;  $t(86) = 5.218$ ;  $p = 0.001$ ）是与儿童脾脏撕裂手术治疗高度相关的综合因素。结合这两个参数时，手术治疗的敏感性为85.7%（95% CI 52.1–99.6;  $p = 0.001$ ），阳性预测值为75%（95% CI 34.9–96.8）。若无上述因素，儿童脾脏撕裂的保守治疗概率接近100%（特异性97.5%; 95% CI 91.1–99.7;  $p = 0.001$ ）。综合分析发现，曲线下面积为 $0.941 \pm 0.026$ （95% CI 0.872–0.980），模型适合性评估显示结果良好（ $\chi^2 = 32.7$ ;  $p = 0.264$ ）。在非手术治疗中，发现的综合因素频率为2.5%（ $n = 2$ ）。确定了成功保守治疗儿童脾脏撕裂的绝对安全休克指数参数：对于6岁以下儿童，休克指数应小于1.1；对于7至12岁儿童，休克指数应小于0.85；对于13岁以上儿童，休克指数应小于0.83。

**结论。**研究表明，高休克指数和需要输血是决定儿童脾脏创伤手术治疗高概率的综合因素。在非手术治疗中，发现的综合因素频率为2.5%，这为保守治疗的安全性提供了有力的支持。

**关键词：**腹部外科；脾脏创伤；保守治疗；手术治疗；儿童。

### 引用本文

Pikalo IA, Podkamenev VV, Karabinskaya OA, Novozhilov VA, Milyukova LP. 断标准用于优化治疗脾脏创伤性撕裂儿童的策略. *Russian Journal of Pediatric Surgery, Anesthesia and Intensive Care*. 2024;14(3):347–358. DOI: <https://doi.org/10.17816/psaic1812>

收到: 16.05.2024

接受: 02.08.2024

发布日期: 28.08.2024

## АКТУАЛЬНОСТЬ

В современной медицине вопросы обоснования эффективности и безопасности методов лечения травматических разрывов селезенки у детей остаются актуальными. В структуре повреждений органов брюшной полости у детей частота разрывов селезенки составляет от 30 до 73 % [1–3]. Хирургическое лечение выполняется от 31,8 до 41 % [4, 5]. При этом частота спленэктомий достигает 24,5–58 % [6–8]. Анализ результатов предыдущих исследований, современные тенденции и перспективы развития метода консервативного лечения травматических разрывов селезенки у детей рассматриваются в контексте максимального сохранения функции органа и минимизации осложнений. Большинство исследователей установили, что последствием аспленизации является синдром постспленэктомического гипоспленизма, который сопровождается полной утратой иммунологических и гематологических функций селезенки. Наиболее опасным осложнением после спленэктомии в отдаленном периоде является молниеносный сепсис, с летальностью 38–70 % [9, 10]. Сохранение органа является мерой первичной профилактики постспленэктомического гипоспленизма и связанных с ним жизнеугрожающих осложнений [11]. В связи с этим, одной из задач при травме селезенки у детей является установление совокупных причин безуспешного консервативного лечения.

*Цель* — разработать математическую модель методом логистической регрессии для определения совокупных переменных, ассоциируемых с вероятностью хирургического лечения, и определить абсолютно безопасные параметры шокового индекса для консервативного лечения травматических разрывов селезенки у детей.

## МАТЕРИАЛЫ И МЕТОДЫ

Проведено наблюдательное одноцентровое проспективное исследование в период с марта 2002 г. по декабрь 2022 г. на базе Городской Ивано-Матренинской детской клинической больницы Иркутска.

### Критерии соответствия

Критерии включения в исследование: травматический разрыв селезенки и гемоперитонеум. Критерии невключения в исследование: травма селезенки (внутриорганные гематомы, псевдоаневризма) без гемоперитонеума; установление сопутствующих повреждений органов брюшной полости, которые ассоциируются с кровотечением в полость брюшины.

### Описание медицинского вмешательства

Лечение включало госпитализацию в палату интенсивной терапии и реанимации ( $n = 59$ ) или в хирургическое отделение ( $n = 32$ ). Пациентам назначали постельный режим и ограничение физических нагрузок в течение

3 сут. Осуществлялся лабораторный мониторинг в первые сутки каждые 2–4 ч. Оценивали жизненно важные функции по параметрам артериального давления и частоте пульса. По отношению частоты сердечных сокращений за 1 мин к величине систолического артериального давления рассчитывали шоковый индекс Альговера. В исследовании использовали критерий шокового индекса с поправкой на детский возраст (SIPA). Критерием повышенного шокового индекса являлись значения более 1,22 в возрасте до 6 лет, более 1,0 — от 7 до 12 лет, более 0,9 — у пациентов в возрасте от 13 до 16 лет [12]. При повышенном шоковом индексе дети получали инфузионную терапию кристаллоидными растворами в объеме 20–40 мл/кг; при болюсном введении изотонической жидкости и сохранении гипотензии — гемотрансфузию в объеме 10–15 мл/кг. Переливание компонентов крови также осуществлялось при уровне гемоглобина менее 70 г/л. Для контроля объема гемоперитонеума проводилась абдоминальная эхонография каждые 2 ч в течение 6 ч от момента поступления, затем каждые 6 ч в течение суток и в последующем — 1 раз в день. Алгоритм ведения пациентов представлен на рис. 1.

### Анализ в подгруппах

Пациенты были распределены на две группы: группа 1 ( $n = 80$ ) — с неоперативным лечением; группа 2 ( $n = 11$ ) — с хирургическим лечением.

### Этическая экспертиза

Исследование было одобрено локальным этическим комитетом при ФГБОУ ВО «Иркутский государственный медицинский университет» Министерства здравоохранения Российской Федерации, протокол № 3 от 15 ноября 2019 г. и проведено с соблюдением требований конфиденциальности персональных данных, этических норм и принципов проведения медицинских исследований с участием человека, изложенных в Хельсинкской декларации Всемирной медицинской ассоциации «Этические принципы проведения медицинских исследований с участием человека в качестве субъекта».

### Статистический анализ

Статистическую обработку данных проводили с помощью компьютерных программ Statistica 10.1, MedCalc® statistical software. Выборки данных проверяли на соответствие закону нормального распределения при уровне значимости  $p < 0,05$  (частотная гистограмма, критерий Лиллиефорса). Результаты представлены в виде медианы ( $Me$ ) с указанием первого и третьего квартиля вариационного ряда [ $Q_1$ ;  $Q_3$ ]. Статистическую значимость различий между изучаемыми группами проводили с помощью непараметрического критерия Манна-Уитни. Сравнение категориальных переменных проводили методом хи-квадрат ( $\chi^2$ ). Для оценки вероятности выполнения оперативного лечения при анализе категориальных

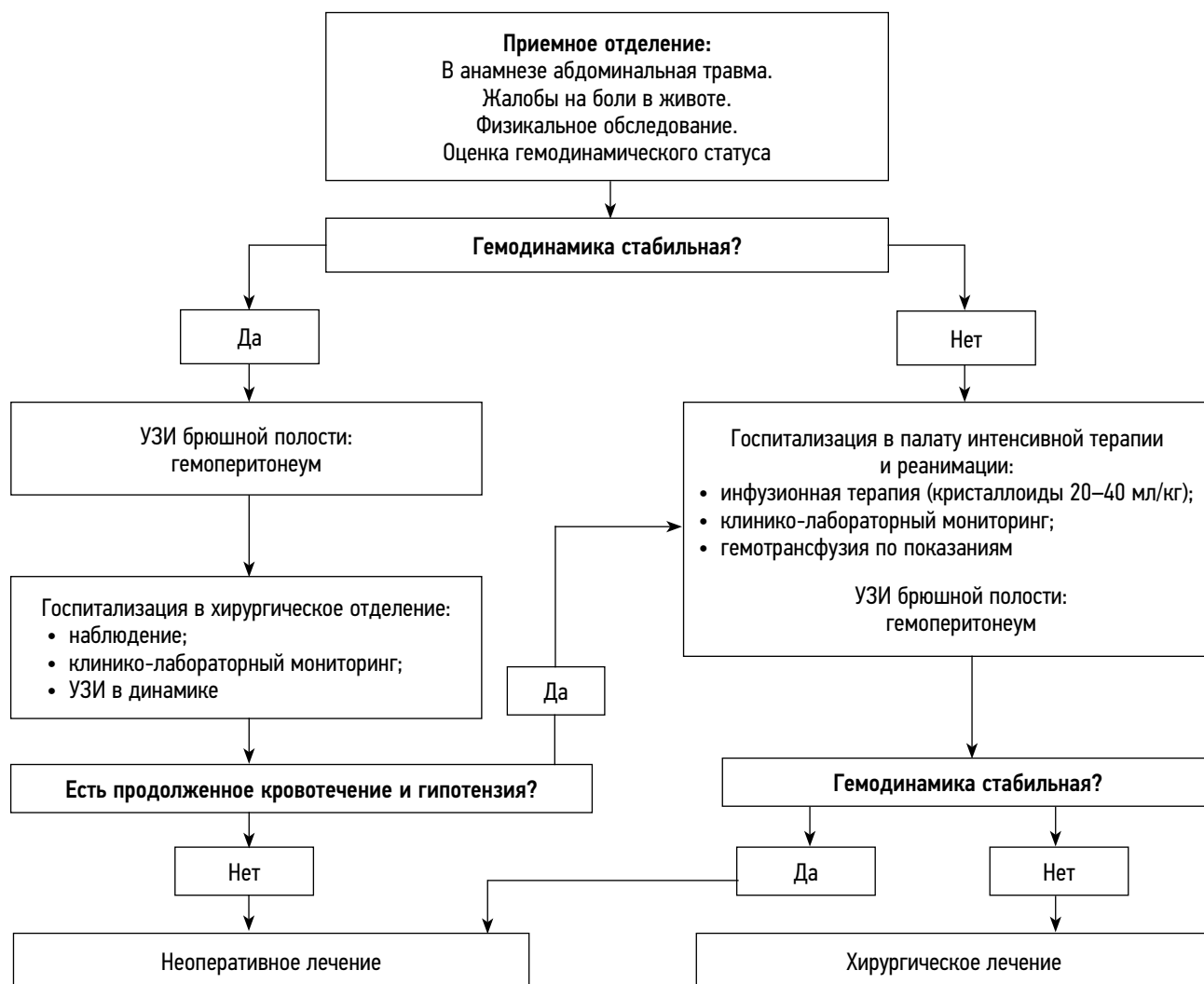


Рис. 1. Алгоритм диагностики и лечения повреждения селезенки у детей  
Fig. 1. Algorithm for diagnosis and treatment of splenic injury in children

переменных использовали математическую модель, построенную методом логистической регрессии. В качестве мер точности параметры полученной модели были обобщены с использованием оценок коэффициента  $\beta$  и корреляции с 95 % доверительным интервалом (95 % ДИ). Прогностическую модель риска представляли графиком с построением кривой рабочих характеристик приемника (ROC-кривая) — зависимости двух величин: чувствительности и специфичности. Рассчитывали соответствующую площадь под кривой (AUC). Проверку пригодности модели проводили с помощью критерия Хосмера–Лемешоу.

## РЕЗУЛЬТАТЫ

### Объекты (участники) исследования

За 20-летний период в клинике наблюдали 91 пациента с травматическими разрывами селезенки в возрасте 11 [8; 13] лет, из них мальчиков в 3,3 раза больше, чем девочек (70 против 21). Консервативное лечение

проведено 87,9 % ( $n = 80$ ) пациентам. Хирургическое лечение получили 12,1 % ( $n = 11$ ) детей, из них 6,6 % ( $n = 6$ ) выполнена спленэктомия, у 2,2 % ( $n = 2$ ) — спленорафия, у 3,3 % ( $n = 3$ ) — лапароскопическая ревизия.

Наиболее частым механизмом травмы является падение 63,7 % ( $n = 58$ ), несколько меньше — дорожно-транспортная травма — 24,2 % ( $n = 22$ ), и удар в живот в качестве причины разрыва селезенки наблюдался только у 12,1 % ( $n = 11$ ) пациентов.

У детей, получивших хирургическое лечение, автодорожная травма и кататравма были доминирующими и составляли 90,9 %. Тогда как у детей при успешном неоперативном лечении лидирующим механизмом травмы было падение с высоты собственного тела — в 45 % случаев ( $p = 0,044$ ). Весенне-летний период стал наиболее распространенным временем года, где частота госпитализаций составила 67 % общей когорты детей с разрывами селезенки.

## Основные результаты исследования

У пациентов в группе с хирургическим лечением статистически значимо ( $p = 0,035$ ) преобладала сочетанная травма (63,6 %) в сравнении с группой неоперативного лечения (31,3 %). При поступлении выявлено, что пациентов с повышенным шоковым индексом в группе оперативного лечения значимо ( $p = 0,001$ ) больше — 63,6 % ( $n = 7$ ), в сравнении с группой неоперативного — 16,25 % ( $n = 13$ ). Гемодинамические показатели также имеют значимые различия: в величинах диастолического артериального давления ( $p = 0,0019$ ), частоте сердечных сокращений ( $p = 0,043$ ) и по шоковому индексу Альговера ( $p = 0,0043$ ) (табл. 1). Однако в характеристиках систолического давления значимых различий не выявлено.

Анализ результатов исследования показал, что увеличение объема гемоперитонеума с момента поступления в группу хирургического лечения установлен у 63,6 % ( $n = 7$ ) пациентов, что значимо ( $p = 0,002$ ) больше, чем

в группе с неоперативным лечением 20 % ( $n = 16$ ). При продолжающемся кровотечении объем гемоперитонеума увеличился с 6,5 % [3,7; 11,8] объема циркулирующей крови (ОЦК) до 12,8 % [8,5; 21,5]. При успешном консервативном лечении только 5 % ( $n = 4$ ) пациентов потребовалось переливание крови, что значимо ( $p = 0,00001$ ) меньше в сравнении с 63,6 % ( $n = 7$ ), получившими оперативное лечение. При этом гемотрансфузия перед хирургическим лечением потребовалась 36,3 % ( $n = 4$ ) детей.

У пациентов с разрывом селезенки для определения совокупности факторов (повышенный шоковый индекс; проведение гемотрансфузии; наличие сочетанных повреждений; продолжающееся кровотечение), влияющих на выбор хирургического лечения, была разработана математическая модель методом логистической регрессии (табл. 2).

Анализ результатов логистической регрессии показал, что повышенный шоковый индекс и необходимость

**Таблица 1.** Показатели гемодинамики при поступлении в клинику,  $Me [Q_1; Q_3]$

**Table 1.** Hemodynamic parameters upon admission to the clinic,  $Me [Q_1; Q_3]$

Параметры	Неоперативное лечение ( $n = 80$ )	Оперативное лечение ( $n = 11$ )	$p$
Систолическое артериальное давление, мм рт. ст.	110 [102,5; 120]	95 [70; 118]	0,068
Диастолическое артериальное давление, мм рт. ст.	70 [62,5; 75]	55 [40; 60]	0,0019
Частота сердечных сокращений, уд/мин	100 [90; 110]	105 [100; 120]	0,043
Шоковый индекс Альговера	0,849 [0,776; 1,02]	1,097 [0,91; 1,57]	0,0043

**Таблица 2.** Результаты логистического регрессионного анализа предикторов хирургического лечения разрывов селезенки у детей ( $n = 91$ )

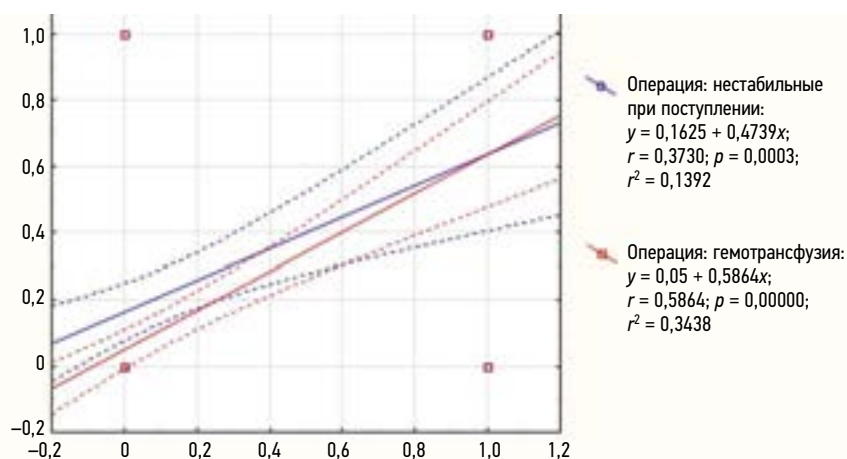
**Table 2.** Results of logistic regression analysis of predictors of surgical treatment of splenic ruptures in children ( $n = 91$ )

Показатель	Коэффициент $\beta$	$t$ ( $n = 86$ )	$r$ (95 % ДИ)	$p$
Повышенный шоковый индекс при поступлении	-0,264 ± 0,083	-3,191	0,373 (0,181–0,538)	0,002
Проведение гемотрансфузии	0,464 ± 0,089	5,218	0,586 (0,433–0,707)	0,001
Наличие сочетанных повреждений	0,092 ± 0,083	1,112	0,221 (0,016–0,408)	0,269
Продолжающееся кровотечение	0,149 ± 0,085	1,750	0,314 (0,115–0,488)	0,084

**Таблица 3.** Прогностическая модель для хирургического лечения при совокупности факторов повышенного шокового индекса и гемотрансфузии

**Table 3.** Prognostic model for surgical treatment with a combination of factors of increased shock index and blood transfusion

Статистика	Значение	95 % ДИ
Чувствительность	85,7 %	52,1–99,6
Специфичность	97,5 %	91,1–99,7
Положительное отношение правдоподобия	33,9	8,3–137,5
Отрицательное отношение правдоподобия	0,15	0,02–0,9
Прогностическая ценность положительного результата	75 %	34,9–96,8
Прогностическая ценность отрицательного результата	98,7 %	93,1–99,9
Точность	96,5 %	90,1–99,3
$p$		0,001



**Рис. 2.** Корреляционный анализ повышенного шокового индекса и гемотрансфузии с оперативным лечением  
**Fig. 2.** Correlation analysis between increased shock index and blood transfusion with surgical treatment

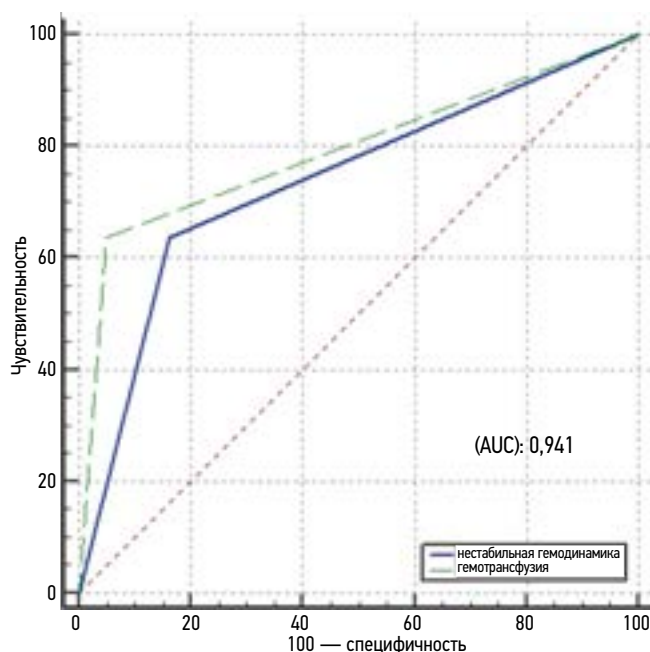
гемотрансфузии оказались совокупными факторами, связанными с высокой вероятностью оперативного лечения разрывов селезенки у детей. Статистически значимая ассоциация повышенного шокового индекса и гемотрансфузии с оперативным лечением представлена на рис. 2.

Для оценки прогноза с учетом выявленных факторов был проведен диагностический тест (табл. 3).

Результаты диагностического теста установили, что при совокупности повышенного шокового индекса и гемотрансфузии в качестве предикторов хирургического лечения имеется умеренная чувствительность — 85,7 % (95 % ДИ 52,1–99,6;  $p = 0,001$ ) и прогностическая ценность положительного результата 75 % (95 % ДИ 34,9–96,8). Тогда как при отсутствии указанных факторов вероятность

консервативного лечения детей с разрывами селезенки приближается к 100 % (специфичность — 97,5 %; 95 % ДИ 91,1–99,7;  $p = 0,001$ ). Оценка общей прочности модели для хирургического лечения разрывов селезенки представлена ROC-кривой на рис. 3.

Оценка пригодности модели показала положительную проверку ( $\chi^2 = 32,7$ ;  $p = 0,264$ ). В табл. 4 представлена прогностическая ценность ROC-кривой по совокупности факторов повышенного шокового индекса и гемотрансфузии. Установлено, что для параметров повышенного шокового индекса и гемотрансфузии модель работает хорошо (AUC 0,6–0,8). На основании анализа обобщения выявленных параметров AUC составила  $0,941 \pm 0,026$  (95 % ДИ 0,872–0,98), что указывает на превосходное качество модели.



**Рис. 3.** Кривая рабочих характеристик по совокупности факторов повышенного шокового индекса и гемотрансфузии  
**Fig. 3.** Operating characteristic curve for a combination of factors of increased shock index and blood transfusion



**Таблица 4.** Прогностическая ценность ROC-кривой факторов повышенного шокового индекса и гемотрансфузии**Table 4.** Prognostic value of the ROC curve for factors of increased shock index and blood transfusion

Параметры	AUC	95 % ДИ
Повышенный шоковый индекс	0,737 ± 0,079	0,634–0,824
Гемотрансфузия	0,793 ± 0,077	0,695–0,871
Совокупность факторов	0,941 ± 0,026	0,872–0,980

**Таблица 5.** Безопасные параметры гемодинамики для консервативного лечения травмы селезенки у детей в разных возрастных группах, *Me [Q<sub>1</sub>; Q<sub>3</sub>]***Table 5.** Safe hemodynamic parameters for conservative treatment of splenic injury in children in different age groups, *Me [Q<sub>1</sub>; Q<sub>3</sub>]*

Параметр	Возраст		
	<6	7–12 лет	>13 лет
Систолическое артериальное давление, мм рт. ст.	109 [101; 110]	115 [110; 120]	115,5 [105; 125,5]
Диастолическое артериальное давление, мм рт. ст.	65 [61,5; 70]	70 [68; 80]	66,5 [60; 75]
Частота сердечных сокращений, уд/мин	109,5 [99; 111]	94 [90; 100]	85,5 [79; 89,5]
Шоковый индекс Альговера	1,01 [0,98; 1,1]	0,82 [0,76; 0,85]	0,77 [0,66; 0,83]

При неоперативном лечении 80 пациентов частота выявленных совокупных факторов (гипотензия и переливание компонентов крови) составила 2,5 % ( $n = 2$ ). Так, у первого пациента при поступлении объем гемоперитонеума по данным УЗИ брюшной полости составил 300 мл, что соответствовало I степени кровопотери (7 % ОЦК; 4,9 мл/кг), гемоглобин 157 г/л, шоковый индекс 0,76. В процессе динамического наблюдения в течение 2 сут объем гемоперитонеума увеличился до 820 мл, кровопотеря составила 19 % ОЦК или 13,3 мл/кг (II степень), шоковый индекс 1,4, отмечалось снижение гемоглобина до 77 г/л, что потребовало гемотрансфузии в объеме 250 мл. У второго ребенка при поступлении объем гемоперитонеума при эхосонаграфии составил 150 мл (7,1 % ОЦК; 5 мл/кг; I степень), гемоглобин 123 г/л, шоковый индекс 0,83. При динамическом наблюдении в течение 12 ч объем гемоперитонеума увеличился до 500 мл, кровопотеря 23,8 % ОЦК или 16,7 мл/кг (II степень), отмечалось повышение шокового индекса до 1,5, снижение гемоглобина до 78 г/л, в связи с чем проведена гемотрансфузия в объеме 300 мл.

Для определения абсолютно безопасных параметров шокового индекса у детей в группе консервативного лечения в разных возрастных периодах проведена стратификация (табл. 5). Пациенты с повышенным шоковым индексом стали исключением. Из 67 пациентов со стабильными параметрами гемодинамики 8 (11,95 %) детей были в возрасте до 6 лет, 36 (53,75 %) — 7–12 лет, и 23 (34,3 %) подростка — старше 13 лет.

Таким образом, полученные данные позволяют утверждать, что параметры, основанные на значениях ниже третьего квартиля шокового индекса, представленные как шоковый индекс Альговера <1,1 до 6 лет, <0,85

в возрасте 7–12 лет и <0,83 старше 13 лет, являются надежными критериями для определения консервативной тактики лечения детей при травме селезенки. При значениях выше этих показателей шокового индекса пациенты госпитализируются в палату интенсивной терапии, где проводится инфузионная терапия и клинико-лабораторный мониторинг.

## ОБСУЖДЕНИЕ

Травматические разрывы селезенки у детей остаются серьезным клиническим вызовом из-за высокого риска осложнений. Среди детских хирургов существует единая точка зрения о возможности неоперативного лечения разрывов селезенки у детей, которое осуществимо в 75–97,2 % случаев [13–17].

В нашем исследовании при проведении логистического регрессионного анализа выявлено, что повышенный шоковый индекс и потребность в гемотрансфузии являются совокупными факторами, связанными с высокой вероятностью хирургического лечения разрывов селезенки у детей. Так, по международным рекомендациям только сохраняющаяся гипотензия на фоне массивной гемотрансфузии (более 40 мл/кг) может быть показанием для лапаротомии при разрывах селезенки у детей [18]. Однако страх хирургов перед развитием гиповолемии при гемоперитонеуме не всегда оправдан и является главной причиной для хирургического лечения разрывов селезенки у детей. Сопоставляя полученные данные с имеющимися публикациями, следует отметить, что многие авторы указывают на безуспешность консервативной терапии при травме селезенки у детей на фоне сохраняющейся гипотензии и проведения гемотрансфузии.

Так, в многоцентровом проспективном исследовании пациентам при нестабильной гемодинамике в 10 % случаев потребовалась гемотрансфузия (109 из 1112), а при нормальных показателях шокового индекса переливание крови проводилось только в 1,9 % случаев (47 из 2449;  $p < 0,001$ ). При логистическом регрессионном анализе повышенный SIPA был значимо связан с переливанием крови (ОШ 8,2; 95 % ДИ 5,8–11,5;  $p < 0,001$ ). Авторы указывают, что в 49 % (81 из 164) случаев при нестабильной гемодинамике и гемотрансфузии консервативное лечение было безуспешным [19].

В исследовании N. Shahi и соавт. [20] выявлены совокупные критерии с высокой корреляцией для прогнозирования безуспешного консервативного лечения. К ним относятся нестабильная гемодинамика ( $r = 0,53$ ), гемотрансфузия в первые 4 ч ( $r = 0,68$ ), интубация трахеи ( $r = 0,48$ ) и угнетение сознания ( $r = 0,47$ ) [20].

По данным J. Stevens и соавт. [21], из 477 детей с внутрибрюшинным кровотечением 19,9 % потребовалось переливание крови, а в 6,7 % случаев неоперативное лечение оказалось безуспешным. Для прогнозирования вероятности гемотрансфузии и оперативного лечения авторы анализировали три фактора: ацидоз (дефицит оснований BE  $\leq -8,8$  ммоль/л), коагулопатию (международное нормализованное отношение  $\geq 1,5$ ), нестабильную гемодинамику (повышенный SIPA). Два параметра и более в совокупности были лучшими предикторами необходимости переливания крови (AUC 0,81; чувствительность 96 %) и неудачи консервативного лечения (AUC 0,72; чувствительность 97 %) [21].

Оценка прогноза гемотрансфузии в зависимости от гемодинамики показала, что вероятность переливания крови превышала 50 % при значениях SIPA 1,2 и выше. Вероятность переливания крови составила 100 % для всех детей с SIPA 1,7. Отношение шансов составило 1,67 (95 % ДИ 1,5–1,9) для каждого увеличения SIPA на 0,1 единицы ( $p < 0,001$ ), что свидетельствует об увеличении вероятности гемотрансфузии в 1,7 раза при возрастании нормативных показателей гемодинамики на каждую 0,1 единицу SIPA. При показателях SIPA 2,3 (для детей 1–6 лет), 1,7 (7–12 лет) и 1,8 (13–17 лет) вероятность оперативного лечения увеличивалась на 66,7, 50 и 60 % соответственно [22].

## ЗАКЛЮЧЕНИЕ

До настоящего времени сохраняется высокая частота необоснованных лапаротомий и спленэктомий. Наше исследование, построенное на математической модели методом логистической регрессии, показало, что повышенный шоковый индекс и необходимость проведения гемотрансфузии являются совокупными факторами, определяющими высокую вероятность хирургического лечения при травматических разрывах селезенки у детей.

Однако при неоперативном лечении частота выявленных совокупных факторов составила 2,5 %, что служит сильным аргументом для обоснования безопасности консервативной терапии.

Таким образом, для снижения частоты лапаротомий при разрывах селезенки у детей необходимо придерживаться рекомендаций, при которых хирургическое лечение показано только при сохраняющейся гипотензии на фоне гемотрансфузии. Это исследование представляет собой важный шаг к снижению частоты лапаротомий и спленэктомий, способствуя повышению эффективности лечения этого типа травм. Дальнейшие исследования и практический опыт могут помочь уточнить и дополнить данные, способствуя улучшению процедур лечения и увеличению безопасности медицинской практики в данной области.

## ДОПОЛНИТЕЛЬНАЯ ИНФОРМАЦИЯ

**Вклад авторов.** Все авторы внесли существенный вклад в разработку концепции, проведение исследования и подготовку статьи, прочли и одобрили финальную версию перед публикацией. Личный вклад каждого автора: И.А. Пикало — обзор литературы, сбор и анализ литературных источников, курация пациентов, составление научной базы данных и ее анализ, написание текста статьи; В.В. Подкаменев — курация, разработка гипотезы и дизайна исследования, редактирование статьи; О.А. Карабинская — сбор и анализ литературных источников, составление научной базы данных и ее анализ; В.А. Новожилов, Л.П. Милюкова — курация пациентов, составление научной базы данных и ее анализ.

**Источник финансирования.** Авторы заявляют об отсутствии внешнего финансирования при проведении исследования и подготовке публикации.

**Конфликт интересов.** Авторы декларируют отсутствие явных и потенциальных конфликтов интересов, связанных с проведенным исследованием и публикацией настоящей статьи.

## ADDITIONAL INFO

**Authors' contribution.** Thereby, all authors made a substantial contribution to the conception of the study, acquisition, analysis, interpretation of data for the work, drafting and revising the article, final approval of the version to be published and agree to be accountable for all aspects of the study. Personal contribution of each author: I.A. Pikalo — designed the study, wrote the manuscript; V.V. Podkamenev — oversaw the project; O.A. Karabinskaya — forming of a scientific database and its analysis; V.A. Novozhilov, L.P. Milyukova — patient supervision, forming of a scientific database and its analysis.

**Funding source.** This study was not supported by any external sources of funding.

**Competing interests.** The authors declare that they have no competing interests.

## СПИСОК ЛИТЕРАТУРЫ

1. Бабич И.И., Пшеничный А.А., Аванесов М.С. и др. Особенности лечения черепно-мозговой травмы при сочетанном повреждении паренхиматозных органов у детей // Современная наука: актуальные проблемы теории и практики. Серия: естественные и технические науки. 2021. № 5–2. С. 103–107. EDN: MXNNWR doi: 10.37882/2223-2966.2021.05-2.04
2. Notrica D.M., Sussman B.L., Sayrs L.W., et al. Early vasopressor administration in pediatric blunt liver and spleen injury: An ATOMAC+ study // *J Pediatr Surg.* 2021. Vol. 56, N 3. P. 500–505. doi: 10.1016/j.jpedsurg.2020.07.007
3. Fletcher K.L., Meagher M., Spencer B.L., et al. Routine repeat imaging of pediatric blunt solid organ injuries is not necessary // *Am Surg.* 2023. Vol. 89, N 4. P. 691–698. doi: 10.1177/00031348211038587
4. Румянцева Г.Н., Казаков А.Н., Волков С.И. и др. К вопросу о современном подходе к диагностике и лечению травм селезенки у детей // Неотложная медицинская помощь. Журнал им. Н.В. Склифосовского. 2021. Том 10, № 1. С. 168–173. EDN: FPSVDA doi: 10.23934/2223-9022-2021-10-1-168-173
5. Conradie B., Kong V., Cheung C., et al. Retrospective cohort study of paediatric splenic injuries at a major adult trauma centre in South Africa identifies areas of success and improvement // *ANZ J Surg.* 2021. Vol. 91, N 6. P. 1091–1097. doi: 10.1111/ans.16748
6. Розенфельд И.И., Чиликина Д.Л., Варпетян А.М., Кахлерова Т.А. Современные взгляды на диагностику и тактику лечения детей с повреждениями селезенки // Российский медицинский журнал. 2021. Том 27, № 5. С. 501–516. EDN: IVZOGN doi: 10.17816/0869-2106-2021-27-5-501-516
7. Горелик А.Л., Карасева О.В., Тимофеева А.В., и др. Медико-эпидемиологические аспекты травмы селезенки у детей в мегаполисе // Детская хирургия. 2022. Том 26, № 3. С. 142–149. EDN: SNURKE doi: 10.55308/1560-9510-2022-26-3-142-149
8. Adams S.E., Holland A., Brown J. A comparison of the management of blunt splenic injury in children and young people — A New South Wales, population-based, retrospective study // *Injury.* 2018. Vol. 49, N 1. P. 42–50. doi: 10.1016/j.injury.2017.08.023
9. Chong J., Jones P., Spelman D., et al. Overwhelming post-splenectomy sepsis in patients with asplenia and hyposplenia: a retrospective cohort study // *Epidemiol Infect.* 2017. Vol. 145, N 2. P. 397–400. doi: 10.1017/S0950268816002405
10. Madenci A.L., Armstrong L.B., Kwon N.K., et al. Incidence and risk factors for sepsis after childhood splenectomy // *J Pediatr Surg.* 2019. Vol. 54, N 7. P. 1445–1448. doi: 10.1016/j.jpedsurg.2018.06.024
11. Siu M., Levin D., Christiansen R., et al. Prophylactic splenectomy and hyposplenism in spaceflight // *Aerosp Med Hum Perform.* 2022. Vol. 93, N 12. P. 877–881. doi: 10.3357/AMHP.6079.2022
12. Acker S.N., Ross J.T., Partrick D.A., et al. Pediatric specific shock index accurately identifies severely injured children // *J Pediatr Surg.* 2015. Vol. 50, N 2. P. 331–334. doi: 10.1016/j.jpedsurg.2014.08.009
13. Knight M., Kuo Y.-H., Ahmed N. Risk factors associated with splenectomy following a blunt splenic injury in pediatric patients // *Pediatr Surg Int.* 2020. Vol. 36, N 12. P. 1459–1464. doi: 10.1007/s00383-020-04750-9
14. Teuben M., Spijkerman R., Teuber H., et al. Splenic injury severity, not admission hemodynamics, predicts need for surgery in pediatric blunt splenic trauma // *Patient Saf Surg.* 2020. Vol. 14. P. 1. doi: 10.1186/s13037-019-0218-0
15. Grootenhaar M., Lamers D., Ulzen K.K., et al. The management and outcome of paediatric splenic injuries in the Netherlands // *World J Emerg Surg.* 2021. Vol. 16, N 1. P. 8. doi: 10.1186/s13017-021-00353-4
16. Shinn K., Gilyard S., Chahine A., et al. Contemporary management of pediatric blunt splenic trauma: a national trauma databank analysis // *J Vasc Interv Radiol.* 2021. Vol. 32, N 5. P. 692–702. doi: 10.1016/j.jvir.2020.11.024
17. Chaudhari P.P., Rodean J., Spurrier R.G., et al. Epidemiology and management of abdominal injuries in children // *Acad Emerg Med.* 2022. Vol. 29, N 8. P. 944–953. doi: 10.1111/acem.14497
18. Notrica D.M., Eubanks 3rd J.W., Tuggle D.W., et al. Non-operative management of blunt liver and spleen injury in children: Evaluation of the ATOMAC guideline using GRADE // *J Trauma Acute Care Surg.* 2015. Vol. 79, N 4. P. 683–693. doi: 10.1097/TA.0000000000000808
19. Phillips R., Meier M., Shahi N., et al. Elevated pediatric age-adjusted shock-index (SIPA) in blunt solid organ injuries // *J Pediatr Surg.* 2021. Vol. 56, N 2. P. 401–404. doi: 10.1016/j.jpedsurg.2020.10.022
20. Shahi N., Shahi A.K., Phillips R., et al. Decision-making in pediatric blunt solid organ injury: A deep learning approach to predict massive transfusion, need for operative management, and mortality risk // *J Pediatr Surg.* 2021. Vol. 56, N 2. P. 379–384. doi: 10.1016/j.jpedsurg.2020.10.021
21. Stevens J., Phillips R., Meier M., et al. Novel tool (BIS) heralds the need for blood transfusion and/or failure of non-operative management in pediatric blunt liver and spleen injuries // *J Pediatr Surg.* 2022. Vol. 57, N 9. P. 202–207. doi: 10.1016/j.jpedsurg.2021.09.043
22. Reppucci M.L., Stevens J., Cooper E., et al. Discreet values of shock index pediatric age-adjusted (SIPA) to predict intervention in children with blunt organ injuries // *J Surg Res.* 2022. Vol. 279. P. 17–24. doi: 10.1016/j.jss.2022.05.006

## REFERENCES

1. Babich II, Pshenichny AA, Avanesov MS, et al. Peculiarities of treatment of craniocerebral injury for combined damage to parenchymal organs in children. *Modern Science: actual problems of theory and practice. A series Natural and Technical Sciences.* 2021;(5–2):103–107. doi: 10.37882/2223-2966.2021.05-2.04
2. Notrica DM, Sussman BL, Sayrs LW, et al. Early vasopressor administration in pediatric blunt liver and spleen injury: An ATOMAC+ study. *J Pediatr Surg.* 2021;56(3):500–505. doi: 10.1016/j.jpedsurg.2020.07.007
3. Fletcher KL, Meagher M, Spencer BL, et al. Routine repeat imaging of pediatric blunt solid organ injuries is not necessary. *Am Surg.* 2023;89(4):691–698. doi: 10.1177/00031348211038587
4. Romyantseva GN, Kazakov AN, Volkov SI, et al. More on the modern approach to diagnostics and treatment of

- spleen trauma in children. *Russian Sklifosovsky Journal of Emergency Medical Care*. 2021;10(1):168–173. EDN: FPSVDA doi: 10.23934/2223-9022-2021-10-1-168-173
5. Conradie B, Kong V, Cheung C, et al. Retrospective cohort study of paediatric splenic injuries at a major adult trauma centre in South Africa identifies areas of success and improvement. *ANZ J Surg*. 2021;91(6):1091–1097. doi: 10.1111/ans.16748.
6. Rozenfeld II, Chilikina DL, Varpetyan AM, Kakhlerova TA. Current views on the diagnosis and treatment of spleen injuries in children. *Russian medicine*. 2021;27(5):501–516. EDN: IVZOGN doi: 10.17816/0869-2106-2021-27-5-501-516
7. Gorelik AL, Karaseva OV, Timofeeva AV, et al. Medical and epidemiological aspects of splenic injury in children in a metropolis. *Pediatric surgery*. 2022;26(3):142–149. EDN: SNURKE doi: 10.55308/1560-9510-2022-26-3-142-149
8. Adams SE, Holland A, Brown J. A comparison of the management of blunt splenic injury in children and young people — A New South Wales, population-based, retrospective study. *Injury*. 2018;49(1):42–50. doi: 10.1016/j.injury.2017.08.023
9. Chong J, Jones P, Spelman D, et al. Overwhelming post-splenectomy sepsis in patients with asplenia and hyposplenia: a retrospective cohort study. *Epidemiol Infect*. 2017;145(2):397–400. doi: 10.1017/S0950268816002405
10. Madenci A.L., Armstrong L.B., Kwon N.K., et al. Incidence and risk factors for sepsis after childhood splenectomy. *J Pediatr Surg*. 2019;54(7):1445–1448. doi: 10.1016/j.jpedsurg.2018.06.024
11. Siu M, Levin D, Christiansen R, et al. Prophylactic splenectomy and hyposplenism in spaceflight. *Aerosp Med Hum Perform*. 2022;93(12):877–881. doi: 10.3357/AMHP.6079.2022
12. Acker SN, Ross JT, Partrick DA, et al. Pediatric specific shock index accurately identifies severely injured children. *J Pediatr Surg*. 2015;50(2):331–334. doi: 10.1016/j.jpedsurg.2014.08.009.
13. Knight M., Kuo Y-H., Ahmed N. Risk factors associated with splenectomy following a blunt splenic injury in pediatric patients. *Pediatr Surg Int*. 2020;36(12):1459–1464. doi: 10.1007/s00383-020-04750-9
14. Teuben M, Spijkerman R, Teuber H, et al. Splenic injury severity, not admission hemodynamics, predicts need for surgery in pediatric blunt splenic trauma. *Patient Saf Surg*. 2020;14:1. doi: 10.1186/s13037-019-0218-0
15. Grootenhaar M, Lamers D, Ulzen KK, et al. The management and outcome of paediatric splenic injuries in the Netherlands. *World J Emerg Surg*. 2021;16(1):8. doi: 10.1186/s13017-021-00353-4
16. Shinn K., Gilyard S., Chahine A., et al. Contemporary management of pediatric blunt splenic trauma: a national trauma databank analysis. *J Vasc Interv Radiol*. 2021;32(5):692–702. doi: 10.1016/j.jvir.2020.11.024
17. Chaudhari PP, Rodean J, Spurrier RG, et al. Epidemiology and management of abdominal injuries in children. *Acad Emerg Med*. 2022;29(8):944–953. doi: 10.1111/acem.14497
18. Notrica DM, Eubanks 3rd JW, Tuggle DW, et al. Nonoperative management of blunt liver and spleen injury in children: Evaluation of the ATOMAC guideline using GRADE. *J Trauma Acute Care Surg*. 2015;79(4):683–693. doi: 10.1097/TA.0000000000000808
19. Phillips R, Meier M, Shahi N, et al. Elevated pediatric age-adjusted shock-index (SIPA) in blunt solid organ injuries. *J Pediatr Surg*. 2021;56(2):401–404. doi: 10.1016/j.jpedsurg.2020.10.022
20. Shahi N, Shahi AK, Phillips R, et al. Decision-making in pediatric blunt solid organ injury: A deep learning approach to predict massive transfusion, need for operative management, and mortality risk. *J Pediatr Surg*. 2021;56(2):379–384. doi: 10.1016/j.jpedsurg.2020.10.021
21. Stevens J, Phillips R, Meier M, et al. Novel tool (BIS) heralds the need for blood transfusion and/or failure of non-operative management in pediatric blunt liver and spleen injuries. *J Pediatr Surg*. 2022;57(9):202–207. doi: 10.1016/j.jpedsurg.2021.09.043
22. Reppucci ML, Stevens J, Cooper E, et al. Discreet values of shock index pediatric age-adjusted (SIPA) to predict intervention in children with blunt organ injuries. *J Surg Res*. 2022;279:17–24. doi: 10.1016/j.jss.2022.05.006

## ОБ АВТОРАХ

**\*Илья Андреевич Пикало**, канд. мед. наук;  
адрес: Россия, 664003, Иркутск, ул. Красного Восстания, д. 1;  
ORCID: 0000-0002-2494-2735; eLibrary SPIN: 4885-4209;  
e-mail: pikalodoc@mail.ru

**Владимир Владимирович Подкаменев**, д-р мед. наук, профессор; ORCID: 0000-0003-0885-0563; eLibrary SPIN: 7722-5010;  
e-mail: vpodkamenev@mail.ru

**Ольга Арнольдовна Карабинская**, канд. мед. наук;  
ORCID: 0000-0002-0080-1292; eLibrary SPIN: 1511-3402;  
e-mail: fastmail164@gmail.com

## AUTHORS' INFO

**\*Ilia A. Pikalo**, MD, Cand. Sci. (Medicine);  
address: 1 Krasnogo Vosstaniya st., 664003, Irkutsk, Russia;  
ORCID: 0000-0002-2494-2735; eLibrary SPIN: 4885-4209;  
e-mail: pikalodoc@mail.ru

**Vladimir V. Podkamenev**, MD, Dr. Sci. (Medicine), Professor;  
ORCID: 0000-0003-0885-0563; eLibrary SPIN: 7722-5010;  
e-mail: vpodkamenev@mail.ru

**Olga A. Karabinskaya**, MD, Cand. Sci. (Medicine);  
ORCID: 0000-0002-0080-1292; eLibrary SPIN: 1511-3402;  
e-mail: fastmail164@gmail.com

\* Автор, ответственный за переписку / Corresponding author

**Владимир Александрович Новожилов**, д-р мед. наук, профессор; ORCID: 0000-0002-9309-6691; eLibrary SPIN: 5633-5491; e-mail: novozilov@mail.ru

**Лалита Павловна Милюкова**, канд. мед. наук; ORCID: 0000-0002-4481-6824; eLibrary SPIN: 6901-2748; e-mail: imdkb@imdkb.ru

**Vladimir A. Novozhilov**, MD, Dr. Sci. (Medicine), Professor; ORCID: 0000-0002-9309-6691; eLibrary SPIN: 5633-5491; e-mail: novozilov@mail.ru

**Lalita P. Milyukova**, MD, Cand. Sci. (Medicine); ORCID: 0000-0002-4481-6824; eLibrary SPIN: 6901-2748; e-mail: imdkb@imdkb.ru



DOI: <https://doi.org/10.17816/psaic1799>

# Шкала степени тяжести врожденной косолапости по степени ригидности деформации стоп

М.В. Власов

Приволжский исследовательский медицинский университет, Нижний Новгород, Россия

## АННОТАЦИЯ

**Актуальность.** Разработанные к настоящему времени шкалы и классификации врожденной косолапости основаны, в большинстве своем, на определении выраженности клинических симптомов патологии стопы, что не позволяет дать количественную оценку степени ригидности деформации стопы. Шкала, основанная на определении индекса ригидности стопы, дает возможность индивидуализировать долгосрочный план лечения каждого пациента.

**Цель** — разработать шкалу степени тяжести врожденной косолапости на основе определения индекса ригидности стопы.

**Материалы и методы.** Перед началом лечения 229 детей (350 стоп) с типичной врожденной косолапостью по методу Понсети было проведено клинко-динамометрическое обследование с последующим математическим расчетом индекса ригидности стопы. Определено количество гипсовых повязок у пациентов с врожденной косолапостью I–II, III и IV степени, потребовавшихся для устранения деформации стоп. При установлении корреляционных связей между клинко-динамометрическими показателями при врожденной косолапости был использован ранговый метод Спирмена. Различия считали достоверными при  $p < 0,05$ .

**Результаты.** Ретроспективный анализ лечения детей с врожденной косолапостью по методу Понсети выявил закономерность: для устранения легкой степени деформации требуется меньшее количество гипсовых повязок, чем для коррекции тяжелой степени, а врожденная косолапость легкой степени имеет более низкий индекс ригидности стопы, чем при тяжелой степени. Проведенный корреляционный анализ Спирмена позволил выявить критерий «индекс ригидности стопы», который имеет наибольшее количество сильных корреляционных связей между изучаемыми признаками с высокой степенью статистической значимости ( $p = 0,001$ ). С учетом исходного индекса ригидности стопы было выделено три формы врожденной косолапости: мобильная, ригидная и крайне ригидная. К мобильной форме врожденной косолапости можно отнести деформацию, при которой индекс ригидности не превышает 0,2. К ригидной форме врожденной косолапости относится деформация с индексом ригидности стопы от 0,21 до 0,3. При крайне ригидной деформации индекс ригидности стопы превышает значение 0,31.

**Заключение.** Индекс ригидности стопы является критерием, дающим качественную характеристику состояния стопы при врожденной косолапости. По исходному индексу ригидности стопы мы можем разделить врожденную косолапость на три формы: мобильную, ригидную и крайне ригидную.

**Ключевые слова:** врожденная косолапость; шкала; степень деформации; ригидность деформации; индекс ригидности стопы; метод Понсети; дети.

## Как цитировать

Власов М.В. Шкала степени тяжести врожденной косолапости по степени ригидности деформации стоп // Российский вестник детской хирургии, анестезиологии и реаниматологии. 2024. Т. 14, № 3. С. 359–368. DOI: <https://doi.org/10.17816/psaic1799>

DOI: <https://doi.org/10.17816/psaic1799>

# Scale of severity of congenital clubfoot by the degree of rigidity of foot deformity

Maksim V. Vlasov

Privolzhsky Research Medical University, Nizhny Novgorod, Russia

## ABSTRACT

**BACKGROUND:** To date, the development of scales and classification systems for congenital clubfoot mainly involves determining the severity of clinical symptoms of foot pathology. However, it does not provide a quantitative assessment of the degree of rigidity of the foot deformity. The use of a scale that determines the foot stiffness index allows individualized long-term treatment plan for each patient.

**AIM:** This study aimed to develop a severity scale for congenital clubfoot based on the determination of the foot rigidity index.

**MATERIALS AND METHODS:** Before treatment, 229 children (350 feet) with typical congenital clubfoot who were treated with the Ponseti method underwent a clinical dynamometric examination. Then, the foot rigidity index was calculated. The number of plaster casts required to eliminate foot deformities in patients with congenital clubfoot of I–II, III, and IV degrees was determined. The Spearman rank method was used to establish correlations between clinical and dynamometric indicators for congenital clubfoot.  $P < 0.05$  indicated significant differences.

**RESULTS:** A retrospective analysis of the treatment of children with congenital clubfoot using the Ponseti method revealed that fewer plaster casts are required in correcting a mild deformity than in correcting a severe deformity, and a lower index of foot rigidity is noted in mild than in severe congenital clubfoot. The Spearman correlation analysis was used to identify the criterion “foot stiffness index,” which had the most number of strong correlations between the studied signs with a high statistical significance ( $p = 0.001$ ). Considering the initial index of foot rigidity, three forms of congenital clubfoot were identified: mobile, rigid, and extremely rigid. The mobile form included a deformity with a rigidity index  $\leq 0.2$ . The rigid form included a deformity with a foot rigidity index of 0.21–0.3. In an extremely rigid deformity, the foot rigidity index exceeds 0.31.

**CONCLUSIONS:** The foot rigidity index is a criterion that provides a qualitative characteristic of the condition of the foot in patients with congenital clubfoot. Based on the initial foot rigidity index, congenital clubfoot can be classified as mobile, rigid, or extremely rigid.

**Keywords:** congenital clubfoot; scale; degree of deformity; deformity rigidity; foot rigidity index; Ponseti method; children.

## To cite this article

Vlasov MV. Scale of severity of congenital clubfoot by the degree of rigidity of foot deformity. *Russian Journal of Pediatric Surgery, Anesthesia and Intensive Care*. 2024;14(3):359–368. DOI: <https://doi.org/10.17816/psaic1799>

DOI: <https://doi.org/10.17816/psaic1799>

# 根据足部畸形的刚性程度评估先天性足内翻畸形的严重程度分级

Maksim V. Vlasov

Privolzhsky Research Medical University, Nizhny Novgorod, Russia

## 摘要

**现实性。**目前开发的先天性足内翻畸形的分级和分类主要基于对足部病变临床症状的评估,这使得难以对足部畸形的刚性程度进行定量评估。基于足部刚性指数的分级方法能够为每位患者制定个性化的长期治疗方案。

**目的。**基于足部刚性指数开发先天性足内翻畸形的严重程度分级。

**材料和方法。**在治疗229名(350只脚)典型先天性足内翻畸形儿童之前,采用Ponseti方法进行了临床动力学检查,并随后计算了足部刚性指数。确定了I-II、III和IV级先天性足内翻畸形患者消除足部畸形所需的石膏数量。在分析先天性足内翻畸形的临床动力学指标之间的相关关系时,采用了Spearman等级相关法。差异在 $p < 0.05$ 时被认为是显著的。

**结果。**对儿童先天性马蹄内翻足的Ponseti治疗方法的回顾性分析发现了一些规律:矫正轻度畸形所需的石膏绷带数量少于矫正重度畸形的数量,而轻度先天性马蹄内翻足的脚步刚性指数低于重度畸形。通过Spearman相关分析,识别出了“脚步刚性指数”这一标准,其在研究特征之间有着较强的相关性,并且具有很高的统计显著性( $p = 0.001$ )。根据初始的脚步刚性指数,先天性马蹄内翻足被分为三种形式:可动型、刚性型和极刚性型。可动型马蹄内翻足的刚性指数不超过0.2;刚性型的刚性指数在0.21到0.3之间;极刚性型的刚性指数则超过0.31。

**结论。**脚步刚性指数是评估先天性马蹄内翻足状态的重要标准。根据初始的脚步刚性指数,我们可以将先天性马蹄内翻足分为三种类型:可动型、刚性型和极刚性型。

**关键词:**先天性马蹄内翻足;量表;畸形程度;畸形刚性;脚步刚性指数;Ponseti法;儿童。

## 引用本文

Vlasov MV. 根据足部畸形的刚性程度评估先天性足内翻畸形的严重程度分级. *Russian Journal of Pediatric Surgery, Anesthesia and Intensive Care*. 2024;14(3):359–368. DOI: <https://doi.org/10.17816/psaic1799>

收到: 29.03.2024

接受: 03.08.2024

发布日期: 28.08.2024

## АКТУАЛЬНОСТЬ

Врожденная косолапость — один из самых частых пороков развития стопы у детей. Частота врожденной косолапости у детей в России составляет 1–3 на каждую 1000 новорожденных [1–3]. В настоящее время предложены различные классификации врожденной косолапости, в основе которых лежит определение тяжести клинических симптомов заболевания: супинации, приведения, эквинуса [4–11]. В клинической работе наиболее востребованы классификации, основанные на определении степени тяжести деформаций стоп. Большинство авторов выделяют три степени: легкая, средней тяжести и тяжелая [12–15]. Большое распространение получили две балльные системы оценки тяжести врожденной косолапости: по Пирани (1999) [16] и А. Dimeglio (1995) [17].

При определении степени тяжести косолапости по шкале Пирани [18–21] производится оценка степени выраженности контрактуры заднего и среднего отделов стопы: задняя складка над голеностопным суставом, пустота пятки, ригидность эквинуса, складки на медиальном крае подошвенной поверхности стопы, положение наружной части головки таранной кости, изгиб наружного края стопы. Определяемый признак имеет свою степень выраженности, которая исчисляется в баллах. Так, легкая (I) степень тяжести деформации соответствует 0,5–2,0 баллам, средняя (II) степень — 2,5–4,0 баллам, а тяжелая (III) степень — 4,5–6,0 баллам.

Система Dimeglio/Bensahel [22–25] позволяет оценить анатомическое и функциональное состояние стопы с использованием как количественных, так и качественных показателей. При этом количественно оценивается выраженность эквинуса, варуса, супинации и приведения стопы. При анализе качественных показателей оцениваются дополнительные признаки: задняя складка, средняя складка, полая стопа, нарушение функции мышц. Так, при легкой (I) степени деформации получают 5 баллов и менее, при средней (II) степени тяжести — 5–9 баллов, при тяжелой (III) степени — 10–14 баллов, при очень тяжелой (IV) степени — 15–20 баллов.

Однако данные классификации могут только косвенно указывать на ригидность деформации и не могут дать количественную оценку степени «податливости» тканей к релаксирующим усилиям. Так, степень тяжести деформации напрямую зависит от выраженности

патологических изменений в капсулярно-связочных тарзальных структурах и сухожильно-мышечных элементах голени и стопы, которые препятствуют коррекции костей, вовлеченных в деформацию [26–29]. Это побудило нас разработать шкалу врожденной косолапости, позволяющую оценить степень тяжести деформации по наиболее важному принципу — возможности коррекции деформации, а не по ее угловым характеристикам.

*Цель* — разработать шкалу степени тяжести врожденной косолапости на основе определения индекса ригидности стопы.

## МАТЕРИАЛЫ И МЕТОДЫ

Произведен ретроспективный анализ результатов лечения 229 детей (350 стоп) с типичной врожденной косолапостью по методу Понсети в период с 2012 по 2021 г. Степень выраженности деформации стоп у детей определялась при помощи 4-степенной классификации врожденной косолапости по Dimeglio/Bensahel [17]. Так, легкая (I) и средняя (II) степень тяжести деформации была выявлена у 52 детей (80 стоп), тяжелая (III) степень — у 105 (160 стоп) и крайне тяжелая (IV) степень деформации — у 72 детей (110 стоп).

Для характеристики деформации стоп при врожденной косолапости нами введен новый клинический признак — индекс ригидности стопы, который был определен у всех пациентов перед началом лечения по методу Понсети. Было проведено клинко-динамометрическое обследование пациентов с определением величины угла отведения стопы и значения максимального усилия в ньютонах с последующим математическим расчетом индекса ригидности стопы [30]. В этой группе детей кроме определения степени деформации стоп по общепринятой классификации Dimeglio/Bensahel [17] и расчета индекса ригидности стопы производили подсчет количества гипсовых повязок у пациентов с врожденной косолапостью I–II, III и IV степени, потребовавшихся для устранения деформации стоп.

Статистическую обработку результатов исследования проводили с использованием пакета прикладных программ Statistica 12.0. При установлении корреляционных связей между клинко-динамометрическими показателями при врожденной косолапости был использован ранговый метод Спирмена. Различия считали достоверными при  $p < 0,05$ .

**Таблица 1.** Степень врожденной косолапости, индекс ригидности стопы, количество гипсовых повязок

**Table 1.** Degree of congenital clubfoot, foot rigidity index, and number of plaster casts

Степень врожденной косолапости	Индекс ригидности стопы	Количество гипсовых повязок
I–II степень ( $n = 80$ )	$0,15 \pm 0,04$	$4,5 \pm 0,52$
III степень ( $n = 160$ )	$0,20 \pm 0,06$	$5,0 \pm 1,08$
IV степень ( $n = 110$ )	$0,30 \pm 0,07$	$6,9 \pm 1,08$

## РЕЗУЛЬТАТЫ

Проведенный ретроспективный анализ лечения 229 детей на 350 стопах с врожденной косолапостью по методу Понсети позволил определить, какой степени деформации стоп соответствует индекс ригидности стопы и какое количество гипсовых повязок необходимо наложить для устранения деформации. Основные клинико-динамометрические показатели при врожденной косолапости I–II, III и IV степени представлены в табл. 1.

По данным табл. 1 выявлена закономерность — для устранения легкой степени деформации требуется меньшее количество гипсовых повязок, чем для коррекции тяжелой степени, а врожденная косолапость легкой степени имеет более низкий индекс ригидности стопы, чем при тяжелой степени. Это послужило основанием для разработки шкалы, позволяющей оценить степень тяжести деформации по наиболее важному принципу — возможности коррекции деформации, а не по ее угловым характеристикам.

С целью определения критерия, наиболее точно характеризующего степень выраженности ригидности патологически измененных структур стопы при врожденной косолапости, произведен корреляционный анализ. В качестве сравниваемых клинических признаков выбраны: «индекс ригидности стопы», «количество гипсовых повязок» и «степень деформации». Выбор нового критерия был основан на выявлении самой сильной корреляции между сравниваемыми показателями, при этом более низкие корреляционные связи не рассматривались. В данном случае наиболее подходящим методом статистического анализа является ранговая корреляция Спирмена. Результаты корреляционного анализа Спирмена показателей клинико-динамометрического обследования у детей с врожденной косолапостью I–II, III и IV степени представлены в табл. 2.

Полученные результаты табл. 2 показали, что наибольшая статистически значимая корреляционная связь обнаруживается между индексом ригидности стопы и количеством повязок. Между этими признаками имеется сильная положительная связь с коэффициентом ранговой корреляции по Спирмену (0,83,  $p = 0,001$ ). Это указывает на то, что чем больше индекс ригидности стопы, тем

требуется больше наложения гипсовых повязок при коррекции деформации.

Вторая по значимости связь была выявлена между индексом ригидности стопы и степенью деформации врожденной косолапости. Получена также сильная положительная корреляционная связь с коэффициентом ранговой корреляции 0,71 ( $p = 0,001$ ). Данный результат свидетельствует, что чем больше индекс ригидности стопы, тем выше степень деформации врожденной косолапости. Интересен тот факт, что коэффициент ранговой корреляции между индексом ригидности стопы и количеством повязок равен 0,83, а коэффициент корреляционной связи между индексом ригидности и степенью деформации — 0,71. Эта разница может свидетельствовать только об одном, что степени врожденной косолапости, разделенные по угловым характеристикам основных элементов деформации не однородны. Так, в одной группе может находиться врожденная косолапость с одинаковыми угловыми показателями деформации, но при этом иметь разную степень ее жесткости — индекс ригидности стопы. Кроме того, корреляционный анализ показал, что высокий индекс ригидности стопы характерен для врожденной косолапости тяжелой степени, а для ее коррекции требуется наложение большего количества гипсовых повязок.

Третья по значимости корреляционная связь выявлена между степенью деформации и количеством гипсовых повязок с коэффициентом ранговой корреляции равной 0,67 ( $p = 0,001$ ). Умеренная положительная корреляционная связь говорит о том, что чем тяжелее степень деформации врожденной косолапости, тем больше требуется наложения гипсовых повязок. Такой результат подтверждает наши логические выводы, что коррекция врожденной косолапости тяжелой степени достигается наложением большего количества гипсовых повязок.

Таким образом, корреляционный анализ позволил выявить критерий «индекс ригидности стопы», который имеет наибольшее количество сильных корреляционных связей между изучаемыми признаками с высокой степенью статистической значимости ( $p = 0,001$ ).

Индекс ригидности стопы является критерием, дающим количественную характеристику состояния стопы при врожденной косолапости. Проведенный корреляционный анализ показал, что чем выше индекс ригидности

**Таблица 2.** Коэффициенты Спирмена показателей клинико-динамометрического обследования у детей с врожденной косолапостью I–II, III и IV степени

**Table 2.** Spearman coefficients of clinical and dynamometric examination parameters in children with congenital clubfoot of I–II, III, and IV degrees

Переменные	Индекс ригидности стопы	Количество повязок	Степень деформации
Индекс ригидности стопы	1,0	0,83*	0,71*
Количество повязок	0,83*	1,0	0,67*
Степень деформации	0,71*	0,67*	1,0

\*Статистически достоверна ( $p \leq 0,05$ ).

\*Statistically significant ( $p \leq 0.05$ ).



стопы, тем выше степень деформации и наоборот, чем ниже индекс ригидности, тем ниже степень врожденной косолапости ( $r = 0,71$ ). Кроме того, выявлена сильная прямая корреляционная связь между индексом ригидности стопы и количеством гипсовых повязок ( $r = 0,83$ ). Таким образом при разработке шкалы степени тяжести врожденной косолапости нами был выбран критерий «индекс ригидности стопы».

В настоящий момент ортопедами принят золотой стандарт устранения врожденной косолапости, при котором средняя степень тяжести (ригидная) устраняется за счет наложения 6–7 гипсовых повязок по Понсети [23]. Это указывает на то, что врожденная косолапость более легкой степени (мобильная форма) может быть устранена за счет наложения меньшего количества гипсовых повязок, а более тяжелые формы (крайне ригидные) — за счет большего количества гипсовых повязок, превышающих 6–7. Учитывая эту особенность, мы рассчитали, какой индекс ригидности стопы имеет мобильная, ригидная и крайне ригидная формы врожденной косолапости.

Все случаи врожденной косолапости разной степени тяжести были объединены в одну группу и определен, какой индекс ригидности соответствует мобильной, ригидной и крайне ригидной форме врожденной косолапости в зависимости от количества гипсовых повязок, использованных при коррекции деформации. Так, при расчетах учитывалось, что для устранения мобильной формы врожденной косолапости требуется наложение 4–5 гипсовых повязок, при коррекции ригидной формы деформации — 6–7, при коррекции крайне ригидной формы — более 8 (табл. 3).

В данном случае наибольший интерес представляет как средняя величина индекса ригидности стопы при мобильной, ригидной и крайне ригидной форме врожденной косолапости, так и разброс между минимальными и максимальными их значениями. Однако при создании классификации крайние показатели минимального

и максимального значения индекса ригидности стопы не учитывались и рассматривались как переходные формы. Наличие переходных форм связано в первую очередь с особенностью измерений при определении максимального усилия и максимальной коррекции в градусах, которые в некоторых случаях могут привести к погрешностям в измерениях. С целью исключения возможности появления неточностей при разработке новой классификации переходные формы не брались в расчет. После того как были удалены значения переходных форм из минимальных и максимальных показателей индекса ригидности стопы, окончательные результаты шкалы степени тяжести врожденной косолапости сведены в табл. 4.

Таким образом, врожденная косолапость по исходному индексу ригидности стопы была разделена на три формы: мобильную, ригидную и крайне ригидную.

## ОБСУЖДЕНИЕ

Несмотря на то что еще с 30-х годов прошлого века предложено большое количество авторских классификаций врожденной косолапости, основанных на различных клинических признаках, до настоящего времени, как указывает И.Ю. Клычкова и соавт. [31], нет единой универсальной классификации, которая полностью удовлетворяла бы современных ортопедов.

Широкое распространение получила классификация I.V. Ponseti и E.N. Smoley [32], которые выделяют три разновидности косолапости в зависимости от выраженности дорзальной флексии в голеностопном суставе, варуса пяточной кости, супинации переднего отдела стопы и торсии большеберцовой кости. Системы 1991 г. A.A. Catterall [9] и 1995 г. A. Dimeglio и соавт. [17] описывают четыре типа косолапости в зависимости от угловых показателей переднего и заднего отделов стопы, наличия или отсутствия складок и кавуса стопы. Классификация, разработанная в 1999 г. S. Pirani и соавт. [16], включает в себя многие

Таблица 3. Индекс ригидности стопы в зависимости от формы врожденной косолапости и количества гипсовых повязок

Table 3. Foot rigidity index depending on the form of congenital clubfoot and the number of plaster casts

Форма врожденной косолапости	Количество гипсовых повязок	Индекс ригидности стопы	Минимальное значение	Максимальное значение
Мобильная ( $n = 160$ )	$4,38 \pm 0,50$	$0,15 \pm 0,04$	0,07	0,26
Ригидная ( $n = 140$ )	$5,96 \pm 0,98$	$0,25 \pm 0,04$	0,19	0,33
Крайне ригидная ( $n = 50$ )	$7,60 \pm 0,88$	$0,35 \pm 0,06$	0,26	0,48

Таблица 4. Шкала степени тяжести врожденной косолапости по степени ее ригидности

Table 4. Severity scale for congenital clubfoot according to the degree of its rigidity

Форма врожденной косолапости	Индекс ригидности стопы
Мобильная	до 0,2
Ригидная	от 0,21 до 0,3
Крайне ригидная	более 0,31

элементы системы A.A. Catterall, но при этом по своему смыслу является количественной. За основу всех выше-названных классификаций авторы взяли различные сочетания результатов клинического обследования стоп. Однако данные классификации могут только косвенно указывать на ригидность деформации и не могут дать количественную оценку степени «податливости» тканей к релаксирующим усилиям.

В 2006 г. P.J. Dyer и N. Davis [33] изучали корреляционную связь между клиническими показателями, используемыми в классификации Пирани и количеством гипсований, необходимых для окончательной коррекции деформации, и обнаружили заметную корреляцию ( $r = 0,72$ ). Причем, согласно их исследованию, при разделении на группы оперативного и консервативного лечения корреляции оставались достаточно высокими ( $r = 0,66$  и  $r = 0,79$  соответственно). Однако мы не считаем, что признак «количество гипсований» может быть использован как важный долгосрочный прогностический показатель успеха или неудачи при лечении врожденной косолапости. Тем не менее «количество гипсовых повязок» является важным интегральным показателем, который зависит от многочисленных условий и, скорее всего, может косвенно свидетельствовать о степени тяжести деформации.

Ретроспективный анализ лечения 229 детей на 350 стопах с врожденной косолапостью по методу Понсети выявил закономерность: для устранения легкой степени деформации требуется меньшее количество гипсовых повязок, чем для коррекции тяжелой степени, а врожденная косолапость легкой степени имеет более низкий индекс ригидности стопы, чем при тяжелой степени. Это послужило основанием для разработки новой шкалы, позволяющей оценить степень тяжести деформации по наиболее важному принципу — возможности коррекции деформации, а не по ее угловым характеристикам. Были выбраны критерии, которые наиболее точно характеризуют степень выраженности деформации стоп и могут быть использованы при разработке новой классификации врожденной косолапости: «индекс ригидности стопы», «количество гипсовых повязок» и «степень деформации».

Наибольшая статистически значимая корреляционная связь обнаруживается между индексом ригидности стопы и количеством повязок с коэффициентом ранговой корреляции по Спирмену 0,83 ( $p = 0,001$ ). Это указывает на то, что чем больше индекс ригидности стопы, тем требуется больше наложения гипсовых повязок при коррекции деформации. Вторая по значимости связь была выявлена между индексом ригидности стопы и степенью деформации врожденной косолапости. Была получена также сильная положительная корреляционная связь с коэффициентом ранговой корреляции 0,71 ( $p = 0,001$ ). Данный результат свидетельствует о том, что чем больше индекс ригидности стопы, тем выше степень деформации врожденной косолапости.

Проведенный корреляционный анализ Спирмена позволил выявить критерий — «индекс ригидности стопы», который имеет наибольшее количество сильных корреляционных связей между изучаемыми признаками с высокой степенью статистической значимости ( $p = 0,001$ ). На основе этого критерия сформирована шкала степени тяжести врожденной косолапости. Было определено, какой индекс ригидности стопы соответствует мобильной, ригидной и крайне ригидной форме врожденной косолапости: к мобильной форме врожденной косолапости можно отнести ту деформацию, при которой индекс ригидности не превышает 0,2. К ригидной форме врожденной косолапости относится деформация с индексом ригидности стопы от 0,21 до 0,3. При крайне ригидной деформации индекс ригидности стопы превышает значение 0,31.

## ЗАКЛЮЧЕНИЕ

Индекс ригидности стопы — показатель, дающий количественную характеристику состояния стопы при врожденной косолапости. Этот признак удовлетворяет всем современным требованиям, предъявляемым при выборе критерия для разработки новой шкалы.

Таким образом, мы можем разделить всю врожденную косолапость по исходному индексу ригидности стопы на три формы: мобильную, ригидную и крайне ригидную. Это позволяет ортопеду построить долгосрочный план лечения, исходя из значения исходного индекса ригидности стопы. Данный показатель точно ориентирует лечащего врача на стиль устранения деформации, указывает на предельные возможности ее коррекции, количество необходимых этапных гипсовых повязок и помогает спрогнозировать конечный исход лечения. Данная шкала может быть использована в сочетании с любыми другими вариантами общепринятых классификаций, основанных на определении количественных показателей элементов деформации, значительно расширяя их информационную составляющую.

## ДОПОЛНИТЕЛЬНАЯ ИНФОРМАЦИЯ

**Источник финансирования.** Автор заявляет об отсутствии внешнего финансирования при проведении исследования и подготовке публикации.

**Конфликт интересов.** Автор декларирует отсутствие явных и потенциальных конфликтов интересов, связанных с проведенным исследованием и публикацией настоящей статьи.

## ADDITIONAL INFO

**Funding source.** This study was not supported by any external sources of funding.

**Competing interests.** The author declare that they have no competing interests.

## СПИСОК ЛИТЕРАТУРЫ

1. Баиндурашвили А.Г., Соловьева К.С., Залетина А.В., Лапкин Ю.А. Врожденные аномалии (пороки развития) и деформации костно-мышечной системы у детей // Вестник ревматологии и ортопедии им. Н.Н. Приорова. 2014. № 3. С. 15–20. EDN: STTRPB doi: 10.17816/vto20140315-20
2. Кенис В.М., Степанова Ю.А. Анализ причин неоптимального консервативного лечения врожденной косолапости у детей // Травматология и ортопедия России. 2017. Т. 23, № 3. С. 80–85. EDN: ZRXJRX doi: 10.21823/2311-2905-2017-23-3-80-85
3. Тимаев М.Х., Сертакова А.В., Куркин С.А., и др. Косолапость у детей (обзор) // Саратовский научно-медицинский журнал. 2017. Т. 13, № 3. С. 514–520. EDN: YPTYKW
4. Капитанаки А.Л., Давлетшин Р.И. Рентгенологическое обоснование хирургической тактики при врожденной косолапости // Ортопедия, травматология и протезирование. 1987. № 1. С. 23–25. EDN: ZETFAX
5. Гафаров Х.З., Байбеков Ш.А. Хирургический способ профилактики рецидива торсионной патологии костей голени при косолапости // Ортопедия, травматология и протезирование. 1990. № 10. С. 48–51.
6. Коломиец А.А., Устьянцев В.И. О классификации врожденной косолапости // Ортопедия, травматология и протезирование. 1990. № 9. С. 65–66. EDN: VSALTZ
7. Addison A., Fixsen J.A., Lloyd-Roberts G.C. A review of the Dillwyn Evans type collateral operation in severe club feet // J Bone Joint Surg Br. 1983. Vol. 65, N 1. P. 12–14. doi: 10.1302/0301-620X.65B1.6822595
8. Aronson L., Puskarich C.L. Deforming and disability from treated club foot // J Pediatr Orthop. 1990. Vol. 10, N 1. P. 109–119.
9. Catterall A. A method of assessment of clubfoot deformity // Clin Orthop Relat Res. 1991. N 264. P. 48–53.
10. Hudson I., Catterall A. Posterolateral release for resistant club foot // J Bone Joint Surg Br. 1994. Vol. 76, N 2. P. 281–284.
11. Forma E., Elton R.A., Macnicol M.F. The classification of congenital talipes equinovarus // J Bone Joint Surg Br. 2003. Vol. 85, N 7. P. 1087–1088.
12. Богданов Ф.Р., Меликджанян З.Г. Врожденная косолапость и ее хирургическое лечение // Ортопедия, травматология и протезирование. 1974. № 1. С. 33–37. EDN: ZYCWPB
13. Конюхов М.П., Лапкин А. Хирургическое лечение косолапости у больных с системными заболеваниями опорно-двигательного аппарата. Методические рекомендации. Санкт-Петербург, 1989. 12 с.
14. Silk F.F., Wainwright D. The recognition and treatment of congenital flat foot in infancy // J Bone Joint Surg Br. 1967. Vol. 49, N 4. P. 628–633.
15. Ryöppi S., Sairanen H. Neonatal operative treatment of club foot: a preliminary report // J Bone Joint Surg Br. 1983. Vol. 65, N 3. P. 320–325. doi: 10.1302/0301-620X.65B3.6841404
16. Pirani S., Outerbridge H.K., Sawatzky B., Stothers K. A reliable method of clinically evaluating a virgin clubfoot evaluation. In: 21<sup>st</sup> SICOT Congress. Sydney, 1999. Vol. 29. P. 2–30.
17. Dimeglio A., Bensahel H., Souchet P., Bonnet F. Classification of clubfoot // J Pediatr Orthop B. 1995. Vol. 4, N 2. P. 129–136. doi: 10.1097/01202412-199504020-00002
18. Румянцева Г.Н., Рассказов Л.В., Мурга В.В., Марасанов Н.С. Врожденная косолапость у детей (обзор литературы) // Верхневолжский медицинский журнал. 2012. Т. 10, № 4. С. 28–31. EDN: PUJJPV
19. Бландинский Ф.В., Вавилов М.А., Громов И.В. Рецидивы косолапости у детей после лечения по методу Понсети // Травматология и ортопедия России. 2013. № 1(67). С. 99–103. EDN: PWQSOL
20. Lasebikan O.A., Anetekhai W.I., Asuquo J.E., et al. Experience with accelerated Ponseti technique for treatment of idiopathic clubfoot in a regional orthopaedic hospital in Nigeria // Afr J Paediatr Surg. 2023. Vol. 20, N 2. P. 106–108. doi: 10.4103/ajps.ajps\_113\_21
21. Bozkurt C., Bekin Sarikaya P.Z., Karayol S.S., et al. The evaluation of vascular flow in clubfoot: a resistive index and peak systolic velocity study // J Pediatr Orthop B. 2024. Vol. 33, N 1. P. 37–43. doi: 10.1097/BPB.0000000000001063
22. Круглов И.Ю., Румянцев Н.Ю., Омаров Г.Г., Румянцева Н.Н. Изменение степени тяжести врожденной косолапости за первую неделю жизни // Ортопедия, травматология и восстановительная хирургия детского возраста. 2019. Т. 7, № 4. С. 49–56. EDN: KTAIVD doi: 10.17816/PTORS7449-56
23. Mutlu E., Kaymakoglu M., Gunes Z., et al. Assessment of early Achilles tenotomy in the newborn idiopathic pes equinovarus // Acta Orthop Belg. 2022. Vol. 88, N 2. P. 231–236. doi: 10.52628/88.2.8547
24. Perez E.P., Parenti S., Polk J., et al. The Ponseti method for the treatment of clubfeet associated with Down syndrome: a single-institution 18-year experience // J Pediatr Orthop. 2023. Vol. 43, N 2. P. e106–e110. doi: 10.1097/BPO.0000000000002293
25. Nguyen-Khac V., De Tienda M., Merzoug V., et al. Well thought-out introduction of percutaneous Achilles tenotomy during functional treatment of congenital talipes equinovarus: which indications produce the best results? // Orthop Traumatol Surg Res. 2023. Vol. 109, N 3. P. 102932. doi: 10.1016/j.otsr.2021.102932
26. Бландинский В.Ф., Вавилов М.А., Торно Т.Э., Донской А.В. Лечение атипичной врожденной косолапости методом Понсети // Травматология и ортопедия России. 2010. № 1(55). С. 75–79. EDN: LJLVPR
27. Ponseti I.V. Treatment of congenital club foot // J Bone Joint Surg Am. 1992. Vol. 74, N 3. P. 448–454.
28. Maranhão D.A., Volpon J.B. Congenital clubfoot // Acta Ortop Bras. 2011. Vol. 19, N 3. P. 163–169. doi: 10.1590/S1413-78522011000300010
29. Sahoo P.K., Sahu M.M. Neglected clubfoot — a community health challenge in rural Odisha, India // Indian J Orthop. 2023. Vol. 57, N 11. P. 1757–1764. doi: 10.1007/s43465-023-00923-5
30. Власов М.В. Ригидность деформации стоп при врожденной косолапости. Индекс ригидности стопы // Российский вестник детской хирургии, анестезиологии и реаниматологии. 2024. Т. 14, № 2. С. 173–182. doi: 10.17816/psaic1797
31. Клычкова И.Ю., Конюхов М.П., Лапкин Ю.А. Врожденная косолапость. Классификация, этиология, патогенез, эволюция методов лечения (литературный обзор) // Ортопедия, травматология и восстановительная хирургия детского возраста. 2014. Т. 2, № 3. С. 53–63. EDN: SQKASR doi: 10.17816/PTORS2353-63

32. Ponseti V., Smoley E.N. The classic: congenital club foot: the results of treatment // *Clin Orthop Relat Res*. 2009. Vol. 467, N 5. P. 1133–1145. doi: 10.1007/s11999-009-0720-2

33. Dyer P.J., Davis N. The role of the Pirani scoring system in the management of clubfoot by the Ponseti method // *J Bone Joint Surg Br*. 2006. Vol. 88, N 8. P. 1082–1084. doi: 10.1302/0301-620X.88B8.17482

## REFERENCES

- Baindurashvili AG, Solov'yova KS, Zaletina AV, Lapkin YuA. Congenital abnormalities (developmental defects) and musculoskeletal system deformities in children. *N.N. Priorov Journal of Traumatology and Orthopedics*. 2014;(3):15–20. EDN: STTRPB doi: 10.17816/vto20140315-20
- Kenis VM, Stepanova YuA. Causes of nonoptimal conservative treatment of congenital clubfoot in children. *Traumatology and orthopedics of Russia*. 2017;23(3):80–85. EDN: ZRXJRX doi: 10.21823/2311-2905-2017-23-3-80-85
- Timaev MKh, Sertakova AV, Kurkin SA, et al. Talipes equinovarus in children (review). *Saratov Journal of Medical Scientific Research*. 2017;13(3):514–520. EDN: YPTYKW
- Kapitanaki AL, Davletshin RI. Roentgenofunctional basis for surgical tactics in children with congenital clubfoot. *Orthopaedics, traumatology and prosthetics*. 1987;(1):23–25. EDN: ZETFAX (In Russ.)
- Gafarov KhZ, Baibekov ShA. Surgical method of prevention of recurrence of torsion pathology of the shin bones and talipes. *Orthopaedics, traumatology and prosthetics*. 1990;(10):48–51. (In Russ.)
- Kolomiets AA, Ust'iantsev VI. Classification of congenital clubfoot. *Orthopaedics, traumatology and prosthetics*. 1990;(9):65–66. EDN: VSALTZ (In Russ.)
- Addison A, Fixsen JA, Lloyd-Roberts GC. A review of the Dillwyn Evans type collateral operation in severe club feet. *J Bone Joint Surg Br*. 1983;65(1):12–14. doi: 10.1302/0301-620X.65B1.6822595
- Aronson L., Puskarich C.L. Deforming and disability from treated club foot. *J Pediatr Orthop*. 1990;10(1):109–119.
- Catterall A. A method of assessment of clubfoot deformity. *Clin Orthop Relat Res*. 1991;(264):48–53.
- Hudson I., Catterall A. Posterolateral release for resistant club foot. *J Bone Joint Surg Br*. 1994;76(2):281–284.
- Forma E., Elton R.A., Macnicol M.F. The classification of congenital talipes equinovarus. *J Bone Joint Surg Br*. 2003;85(7):1087–1088.
- Bogdanov F.R., Melikdzhanian Z.G. Congenital clubfoot and its surgical treatment. *Orthopaedics, traumatology and prosthetics*. 1974;(1):33–37. (In Russ.) EDN: ZYCWPB
- Konyukhov M.P., Lapkin A. *Surgical treatment of clubfoot in patients with systemic diseases of the musculoskeletal system. Methodological recommendations*. Saint Petersburg; 1989. 12 p. (In Russ.)
- Silk F.F., Wainwright D. The recognition and treatment of congenital flat foot in infancy. *J Bone Joint Surg Br*. 1967;49(4):628–633.
- Ryöppi S., Sairanen H. Neonatal operative treatment of club foot a preliminary report. *J Bone Joint Surg Br*. 1983;65(3):320–325. doi: 10.1302/0301-620X.65B3.6841404
- Pirani S., Outerbridge H.K., Sawatzky B., Stothers K. A reliable method of clinically evaluating a virgin clubfoot evaluation. In: *21st SICOT Congress*. Vol. 29. Sydney, 1999. P. 2–30.
- Dimeglio A., Bensahel H., Souchet P., Bonnet F. Classification of clubfoot. *J Pediatr Orthop B*. 1995;4(2):129–136. doi: 10.1097/01202412-199504020-00002
- Rumyantseva GN, Rasskazov LV, Murga VV, Marasanov NS. Congenital clubfoot. Literature review. *Upper Volga Medical Journal*. 2012;10(4):28–31. (In Russ.) EDN: PUJYV
- Blandinskiy VF, Vavilov MA, Gromov IV. Clubfoot recurrences after the treatment by Ponseti. *Traumatology and Orthopedics of Russia*. 2013;(1):99–103. (In Russ.) EDN: PWOSOL
- Lasebikan OA, Anetekhai WI, Asuquo JE, et al. Experience with accelerated ponseti technique for treatment of idiopathic clubfoot in a regional orthopaedic hospital in Nigeria. *Afr J Paediatr Surg*. 2023;20(2):106–108. doi: 10.4103/ajps.ajps\_113\_21
- Bozkurt C, Bekin Sarikaya PZ, Karayol SS, et al. The evaluation of vascular flow in clubfoot: a resistive index and peak systolic velocity study. *J Pediatr Orthop B*. 2024;33(1):37–43. doi: 10.1097/BPB.0000000000001063
- Kruglov IYu, Rumyantsev NYu, Omarov GG, Rumiantseva NN. Change in the severity of congenital clubfoot in the first week of life. *Pediatric Traumatology, Orthopaedics and Reconstructive Surgery*. 2019;7(4):49–56. (In Russ.) EDN: KTAIVD doi: 10.17816/PTORS7449-56
- Mutlu E, Kaymakoglu M, Gunes Z, et al. Assessment of early Achilles tenotomy in the newborn idiopathic pes equinovarus. *Acta Orthop Belg*. 2022;88(2):231–236. doi: 10.52628/88.2.8547
- Perez EP, Parenti S, Polk J, et al. The Ponseti method for the treatment of clubfeet associated with Down syndrome: a single-institution 18-year experience. *J Pediatr Orthop*. 2023;43(2):e106–e110. doi: 10.1097/BPO.0000000000002293
- Nguyen-Khac V, De Tienda M, Merzoug V, et al. Well thought-out introduction of percutaneous Achilles tenotomy during functional treatment of congenital talipes equinovarus: which indications produce the best results? *Orthop Traumatol Surg Res*. 2023;109(3):102932. doi: 10.1016/j.otsr.2021.102932
- Blandinsky V.F., Vavilov M.A., Torno T.E., Donskoy A.V. Management of atypical clubfoot by Ponseti method. *Traumatology and Orthopedics of Russia*. 2010;16(1):75–79. (In Russ.) EDN: LJLVPR
- Ponseti IV. Treatment of congenital club foot. *J Bone Joint Surg Am*. 1992;74(3):448–454.
- Maranho DA, Volpon JB. Congenital clubfoot. *Acta Ortop Bras*. 2011;19(3):163–169. doi: 10.1590/S1413-7852201100030001024.
- Sahoo PK, Sahu MM. Neglected clubfoot — a community health challenge in rural Odisha, India. *Indian J Orthop*. 2023;57(11):1757–1764. doi: 10.1007/s43465-023-00923-5
- Vlasov MV. Rigidity of foot deformity in congenital clubfoot: foot stiffness index. *Russian Journal of Pediatric Surgery, Anesthesia and Intensive Care*. 2024;14(2):173–182. doi: 10.17816/psaic1797
- Klychkova IY, Konyukhov MP, Lapkin YA. Congenital clubfoot. Classification, etiology, pathogenesis, the evolution of treatments (literature review). *Pediatric Traumatology, Orthopaedics and Reconstructive Surgery*. 2014;2(3):53–63. (In Russ.) EDN: SQKASR doi: 10.17816/PTORS2353-63

**32.** Ponseti V, Smoley EN. The classic: congenital club foot: the results of treatment. *Clin Orthop Relat Res.* 2009;467(5):1133–1145. doi: 10.1007/s11999-009-0720-2

**33.** Dyer PJ, Davis N. The role of the Pirani scoring system in the management of clubfoot by the Ponseti method. *J Bone Joint Surg Br.* 2006;88(8):1082–1084. doi: 10.1302/0301-620X.88B8.17482

## ОБ АВТОРЕ

**Максим Валерьевич Власов**, канд. мед. наук;  
адрес: Россия, 603155, Нижний Новгород, Верхне-Волжская  
наб., д. 18/1; ORCID: 0009-0009-4381-8340;  
eLibrary SPIN: 2721-5113; e-mail: footdoc@mail.ru

## AUTHOR INFO

**Maksim V. Vlasov**, MD, Cand. Sci. (Medicine);  
address: 18/1 Verkhne-Volzhszkaya emb., Nizhny Novgorod,  
Russia; ORCID: 0009-0009-4381-8340; eLibrary SPIN: 2721-5113;  
e-mail: footdoc@mail.ru



DOI: <https://doi.org/10.17816/psaic1822>

# CD10 и CD16 нейтрофилов как маркеры развития генерализованной инфекции у новорожденных

И.В. Образцов<sup>1</sup>, А.А. Образцова<sup>1</sup>, О.В. Воронина<sup>1</sup>, Е.А. Черникова<sup>1</sup>, А.Ю. Мищенко<sup>1</sup>,  
М.А. Гордукова<sup>1</sup>, Н.В. Давыдова<sup>1</sup>, Ю.В. Жиркова<sup>1,2</sup>, А.А. Корсунский<sup>1,3</sup>

<sup>1</sup> Детская городская клиническая больница № 9 им. Г.Н. Сперанского, Москва, Россия;

<sup>2</sup> Российский национальный исследовательский медицинский университет им. Н.И. Пирогова, Москва, Россия;

<sup>3</sup> Первый Московский государственный медицинский университет им. И.М. Сеченова (Сеченовский Университет), Москва, Россия

## АННОТАЦИЯ

**Актуальность.** Проблема неонатального сепсиса сегодня сохраняет свою актуальность, поэтому целесообразен поиск новых ранних предикторов развития и генерализации инфекции.

**Цель** — определить особенности фенотипа нейтрофилов, обладающие прогностическим значением при развитии инфекционных процессов у новорожденных.

**Материалы и методы.** В рамках настоящего observationalного одноцентрового проспективного выборочного неконтролируемого неослепленного экспериментального исследования обследован 261 новорожденный в период с 2022 по 2023 г. в подгруппах «Контроль» ( $n = 96$ ), «Локализованная инфекция» ( $n = 95$ ) и «Генерализованная инфекция» ( $n = 70$ ). Средний постконцептуальный возраст обследованных составил 38,7 (38,4–39,0) нед., срок гестации 38,0 (37,7–38,2) нед. Образцы периферической венозной крови отбирали в вакутейнер для анализа в первые сутки госпитализации. Первичные конечные точки — длительность лечения в отделении реанимации и интенсивной терапии (ОРИТ) и в стационаре в зависимости от фенотипа нейтрофилов (нормальный или пониженный уровень мембранных белков CD16 и CD10) и HLA-DR моноцитов. Оценка экспрессии CD16 на CD62L-позитивных нейтрофилах, CD10 на всех нейтрофилах и HLA-DR на моноцитах выполнена методом проточной цитометрии.

**Результаты.** Снижение уровня CD16 связано с увеличением медианы длительности лечения в ОРИТ с 4 до 8 дней ( $p = 9,33 \times 10^{-8}$ ), в стационаре — с 14 до 22 ( $p = 1,58 \times 10^{-7}$ ). Снижение уровня CD10 ассоциировано с более длительным пребыванием в ОРИТ (4 против 8 дней;  $p = 3,01 \times 10^{-6}$ ) и в стационаре — 14 против 19 дней ( $p = 2,78 \times 10^{-5}$ ). Низкий уровень HLA-DR также связан с увеличением медианы срока лечения как в ОРИТ, так и в стационаре: 4 против 8 дней,  $p = 7,16 \times 10^{-5}$ , и 14 против 21 дня,  $p = 4,03 \times 10^{-5}$  соответственно. Медиана срока лечения в ОРИТ при снижении уровня CD16 при нормальном CD10 составил 4 дня, при снижении уровней обоих показателей — 11 дней ( $p = 2,13 \times 10^{-5}$ ). Медиана общей длительности госпитализации у пациентов со снижением CD16 при нормальном CD10 составила 16 дней, а при снижении обоих показателей — 23 дня ( $p = 3,36 \times 10^{-6}$ ). В подгруппе «Локализованная инфекция» снижение CD16 связано с увеличением медианы пребывания в ОРИТ с 4 до 6 дней ( $p = 0,010$ ), общей длительности госпитализации — с 13 до 19 дней ( $p = 4,14 \times 10^{-4}$ ). Снижение CD10 в этой подгруппе ассоциировано с увеличением медианы пребывания в ОРИТ с 7 до 11 дней ( $p = 0,011$ ) и общей длительности госпитализации — с 19 до 27 дней ( $p = 0,037$ ).

**Заключение.** Снижение уровня мембранных белков CD10 и CD16 нейтрофилов в первые сутки лечения в стационаре является неблагоприятным прогностическим фактором генерализации инфекции у новорожденных.

**Ключевые слова:** CD10; CD16; CD62L; HLA-DR; нейтрофилы; моноциты; неонатальный сепсис; дети.

## Как цитировать

Образцов И.В., Образцова А.А., Воронина О.В., Черникова Е.А., Мищенко А.Ю., Гордукова М.А., Давыдова Н.В., Жиркова Ю.В., Корсунский А.А. CD10 и CD16 нейтрофилов как маркеры развития генерализованной инфекции у новорожденных // Российский вестник детской хирургии, анестезиологии и реаниматологии. 2024. Т. 14, № 3. С. 369–380. DOI: <https://doi.org/10.17816/psaic1822>

DOI: <https://doi.org/10.17816/psaic1822>

# Neutrophil CD10 and CD16 as markers of generalized infection development in newborns

Igor V. Obratsov<sup>1</sup>, Anastiia A. Obratsova<sup>1</sup>, Oksana V. Voronina<sup>1</sup>, Ekaterina A. Chernikova<sup>1</sup>, Anastiya Yu. Mishchenko<sup>1</sup>, Maria A. Gordukova<sup>1</sup>, Nataliia V. Davydova<sup>1</sup>, Julia V. Zhirkova<sup>1,2</sup>, Anatoly A. Korsunskiy<sup>1,3</sup>

<sup>1</sup> Speransky Children's City Clinical Hospital No. 9, Moscow, Russia;

<sup>2</sup> Pirogov Russian National Research Medical University, Moscow, Russia;

<sup>3</sup> Sechenov First Moscow State Medical University, Moscow, Russia

## ABSTRACT

**BACKGROUND:** Neonatal sepsis remains a critical concern. Thus, predictors of infection development and generalization should be determined.

**AIM:** This study aimed to determine novel neutrophil surface biomarkers for early prediction of the infections in newborns.

**MATERIALS AND METHODS:** This observational, single-center, prospective, selective, uncontrolled, unblinded experimental study included 261 newborns, with a mean postconceptual age of 38.7 (38.4–39.0) weeks and a mean gestation age of 38.0 (37.7–38.2) weeks. Blood samples were collected into vacutainers on hospitalization day 1. Patients were enrolled between April 2022 and December 2023. The primary endpoints were length of stay in the ICU and total length of hospitalization in patients with normal and decreased values of CD16 and CD10 neutrophils and HLA-DR monocytes. The expression of CD16 on CD62L<sup>high</sup> neutrophils, total neutrophil CD10, and monocyte HLA-DR were evaluated by flow cytometry.

**RESULTS:** We assessed infants in the “control” ( $n = 96$ ), “localized infection” ( $n = 95$ ), and “generalized infection” ( $n = 70$ ) subgroups. In all patients, a decrease in CD16 was associated with an increase in the median ICU stay from 4 to 8 days ( $p = 9.33 \times 10^{-8}$ ) and total stay from 14 to 22 days ( $p = 1.58 \times 10^{-7}$ ). A decrease in CD10 was associated with an increase in median ICU stay from 4 to 8 days ( $p = 3.01 \times 10^{-6}$ ) and in the total stay from 14 to 19 days ( $p = 2.78 \times 10^{-5}$ ). A decrease in monocytic HLA-DR was associated with a longer ICU and total hospital stay: 4 vs 8 days ( $p = 7.16 \times 10^{-5}$ ) and 14 vs 21 days ( $p = 4.03 \times 10^{-5}$ ), respectively. The median ICU stay in patients with a decrease in CD16 but normal CD10 was 4 days, whereas a decrease in both indicators was associated with prolonged hospital stay to 11 days ( $p = 2.13 \times 10^{-5}$ ). The median hospital stay in patients with decreased CD16 but normal CD10 was 16 days, whereas the drop of both markers was related with increase of hospitalization stay to 23 days ( $p = 3.36 \times 10^{-6}$ ). In the “localized infection” subgroup, low CD16 was associated with an increased median ICU stay from 4 to 6 days ( $p = 0.010$ ) and the median hospital stay from 13 to 19 days ( $p = 4.14 \times 10^{-4}$ ). In the “generalized infection” subgroup, decreased CD10 was related with prolongation of the median ICU stay from 7 to 11 days ( $p = 0.011$ ) and the median total duration of hospitalization from 19 to 27 days ( $p = 0.037$ ).

**CONCLUSIONS:** A decrease in CD10 and CD16 on the neutrophils at the start of clinical is an unfavorable prognostic factor of infectious and septic complications in newborns.

**Keywords:** CD10; CD16; CD62L; HLA-DR; neutrophils; monocytes; neonatal sepsis; children.

## To cite this article

Obratsov IV, Obratsova AA, Voronina OV, Chernikova EA, Mishchenko AYU, Gordukova MA, Davydova NV, Zhirkova JuV, Korsunsky AA. Neutrophil CD10 and CD16 as markers of generalized infection development in newborns. *Russian Journal of Pediatric Surgery, Anesthesia and Intensive Care*. 2024;14(3):369–380. DOI: <https://doi.org/10.17816/psaic1822>

DOI: <https://doi.org/10.17816/psaic1822>

# CD10和CD16中性粒细胞作为新生儿全身性感染发展的标志物

Igor V. Obratsov<sup>1</sup>, Anastsiiia A. Obratsova<sup>1</sup>, Oksana V. Voronina<sup>1</sup>, Ekaterina A. Chernikova<sup>1</sup>, Anastsiya Yu. Mishchenko<sup>1</sup>, Maria A. Gordukova<sup>1</sup>, Nataliia V. Davydova<sup>1</sup>, Julia V. Zhirkova<sup>1,2</sup>, Anatoly A. Korsunskiy<sup>1,3</sup>

<sup>1</sup> Speransky Children's City Clinical Hospital No. 9, Moscow, Russia;

<sup>2</sup> Pirogov Russian National Research Medical University, Moscow, Russia;

<sup>3</sup> Sechenov First Moscow State Medical University, Moscow, Russia

## 摘要

**现实性。**新生儿脓毒症的问题至今仍然十分重要，因此寻找新的早期预测因子以识别感染的发展和扩散具有重要意义。

**目的。**确定在新生儿感染过程中具有预后价值的中性粒细胞表型特征。

**材料和方法。**在本研究中，进行了一项观察性单中心前瞻性选择性非对照实验，研究对象为261名新生儿，时间范围为2022年至2023年，分为“对照”组 (n = 96)、 “局部感染”组 (n = 95) 和“全身感染”组 (n = 70)。调查对象的平均后概念年龄为38.7周 (范围38.4-39.0周)，妊娠周数为38.0周 (范围37.7-38.2周)。在住院的第一天，从外周静脉采集血样以进行分析。

**结果。**CD16水平的降低与重症监护 (ОРИТ) 治疗时间的延长相关，从4天增加到8天 ( $p = 9.33 \times 10^{-8}$ )，住院时间从14天延长至22天 ( $p = 1.58 \times 10^{-7}$ )。CD10水平的降低同样与ОРИТ的治疗时长延长有关，从4天增加到8天 ( $p = 3.01 \times 10^{-6}$ )，住院时间则从14天延长至19天 ( $p = 2.78 \times 10^{-5}$ )。低水平的HLA-DR也与ОРИТ及住院时间的延长相关：分别为4天对8天 ( $p = 7.16 \times 10^{-5}$ ) 和14天对21天 ( $p = 4.03 \times 10^{-5}$ )。在正常CD10水平下，CD16水平降低的患者在ОРИТ的治疗时间为4天，而当两个指标均降低时，治疗时间则为11天 ( $p = 2.13 \times 10^{-5}$ )。在CD16降低且CD10正常的患者中，住院总时长的中位数为16天，而在两者均降低的情况下则为23天 ( $p = 3.36 \times 10^{-6}$ )。在“局部感染”组中，CD16水平降低与ОРИТ住院时间的中位数增加相关，从4天延长至6天 ( $p = 0.010$ )，而总住院时间则从13天延长至19天 ( $p = 4.14 \times 10^{-4}$ )。在该子组中，CD10水平降低与ОРИТ住院时间的中位数增加有关，从7天延长至11天 ( $p = 0.011$ )，总住院时间则从19天延长至27天 ( $p = 0.037$ )。

**结论。**中性粒细胞膜蛋白CD10和CD16水平在住院治疗的第一天降低，成为新生儿全身性感染的一个不良预后因素。这一发现提示，监测这两个标志物的表达可能有助于早期识别感染进展风险，从而改善临床管理和治疗策略。

**关键词：**CD10; CD16; CD62L; HLA-DR; 中性粒细胞; 单核细胞; 新生儿脓毒症; 儿童。

## 引用本文

Obratsov IV, Obratsova AA, Voronina OV, Chernikova EA, Mishchenko AY, Gordukova MA, Davydova NV, Zhirkova JuV, Korsunsky AA. CD10和CD16中性粒细胞作为新生儿全身性感染发展的标志物. *Russian Journal of Pediatric Surgery, Anesthesia and Intensive Care*. 2024;14(3):369-380. DOI: <https://doi.org/10.17816/psaic1822>

收到: 06.06.2024

接受: 13.08.2024

发布日期: 20.09.2024

## АКТУАЛЬНОСТЬ

В настоящее время сепсис определяется как «угрожающая жизни органная дисфункция, вызванная дисрегуляцией иммунного ответа на инфекцию», при его несвоевременном/неадекватном лечении высока вероятность развития шока, полиорганной недостаточности и гибели больного [1]. Несмотря на прогресс современного инфекционного контроля, частота сепсиса у новорожденных составляет 0,1–0,8 % в общей популяции, а среди недоношенных детей, находящихся в отделении реанимации и интенсивной терапии (ОРИТ), — до 14 % с летальностью до 30–40 %; у новорожденных все еще выявляется до 3 млн новых случаев сепсиса в год [2].

Сегодня продолжается поиск и совершенствование ранних биомаркеров сепсиса, позволяющих, с одной стороны, заблаговременно интенсифицировать терапию у пациентов группы риска, и с другой — отказаться от избыточного назначения антибиотиков с целью предотвращения развития полирезистентной внутрибольничной флоры. Поскольку нейтрофилы наиболее динамично реагируют на внедрение инфекции, их функциональную характеристику (например, оценку поверхностного CD64) часто используют для ранней диагностики инфекционно-септических осложнений. Оценка уровня мембранного белка CD64 нейтрофилов прочно заняла свое место в ранней диагностике сепсиса у взрослых [3]; однако этот подход не всегда дает существенные результаты у новорожденных. Нейтрофилы детей первого месяца жизни обладают рядом особенностей, делающих новорожденных более восприимчивыми к инфекции, а также затрудняющих диагностику инфекционных осложнений. К этим особенностям относится нарушение распознавания бактериальных липополисахаридов и белков, снижение адгезивности, хемотаксиса, апоптоза, формирования хроматиновых сетей и продукции активного кислорода [4, 5]. Поэтому для диагностики инфекционно-воспалительных процессов в неонатальном периоде чаще пользуются экспрессией HLA-DR на моноцитах [6], в то время как поиск диагностических биомаркеров нейтрофилов, специфичных для новорожденных, сохраняет свою актуальность.

**Цель** — определить особенности фенотипа нейтрофилов, обладающие прогностическим значением для ранней диагностики инфекционных процессов у новорожденных.

## МАТЕРИАЛЫ И МЕТОДЫ

**Дизайн исследования.** Обсервационное одноцентровое проспективное выборочное неконтролируемое неослепленное экспериментальное исследование.

**Критерии соответствия.** Критерии включения: возраст до 21 дня; срок гестации выше 35 нед. Критерии не включения: органная дисфункция (балл pSOFA >8) при отсутствии лабораторно-инструментально подтвержденного очага инфекции; подтвержденные молекулярно-генетические

аномалии; подозрение на первичный иммунодефицит (низкое содержание T- и B-клеточных эксцизионных клонов TREC и KREC при неонатальном скрининге).

**Условия проведения.** Исследование проведено на базе ОРИТ, а также на базе госпитальных инфекционных отделений ГБУЗ «Детская городская клиническая больница № 9 им. Г.Н. Сперанского» Департамента здравоохранения Москвы (Москва, Россия).

**Продолжительность исследования.** В исследование включены пациенты, поступившие в клинику в период с 06 апреля 2022 г. по 20 декабря 2023 г. Продолжительность наблюдения соответствовала длительности лечения в стационаре и составила 16 (11–26) дней. Забор крови на исследование осуществляли в первые сутки после поступления в стационар. Предварительные результаты исследования опубликованы в сборнике работ конкурса молодых ученых научно-образовательной конференции «Актуальные вопросы и инновационные технологии в анестезиологии и реаниматологии» (5–6 апреля 2024 г., Санкт-Петербург) [7], окончательные результаты представлены в настоящей статье.

**Описание медицинского вмешательства.** Родители всех пациентов, включенных в исследование, подписали форму добровольного информированного согласия на участие. Забор периферической венозной крови осуществляли в вакутейнер с гепарином. Методом проточной цитометрии оценивали экспрессию CD10 на всех нейтрофилах, CD16 на нейтрофилах, высоко экспрессирующих CD62L, и HLA-DR на моноцитах при помощи цитометра FACS Canto II, оснащенного источниками излучения с длиной волны 488, 633, 405 нм в соответствии с инструкцией производителя. Использовали флуоресцентно-меченые моноклональные антитела: CD10 — BB515; CD45 — APC-H7; HLA-DR — PE (BD, США); CD62L — PE-Cy5; CD16 — PE (Beckman Coulter, США). Подробные сведения об используемом оборудовании и реагентах представлены в табл. 1.

**Основной исход исследования.** В качестве непрерывных исходов выбраны срок пребывания в ОРИТ и общий срок пребывания в стационаре у пациентов с нормальными и пониженными значениями CD16, CD10 и HLA-DR как среди всех обследованных ( $n = 261$ ), так и внутри групп «Локализованная инфекция» ( $n = 95$ ) и «Генерализованная инфекция» ( $n = 70$ ).

**Дополнительные исходы исследования.** Дополнительно оценили распределение показателей CD16, CD10 и HLA-DR у пациентов с разной степенью выраженности инфекционного процесса; вычислили пороговые значения этих показателей, связанные с неблагоприятными исходами (смерть или перевод в паллиативное отделение); оценили значения показателей среди пациентов с различными исходами.

**Анализ в группах.** Вычисление значений показателей CD16, CD10 и HLA-DR проведено в группах:

1. «Контроль» ( $n = 96$ ) — выполнение критериев включения при отсутствии подтвержденных инфекционно-воспалительных осложнений.

Таблица 1. Сведения об используемом оборудовании и реагентах

Table 1. Information on equipment and used chemicals

Медицинское изделие	Разрешительный документ	Страна-изготовитель	Страна-производитель
Цитофлуориметр проточный для клинической лабораторной диагностики <i>in vitro</i> BD FACSCanto II с принадлежностями	Регистрационное удостоверение № ФСЗ 2007/00950 от 8 мая 2008 г.	США	США
Реагенты <i>in vitro</i> и расходные материалы для проточной цитометрии	Регистрационное удостоверение № ФСЗ 2008/01473 от 31 октября 2017 г.	США	США
Реагенты <i>in vitro</i> и расходные материалы для проточной цитометрии	Регистрационное удостоверение № ФСЗ 2008/11445 от 31 октября 2017 г.	США	США
Реагенты диагностические <i>in vitro</i> для цитометрических исследований, в наборах и отдельных упаковках	Регистрационное удостоверение № ФСЗ 2010/07428 от 19 июля 2010 г.	США	США
Реагенты <i>in vitro</i> диагностические для цитометрических исследований, в наборах и отдельных упаковках	Регистрационное удостоверение № ФСЗ 2010/07938 от 28 октября 2010 г.	Франция	США

2. «Локализованная инфекция» ( $n = 95$ ) — выполнение критериев включения при наличии лабораторно-инструментально подтвержденного очага инфекции при отсутствии органной недостаточности.

3. «Генерализованная инфекция» ( $n = 70$ ) — выполнение критериев включения при наличии лабораторно-инструментально подтвержденного очага инфекции и органной недостаточности (балл pSOFA >8).

Вычисление пороговых значений показателей CD16, CD10 и HLA-DR проведено в двух взаимоисключающих группах «Генерализованная инфекция» ( $n = 70$ ) и «Отсутствие генерализованной инфекции» ( $n = 191$ ), а также в группах пациентов с благоприятными ( $n = 243$ ) и неблагоприятными исходами ( $n = 18$ ).

**Методы регистрации исходов.** Непрерывные (сроки пребывания в ОРИТ и в стационаре) и качественные (выписка, смерть, перевод в паллиатив) исходы регистрировались методом выкопировки выписных эпикризов.

**Этическая экспертиза.** Протокол исследования рассмотрен локальным этическим комитетом ГБУЗ «ДГКБ № 9 им. Г.Н. Сперанского» ДЗМ, протокол заседания № 45, 31 мая 2022 г.

**Статистический анализ.** Размер выборки предварительно не рассчитывался. Статистическая обработка данных выполнена в пакете SPSS 21 (IBM, США). Количественные данные представлены в формате границ межквартильного диапазона. Сравнение распределений

проводили на основании критерия Краскела–Уоллеса для трех независимых групп и на основании критерия Манна–Уитни для двух независимых групп. Оценку чувствительности и специфичности показателей выполняли методом ROC-анализа; точки отсечения построили на основании J-статистики Юдена. Сроки госпитализации пациентов оценивали при помощи анализа Каплана–Мейера, при этом выбывшими считали пациентов при выписке (благоприятный исход) и цензурировали умерших или переведенных на паллиатив (неблагоприятный исход). Сравнение распределений сроков госпитализации выполнили при помощи лог-рангового критерия Мантела–Кокса. Критический уровень значимости при проверке статистических гипотез в данном исследовании принимали  $p = 0,05$ .

**Объекты (участники) исследования.** Описание исходных характеристик участников исследования, зафиксированных при включении в исследование, представлено в табл. 2. Группа «Контроль» включает младенцев, госпитализированных в ОРИТ с неинфекционной патологией — синдромом дыхательных расстройств, неонатальной желтухой, а также состояние после операций по поводу врожденных аномалий развития — расщелины нёба, атрезии ануса и др. Группы «Локализованная инфекция» и «Генерализованная инфекция» включают детей с инфекционными процессами различной локализации: врожденные пневмонии, некротизирующие

Таблица 2. Исходные характеристики участников исследования

Table 2. Baseline characteristics of study participants

Группа	$n$	Доля мальчиков, %	Постнатальный возраст, сут	Срок гестации, нед.	Постконцептуальный возраст, нед.	Балл pSOFA
«Контроль»	96	63,5	3 (3–6)*	38 (36–40)	39,3 (36,7–40,3)	6 (5–7)
«Локализованная инфекция»	95	57,9	5 (4–8)	38 (37–40)	39,6 (37,7–41,0)	6 (5–7)
«Генерализованная инфекция»	70	71,4	5 (3–7)	38 (35–40)	38,9 (35,9–40,4)	10 (9–13)
Все обследованные	261	63,6	4 (3–7)	38 (36–40)	39,1 (37,0–40,6)	7 (5–9)

\*Цифры в скобках обозначают интерквартильный диапазон.

\*Numbers in brackets indicate interquartile range.



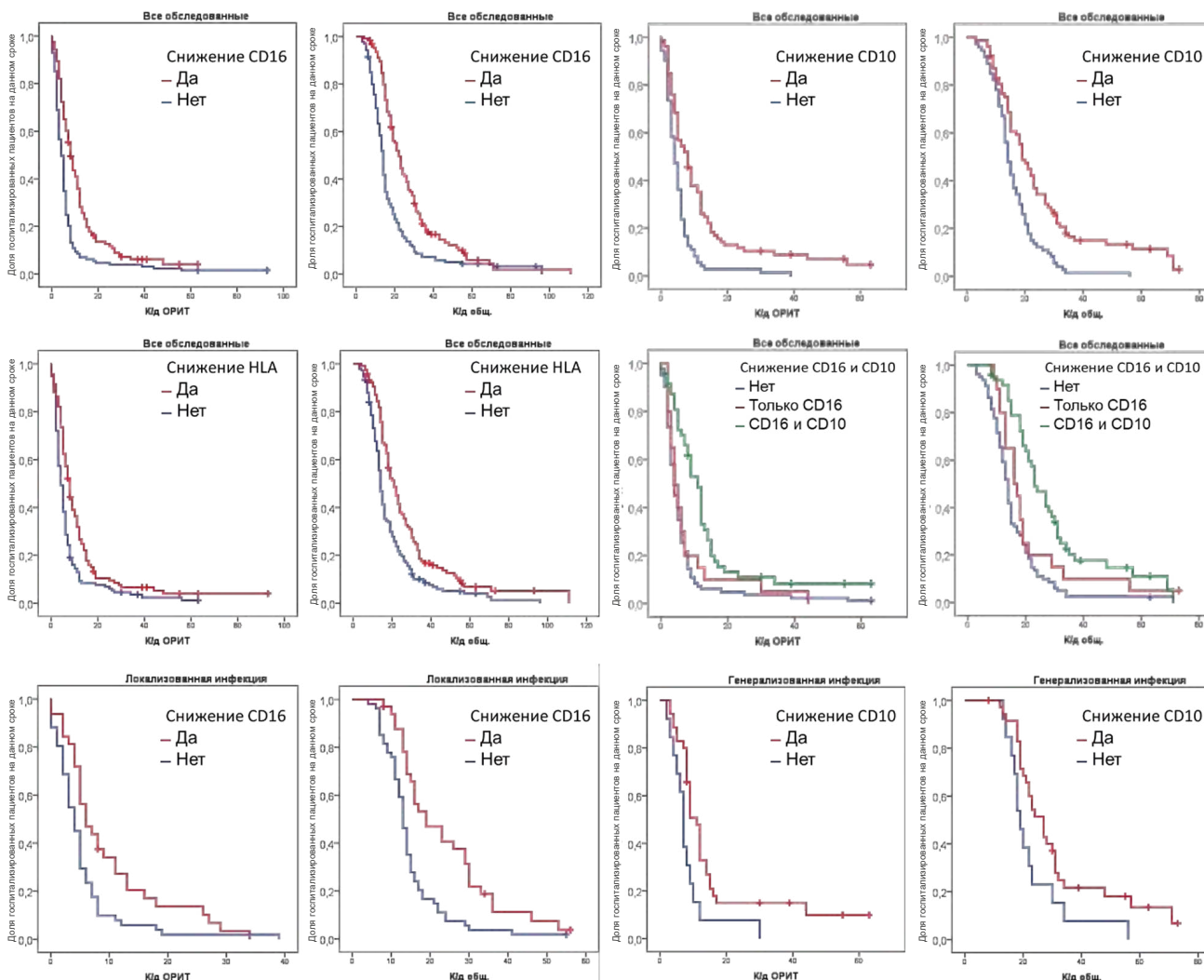
энтероколиты, инфекции мочевыводящих путей, абсцессы кожи и омфалиты. Всего зарегистрировано 8 летальных исходов; 10 детей оформлены как паллиативные.

## РЕЗУЛЬТАТЫ

### Основные результаты исследования

Снижение уровня CD16 оказалось связано с увеличением медианы реанимационного койко-дня с 4 до 8, общего койко-дня — с 14 до 22. Снижение уровня CD10 также связано с удлинением пребывания в ОРИТ с 4 до 8 койко-дней, и в стационаре — с 14 до 19 койко-дней. Аналогично падение HLA-DR оказалось связано с более длительным пребыванием в ОРИТ и общей госпитализацией: 4 против 8 койко-дней и 14 против 21 койко-дня соответственно. При одновременном рассмотрении показателей функциональной активности нейтрофилов CD16 и CD10 выяснилось, что медиана срока пребывания в ОРИТ у пациентов со снижением CD16 при нормальном CD10

не отличалась от нормы и составила 4 койко-дня, в то время как при снижении обоих показателей увеличилась до 11 койко-дней. Аналогично медиана общей длительности госпитализации у пациентов со снижением CD16 при нормальном CD10 незначительно превышала норму и составляла 16 койко-дней, а при снижении обоих показателей — увеличилась до 23 койко-дней. При оценке сроков госпитализации внутри групп выяснилось, что среди пациентов в группе «Локализованная инфекция» снижение CD16 связано с увеличением медианы пребывания в ОРИТ с 4 до 6 койко-дней и медианы общей длительности госпитализации с 13 до 19 койко-дней. Среди пациентов в группе «Генерализованная инфекция» снижение CD10 оказалось ассоциировано с увеличением медианы пребывания в ОРИТ с 7 до 11 койко-дней и медианы общей длительности госпитализации с 19 до 27 койко-дней. Все приведенные различия оказались статистически значимыми. Подробная статистическая сводка представлена в табл. 3; кривые Каплана-Майера — на рис. 1.



**Рис. 1.** Кривые Каплана-Майера продолжительности пребывания в отделении реанимации и интенсивной терапии (ОРИТ) и в госпитальном отделении стационара у пациентов с различными значениями CD16, CD10 и HLA-DR. Цензурированные события соответствуют неблагоприятным исходам: К/д — койко-дни

**Fig. 1.** Kaplan-Meier curves for ICU stay and total length of stay for patients with different CD16, CD10 and HLA-DR. Censored events indicate unfavourable outcomes

Таблица 3. Средние и медианы сроков госпитализации и пребывания в отделении реанимации и интенсивной терапии

Table 3. Mean and median lengths of hospitalization and ICU stay

Показатель	Группа	Среднее			Медиана			Лог-ранговый критерий Мантела–Кокса		
		оценка	ст. ошибка	95 % ДИ	оценка	ст. ошибка	95 % ДИ	хи- квадрат	степени свободы	p
Общие койко-дни										
Снижение CD16	Нет	18,3	1,5	15,3–21,2	14	0,5	13,0–15,0	27,5	1	1,58×10 <sup>-7</sup>
	Да	27,7	1,9	24,1–31,3	22	1,3	19,5–24,5			
	Всего	23,0	1,3	20,5–25,5	16	0,8	14,5–17,5			
Снижение CD10	Нет	16,1	1,0	14,1–18,0	14	0,9	12,3–15,7	17,6	1	2,78×10 <sup>-5</sup>
	Да	25,9	2,2	21,5–30,2	19	1,6	15,8–22,2			
	Всего	21,0	1,3	18,5–23,5	16	1,1	13,9–18,1			
Снижение HLA-DR	Нет	19,0	1,3	16,4–21,6	14	0,6	12,9–15,1	16,9	1	4,03×10 <sup>-5</sup>
	Да	28,2	2,3	23,7–32,8	21	1,6	18,0–24,0			
	Всего	22,9	1,3	20,4–25,4	16	0,8	14,5–17,5			
Снижение CD10 и CD16	Нет	16,0	1,3	13,5–18,5	14	0,6	12,8–15,2	25,2	2	3,36×10 <sup>-6</sup>
	Снижен только CD16	21,6	3,5	14,7–28,4	16	2,2	11,6–20,4			
	Снижены 2 показателя	29,5	2,7	24,3–34,7	23	2,1	18,8–27,2			
	Всего	21,1	1,3	18,6–23,6	16	1,1	13,9–18,1			
Снижение CD16 («Лока- лизованная инфекция»)	Нет	14,9	1,2	12,6–17,2	13	0,6	11,9–14,1	12,5	1	4,14×10 <sup>-4</sup>
	Да	23,9	2,3	19,4–28,4	19	3,9	11,3–26,7			
	Всего	18,3	1,2	15,9–20,7	14	0,7	12,7–15,3			
Снижение CD10 («Гене- рализованная инфекция»)	Нет	23,1	3,2	16,8–29,4	19	1,3	16,4–21,6	4,3	1	0,037
	Да	32,2	3,2	25,9–38,5	27	2,4	22,2–31,8			
	Всего	29,6	2,5	24,7–34,6	23	1,5	20,1–25,9			
Реанимационные койко-дни										
Снижение CD16	Нет	7,0	1,2	4,8–9,3	4	0,4	3,2–4,8	28,5	1	9,33×10 <sup>-8</sup>
	Да	12,4	1,3	9,9–14,9	8	0,8	6,5–9,5			
	Всего	10,1	1,1	8,1–12,2	5	0,3	4,3–5,7			
Снижение CD10	Нет	5,4	0,7	4,1–6,8	4	0,5	3,0–5,0	21,8	1	3,01×10 <sup>-6</sup>
	Да	12,6	1,8	9,1–16,0	8	1,2	5,7–10,3			
	Всего	9,1	1,0	7,2–11,1	5	0,4	4,1–5,9			
Снижение HLA-DR	Нет	7,3	0,9	5,5–9,1	4	0,4	3,1–4,9	15,8	1	7,16×10 <sup>-5</sup>
	Да	12,9	1,8	9,4–16,4	8	0,7	6,6–9,4			
	Всего	10,1	1,1	8,0–12,2	5	0,3	4,3–5,7			
Снижение CD10 и CD16	Нет	6,6	1,1	4,5–8,7	4	0,5	3,1–4,9	21,5	2	2,13×10 <sup>-5</sup>
	Снижен только CD16	8,1	2,4	3,5–12,7	4	0,6	2,9–5,1			
	Снижены 2 показателя	14,5	2,4	9,9–19,1	11	1,0	9,0–13,0			
	Всего	9,2	1,0	7,2–11,2	5	0,4	4,1–5,9			
Снижение CD16 («Лока- лизованная инфекция»)	Нет	5,2	0,9	3,5–7,0	4	0,5	3,0–5,0	6,7	1	9,68×10 <sup>-3</sup>
	Да	9,8	1,6	6,6–12,9	6	1,4	3,2–8,8			
	Всего	7,0	0,9	5,3–8,7	5	0,3	4,3–5,7			
Снижение CD10 («Гене- рализованная инфекция»)	Нет	8,5	2,0	4,6–12,3	7	0,6	5,9–8,1	6,5	1	0,011
	Да	16,7	3,0	10,7–22,6	11	1,0	9,0–13,0			
	Всего	14,4	2,3	9,9–19,0	9	0,6	7,9–10,1			

## Дополнительные результаты исследования

В контрольной группе показатель HLA-DR моноцитов находился в диапазоне 7,94–18,1 тыс. ед. флуоресценции (ед. фл.); в группе инфекционного очага — 5,65–15,1 тыс. ед. фл.; в группе сепсиса — 3,72–7,69 тыс. ед. фл. ( $H = 47,7$ ;  $p = 4,40 \times 10^{-11}$ ). Показатель CD16 у пациентов контрольной группы варьировал в диапазоне 33,0–54,9 тыс. ед. фл.; у пациентов с инфекционным очагом без органной недостаточности значительно не отличался и составил 26,2–52,9 тыс. ед. фл., в то время как у детей с сепсисом этот параметр был достоверно ниже — 15,8–35,4 тыс. ед. фл. ( $H = 41,3$ ;  $p = 1,08 \times 10^{-9}$ ). Экспрессия CD10 нейтрофилами у новорожденных в контрольной группе составила 3,56–10,3 тыс. ед. фл., у пациентов с инфекционным очагом — 5,27–15,0 тыс. ед. фл., а у детей с течением сепсиса — 1,69–8,43 тыс. ед. фл. ( $H = 18,0$ ;  $p = 1,24 \times 10^{-4}$ ). Распределение показателей среди пациентов в группах показано на рис. 2.

Проанализировали показатели, связанные с неблагоприятными исходами вследствие генерализации инфекции у пациентов в ОПИТ ( $n = 18$ ). Выявлено достоверное снижение уровней CD10 и CD16 в случаях с неблагоприятными исходами: у выздоровевших детей CD10 находился в диапазоне 3,05–10,4 тыс. ед. фл. по сравнению с 1,13–3,56 тыс. ед. фл. ( $Z = 2,86$ ;  $U = 675$ ;  $p = 0,029$ ); CD16 — в диапазоне 24,8–50,7 тыс. ед. фл. по сравнению с 9,20–25,2 тыс. ед. фл. ( $Z = 3,39$ ;  $U = 2211$ ;  $p = 6,90 \times 10^{-4}$ ). Распределение показателей CD16 и CD10 среди пациентов с различными исходами показано на рис. 3.

При помощи ROC-анализа построены точки отсечения, падение уровня показателей ниже которых свидетельствует о вероятности неблагоприятного исхода. Для дальнейшего ROC-анализа вся совокупность обследованных больных была разделена на две взаимоисключающие группы: с генерализацией инфекции и без нее. С помощью этой группировки вычислены точки отсечения для CD10, CD16 и HLA-DR, определяющие вероятность течения сепсиса у пациента. Значения показателей в точках отсечения, а также чувствительность и специфичность оценок представлены в табл. 4; ROC-кривые показаны на рис. 4.

## Нежелательные явления

Нежелательные явления в ходе проведения исследования медицинского вмешательства отсутствовали.

## ОБСУЖДЕНИЕ

### Резюме основного результата исследования

Доказано, что CD10 и CD16 на поверхности нейтрофилов перспективны в качестве прогностических биомаркеров неонатального сепсиса. Построены пороговые значения, падение показателей ниже которых говорит о риске развития инфекционно-септических осложнений у новорожденных. Падение CD10 ниже чем на 60 % от точки отсечения и CD16 ниже чем на 70 % от точки отсечения свидетельствует о возможности летального исхода. Одновременное исследование CD10 и CD16 увеличивает точность диагностики, исключая ложное определение пониженного уровня CD16 при нормальном уровне CD10.

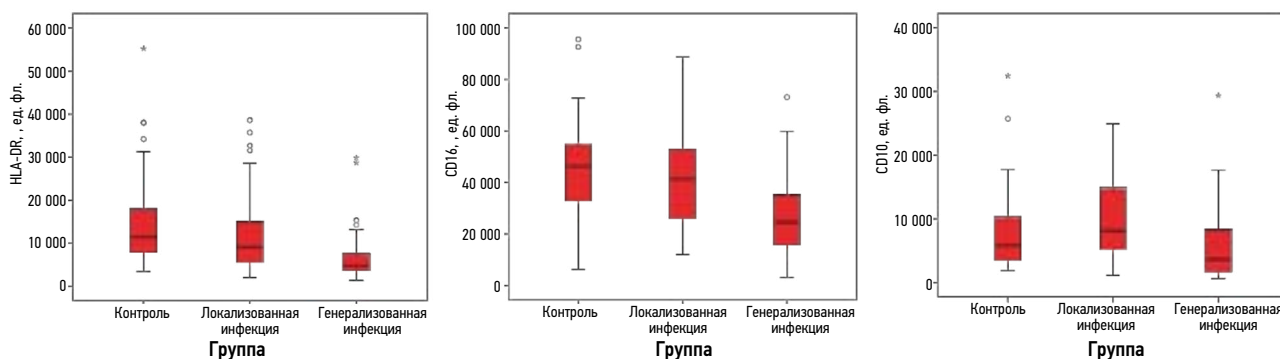


Рис. 2. Распределение показателей HLA-DR, CD16 и CD10 среди пациентов в группах  
Fig. 2. Distribution of HLA-DR, CD16 and CD10 among patients in groups

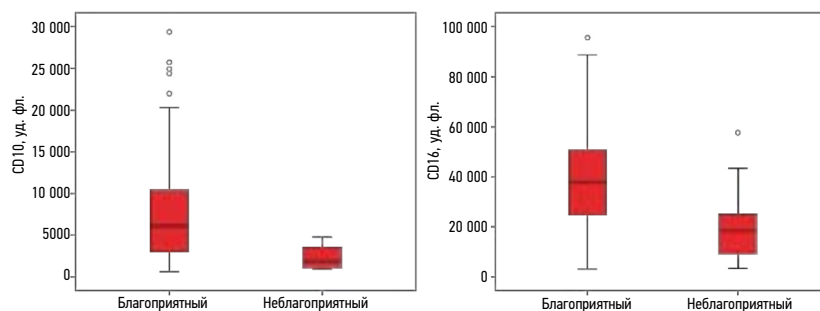


Рис. 3. Распределение показателей CD16 и CD10 среди пациентов с различными исходами  
Fig. 3. Distribution of CD16 and CD10 scores among patients with different outcomes

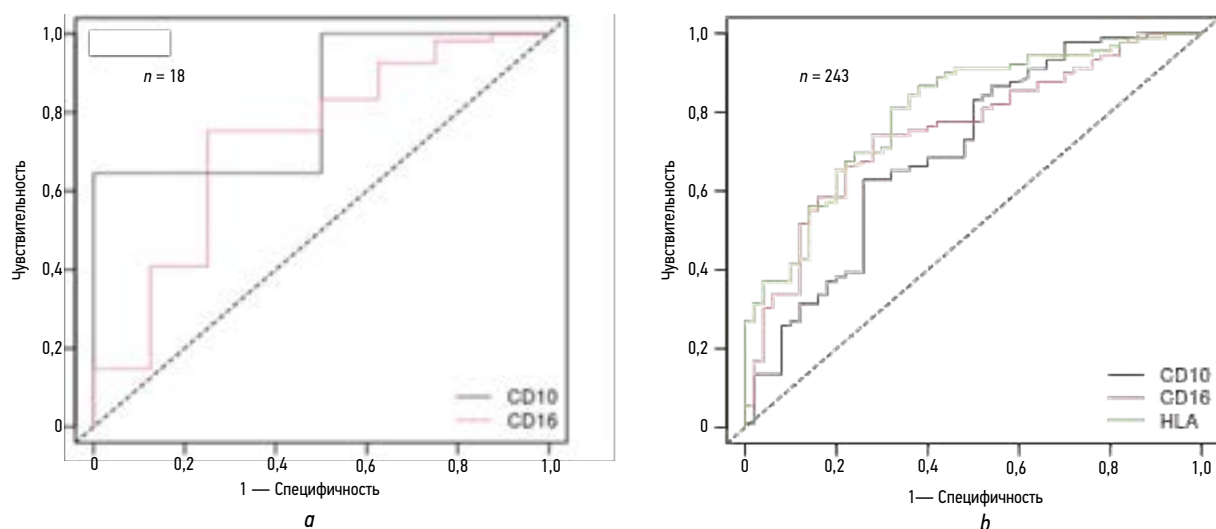


Рис. 4. ROC-кривые для показателей CD10 и CD16 в зависимости от исхода (а) и для показателей CD10, CD16 и HLA-DR в зависимости от наличия генерализации инфекции (b)

Fig. 4. ROC curves for CD10 and CD16 depending on the outcome (a) and for CD10, CD16 and HLA-DR depending on the presence of generalized infection (b)

Диагностическая чувствительность и специфичность определения CD10 и CD16 сопоставима с HLA-DR моноцитов, широко используемым для диагностики неонатального сепсиса в России и за рубежом.

### Обсуждение основного результата исследования

CD10 (неприлизин, нейтральная эндопептидаза) представляет собой цинковую металлопротеиназу нейтрофилов, которая расщепляет пептиды по аминокислотам гидрофобных аминокислот [8]. Экспрессия CD10 характерна для зрелых нейтрофилов, которые могут обладать как провоспалительным, так и противовоспалительным потенциалом [9]. В частности, CD10<sup>+</sup>ALPL<sup>+</sup>-нейтрофилы задействованы в формировании резистентности к терапии чек-пойнт-ингибиторами в онкологии за счет необратимого подавления активности Т-лимфоцитов внутри опухоли [10]. Поэтому в норме популяция зрелых CD10<sup>+</sup>-нейтрофилов способна поддерживать воспалительный ответ, с одной стороны, с другой — ограничивая и локализуя его при необходимости. В то же время CD10<sup>-</sup>-нейтрофилы стимулируют выживание Т-лимфоцитов и активируют в них выработку интерферона- $\gamma$  [9], они обладают слабой противовоспалительной активностью по отношению к Т-клеточному звену. Этот факт объясняет обнаруженное в работе повышение уровня CD10 на мембране нейтрофилов у пациентов с локализованной инфекцией за счет выхода в кровоток зрелых клеток и снижение уровня CD10 при генерализации инфекционных осложнений, сопровождающейся появлением в кровотоке незрелых форм нейтрофилов, избыточно активирующих Т-клеточный иммунитет. Наши данные согласуются с результатами [11], полученными на модели приматов и взрослых людей-добровольцев, которым вводили  $10^8$  КОЕ/кг *Escherichia coli* или 4 нг/кг липополисахарида соответственно. В обоих случаях авторы наблюдали достоверное обратимое

снижение экспрессии CD10-нейтрофилов, которое сопровождалось лихорадкой с ознобами, тошнотой и миалгиями. На клинической модели сепсиса у взрослых показано, что зрелые CD10<sup>+</sup>-нейтрофилы низкой плотности подавляют пролиферацию лимфоцитов, в то время как CD10<sup>-</sup> ее активируют [12, 13]. Приведенные литературные и экспериментальные данные подтверждают гипотезу «аварийного гемопозза» при сепсисе, характеризующегося повышенным рекрутированием нейтрофилов из костного мозга на фоне подавления их апоптоза на периферии.

CD16 (Fc $\gamma$ -рецептор III типа, человеческий нейтрофильный аллоантиген 1, HNA-1) является одной из основных иммуногенных молекул нейтрофила у взрослых и детей [14]. В норме CD16 экспрессируется на поверхности всех нейтрофилов, независимо от их локализации и степени активации [15], поэтому для выделения субпопуляций клеток с различной функциональной активностью используют дополнительные поверхностные маркеры, в частности CD62L (L-селектин). Принято выделять популяции: зрелые клетки CD16<sup>+</sup>CD62L<sup>+</sup>, незрелые палочкаядерные формы CD16<sup>низк.</sup>CD62L<sup>+</sup>, иммуносупрессивные клетки CD16<sup>+</sup>CD62L<sup>низк.</sup> [16] и апоптотические нейтрофилы CD16<sup>низк.</sup>CD62L<sup>низк.</sup> [17]. Показано, что наличие клеток, высоко экспрессирующих CD16 и низко — CD62L, ассоциировано с инфекционными осложнениями и неблагоприятным прогнозом у пациентов с течением острого респираторного дистресс-синдрома на фоне сепсиса [18]. Поэтому в настоящей работе оценивали содержание функционально полноценных CD16<sup>+</sup>CD62L<sup>+</sup>-нейтрофилов. Выявление сниженного уровня экспрессии CD16 на CD62L<sup>+</sup>-клетках по нашим данным оказалось ассоциировано с повышенным риском развития и генерализации инфекции, реализующимся, вероятно, за счет супрессивного фенотипа юных форм CD62L<sup>+</sup> нейтрофилов [16, 17], в большом количестве выделяющихся при «аварийном

гемопозе». Кроме того, снижение поверхностного CD16 характерно для начальных стадий процесса клеточной гибели нейтрофилов [19], который запускается при инфекционно-воспалительных осложнениях во время образования нейтрофильных хроматиновых сетей. Снижение уровня CD16 оказалось связано с подавлением генов, ответственных за функциональную активность нейтрофилов в модели колоректального рака [20]; постепенная потеря CD16, ассоциированная с подавлением фагоцитоза, обнаружена у людей в процессе старения [21].

Таким образом, представленные в работе данные о повышенном риске инфекционно-септических осложнений у пациентов со сниженными CD10 и CD16 согласуются с современным представлением о роли этих поверхностных молекул в функционировании нейтрофилов.

### Ограничения исследования

В настоящем исследовании не учитывается воздействие срока гестации новорожденных на экспрессию CD10 и CD16 нейтрофилов. Представляется целесообразным выделение групп пациентов с различной локализацией инфекции, а также различным этиологическим фактором: грамотрицательные и грампозитивные микроорганизмы, инфекция дрожжевыми и плесневыми грибами. Кроме того, дальнейшей проверки требует возможность применения CD10 и CD16 нейтрофилов у пациентов с первичными иммунодефицитами, в частности, с заболеваниями, обусловленными генетическим дефектом нейтрофильной функции.

### ЗАКЛЮЧЕНИЕ

На сегодняшний день известно, что по уровню экспрессии CD10 и CD16 на поверхности нейтрофилов можно судить об их степени зрелости и функциональной полноценности. Снижение этих параметров выявляется при воспалительных процессах различной этиологии. При этом до сих пор не было данных о том, обладают ли эти показатели какой-либо прогностической ценностью или являются моментными индикаторами активации миелопоэза под воздействием провоспалительных цитокинов. В работе продемонстрировано, что снижение CD10 и CD16 нейтрофилов в начале наблюдения за пациентом является неблагоприятным прогностическим фактором. Оно связано с увеличением как срока пребывания в ОРИТ, так и общей длительности госпитализации. Пациенты с неблагоприятным исходом характеризуются более выраженным снижением показателей. Чувствительность и специфичность оценки CD10 и CD16 нейтрофилов сопоставимы с данными, имеющимися для конвенционального биомаркера неонатального сепсиса — HLA-DR моноцитов. Поэтому авторам представляется целесообразным использование CD10 и CD16 нейтрофилов в качестве дополнительного метода диагностики инфекционно-септических осложнений у новорожденных в клинической практике.

### ДОПОЛНИТЕЛЬНАЯ ИНФОРМАЦИЯ

**Вклад авторов.** Все авторы внесли существенный вклад в разработку концепции, проведение исследования и подготовку статьи, прочли и одобрили финальную версию перед публикацией. Личный вклад каждого автора: И.В. Образцов — идея, дизайн исследования, анализ данных, обзор литературы, написание текста и редактирование рукописи; А.А. Образцова — анализ данных, подготовка датафрейма, сбор и анализ литературных источников, написание текста; О.В. Воронина, Е.А. Черникова — клиническое ведение пациентов, заполнение первичной базы данных, написание текста; А.Ю. Мищенко, М.А. Гордукова, Н.В. Давыдова — проточная цитометрия, написание текста; Ю.В. Жиркова — клиническое ведение пациентов, редактирование рукописи, административная поддержка; А.А. Корсунский — административная поддержка, редактирование рукописи.

**Источник финансирования.** Исследование и публикация осуществлены при поддержке автономной некоммерческой организации «Московский центр инновационных технологий в здравоохранении», соглашение о предоставлении гранта на реализацию научно-практического проекта в сфере медицины № 1712-3/22 от 06 апреля 2022 г.

**Конфликт интересов.** Авторы декларируют отсутствие явных и потенциальных конфликтов интересов, связанных с проведенным исследованием и публикацией настоящей статьи.

**Этический комитет.** Протокол исследования был одобрен локальным этическим комитетом ГБУЗ «ДГКБ № 9 им. Г.Н. Сперанского» ДЗМ (№ 45, 31.05.2022).

### ADDITIONAL INFO

**Authors' contribution.** All authors made a substantial contribution to the conception of the study, acquisition, analysis, interpretation of data for the work, drafting and revising the article, final approval of the version to be published and agree to be accountable for all aspects of the study. Personal contributions of each author: I.V. Obraztsov — idea, study design, data analysis, literature review, scientific writing and editing the manuscript; A.A. Obraztsova — data analysis, dataframe preparation, collection and analysis of the literature, scientific writing; O.V. Voronina, E.A. Chernikova — clinical management of patients, primary database preparation, scientific writing; A.Yu. Mishchenko, M.A. Gordukova, N.V. Davydova — flow cytometry, scientific writing; Yu.V. Zhirkova — clinical management of patients, manuscript editing, administrative support; A.A. Korsunsky — administrative support, manuscript editing.

**Funding source.** This work is supported by the autonomous non-profit organization "Moscow Center for Innovative Technologies in Healthcare", grant agreement for the implementation of a scientific and practical project in the field of medicine № 1712-3/22 dated April 6, 2022.

**Competing interests.** The authors declare that they have no competing interests.

**Ethics approval.** The present study protocol was approved by the local Ethics Committee of the Speransky Children's City Clinical Hospital No. 9 (No. 45, 2022 May 31).



## СПИСОК ЛИТЕРАТУРЫ

1. Singer M., Deutschman C.S., Seymour C.W., et al. The Third International Consensus Definitions for Sepsis and Septic Shock (Sepsis-3) // *JAMA*. 2016. Vol. 315, N 8. P. 801–810. doi: 10.1001/jama.2016.0287
2. Shane A.L., Sánchez P.J., Stoll B.J. Neonatal sepsis // *Lancet*. 2017. Vol. 390, N 10104. P. 1770–1780. doi: 10.1016/S0140-6736(17)31002-4
3. Калашникова А.А., Ворошилова Т.М. Оценка экспрессии CD64 нейтрофилами крови в диагностике бактериальных инфекций и сепсиса // *Справочник заведующего КДЛ*. 2016. № 5. С. 44–54. EDN: WCKTVF
4. Eichberger J., Resch E., Resch B. Diagnosis of neonatal sepsis: the role of inflammatory markers // *Front Pediatr*. 2022. Vol. 10. P. 840288. doi: 10.3389/fped.2022.840288
5. Мухин В.Е., Панкратьева Л.Л., Ярцев М.Н., Володин Н.Н. Особенности онтогенетической адаптации нейтрофилов новорожденного (обзор литературы) // *Российский аллергологический журнал*. 2021. Т. 18, № 2. С. 55–65. EDN: DQEFLW doi: 10.36691/RJA1438
6. Патент РФ на изобретение № 2374646/ 27.11.09. Бюл. №33. Дударева М.В., Лелик М.П., Пухтинская М.Г. Способ ранней диагностики развития неонатального сепсиса у новорожденных с синдромом дыхательных расстройств и гипоксическим поражением ЦНС. Режим доступа: <https://patents.google.com/patent/RU2374646C1/ru> Дата обращения: 14.08.2024.
7. Образцов И.В., Образцова А.А., Воронина О.В., и др. Прогнозирование инфекционно-септических процессов у новорожденных при помощи исследования CD10 и CD16 нейтрофилов [тезисы]. В кн.: Сборник работ конкурса молодых ученых научно-образовательной конференции «Актуальные вопросы и инновационные технологии в анестезиологии и реаниматологии» (5–6 апреля 2024 г., Санкт-Петербург). 2024. С. 10–14
8. Elghetany M.T. Surface antigen changes during normal neutrophilic development: a critical review // *Blood Cells Mol Dis*. 2002. Vol. 28, N 2. P. 260–274. doi: 10.1006/bcmd.2002.0513
9. Marini O., Costa S., Bevilacqua D., et al. Mature CD10<sup>+</sup> and immature CD10<sup>-</sup> neutrophils present in G-CSF-treated donors display opposite effects on T cells [published correction appears in *Blood*. 2017. Vol. 129, N 24. P. 3271. doi: 10.1182/blood-2017-05-783423] // *Blood*. 2017. Vol. 129, N 10. P. 1343–1356. doi: 10.1182/blood-2016-04-713206
10. Meng Y., Ye F., Nie P., et al. Immunosuppressive CD10+ALPL+ neutrophils promote resistance to anti-PD-1 therapy in HCC by mediating irreversible exhaustion of T cells // *J Hepatol*. 2023. Vol. 79, N 6. P. 1435–1449. doi: 10.1016/j.jhep.2023.08.024
11. Kaneko T., Stearns-Kurosawa D.J., Taylor F.Jr., et al. Reduced neutrophil CD10 expression in nonhuman primates and humans after *in vivo* challenge with *E. coli* or lipopolysaccharide // *Shock*. 2003. Vol. 20, N 2. P. 130–137. doi: 10.1097/01.shk.0000068326.68761.34
12. Liu M., Wang G., Wang L., et al. Immunoregulatory functions of mature CD10<sup>+</sup> and immature CD10<sup>-</sup> neutrophils in sepsis patients // *Front Med (Lausanne)*. 2023. Vol. 9. P. 1100756. doi: 10.3389/fmed.2022.1100756
13. Liu J., Shi H., Yu J., Xiong J. CD10 is a good biomarker to predict bacterial infection in sepsis-suspected patients // *Acta Med Mediterr*. 2019. Vol. 35. P. 2851. doi: 10.19193/0393-6384\_2019\_5\_448
14. Мухин В.Е., Праулова Д.А., Панкратьева Л.Л., и др. Экспрессия Fc-гамма рецепторов нейтрофилов у недоношенных детей различного гестационного возраста // *Вопросы современной педиатрии*. 2016. Т. 15, № 3. С. 273–278. EDN: WHHHTH doi: 10.15690/vsp.v15i3.1565
15. Lakschevitz F.S., Hassanpour S., Rubin A., et al. Identification of neutrophil surface marker changes in health and inflammation using high-throughput screening flow cytometry // *Exp Cell Res*. 2016. Vol. 342, N 2. P. 200–209. doi: 10.1016/j.yexcr.2016.03.007
16. Medara N., Lenzo J.C., Walsh K.A., et al. Peripheral neutrophil phenotypes during management of periodontitis // *J Periodontol Res*. 2021. Vol. 56, N 1. P. 58–68. doi: 10.1111/jre.12793
17. Fraser J.A., Kemp S., Young L., et al. Silver nanoparticles promote the emergence of heterogenic human neutrophil sub-populations // *Sci Rep*. 2018. Vol. 8, N 1. P. 7506. doi: 10.1038/s41598-018-25854-2
18. Zhang J., Gao C., Zhu Z., et al. New findings on CD16brightCD62Ldim neutrophil subtypes in sepsis-associated ARDS: an observational clinical study // *Front Immunol*. 2024. Vol. 15. P. 1331050. doi: 10.3389/fimmu.2024.1331050
19. Dransfield I., Buckle A.M., Savill J.S., et al. Neutrophil apoptosis is associated with a reduction in CD16 (Fc gamma RIII) expression // *J Immunol*. 1994. Vol. 153, N 3. P. 1254–1263.
20. Lu Y., Huang Y., Huang L., et al. CD16 expression on neutrophils predicts treatment efficacy of capecitabine in colorectal cancer patients // *BMC Immunol*. 2020. Vol. 21, N 1. P. 46. doi: 10.1186/s12865-020-00375-8
21. Butcher S.K., Chahal H., Nayak L., et al. Senescence in innate immune responses: reduced neutrophil phagocytic capacity and CD16 expression in elderly humans // *J Leukoc Biol*. 2001. Vol. 70, N 6. P. 881–886.

## REFERENCES

1. Singer M, Deutschman CS, Seymour CW, et al. The Third International Consensus Definitions for Sepsis and Septic Shock (Sepsis-3). *JAMA*. 2016;315(8):801–810. doi: 10.1001/jama.2016.0287
2. Shane AL, Sánchez PJ, Stoll BJ. Neonatal sepsis. *Lancet*. 2017;390(10104):1770–1780. doi: 10.1016/S0140-6736(17)31002-4
3. Kalashnikova AA, Voroshilova TM. Evaluation of CD64 expression by blood neutrophils in the diagnosis of bacterial infections and sepsis. *Handbook of the head of CDL*. 2016;5:44–54. EDN WCKTVF (In Russ.)
4. Eichberger J, Resch E, Resch B. Diagnosis of neonatal sepsis: the role of inflammatory markers. *Front Pediatr*. 2022;10:840288. doi: 10.3389/fped.2022.840288
5. Muhin VE, Pankrat'eva LL, Yarcev MN, Volodin NN. Developmental adaptations of neonatal neutrophils (review). *Russian Journal of Allergy*. 2021;18(2):55–65. EDN: DQEFLW. doi: 10.36691/RJA1438
6. Patent RU No. 2374646/ 27.11.09. Byul. No. 33. Dudareva MV, Lelik MP, Puhtinskaya MG. Method of early diagnosis of neonatal sepsis development in newborns with respiratory distress syndrome and hypoxic CNS damage. (In Russ.) [cited 2024 Aug 14]. Available from: <https://patents.google.com/patent/RU2374646C1/ru>
7. Obratsov IV, Obratsova AA, Voronina OV, et al. Prediction of infectious and septic processes in newborns using the study of CD10 and CD16 neutrophils [proceedings] In: Collection of studies of young scientists competition in the framework of the conference "Current

issues and innovative technologies in anesthesiology and resuscitation" (2024 April 5–6, Saint Petersburg). 2024. P. 10–14.

8. Elghetany MT. Surface antigen changes during normal neutrophilic development: a critical review. *Blood Cells Mol Dis*. 2002;28(2):260–274. doi: 10.1006/bcmd.2002.0513

9. Marini O, Costa S, Bevilacqua D, et al. Mature CD10<sup>+</sup> and immature CD10<sup>-</sup> neutrophils present in G-CSF-treated donors display opposite effects on T cells [published correction appears in *Blood*. 2017;129(24):3271. doi: 10.1182/blood-2017-05-783423]. *Blood*. 2017;129(10):1343–1356. doi: 10.1182/blood-2016-04-713206

10. Meng Y, Ye F, Nie P, et al. Immunosuppressive CD10+ALPL+ neutrophils promote resistance to anti-PD-1 therapy in HCC by mediating irreversible exhaustion of T cells. *J Hepatol*. 2023;79(6):1435–1449. doi: 10.1016/j.jhep.2023.08.024

11. Kaneko T, Stearns-Kurosawa DJ, Taylor FJr, et al. Reduced neutrophil CD10 expression in nonhuman primates and humans after *in vivo* challenge with *E. coli* or lipopolysaccharide. *Shock*. 2003;20(2):130–137. doi: 10.1097/01.shk.0000068326.68761.34

12. Liu M, Wang G, Wang L, et al. Immunoregulatory functions of mature CD10<sup>+</sup> and immature CD10<sup>-</sup> neutrophils in sepsis patients. *Front Med (Lausanne)*. 2023;9:1100756. doi: 10.3389/fmed.2022.1100756

13. Liu J, Shi H, Yu J, Xiong J. CD10 is a good biomarker to predict bacterial infection in sepsis-suspected patients. *Acta Med Mediterr*. 2019;35:2851. doi: 10.19193/0393-6384\_2019\_5\_448

14. Muhin VE, Praulova DA, Pankrat'eva LL. Expression of Fc-gamma receptors of neutrophils in premature infants of different gestational

ages. *Current Pediatrics*. 2016;15(3):273–278. EDN: WHHHTH doi: 10.15690/vsp.v15i3.1565

15. Lakschevitz FS, Hassanpour S, Rubin A, et al. Identification of neutrophil surface marker changes in health and inflammation using high-throughput screening flow cytometry. *Exp Cell Res*. 2016;342(2):200–209. doi: 10.1016/j.yexcr.2016.03.007

16. Medara N, Lenzo JC, Walsh KA, et al. Peripheral neutrophil phenotypes during management of periodontitis. *J Periodontol Res*. 2021;56(1):58–68. doi: 10.1111/jre.12793

17. Fraser JA, Kemp S, Young L, et al. Silver nanoparticles promote the emergence of heterogeneous human neutrophil sub-populations. *Sci Rep*. 2018;8(1):7506. doi: 10.1038/s41598-018-25854-2

18. Zhang J, Gao C, Zhu Z, et al. New findings on CD16brightCD62Ldim neutrophil subtypes in sepsis-associated ARDS: an observational clinical study. *Front Immunol*. 2024;15:1331050. doi: 10.3389/fimmu.2024.1331050

19. Dransfield I, Buckle AM, Savill JS, et al. Neutrophil apoptosis is associated with a reduction in CD16 (Fc gamma RIII) expression. *J Immunol*. 1994;153(3):1254–1263.

20. Lu Y, Huang Y, Huang L, et al. CD16 expression on neutrophils predicts treatment efficacy of capecitabine in colorectal cancer patients. *BMC Immunol*. 2020;21(1):46. doi: 10.1186/s12865-020-00375-8

21. Butcher SK, Chahal H, Nayak L, et al. Senescence in innate immune responses: reduced neutrophil phagocytic capacity and CD16 expression in elderly humans. *J Leukoc Biol*. 2001;70(6):881–886.

## ОБ АВТОРАХ

\*Игорь Владимирович Образцов, канд. мед. наук;  
адрес: Россия, 123317, Москва, Шмитовский пр., д. 29;  
ORCID: 0000-0002-6649-853X; eLibrary SPIN: 6466-5680;  
e-mail: obrasztsoviv@zdrav.mos.ru

**Анастасия Александровна Образцова;**  
e-mail: obrasztsovaaa@zdrav.mos.ru

**Оксана Викторовна Воронина;** ORCID: 0009-0001-5942-2430;  
e-mail: tkachukviktor601@gmail.com

**Екатерина Алексеевна Черникова;** ORCID: 0000-0001-9409-7832;  
eLibrary SPIN: 6346-9181; e-mail: krasenkova.ea@gmail.com

**Анастасия Юрьевна Мищенко;** ORCID: 0009-0003-1353-1441;  
eLibrary SPIN: 4509-8053; e-mail: nasta.tlt@mail.ru

**Мария Александровна Гордукова,** канд. биол. наук;  
ORCID: 0000-0002-3948-8491; eLibrary SPIN: 2205-4033;  
e-mail: gordukovama@zdrav.mos.ru

**Наталья Владимировна Давыдова,** канд. мед. наук;  
ORCID: 0000-0002-7325-6045; eLibrary SPIN: 9997-6197;  
e-mail: nata1902@yandex.ru

**Юлия Викторовна Жиркова,** д-р мед. наук, профессор;  
ORCID: 0000-0001-7861-6778; eLibrary SPIN: 5560-6679;  
e-mail: zhirkova@mail.ru

**Анатолий Александрович Корсунский,** д-р мед. наук, профессор;  
ORCID: 0000-0002-9087-1656; eLibrary SPIN: 6374-0484;  
e-mail: dr\_kaa@mail.ru

## AUTHORS' INFO

\*Igor V. Obrastsov, MD, Cand. Sci. (Medicine);  
address: 29 Shmitovskii av., Moscow, 123317, Russia;  
ORCID: 0000-0002-6649-853X; eLibrary SPIN: 6466-5680;  
e-mail: obrasztsoviv@zdrav.mos.ru

**Anastasiia A. Obrastsova,** MD;  
e-mail: obrasztsovaaa@zdrav.mos.ru;

**Oksana V. Voronina,** MD; ORCID: 0009-0001-5942-2430;  
e-mail: tkachukviktor601@gmail.com

**Ekaterina A. Chernikova;** ORCID: 0000-0001-9409-7832;  
eLibrary SPIN: 6346-9181; e-mail: krasenkova.ea@gmail.com

**Anastasiya Yu. Mishchenko,** MD; ORCID: 0009-0003-1353-1441;  
eLibrary SPIN: 4509-8053; e-mail: nasta.tlt@mail.ru

**Maria A. Gordukova,** MD, Cand. Sci. (Medicine);  
ORCID: 0000-0002-3948-8491; eLibrary SPIN: 2205-4033;  
e-mail: gordukovama@zdrav.mos.ru

**Nataliia V. Davydova,** MD, Cand. Sci. (Medicine);  
ORCID: 0000-0002-7325-6045; eLibrary SPIN: 9997-6197;  
e-mail: nata1902@yandex.ru

**Julia V. Zhirkova,** MD, Dr. Sci. (Medicine), Associate Professor;  
ORCID: 0000-0001-7861-6778; eLibrary SPIN: 5560-6679;  
e-mail: zhirkova@mail.ru

**Anatoly A. Korsunskiy,** MD, Dr. Sci. (Medicine), Professor;  
ORCID: 0000-0002-9087-1656; eLibrary SPIN: 6374-0484;  
e-mail: dr\_kaa@mail.ru

\* Автор, ответственный за переписку / Corresponding author

DOI: <https://doi.org/10.17816/psaic1816>

# Современный взгляд на хирургическое лечение поражения илеоцекальной зоны при болезни Крона: когда и как оперировать. Обзор литературы

В.А. Глушкова, А.В. Подкаменев, Т.В. Габруская

Санкт-Петербургский государственный педиатрический медицинский университет, Санкт-Петербург, Россия

## АННОТАЦИЯ

Болезнь Крона — воспалительное заболевание кишечника с хроническим рецидивирующим течением и высоким риском развития системных и местных осложнений. Ежегодное выявление новых случаев болезни Крона у детей неуклонно растет. Несмотря на эру биологической терапии и новые терапевтические подходы в лечении, роль хирургического лечения остается значимой. Цель исследования — проанализировать современные тенденции и подход к хирургическому лечению локализованного поражения илеоцекальной зоны при болезни Крона у детей. Поиск литературы осуществлялся в научных базах eLibrary, Google Scholar, Medline, Embase, по ключевым словам: «болезнь Крона», «хирургическое лечение болезни Крона», «ранняя илеоцекальная резекция», «Копо-S-анастомоз». Временной интервал поиска — 2017–2024 гг. В ряде работ последних лет прослеживается тенденция к раннему хирургическому лечению поражения илеоцекальной зоны при болезни Крона. Такой подход по данным ряда исследований у взрослых рассматривается как альтернативная опция медикаментозному лечению. Отражены преимущества раннего хирургического лечения в виде снижения количества послеоперационных осложнений, улучшения качества жизни пациентов, а также снижения стоимости лечения. Сроки «ранней хирургии» у разных авторов варьируют. Известно, что течение болезни Крона в детском возрасте обладает более агрессивным характером и, возможно, подход к более раннему хирургическому лечению будет не только создавать терапевтическое окно возможностей по контролю болезни, но и способствовать улучшению долгосрочных результатов лечения. Продолжается изучение роли хирургической техники (необходимость включения брыжейки с жировой трансформацией в резектат или нет), влияние типа анастомоза на рецидив болезни Крона. Анализ безопасности Копо-S-анастомоза, а также его влияние на развитие локального рецидива показал ряд преимуществ перед традиционными методиками, однако опыт его применения в практике детских хирургов и колопроктологов остается единичным. Требуется проведение схожих исследований у детей для определения оптимальной стратегии лечения болезни Крона с локализованным поражением илеоцекальной зоны (определение роли хирургического лечения и технических аспектов формирования кишечного анастомоза в достижении длительной и глубокой ремиссии заболевания, в том числе при воспалительном фенотипе болезни Крона), предотвращения рецидива заболевания и повторных резекций кишечника.

**Ключевые слова:** воспалительные заболевания кишечника; болезнь Крона; илеоцекальная резекция; Копо-S-анастомоз; дети.

## Как цитировать

Глушкова В.А., Подкаменев А.В., Габруская Т.В. Современный взгляд на хирургическое лечение поражения илеоцекальной зоны при болезни Крона: когда и как оперировать. Обзор литературы // Российский вестник детской хирургии, анестезиологии и реаниматологии. 2024. Т. 14, № 3. С. 381–390. DOI: <https://doi.org/10.17816/psaic1816>

DOI: <https://doi.org/10.17816/psaic1816>

# Modern view of surgical treatment of the lesion ileocecal zone in Crohn's disease: when and how to operate

Victoria A. Glushkova, Aleksei V. Podkamenev, Tatyana V. Gabrusskaya

Saint-Petersburg State Pediatric Medical University, Saint Petersburg, Russia

## ABSTRACT

Crohn's disease is an inflammatory bowel disease with a chronic recurrent course and a high risk of complications. Crohn's disease prevalence has been increasing. Despite the era of biological therapy and new therapeutic approaches in the treatment of Crohn's disease, the role of surgical treatment remains high. This study aimed to analyze the current trends and approaches of surgical treatment localized lesions of ileocecal zone in children with Crohn's disease. The scientific databases eLibrary, GoogleScholar, MEDLINE, and Embase were searched. The search time interval was 2017–2024. In several recent articles, a trend toward early ileocecal resection in patients with Crohn's disease was noted. According to some studies in adults, this approach is an alternative option for medical treatment. The advantages of early surgical approach includes decreased surgical complication level, improving the quality of life and reducing the cost of treatment. The timing of early surgical intervention varies. Notably, Crohn's disease in children has more aggressive character, and early surgical intervention may not only create a therapeutic window of opportunity to control Crohn's disease but also contribute to improving the long-term results of Crohn's disease treatment. The role of surgical technique is being studied (the need to include a mesentery with fat wrapping into a resection area or not), the effect of the type of anastomosis on relapse of Crohn's disease. Analysis of the safety of Kono-S anastomosis and its impact on development recurrence has shown a number of advantages over traditional anastomosis. However, its application in the practice of pediatric surgeons remains isolated. Similar studies are required in children to determine the optimal strategy for the treatment of Crohn's disease in ileocecal region (determining the role of surgical treatment and type of anastomosis in achieving long-term and deep remission), preventing recurrence of Crohn's disease and repeated intestinal resections.

**Keywords:** inflammatory bowel disease; Crohn's disease; ileocecal resection; Kono-S anastomosis; children.

## To cite this article

Glushkova VA, Podkamenev AV, Gabrusskaya TV. Modern view of surgical treatment of the lesion ileocecal zone in Crohn's disease: when and how to operate. Review. *Russian Journal of Pediatric Surgery, Anesthesia and Intensive Care*. 2024;14(3):381–390. DOI: <https://doi.org/10.17816/psaic17816>

Received: 30.05.2024

Accepted: 06.08.2024

Published online: 20.09.2024

DOI: <https://doi.org/10.17816/psaic1816>

# 现代Crohn病回盲区手术治疗的观点： 何时及如何手术。文献综述

Victoria A. Glushkova, Aleksei V. Podkamenev, Tatyana V. Gabrusskaya

Saint-Petersburg State Pediatric Medical University, Saint Petersburg, Russia

## 摘要

克罗恩病是一种慢性复发的肠道炎症性疾病，伴随高风险的系统性和局部并发症。在儿童中，每年新发病例持续增加。尽管处于生物治疗和新疗法的时代，手术治疗的作用仍然十分重要。

**研究目的。**分析儿童Crohn病回盲区局部损害的手术治疗现代趋势和方法。文献搜索在以下科学数据库进行：eLibrary、Google Scholar、Medline 和 Embase, 关键词包括：“Crohn病”、“Crohn病手术治疗”、“早期回盲区切除”、“Kono-S吻合术”。搜索时间范围为2017年至2024年。近年来的一些研究显示，针对Crohn病回盲区的早期手术治疗趋势逐渐增强。这种方法在多项成人研究中被视为药物治疗的替代选择。早期手术治疗的优势体现在减少术后并发症、改善患者生活质量以及降低治疗成本上。不同作者对“早期手术”的定义和时间框架有所不同。已知儿童期的Crohn病具有更为侵袭性的特点，因此，较早进行手术治疗可能不仅能提供更好的疾病控制机会，还能改善长期治疗效果。继续研究手术技术的作用，包括是否需要将伴有脂肪变性的肠系膜纳入切除范围，以及吻合方式对Crohn病复发的影响。对Kono-S吻合术的安全性分析及其对局部复发的影响显示出相较于传统方法的多项优势，但在儿童外科和结肠直肠外科的应用经验仍较为有限。需要在儿童中开展类似研究，以确定治疗局部回盲区损害的Crohn病的最佳策略。这包括评估手术治疗的作用及肠道吻合技术在实现长期和深度缓解中的影响，尤其是在炎性表型的Crohn病中，同时防止疾病复发和再次切除。

**关键词：**炎症性肠病；Crohn病；回盲区切除；Kono-S吻合术；儿童。

## 引用本文

Glushkova VA, Podkamenev AV, Gabrusskaya TV. 现代Crohn病回盲区手术治疗的观点：何时及如何手术。文献综述. *Russian Journal of Pediatric Surgery, Anesthesia and Intensive Care*. 2024;14(3):381–390. DOI: <https://doi.org/10.17816/psaic1816>

收到: 30.05.2024

接受: 06.08.2024

发布日期: 20.09.2024



## ВВЕДЕНИЕ

Болезнь Крона (БК) — воспалительное заболевание кишечника с хроническим рецидивирующим течением и высоким риском развития местных и системных осложнений. Ежегодное выявление новых случаев БК у детей неуклонно растет. Несмотря на эру биологической терапии и новые терапевтические подходы в лечении БК, роль хирургического лечения остается значимой [1, 2]. Раннее начало противовоспалительной терапии фактором некроза (анти-ФНО-терапии) уменьшает риски развития пенетрирующей формы, но не стриктурирующей [3]. К 30 годам у пациентов с дебютом БК в детском возрасте риск резекции кишечника составляет 43–53 % [4]. Поражение терминального отдела подвздошной кишки занимает лидирующие позиции среди всех возможных локализаций БК у детей и взрослых. Характер заболевания можно разделить на локализованный [поражение менее 30 см, чаще при изолированном поражении илеоцекальной зоны (ИЦЗ)] и распространенный (поражение протяженностью более 100 см суммарно) [5].

По Парижской классификации 2010 г. фенотипы БК делят на: В1 — воспалительный (нестриктурирующий, непенетрирующий); В2 — стриктурирующий; В3 — пенетрирующий [6].

Резекция ИЦЗ с кишечным анастомозом — наиболее часто выполняемая операция на брюшной полости у детей с илеоколитом и осложненным течением БК.

*Цель исследования* — проанализировать современные тенденции и подход к хирургическому лечению локализованного поражения ИЦЗ при БК у детей.

## МАТЕРИАЛЫ И МЕТОДЫ

Поиск осуществлялся в научных базах eLibrary, Google Scholar, Medline, Embase по ключевым словам: «болезнь Крона», «хирургическое лечение болезни Крона», «ранняя илеоцекальная резекция», «Копо-S-анастомоз». Временной интервал поиска — 2017–2024 г.

## ПОКАЗАНИЯ

### К ХИРУРГИЧЕСКОМУ ЛЕЧЕНИЮ

Показания к хирургическому лечению БК у детей базируются на трех основных принципах: неэффективность консервативного лечения, задержка физического развития, развитие острых и хронических кишечных осложнений БК [4, 6]. При локализованном поражении ИЦЗ, наличии симптомов кишечной обструкции и отсутствии выраженного активного воспаления рекомендуется выполнение резекции ИЦЗ с формированием илео-асцендоанастомоза по типу «бок в бок» (функциональный анастомоз «конец в конец») или прямого анастомоза «конец в конец» [6].

В 2021 г. Панель экспертов группы европейского общества по лечению БК ECCO (European Crohn's Colitis Organisation) и Европейского общества детских гастроэнтерологов, гепатологов и нутрициологов ESPGHAN (European Society for Paediatric Gastroenterology Hepatology and Nutrition) обозначили факторы и фенотипы БК у детей с рекомендацией выполнения хирургического лечения как первого этапа с последующим использованием биологической терапии для скорейшего достижения ремиссии заболевания. Так, при фенотипе В2 с наличием престенотического расширения кишечной петли и/или наличием симптомов кишечной обструкции, а также при наличии пенетрирующей формы (В3) и таких осложнений БК, как межкишечный свищ, абсцесс, инфильтрат брюшной полости, первым этапом рекомендовано проведение хирургического лечения [7].

Кроме того, было показано, что раннее хирургическое вмешательство позволяет достичь скачка роста у детей с задержкой роста и полового созревания в пред- и пубертатном периодах [8–10]. E. Weigl и соавт. [10] при анализе использования анти-ФНО-терапии у детей с локализованным поражением БК также сделали вывод о предпочтительном выполнении резекции ИЦЗ по сравнению с биологической терапией для обеспечения прибавки роста у детей с его задержкой [10].

Концепция хирургического лечения как «терапии отчаяния» при неэффективности медикаментозного лечения и развитии таких осложнений, как формирование свищей, абсцессов, непроходимости кишечника на фоне стриктуры, постепенно уступает положению о том, что резекция пораженного сегмента кишечника — это опция выбора в формировании стратегии лечения [11–13]. Авторы говорят о первичном хирургическом лечении как о предпочтительном по сравнению с длительным терапевтическим подходом при локализованном поражении в ИЦЗ [8, 10, 13–22]. Согласно российским клиническим рекомендациям, подход к лечению воспалительного фенотипа (В1) при терминальном илеите у взрослых и детей с БК преимущественно консервативный [5, 6].

В 2020 г. эксперты ECCO, основываясь на результатах мультицентрового рандомизированного исследования LIRIC, сделали вывод, что лапароскопическая резекция ИЦЗ при локализованном воспалительном поражении и с вовлечением не более 40 см подвздошной кишки является обоснованным альтернативным подходом к лечению БК по сравнению с биологической терапией инфликсимабом [11, 15, 16, 22].

## РАННЯЯ И ОТСРОЧЕННАЯ РЕЗЕКЦИЯ ИЛЕОЦЕКАЛЬНОЙ ЗОНЫ

В ряде публикаций подчеркивается, что более раннее хирургическое лечение соответствует меньшему количеству послеоперационных осложнений [14, 20, 23–26], снижению общей стоимости лечения и более высоким

показателям качества жизни по сравнению с группой пациентов с длительным терапевтическим подходом или биологической терапией [22, 27]. Однако сроки оперативного лечения, определяемые как ранняя и отсроченная хирургия, у разных авторов варьируют от 1 мес. до 5 лет с момента постановки диагноза [14, 24, 25, 28].

В исследованиях LIRIC (2020) и SURGICROHN–LATAM (2023) понятие «ранняя хирургия» определено как резекция ИЦЗ при локализованном поражении и фенотипе В1 [15, 29].

В работе А. Грау и соавт. [24] отражены сравнительные результаты лечения 48 пациентов с БК в возрасте от 2 до 20 лет. Временным интервалом, разделившим пациентов на группу «ранней» и «поздней» хирургии, послужил 1 мес. с момента постановки диагноза. В группе «ранней хирургии» поражение ИЦЗ с фенотипами В2 и В3 отмечено у 90 % пациентов. В группе сравнения к моменту операции терапия биологическими препаратами проводилась у 86 % пациентов, а фенотипы В2 и В3 наблюдались лишь у 56 % пациентов. Активность заболевания к моменту операции в обеих группах была схожа. Эндоскопический рецидив развился у 29 % пациентов. И хотя статистической разницы между группой пациентов из «ранней» и «поздней» хирургии выявлено не было, была отмечена тенденция к превалированию развития рецидива у пациентов, получавших терапию более месяца перед операцией [24].

Р. Kotze и соавт. [14] при ретроспективном анализе 123 взрослых пациентов с БК сделали вывод, что хирургическое лечение до формирования осложнений БК в сроки до 5 лет от постановки диагноза имеет преимущество по отношению к оперативному лечению после 5 лет медикаментозной терапии. Так, у 77 (62,6 %) пациентов, которым хирургическое вмешательство проводилось после длительного медикаментозного лечения, чаще требовалось формирование стом, а также чаще развивались хирургические осложнения — несостоятельность анастомоза, раневые инфекции.

По данным метаанализа Ё. J. Ryan и соавт. [30], резекция ИЦЗ как первичная опция в лечении взрослых с БК обеспечивает более длительный безрецидивный период по сравнению с биологической терапией. В группу с первичным хирургическим лечением вошли, главным образом, пациенты с фенотипами В2 и В3 ( $n = 206$ , 40,6 %), а в группу с первичным консервативным подходом — пациенты с воспалительным фенотипом БК ( $n = 697$ , 57,5 %). Выявлено статистически достоверное снижение необходимости повторных операций в группе первичной хирургии.

В. Y. Maiguama и соавт. [25] в своей обзорной статье по анализу раннего хирургического подхода в лечении локализованного поражения ИЦЗ с фенотипом В1 сделали вывод, что такой подход ассоциирован с лучшими послеоперационными результатами, а отсроченное выполнение резекции пораженного кишечного

сегмента может усложнить операцию, привести к невозможности выполнения минимально инвазивного вмешательства и способствовать более обширным резекциям или необходимости формирования кишечной стомы.

Проведенный отечественными учеными ретроспективный анализ показал, что резекция ИЦЗ в «ранние» сроки имеет преимущества перед длительным терапевтическим подходом, обеспечивая более длительный безрецидивный интервал, а также снижает необходимость медикаментозной эскалации в последующем. В группе пациентов, которым резекция выполнена в среднем через 14,5 мес. от момента постановки диагноза, отмечался локализованный характер заболевания, и чаще использовался лапароскопический доступ. В группе пациентов с хирургическим этапом в среднем через 82,6 мес. от постановки диагноза характер заболевания носил распространенный характер — сочетался с перианальными поражениями и/или с поражением верхних отделов желудочно-кишечного тракта. Однако частота формирования временной или постоянной стомы оказалась схожей в обеих группах [31].

В мультицентровом исследовании SURGICROHN–LATAM (2023) проведено сравнение результатов первичной резекции ИЦЗ в группе пациентов с фенотипом В1 и у пациентов с осложненным локализованным поражением ИЦЗ (фенотипы В2 и В3). Большой уровень послеоперационных осложнений (несостоятельность анастомоза) и интраоперационного изменения тактики — необходимость конверсии и формирование стомы, отмечен в группе с фенотипами В2 и В3 [29].

## ВЛИЯНИЕ ТИПА АНАСТОМОЗА, ЖИРОВОЙ ТРАНСФОРМАЦИИ БРЫЖЕЙКИ НА РАЗВИТИЕ РЕЦИДИВА ЗАБОЛЕВАНИЯ

С. J. Coffey в 2018 г. при исследовании роли брыжейки при БК первым выявил корреляцию между пораженной брыжейкой с «наползающим» жиром («fat creeping») и поражением слизистой оболочки кишечной стенки. Автор приводит классификацию макроскопических изменений брыжейки, по которым можно предвидеть повышенный риск повторного хирургического вмешательства. Он разработал брыжеечный индекс активности БК, который соотносился с макроскопическим поражением слизистой и индексом активности БК. Было проведено сравнение результатов илеоцекальной резекции в группе с обширным включением брыжейки в резектат (пересечение у корня брыжейки) с группой без резекции брыжейки (брыжейка пересекалась параллельно кишечной стенке). Хирургический рецидив в группе с резекцией брыжейки составил 2,9 % против 40 % [32].

## КАК ОПЕРИРОВАТЬ?

Резекция ИЦЗ при локализованном поражении БК полностью лапароскопически или с лапароскопической ассистенцией (мобилизация правых отделов толстой кишки) в настоящее время считается предпочтительным способом операции [5, 11, 33].

Длительное время продолжаются дискуссии о технике и преимуществах ручного или механического шва анастомоза при резекции ИЦЗ [4, 34, 35].

По данным А.В. Варданян и соавт. [36], тип анастомоза не влияет на частоту развития рецидива. Авторы показали, что статистически достоверным и неблагоприятным предиктором формирования послеоперационного рецидива БК являлась длительность оперативного вмешательства более 155 мин, а не способ формирования анастомоза. В однофакторной модели статистического исследования шанс развития рецидива повышался в 2,9 раза, а в многофакторной модели достигал уже 6-кратного увеличения.

И.В. Поддубный и соавт. [37] отдают предпочтение выполнению степлерных анастомозов у детей при резекции пораженных БК кишечных сегментов.

### Копо-S-анастомоз

В 2003 г. японским хирургом Т. Копо разработан и впервые внедрен в практику анастомоз, отвечающий принципу создания максимально широкого просвета сопоставляемых кишечных сегментов, не приводящий к функциональной обструкции (стазу) кишечного содержимого в области анастомоза, а также с низким риском развития его несостоятельности и послеоперационного рецидива [38]. Техническая особенность Копо-S-анастомоза состоит в сопоставлении кишечных сегментов по противобрыжеечному краю, что, по мнению автора, снижает риск рецидива за счет уменьшения иммунного влияния «наползающего жира». Протяженная энтеротомия по продольной оси с последующим поперечным сшиванием сегментов обеспечивает широкий просвет анастомоза, а щадящая мобилизация брыжейки позволяет снизить риск несостоятельности за счет сохранения кровоснабжения и иннервации стенки кишки [39]. Данный вид анастомоза зарекомендовал себя многообещающим в отношении снижения риска эндоскопического, клинического и хирургического рецидива у взрослых пациентов [40–42]. В 2019 г. N. Shimada и соавт. опубликовали результаты ретроспективного исследования по сравнению 117 пациентов с Копо-S-анастомозом и 98 пациентов с ручным анастомозом «конец в конец». Отмечено, что в группе с Копо-S-техникой хирургический рецидив развивался в меньшей степени (3,4 % против 24,4 %) [40].

Рандомизированное исследование SuPREM-CD (2020) продемонстрировало статистически достоверное снижение эндоскопического рецидива через 6 и 18 мес., а также клинического рецидива через 12 и 24 мес. в группе с Копо-S-анастомозом по сравнению со степлерным

анастомозом «бок в бок» [41]. Однако, по данным G. Tyrode и соавт. [43], Копо-S-анастомоз не показал преимуществ перед традиционным анастомозом в отношении снижения развития клинического и эндоскопического рецидива [43].

В 2023 г. опубликованы первые результаты Копо-S-анастомоза у 9 детей по сравнению с 9 пациентами, которым анастомоз выполнен традиционно (механический «бок в бок» или «конец в бок»). Авторы отмечают, что Копо-S-анастомоз является безопасной техникой и через 6 мес. такие симптомы, как вздутие, тошнота, боли в животе развивались в меньшей степени, чем в группе сравнения (25 % против 78 %) [44].

В 2024 г. группой авторов из Чехии представлены результаты выполнения Копо-S-анастомоза у 12 детей. Срок наблюдения составил 9,5 мес. Осложнений в ранние сроки после операции и в конце периода наблюдения не выявлено [45].

## ОБСУЖДЕНИЕ

Большинство рекомендаций и консенсусов по хирургическому лечению БК у детей продолжают основываться на исследованиях, проведенных у взрослых пациентов с БК. В ряде работ последних лет прослеживается тенденция к проведению резекции ИЦЗ в более ранние сроки, до формирования осложнений и проведения длительной иммуносупрессивной терапии. Авторы отмечают положительное влияние подобной тактики на результаты лечения в плане предотвращения развития клинического и хирургического рецидива, а также меньший уровень послеоперационных осложнений [14, 16, 20, 25, 26, 30, 46].

Известно, что течение БК в детском возрасте обладает более агрессивным характером [4, 34, 47] и, возможно, что подход к раннему хирургическому лечению будет не только создавать терапевтическое окно возможностей по контролю БК, но и способствовать улучшению долгосрочных результатов лечения БК.

В настоящее время идет постоянное совершенствование техники выполнения хирургических операций. Широкое внедрение получило использование лапароскопической методики, эффективность и безопасность которой была многократно доказана. Кроме того, обсуждаются новые методы наложения анастомозов. Наиболее актуальный — анализ показателей при формировании Копо-S-анастомоза. Данные о безопасности данного анастомоза, а также его влияние на развитие локального рецидива показали ряд преимуществ перед традиционными методиками, однако опыт его применения в практике детских хирургов и колопроктологов остается единичным [41, 44, 45].

## ЗАКЛЮЧЕНИЕ

Представленные в литературе данные свидетельствуют о необходимости расширения показаний к хирургическому

лечению при БК как у детей, так и у взрослых. Так, результаты целого ряда наблюдений свидетельствуют, что хирургический метод лечения целесообразен не только при неэффективности консервативной терапии, задержки физического развития, наличии острых и хронических кишечных осложнений БК, но его следует рассматривать и при локализованном поражении ИЦЗ, в том числе с фенотипом В1. Кроме того, был показан целый ряд преимуществ проведения хирургического лечения БК с поражением ИЦЗ в качестве терапии именно первой линии с последующим назначением иммунобиологической терапии.

Использование хирургического лечения в наиболее оптимальные сроки с использованием современных технологий может значительно улучшить прогноз и качество жизни пациентов с таким тяжелым рецидивирующим заболеванием, как болезнь Крона.

## ДОПОЛНИТЕЛЬНАЯ ИНФОРМАЦИЯ

**Вклад авторов.** Все авторы внесли существенный вклад в разработку концепции, проведение исследования и подготовку статьи, прочли и одобрили финальную версию перед публикацией. Личный вклад каждого автора: В.А. Глушкова — дизайн и концепция статьи, поиск литературы, написание текста;

А.В. Подкаменев — анализ литературных источников, редактирование; Т.В. Габрусская — сбор литературных источников, подготовка написания текста статьи.

**Источник финансирования.** Авторы заявляют об отсутствии внешнего финансирования при проведении исследования и подготовке публикации.

**Конфликт интересов.** Авторы декларируют отсутствие явных и потенциальных конфликтов интересов, связанных с проведенным исследованием и публикацией настоящей статьи.

## ADDITIONAL INFO

**Authors' contribution.** All authors made a substantial contribution to the conception of the study, acquisition, analysis, interpretation of data for the work, drafting and revising the article, final approval of the version to be published and agree to be accountable for all aspects of the study. Personal contribution of each author: V.A. Glushkova — article design and concept, literature search, text writing; A.V. Podkamenev — analysis of literary sources, editing; T.V. Gabrusskaya — collection of literary sources, preparation of writing the text of the article.

**Funding source.** This study was not supported by any external sources of funding.

**Competing interests.** The authors declare that they have no competing interests.

## СПИСОК ЛИТЕРАТУРЫ

1. Fichera A., Schlottmann F., Krane M., et al. Role of surgery in the management of Crohn's disease // *Curr Probl Surg*. 2018. Vol. 55, N 5. P. 162–187. doi: 10.1067/j.cpsurg.2018.05.001
2. Murthy S.K., Begum J., Benchimol E.I., et al. Introduction of anti-TNF therapy has not yielded expected declines in hospitalisation and intestinal resection rates in inflammatory bowel diseases: a population-based interrupted time series study // *Gut*. 2020. Vol. 69, N 2. P. 274–282. doi: 10.1136/gutjnl-2019-318440
3. Kugathasan S., Denson L.A., Walters T.D., et al. Prediction of complicated disease course for children newly diagnosed with Crohn's disease: a multicentre inception cohort study // *Lancet*. 2017. Vol. 389, N 10080. P. 1710–1718. doi: 10.1016/S0140-6736(17)30317-3
4. Carter M., Lim I.I.P. Surgical management of paediatric Crohn's disease // *Semin Pediatr Surg*. 2024. Vol. 33, N 2. P. 151401. doi: 10.1016/j.sempedsurg.2024.151401
5. Шельгин Ю.А., Ивашкин В.Т., Ачкасов С.И., и др. Болезнь Крона (К50), взрослые. Клинические рекомендации // *Колопроктология*. 2023. Т. 22, № 3. С. 10–49. EDN: CQJBNA doi: 10.33878/2073-7556-2023-22-3-10-49
6. Корниенко Е.А., Хавкин А.И., Федулова Е.Н., и др. Проект рекомендаций Российского общества детских гастроэнтерологов, гепатологов и нутрициологов по диагностике и лечению болезни Крона у детей // *Экспериментальная и клиническая гастроэнтерология*. 2019. № 11(171). С. 100–134. EDN: CFTALD doi: 10.31146/1682-8658-ecg-171-11-100-134
7. van Rheenen P.F., Aloi M., Assa A., et al. The medical management of paediatric crohn's disease: an ECCO-ESPGHAN guideline update // *J Crohns Colitis*. 2021. Vol. 15, N 2. P. 171–194. doi: 10.1093/ecco-jcc/jjaa161
8. Kulungowski A.M., Acker S.N., Hoffenberg E.J., et al. Initial operative treatment of isolated ileal Crohn's disease in adolescents // *Am J Surg*. 2015. Vol. 210, N 1. P. 141–145. doi: 10.1016/j.amjsurg.2014.07.009
9. Amil-Dias J., Kolacek S., Turner D., et al. Surgical management of Crohn disease in children: guidelines from the paediatric IBD porto group of ESPGHAN // *J Pediatr Gastroenterol Nutr*. 2017. Vol. 64, N 5. P. 818–835.
10. Weigl E., Schwerdt T., Lurz E., et al. Children with localized crohn's disease benefit from early ileocecal resection and perioperative anti-tumor necrosis factor therapy // *Eur J Pediatr Surg*. 2024. Vol. 34, N 3. P. 236–244. doi: 10.1055/s-0043-1764320
11. Adamina M., Bonovas S., Raine T., et al. ECCO guidelines on therapeutics in crohn's disease: surgical treatment // *J Crohns Colitis*. 2020. Vol. 14, N 2. P. 155–168. doi: 10.1093/ecco-jcc/jjz187
12. Meima-van Praag E.M., Buskens C.J., Hompes R., et al. Surgical management of Crohn's disease: a state of the art review // *Int J Colorectal Dis*. 2021. Vol. 36, N 6. P. 1133–1145. doi: 10.1007/s00384-021-03857-2
13. Agrawal M., Ebert A.C., Poulsen G., et al. Early ileocecal resection for Crohn's disease is associated with improved long-term outcomes compared with anti-tumor necrosis factor therapy: a population-based cohort study // *Gastroenterology*. 2023. Vol. 165, N 4. P. 976–985.e3. doi: 10.1053/j.gastro.2023.05.051
14. Kotze P.G., Magro D.O., Martinez C.A.R., et al. Long time from diagnosis to surgery may increase postoperative complication rates in elective CD intestinal resections: an observational study // *Gastroenterol Res Pract*. 2018. Vol. 2018. P. 4703281. doi: 10.1155/2018/4703281



15. Ponsioen C.Y., De Groof E.J., Eshuis E.J., et al. Laparoscopic ileocaecal resection versus infliximab for terminal ileitis in Crohn's disease: a randomised controlled, open-label, multicentre trial // *Lancet Gastroenterol Hepatol.* 2017. Vol. 2, N 11. P. 785–792. doi: 10.1016/S2468-1253(17)30248-0
16. Stevens T.W., Haasnoot M.L., D'Haens G.R., et al. Laparoscopic ileocaecal resection versus infliximab for terminal ileitis in Crohn's disease: retrospective long-term follow-up of the LIRIC trial // *Lancet Gastroenterol Hepatol.* 2020. Vol. 5, N 10. P. 900–907. doi: 10.1016/S2468-1253(20)30117-5
17. Lee J.M., Lee K.M., Kim J.S., et al. Postoperative course of Crohn disease according to timing of bowel resection // *Medicine (Baltimore).* 2018. Vol. 97, N 16. P. e0459. doi: 10.1097/MD.00000000000010459
18. Ahmed Ali U., Kiran R.P. Surgery for Crohn's disease: upfront or last resort? // *Gastroenterol Rep (Oxf).* 2022. Vol. 10. P. goac063. doi: 10.1093/gastro/goac063
19. Aratari A., Papi C., Leandro G., et al. Early versus late surgery for ileo-caecal Crohn's disease // *Aliment Pharmacol Ther.* 2007. Vol. 26, N 10. P. 1303–1312. doi: 10.1111/j.1365-2036.2007.03515.x
20. Kelm M., Anger F., Eichlinger R., et al. Early ileocecal resection is an effective therapy in isolated crohn's disease // *J Clin Med.* 2021. Vol. 10, N 4. P. 731. doi: 10.3390/jcm10040731
21. Latella G., Cocco A., Angelucci E., et al. Clinical course of Crohn's disease first diagnosed at surgery for acute abdomen // *Dig Liver Dis.* 2009. Vol. 41, N 4. P. 269–276. doi: 10.1016/j.dld.2008.09.010
22. de Groof E.J., Stevens T.W., Eshuis E.J., et al. Cost-effectiveness of laparoscopic ileocaecal resection versus infliximab treatment of terminal ileitis in Crohn's disease: the LIRIC Trial // *Gut.* 2019. Vol. 68, N 10. P. 1774–1780. doi: 10.1136/gutjnl-2018-317539
23. Fehmel E., Teague W.J., Simpson D., et al. The burden of surgery and postoperative complications in children with inflammatory bowel disease // *J Pediatr Surg.* 2018. Vol. 53, N 12. P. 2440–2443. doi: 10.1016/j.jpedsurg.2018.08.030
24. Gray A., Boyle B., Michel H.K., et al. Risk of post-resection recurrence in pediatric crohn disease // *J Pediatr Gastroenterol Nutr.* 2022. Vol. 74, N 6. P. 794–800. doi: 10.1097/MPG.0000000000003456
25. Maruyama B.Y., Ma C., Panaccione R., Kotze P.G. Early laparoscopic ileal resection for localized ileocecal Crohn's disease: hard sell or a revolutionary new norm? // *Inflamm Intest Dis.* 2022. Vol. 7, N 1. P. 13–20. doi: 10.1159/000515959
26. Avellaneda N., Haug T., Worm Ørntoft M.B., et al. Short-term results of operative treatment of primary ileocecal Crohn's disease: retrospective, comparative analysis between early (luminal) and complicated disease // *J Clin Med.* 2023. Vol. 12, N 7. P. 2644. doi: 10.3390/jcm12072644
27. Broide E., Eindor-Abarbanel A., Naftali T., et al. Early surgery versus biologic therapy in limited nonstricturing ileocecal Crohn's disease — a decision-making analysis // *Inflamm Bowel Dis.* 2020. Vol. 26, N 11. P. 1648–1657. doi: 10.1093/ibd/izz282
28. Levine A., Chanchlani N., Hussey S., et al. Complicated disease and response to initial therapy predicts early surgery in paediatric Crohn's disease: results from the Porto Group GROWTH Study // *J Crohns Colitis.* 2020. Vol. 14, N 1. P. 71–78.
29. Avellaneda N., Coy C.S.R., Fillmann H.S., et al. Earlier surgery is associated to reduced postoperative morbidity in ileocaecal Crohn's disease: Results from SURGICROHN – LATAM study // *Dig Liver Dis.* 2023. Vol. 55, N 5. P. 589–594. doi: 10.1016/j.dld.2022.09.01
30. Ryan É.J., Orsi G., Boland M.R., et al. Meta-analysis of early bowel resection versus initial medical therapy in patient's with ileocolonic Crohn's disease // *Int J Colorectal Dis.* 2020. Vol. 35, N 3. P. 501–512. doi: 10.1007/s00384-019-03479-9
31. Данилов М.А., Демидова А.А., Леонтьев А.В., Цвиркун В.В. «Ранняя» илеоцекальная резекция при болезни Крона // *Доказательная гастроэнтерология.* 2023. Т. 12, № 3. С. 10. EDN: WFLAUS doi: 10.17116/dokgastro20231203110
32. Coffey C.J., Kiernan M.G., Sahebally S.M., et al. Inclusion of the mesentery in ileocolic resection for Crohn's disease is associated with reduced surgical recurrence // *J Crohns Colitis.* 2018. Vol. 12, N 10. P. 1139–1150. doi: 10.1093/ecco-jcc/jjx187
33. Kelay A., Tullie L., Stanton M. Surgery and paediatric inflammatory bowel disease // *Transl Pediatr.* 2019. Vol. 8, N 5. P. 436–448. doi: 10.21037/tp.2019.09.01
34. Shehada M., McMahon L. Recurrent Crohn's disease // *Semin Pediatr Surg.* 2024. Vol. 33, N 2. P. 151403. doi: 10.1016/j.sempedsurg.2024.151403
35. Click B., Merchea A., Colibaseanu D.T., et al. Ileocolic resection for Crohn disease: the influence of different surgical techniques on perioperative outcomes, recurrence rates, and endoscopic surveillance // *Inflamm Bowel Dis.* 2022. Vol. 28, N 2. P. 289–298. doi: 10.1093/ibd/izab081
36. Варданян А.В., Аносов И.С., Михальченко В.А., Нанаева Б.А. Влияет ли тип формирования анастомоза на риск рецидива при болезни Крона? // *Колопроктология.* 2023. Т. 22, № 1. С. 83–90. EDN: AVQONK doi: 10.33878/2073-7556-2023-22-1-83-90
37. Поддубный И.В., Щербаклова О.В., Трунов В.О., и др. Сравнительный анализ и выбор хирургической тактики при болезни Крона у детей // *Детская хирургия.* 2022. Т. 26, № 2. С. 69–73. EDN: SSCNHI doi: 10.55308/1560-9510-2022-26-2-69-73
38. Kono T., Ashida T., Ebisawa Y., et al. A new antimesenteric functional end-to-end handsewn anastomosis: surgical prevention of anastomotic recurrence in Crohn's disease // *Dis Colon Rectum.* 2011. Vol. 54, N 5. P. 586–592. doi: 10.1007/DCR.0b013e318208b90f
39. Kono T., Fichera A. Surgical treatment for Crohn's disease: a role of Kono-S anastomosis in the west // *Clin Colon Rectal Surg.* 2020. Vol. 33, N 6. P. 335–343. doi: 10.1055/s-0040-1714236
40. Shimada N., Ohge H., Kono T., et al. Surgical recurrence at anastomotic site after bowel resection in Crohn's disease: comparison of Kono-S and end-to-end anastomosis // *J Gastrointest Surg.* 2019. Vol. 23, N 2. P. 312–319. doi: 10.1007/s11605-018-4012-6
41. Luglio G., Rispo A., Imperatore N., et al. Surgical prevention of anastomotic recurrence by excluding mesentery in Crohn's disease: The SuPREMe-CD study — a randomized clinical trial // *Ann Surg.* 2020. Vol. 272, N 2. P. 210–217. doi: 10.1097/SLA.0000000000003821
42. Reynolds I.S., Doogan K.L., Ryan É.J., et al. Surgical strategies to reduce postoperative recurrence of Crohn's disease after ileocolic resection // *Front Surg.* 2021. Vol. 8. P. 804137. doi: 10.3389/fsurg.2021.804137
43. Tyrode G., Lakkis Z., Vernerey D., et al. Kono-S anastomosis is not superior to conventional anastomosis for the reduction of postoperative endoscopic recurrence in crohn's disease // *Inflamm Bowel Dis.* 2023. P. izad214. doi: 10.1093/ibd/izad214
44. Obi M., DeRoss A.L., Lipman J. Use of the Kono-S anastomosis in pediatric Crohn's disease: a single-institution experience // *Pediatr Surg Int.* 2023. Vol. 39, N 1. P. 290. doi: 10.1007/s00383-023-05572-1



45. Dotlacil V., Lerchova T., Lengalova M., et al. Kono-S anastomosis in Crohn's disease: initial experience in pediatric patients // *Pediatr Surg Int*. 2024. Vol. 40, N 1. P. 67. doi: 10.1007/s00383-024-05648-6

46. Kelm M., Flemming S. Surgical resection might be the preferred therapy option in ileocecal Crohn's disease // *Gastroenterology*. 2024. Vol. 166, N 2. P. 361–362. doi: 10.1053/j.gastro.2023.07.020

47. ЩербакOVA О.В., Шумилов П.В. Послеоперационные осложнения у детей с болезнью Крона: анализ предикторов риска // *Российский вестник детской хирургии, анестезиологии и реаниматологии*. 2022. Т. 12, № 3. С. 301–310. EDN: QXOVYY doi: 10.17816/psaic1284

## REFERENCES

- Fichera A, Schlotmann F, Krane M, et al. Role of surgery in the management of Crohn's disease. *Curr Probl Surg*. 2018;55(5):162–187. doi: 10.1067/j.cpsurg.2018.05.001
- Murthy SK, Begum J, Benchimol EI, et al. Introduction of anti-TNF therapy has not yielded expected declines in hospitalisation and intestinal resection rates in inflammatory bowel diseases: a population-based interrupted time series study. *Gut*. 2020;69(2):274–282. doi: 10.1136/gutjnl-2019-318440
- Kugathasan S, Denson LA, Walters TD, et al. Prediction of complicated disease course for children newly diagnosed with Crohn's disease: a multicentre inception cohort study. *Lancet*. 2017;389(10080):1710–1718. doi: 10.1016/S0140-6736(17)30317-3
- Carter M, Lim IIP. Surgical management of pediatric Crohn's disease. *Semin Pediatr Surg*. 2024;33(2):151401. doi: 10.1016/j.sempedsurg.2024.151401
- Shelygin YA, Ivashkin VT, Achkasov SI, et al. Crohn's disease (K50), adults. Clinical recommendations. *Coloproctology*. 2023;22(3):10–49. EDN: CQJBNA doi: 10.33878/2073-7556-2023-22-3-10-49
- Kornienko EA, Khavkin AI, Fedulova EN, et al. Draft recommendations of the Russian society of pediatric gastroenterology, hepatology and nutrition on diagnosis and treatment of Crohn's disease in children. *Experimental and Clinical Gastroenterology*. 2019;(11(171)):100–134. EDN: CFTALD doi: 10.31146/1682-8658-ecg-171-11-100-134
- van Rhee PF, Aloï M, Assa A, et al. The medical management of paediatric crohn's disease: an ECCO–ESPGHAN guideline update. *J Crohns Colitis*. 2021;15(2):171–194. doi: 10.1093/ecco-jcc/jjaa161
- Kulungowski AM, Acker SN, Hoffenberg EJ, et al. Initial operative treatment of isolated ileal Crohn's disease in adolescents. *Am J Surg*. 2015;210(1):141–145. doi: 10.1016/j.amjsurg.2014.07.009
- Amil-Dias J, Kolacek S, Turner D, et al. Surgical management of Crohn disease in children: guidelines from the paediatric IBD porto group of ESPGHAN. *J Pediatr Gastroenterol Nutr*. 2017;64(5):818–835. doi: 10.1097/MPG.0000000000001562
- Weigl E, Schwerdt T, Lurz E, et al. Children with localized Crohn's disease benefit from early ileocecal resection and perioperative anti-tumor necrosis factor therapy. *Eur J Pediatr Surg*. 2024;34(3):236–244. doi: 10.1055/s-0043-1764320
- Adamina M, Bonovas S, Raine T, et al. ECCO guidelines on therapeutics in Crohn's disease: surgical treatment. *J Crohns Colitis*. 2020;14(2):155–168. doi: 10.1093/ecco-jcc/jjz187
- Meima-van Praag EM, Buskens CJ, Hompes R, Bemelman WA. Surgical management of Crohn's disease: a state of the art review. *Int J Colorectal Dis*. 2021;36(6):1133–1145. doi: 10.1007/s00384-021-03857-2
- Agrawal M, Ebert AC, Poulsen G, et al. Early ileocecal resection for Crohn's disease is associated with improved long-term outcomes compared with anti-tumor necrosis factor therapy: a population-based cohort study. *Gastroenterology*. 2023;165(4):976–985.e3. doi: 10.1053/j.gastro.2023.05.051
- Kotze PG, Magro DO, Martinez CAR, et al. Long time from diagnosis to surgery may increase postoperative complication rates in elective CD intestinal resections: an observational study. *Gastroenterol Res Pract*. 2018;2018:4703281. doi: 10.1155/2018/4703281
- Ponsioen CY, de Groof EJ, Eshuis EJ, et al. Laparoscopic ileocaecal resection versus infliximab for terminal ileitis in Crohn's disease: a randomised controlled, open-label, multicentre trial. *Lancet Gastroenterol Hepatol*. 2017;2(11):785–792. doi: 10.1016/S2468-1253(17)30248-0
- Stevens TW, Haasnoot ML, D'Haens GR, et al. Laparoscopic ileocaecal resection versus infliximab for terminal ileitis in Crohn's disease: retrospective long-term follow-up of the LIRIC trial. *Lancet Gastroenterol Hepatol*. 2020;5(10):900–907. doi: 10.1016/S2468-1253(20)30117-5
- Lee JM, Lee KM, Kim JS, et al. Postoperative course of Crohn disease according to timing of bowel resection: results from the CONNECT Study. *Medicine (Baltimore)*. 2018;97(16):e0459. doi: 10.1097/MD.00000000000010459
- Ahmed Ali U, Kiran RP. Surgery for Crohn's disease: upfront or last resort? *Gastroenterol Rep (Oxf)*. 2022;10:goac063. doi: 10.1093/gastro/goac063
- Aratari A, Papi C, Leandro G, et al. Early versus late surgery for ileo-caecal Crohn's disease. *Aliment Pharmacol Ther*. 2007;26(10):1303–1312. doi: 10.1111/j.1365-2036.2007.03515.x
- Kelm M, Anger F, Eichlinger R, et al. Early ileocecal resection is an effective therapy in isolated Crohn's disease. *J Clin Med*. 2021;10(4):731. doi: 10.3390/jcm10040731
- Latella G, Cocco A, Angelucci E, et al. Clinical course of Crohn's disease first diagnosed at surgery for acute abdomen. *Dig Liver Dis*. 2009;41(4):269–276. doi: 10.1016/j.dld.2008.09.010
- de Groof EJ, Stevens TW, Eshuis EJ, et al. Cost-effectiveness of laparoscopic ileocaecal resection versus infliximab treatment of terminal ileitis in Crohn's disease: the LIRIC Trial. *Gut*. 2019;68(10):1774–1780. doi: 10.1136/gutjnl-2018-317539
- Fehmel E, Teague WJ, Simpson D, et al. The burden of surgery and postoperative complications in children with inflammatory bowel disease. *J Pediatr Surg*. 2018;53(12):2440–2443. doi: 10.1016/j.jpedsurg.2018.08.030
- Gray A, Boyle B, Michel HK, et al. Risk of post-resection recurrence in pediatric Crohn disease. *J Pediatr Gastroenterol Nutr*. 2022;74(6):794–800. doi: 10.1097/MPG.0000000000003456
- Maruyama BY, Ma C, Panaccione R, Kotze PG. Early laparoscopic ileal resection for localized ileocecal Crohn's disease: hard sell or a revolutionary new norm? *Inflamm Intest Dis*. 2021;7(1):13–20. doi: 10.1159/000515959
- Avellaneda N, Haug T, Worm Ørntoft MB, et al. Short-term results of operative treatment of primary ileocecal short-term results of

operative treatment of primary ileocecal Crohn's disease: retrospective, comparative analysis between early (luminal) and complicated disease. *J Clin Med.* 2023;12(7):2644. doi: 10.3390/jcm12072644

**27.** Broide E., Eindor-Abarbanel A., Naftali T., et al. Early surgery versus biologic therapy in limited nonstricturing ileocecal Crohn's disease — a decision-making analysis. *Inflamm Bowel Dis.* 2020;26(11):1648–1657. doi: 10.1093/ibd/izz282

**28.** Levine A, Chanchlani N, Hussey S, et al. Complicated disease and response to initial therapy predicts early surgery in paediatric Crohn's disease: results from the Porto Group GROWTH Study. *J Crohns Colitis.* 2020;14(1):71–78.

**29.** Avellaneda N, Coy CSR, Fillmann HS, et al. Earlier surgery is associated to reduced postoperative morbidity in ileocaecal Crohn's disease: results from SURGICROHN – LATAM study. *Dig Liver Dis.* 2023;55(5):589–594. doi: 10.1016/j.dld.2022.09.01

**30.** Ryan ÉJ, Orsi G, Boland MR, et al. Meta-analysis of early bowel resection versus initial medical therapy in patient's with ileocolonic Crohn's disease. *Int J Colorectal Dis.* 2020;35(3):501–512. doi: 10.1007/s00384-019-03479-9

**31.** Danilov MA, Demidova AA, Leontev AV, Tsvirkun VV. Early ileocecal resection for Crohn's disease. *Russian journal of evidence-based gastroenterology.* 2023;12(3):10. EDN: WFLAUS doi: 10.17116/dokgastro20231203110

**32.** Coffey CJ, Kiernan MG, Sahebally SM, et al. Inclusion of the mesentery in ileocolic resection for Crohn's disease is associated with reduced surgical recurrence. *J Crohns Colitis.* 2018;12(10):1139–1150. doi: 10.1093/ecco-jcc/jjx187

**33.** Kelay A, Tullie L, Stanton M. Surgery and paediatric inflammatory bowel disease. *Transl Pediatr.* 2019;8(5):436–448. doi: 10.21037/tp.2019.09.01

**34.** Shehada M, McMahon L. Recurrent Crohn's disease. *Semin Pediatr Surg.* 2024;33(2):151403. doi: 10.1016/j.sempedsurg.2024.151403

**35.** Click B, Merchea A, Colibaseanu DT, et al. Ileocolic resection for Crohn disease: the influence of different surgical techniques on perioperative outcomes, recurrence rates, and endoscopic surveillance. *Inflamm Bowel Dis.* 2022;28(2):289–298. doi: 10.1093/ibd/izab081

**36.** Vardanyan AV, Anosov IS, Michalchenko VA, Nanaeva BA. Does the type of anastomosis affect the risk of recurrence in Crohn disease? *Koloproktologia.* 2023;22(1):83–90. (In Russ.) EDN: AVQOHK doi: 10.33878/2073-7556-2023-22-1-83-90

## ОБ АВТОРАХ

### \*Виктория Александровна Глушкова;

адрес: Россия, 194100, Санкт-Петербург, ул. Литовская, д. 2;  
ORCID: 0009-0002-4768-1539; eLibrary SPIN: 8703-3966;  
e-mail: pedsurgspb@yandex.ru

**Алексей Владимирович Подкаменев**, д-р мед. наук, доцент;  
ORCID: 0000-0001-6006-9112; eLibrary SPIN: 7052-0205;  
e-mail: av.podkamenev@gpmu.org

**Татьяна Викторовна Габрусская**, канд. мед. наук;  
ORCID: 0000-0002-7931-2263; eLibrary SPIN: 2853-5956;  
e-mail: tatyana gabrusskaya@yandex.ru

**37.** Poddubnyy IV, Scherbakova OV, Trunov VO, et al. A comparative analysis and choice of surgical tactics in pediatric Crohn's disease. *Pediatric Surgery.* 2022;26(2):69–73. EDN: SSCNHI doi: 10.55308/1560-9510-2022-26-2-69-73

**38.** Kono T, Ashida T, Ebisawa Y, et al. A new antimesenteric functional end-to-end handsewn anastomosis: surgical prevention of anastomotic recurrence in Crohn's disease. *Dis Colon Rectum.* 2011;54(5):586–592. doi: 10.1007/DCR.0b013e318208b90f

**39.** Kono T, Fichera A. Surgical treatment for Crohn's disease: a role of Kono-S anastomosis in the west. *Clin Colon Rectal Surg.* 2020;33(6):335–343. doi: 10.1055/s-0040-1714236

**40.** Shimada N, Ohge H, Kono T, et al. Surgical recurrence at anastomotic site after bowel resection in Crohn's disease: comparison of Kono-S and end-to-end anastomosis. *J Gastrointest Surg.* 2019;23(2):312–319. doi: 10.1007/s11605-018-4012-6

**41.** Luglio G, Rispo A, Imperatore N, et al. Surgical prevention of anastomotic recurrence by excluding mesentery in Crohn's disease: The SuPREMe-CD study — a randomized clinical trial. *Ann Surg.* 2020;272(2):210–217. doi: 10.1097/SLA.0000000000003821

**42.** Reynolds IS, Doogan KL, Ryan ÉJ, et al. Surgical strategies to reduce postoperative recurrence of Crohn's disease after ileocolic resection. *Front Surg.* 2021;8:804137. doi: 10.3389/fsurg.2021.804137

**43.** Tyrode G, Lakkis Z, Vernerey D, et al. Kono-S anastomosis is not superior to conventional anastomosis for the reduction of postoperative endoscopic recurrence in Crohn's disease. *Inflamm Bowel Dis.* 2023;izad214. doi: 10.1093/ibd/izad214

**44.** Obi M, DeRoss AL, Lipman J. Use of the Kono-S anastomosis in pediatric Crohn's disease: a single-institution experience. *Pediatr Surg Int.* 2023;39(1):290. doi: 10.1007/s00383-023-05572-1

**45.** Dotlacil V, Lerchova T, Lengalova M, et al. Kono-S anastomosis in Crohn's disease: initial experience in pediatric patients. *Pediatr Surg Int.* 2024;40(1):67. doi: 10.1007/s00383-024-05648-6

**46.** Kelm M, Flemming S. Surgical resection might be the preferred therapy option in ileocecal Crohn's disease. *Gastroenterology.* 2024;166(2):361–362. doi: 10.1053/j.gastro.2023.07.020

**47.** Scherbakova OV, Shumilov PV. Postoperative complication in children with Crohn's disease: an analysis of risk predictors. *Russian Journal of Pediatric Surgery, Anesthesia and Intensive Care.* 2022;12(3):301–310. EDN: QXOVYY doi: 10.17816/psaic1284

## AUTHORS' INFO

### \*Victoria A. Glushkova, MD;

address: 2 Litovskaya st., Saint Petersburg, 194100, Russia;  
ORCID: 0009-0002-4768-1539; eLibrary SPIN: 8703-3966;  
e-mail: pedsurgspb@yandex.ru

**Aleksei V. Podkamenev**, MD, Dr. Sci. (Medicine), Assistant Professor;  
ORCID: 0000-0001-6006-9112;  
eLibrary SPIN: 7052-0205; e-mail: av.podkamenev@gpmu.org

**Tatyana V. Gabrusskaya**, MD, Cand. Sci. (Medicine);  
ORCID: 0000-0002-7931-2263; eLibrary SPIN: 2853-5956;  
e-mail: tatyana gabrusskaya@yandex.ru

\* Автор, ответственный за переписку / Corresponding author

DOI: <https://doi.org/10.17816/psaic1823>

# Хирургическое лечение детей с повреждениями сухожилий глубоких сгибателей пальцев кисти в зоне фиброзно-синовиальных каналов.

## Обзор литературы

Л.Я. Идрис<sup>1,2</sup>, А.В. Александров<sup>1</sup>, В.В. Рыбченко<sup>1,2</sup>, П.В. Гончарук<sup>1</sup><sup>1</sup> Детская городская клиническая больница им. Н.Ф. Филатова, Москва, Россия;<sup>2</sup> Российский национальный исследовательский медицинский университет им. Н.И. Пирогова, Москва, Россия

### АННОТАЦИЯ

С момента первого описания восстановления поврежденного сухожилия, принадлежащего Клавдию Галену (130–200), прошло почти два тысячелетия. Восстановление поврежденных сухожилий сгибателей пальцев кисти является одной из сложных и актуальных проблем как в мире в целом, так и в отношении повреждения сухожилий у детей в особенности. В настоящем обзоре литературы описаны варианты восстановления сухожилий сгибателей пальцев кисти у детей. Систематический поиск проведен в базах данных PubMed, Web of Science, eLibrary, Cyberleninka. Анализу подвергнуты 268 источников, просмотрено 127 статей, отобрано 60 публикаций по хирургическому лечению пациентов с повреждениями сухожилий глубоких сгибателей пальцев кисти в зоне фиброзно-синовиальных каналов. В обзоре представлены исторические данные хирургического восстановления сухожилий сгибателей и современные методы лечения в комбинации с реабилитационными протоколами. Освещены основные недостатки и преимущества с точки зрения автора. Несмотря на существенный прогресс в развитии хирургии кисти, на сегодняшний день количество неудовлетворительных функциональных результатов лечения повреждений сухожилий сгибателей пальцев кисти остается высоким, что безусловно свидетельствует о важности и значимости проблемы восстановления сухожилий сгибателей как у взрослых, так и у детей. Как и прежде, наиболее сложной проблемой остается восстановление сухожилий сгибателей пальцев кисти в зоне фиброзно-синовиальных каналов у детей.

**Ключевые слова:** хирургия кисти; травма сухожилий сгибателей; сухожильный шов; реконструктивная хирургия; зона фиброзно-синовиальных каналов; дети.

### Как цитировать

Идрис Л.Я., Александров А.В., Рыбченко В.В., Гончарук П.В. Хирургическое лечение детей с повреждениями сухожилий глубоких сгибателей пальцев кисти в зоне фиброзно-синовиальных каналов. Обзор литературы // Российский вестник детской хирургии, анестезиологии и реаниматологии. 2024. Т. 14, № 3. С. 391–401. DOI: <https://doi.org/10.17816/psaic1823>

DOI: <https://doi.org/10.17816/psaic1823>

# Surgical treatment of children with tendon injuries of deep finger flexor tendons in the zone of fibrosynovial canals in pediatric patients: a review

Lamiya Ya. Idris<sup>1,2</sup>, Alexander V. Alexandrov<sup>1</sup>, Vsevolod V. Rybchenok<sup>1,2</sup>, Pavel V. Goncharuk<sup>1</sup><sup>1</sup> Filatov Children's City Hospital, Moscow, Russia;<sup>2</sup> Pirogov Russian National Research Medical University, Moscow, Russia

## ABSTRACT

Almost two millennia have passed since the first description of tendon repair by Claudius Galen (130–200). Repair of damaged flexor tendons of the fingers is a complex and pressing problem worldwide, and especially in relation to tendon damage in children. This literature review describes options for restoring the flexor tendons of the fingers in children. A systematic search was conducted in the databases PubMed, Web of Science, eLibrary, Russian Science Citation Index, and Cyberleninka. Furthermore, 268 articles were analyzed, 127 were reviewed, and 60 on surgical treatment of patients with deep flexor tendon injuries in the fibrosynovial canal zone were selected. The current study presents historical data on surgical repair of flexor tendons and modern treatment methods in combination with rehabilitation protocols. The main disadvantages and advantages are highlighted. Despite significant progress in the development of hand surgery, presently, the number of unsatisfactory functional results of treatment of injuries of the flexor tendons of the fingers of the hand remains high, indicating the importance and significance of the problem of restoration of the flexor tendons in both adults and children. The most difficult problem remains to be the restoration of the flexor tendons of the fingers of the hand in the area of the fibrosynovial canals in children.

**Keywords:** hand surgery; flexor tendon injury; tendon suture; reconstructive surgery; area of the fibrosynovial canals; children.

## To cite this article

Idris LYa, Alexandrov AV, Rybchenok VV, Goncharuk PV. Surgical treatment of children with tendon injuries of deep finger flexor tendons in the zone of fibrosynovial canals in pediatric patients: a review. *Russian Journal of Pediatric Surgery, Anesthesia and Intensive Care*. 2024;14(3):391–401. DOI: <https://doi.org/10.17816/psaic1823>

Received: 17.06.2024

Accepted: 09.09.2024

Published online: 20.09.2024

DOI: <https://doi.org/10.17816/psaic1823>

# 儿童手部深屈肌腱损伤的手术治疗：纤维腱鞘区域。 文献综述

Lamiya Ya. Idris<sup>1,2</sup>, Alexander V. Alexandrov<sup>1</sup>, Vsevolod V. Rybchenok<sup>1,2</sup>, Pavel V. Goncharuk<sup>1</sup><sup>1</sup> Filatov Children's City Hospital, Moscow, Russia;<sup>2</sup> Pirogov Russian National Research Medical University, Moscow, Russia

## 摘要

自从Claudius Galena (公元130–200年)首次描述修复损伤的肌腱以来,已经过去了近两千年。修复手部屈肌腱损伤是全球范围内以及儿童损伤特别重要的复杂问题。在本综述中,讨论了儿童手部屈肌腱修复的不同方法。系统性搜索在PubMed、Web of Science、eLibrary、RSCI和Cyberleninka数据库中进行。分析了268个来源,查看了127篇文章,选取了60篇关于手部深屈肌腱损伤的手术治疗的出版物。综述中介绍了屈肌腱手术修复的历史数据以及与康复方案结合的现代治疗方法。文章指出了主要的优缺点。尽管手外科取得了显著进展,但目前手部屈肌腱损伤的功能恢复不满意的比例仍然较高,这无疑反映了在成年人和儿童中修复屈肌腱问题的重要性和紧迫性。如往常一样,最复杂的问题仍然是儿童手指屈肌腱在纤维滑膜管区域的修复。

**关键词:** 手部手术; 屈肌腱损伤; 肌腱缝合; 重建手术; 纤维鞘管区; 儿童。

## 引用本文

Idris LYa, Alexandrov AV, Rybchenok VV, Goncharuk PV. 儿童手部深屈肌腱损伤的手术治疗：纤维腱鞘区域。文献综述. *Russian Journal of Pediatric Surgery, Anesthesia and Intensive Care*. 2024;14(3):391–401. DOI: <https://doi.org/10.17816/psaic1823>

收到: 17.06.2024

接受: 09.09.2024

发布日期: 20.09.2024



## АКТУАЛЬНОСТЬ ПРОБЛЕМЫ

Восстановление поврежденных сухожилий сгибателей пальцев кисти у детей является одной из сложнейших и актуальных проблем хирургии кисти во всем мире. Известно, что особенности детского организма как объекта лечения не сводятся к факту уменьшенных размеров органов и структур. Чем младше ребенок, тем меньше у него мотивации к лечению и кооперации в комплексном взаимодействии с медицинским персоналом во главе с лечащим врачом и реабилитологом. И несмотря на то что отличие анатомии сухожилий у детей от анатомии взрослых заключается в основном в их меньших размерах, пациенты детского возраста представляют собой «уникальный набор проблем», связанных с возрастными особенностями анатомии, предоперационной диагностикой, интраоперационной тактикой и техникой, а также протоколами послеоперационной реабилитации.

Несмотря на существенный прогресс в развитии хирургии кисти, на сегодняшний день количество неудовлетворительных функциональных результатов лечения повреждений сухожилий сгибателей пальцев кисти остается высоким [1]. Данное обстоятельство свидетельствует о важности своевременного и качественного восстановления сухожилий сгибателей у детей. Наиболее сложной проблемой является восстановление сухожилий сгибателей пальцев кисти в зоне фиброзно-синовиальных каналов у детей, особенно младшего возраста [2–5].

С целью более широкого освещения проблемы лечения детей с повреждениями сухожилий глубоких сгибателей пальцев кисти у детей и методов их восстановления и лечения представляем обзор проанализированной отечественной и мировой литературы. Систематический поиск проведен в базах данных PubMed, Web of Science, eLibrary, Cyberleninka. Анализ проводили по ключевым словам: «хирургия кисти», «травма сухожилий сгибателей», «сухожильный шов», «реконструктивная хирургия», «дети», «зона фиброзно-синовиальных каналов», «hand surgery», «flexor tendon injury», «tendon suture», «reconstructive surgery», «children», «zone of fibro-synovial canals». Анализу подвергнуты 268 источников, просмотрено 127 статей, отобрано 60 публикаций по хирургическому лечению пациентов с повреждениями сухожилий глубоких сгибателей пальцев кисти в зоне фиброзно-синовиальных каналов.

## ЭПИДЕМИОЛОГИЯ ПОВРЕЖДЕНИЙ СУХОЖИЛИЙ СГИБАТЕЛЕЙ ПАЛЬЦЕВ КИСТИ У ДЕТЕЙ

Согласно данным литературы, повреждение сухожилий сгибателей у детей является относительно редкой травмой и составляет 3,6 на 100 000 детей в год [3, 5–7].

В течение длительного времени считалось, что типичный механизм повреждения сухожилий сгибателей пальцев кисти у детей — порез лезвием ножа [8, 9]. Однако, по данным исследования, проведенного на базе университета Коимбры, у пациентов всех возрастных групп детского возраста наиболее распространенным механизмом являлся порез об осколок разбитого стекла [4]. Существует зависимость возраста ребенка и механизма травмы. Так, например, в исследовании S. Shah и соавт. [10] травматические агенты соотнесены с возрастными группами: в младшей возрастной группе от 0 до 3 лет наиболее распространенными были травмы, полученные осколками разбившегося стекла, хозяйственными ножами, кухонными ножами, лезвиями для бритвы, ножницами; в возрастных группах от 4 до 6 лет и от 7 до 9 лет травмы, полученные в результате воздействия ножниц, осколков стекла, края двери; в возрастной группе старше 10 лет — разбитое стекло, травма об острую кромку металлического забора.

## ИСТОРИЯ ХИРУРГИЧЕСКОГО ВОССТАНОВЛЕНИЯ СУХОЖИЛИЙ СГИБАТЕЛЕЙ ПАЛЬЦЕВ КИСТИ У ДЕТЕЙ

Первый номер журнала «Hand Clinics», вышедший 20 лет назад, был посвящен повреждениям сухожилий сгибателей пальцев кисти [11]. В то время, как в прочем и сейчас, выпуск журнала был очень актуальным, потому что данная тема уже тогда вызывала острые вопросы и являлась предметом споров. Тот первый выпуск включал в себя базовые знания о повреждениях сухожилий (анатомия, биомеханика, кровоснабжение и питание, заживление, спайки) и методах их восстановлений. В 1920-х годах A. Bier [12] и A. Salomon [13, 14] получили неудовлетворительные результаты после попытки восстановления сухожилий сгибателей с помощью шва у собак. A. Salomon объяснил этот плохой ответ ингибирующим гормоном в синовиальной жидкости и недостатком клеток, способных к пролиферации в сухожилии. Он рекомендовал оставлять дефект в оболочке сухожилия на момент восстановления, чтобы обеспечить контакт между восстановленным сухожилием и подкожной тканью. H. Hueck [15], однако, отметил, что результаты восстановления были отрицательными независимо от того, оставляли ли оболочку невосстановленной или нет. В это же время S. Bunnell [16, 17] и J.H. Garlock [18] сообщили о возникновении рубцовых спаек в месте разрыва сухожилий сгибателей пальцев кисти. В 1947 г. J.H. Boyes отметил, что первичное восстановление сухожилий сгибателей в критической зоне в большинстве случаев невозможно из-за воспалительных процессов, образования спаек и сгибательной контрактуры, образующейся вследствие неправильно выполненных разрезов [19, 20]. Учитывая

большое количество неудовлетворительных результатов, он, как и многие исследователи того времени, отдавал предпочтение тендопластике [21–23].

Несмотря на опубликованные отрицательные результаты J.H. Voyes и других исследователей, во второй половине XX в. начали появляться публикации о положительных результатах восстановления сухожилий после первичного шва. В 1950 г. V.E. Siler [24] представил 62 % отличных результатов восстановления сухожилий в зоне фиброзно-синовиальных каналов. В 1956 г. J.L. Posch сообщил о 87 % удовлетворительных результатов [25]. В 1958 г. впервые опубликованы результаты исследования, включающего только пациентов детского возраста, в котором сообщается об успешном первичном восстановлении сухожилий сгибателей пальцев кисти [26].

Данные литературы по теме повреждений сухожилий сгибателей кисти у детей скудны. Исследователи, как в прошлом, так и сейчас, объединяли детей и взрослых в одну группу. В 1976 г. J.H. Herndon [27] впервые опубликовал статью «Лечение повреждений сухожилий у детей», описав методы в зависимости от сроков травмы и возраста детей. В 1995 г. L. Berndtsson и A. Ejeskär представили ретроспективный анализ, в котором сделали упор не столько на хирургическую технику восстановления сухожилий у детей, сколько на реабилитационную терапию [28]. В последующем возросло количество публикаций, посвященных восстановлению сухожилий сгибателей у детей, однако в описанных исследованиях использована тактика лечения взрослых пациентов [29–35]. В 2011 г. впервые появляется статья M.M. Al-Qattan [36], в которой описывается методика шестинитевого шва у детей двухлетнего возраста, и эта статья послужила толчком к прогрессу в детской кистевой хирургии. Вслед за автором детские кистевые хирурги продолжают публиковать свои исследования, демонстрируя результаты, при этом оставляя подходы к ведению детей с травмами сухожилий сгибателей пальцев кисти открытыми для дискуссии [37–42].

## МЕТОДЫ ВОССТАНОВЛЕНИЯ ПОВРЕЖДЕННЫХ СУХОЖИЛИЙ СГИБАТЕЛЕЙ У ДЕТЕЙ

В настоящее время существуют различные варианты выполнения шва сухожилия, однако проблема восстановления скользящего аппарата сухожилий сгибателей пальцев кисти у детей остается актуальной в отношении выбора и техники выполнения сухожильного шва и дальнейшей послеоперационной реабилитации, несмотря на существующие разработанные общие рекомендации [1, 3, 4].





### Швы с различным количеством нитей

С момента первого описания было множество различных методов наложения швов, включая двух-, четырех- и шестинитевые разновидности [5, 43, 44]. Согласно научным данным, прочность шва зависит от количества нитей [45, 46]. Однако большое количество шовного материала на поверхности сухожилия приводит к увеличению сопротивления скольжению и способствует образованию послеоперационных спаек и рубцов [47]. Чем больше петель и узлов, тем прочнее соединение между концами поврежденного сухожилия, однако большое количество вколов и выколов травмирует ткань сухожилия и нарушает его кровоснабжение. У детей большинство хирургов используют шов В.И. Розова в различных модификациях и шов Кесслера (Kessler), завоевавший особую популярность среди зарубежных хирургов. Двухнитевые методы восстановления являются прочными только при последующей пассивной разработке, однако при применении протокола активной реабилитации возрастает количество разрывов таких сухожильных швов (см. таблицу) [28].

Первый многонитевой сухожильный шов был представлен R. Savage [46], который использовал шесть нитей. Данный способ продемонстрировал достижение механической прочности, достаточной для того, чтобы выдержать силы, прикладываемые к сухожилию

**Таблица.** Двухнитевые методы восстановления сухожилий

**Table.** Double-stranded tendon repair methods

Виды швов	Схемы	Особенности швов
Сухожильный шов Кесслера (Kessler)		2 внешних узла, 1 нить
Шов Пеннигтон (Pennygton, модификация шва Кесслера)		1 внутренний узел, 2 нити
Шов Таджимо (Tajimo, модификация шва Кесслера)		2 наружных узла, 2 нити
Шов Кирхмайр (Kirchmayr)		1 наружный узел, 1 нить

при применении протокола активной мобилизации [29]. Ряд ученых исследовали многонитевые варианты (четырёх- и шестинитевые) основных сухожильных швов. Данные исследования продемонстрировали отличные показатели (размер диастаза, предельная сила на разрыв) в сравнении с различными двухнитевыми методами в статических испытаниях на растяжение [13, 36]. Однако стоит отметить, что в большинстве этих исследований в выборку включали швы, выполняемые двумя иглами, разным размером и разным шовным материалом.

### Сухожильные швы с блокирующими петлями

В мировой литературе нами найдено большое количество публикаций, в которых представлено описание сухожильных швов с блокирующими петлями [1, 2, 48–50]. Авторы данных исследований утверждают, что блокирующие петли повышают механическую прочность и понижают риск разволокнения краев сшиваемого сухожилия.

В настоящее время популярность набирают петлевые сухожильные швы, являющиеся модификацией шва Tsuge и Кесслера. Было доказано, что фиксирующие петли, представляющие собой замки, влияют на биомеханические свойства техники сухожильного шва [50–53]. Увеличение площади поперечного сечения каждой петли с 5 до 15 % улучшает предельную силу, но не увеличивает прочность, что может приводить к разрывам таких швов [51].

Первым классическим способом восстановления сухожилий сгибателей во второй зоне, который в последующем применялся хирургами на протяжении десятилетий, является шов Кюнео. При использовании данного шва в каждом из концов сухожилия производится 14 вколов и выколов иглы, что делает его прочным, благодаря трем внутренним перекрестам нити [54]. Недостатки шва Кюнео в том, что достигнутая прочность сопровождается сдавлением сухожилия, с нарушением кровоснабжения каждого из его концов, также страдает скольжение сухожилия в фиброзно-синовиальном канале пальца.

Известен способ наложения петлевого двухнитевого внутривольного шва с использованием атравматических игл, при котором прошиваются поочередно оба конца поврежденного сухожилия, затем концы нитей проксимального и дистального фрагментов завязываются двумя хирургическими узлами, погружаемыми в промежуток между концами сшиваемого сухожилия [55]. Недостаток данного метода — низкая механическая прочность, поскольку шов двухнитевой, а также уменьшенная зона контакта поперечных сечений за счет наличия двух хирургических узлов между ними.

На сегодняшний день в зарубежной литературе вопрос применения петлевого шва в педиатрической практике остается нерешенным ввиду небольшого количества исследований. Что касается отечественной литературы, то опыт применения петлевого шва у детей описан только А.С. Золотовым [56].

### Восстановительное лечение после сухожильного шва у детей

Существует несколько схем постоперационного ведения детей с травмами сухожилий сгибателей пальцев кисти. Выбор метода зависит от опыта врача, мотивации пациента и родителей, а также механизма повреждения. Схемы терапии представлены различными протоколами иммобилизации, включающими полную иммобилизацию восстановленного сухожилия в течение 3–4 нед., протокол раннего пассивного движения (например, протоколы Кляйнерта и Дюрана Хаузера), и протокол раннего активного движения (например, протоколы Грэттона, Стрикленда, Аллена, Сильверскиолда и Мэя). [57].

В 2023 г. B.W. Starr и его коллеги проанализировали протоколы реабилитации сухожилий сгибателей, восстановленных с помощью протоколов ранней пассивной или ранней активной мобилизации. Они обнаружили, что пациенты, проходившие протокол ранней пассивной мобилизации, имели более низкий риск разрыва, но большее ограничение объема движений, в то время как пациенты, проходившие протокол ранней активной мобилизации, имели более высокий риск разрыва, но лучшую подвижность [5]. У пациентов, которым был проведен протокол ранней пассивной мобилизации (1598 операций по восстановлению сухожилий), было 4 % разрывов (57 пальцев) и у 9 % (149 пальцев) уменьшился диапазон движений. Принимая во внимание, что среди 1412 пациентов, которым после восстановления сухожилий сгибателей проведена реабилитация с помощью протокола ранней активной мобилизации, у 5 % были разрывы (75 пальцев) и у 6 % (80 пальцев) уменьшился объем движений. Однако с течением времени частота разрывов при использовании обоих методов реабилитации снижается. Считается, что при использовании современных шовных материалов и техник ранняя активная мобилизация может обеспечить лучшую подвижность при сохранении низкой частоты разрывов [58].

Не менее остро в литературе дискутируется вопрос относительно сроков и протоколов реабилитации детей с повреждением сухожилий сгибателей пальцев кисти. Известно, что некорректно подобранная программа реабилитации или нарушение алгоритма составленной программы может приводить к худшему клиническому результату, по сравнению с исходным дефицитом, из-за повреждения сухожилия. Общепринято, что для пролиферации околосухожильных мягких тканей необходимы ранние активные движения. D. Elliot и соавт. [59] установили, что функциональные результаты с использованием метода ранних активных движений лучше, чем в случае использования протокола пассивных движений. Однако такой подход увеличивает риск разрыва сухожильного шва. Причиной этого осложнения является тендомалиция (характерная для первых 14 сут), впервые описанная Manson Allen в 1941 г. Кроме того раннее начало активных движений

способствует избыточному рубцово-спаечному процессу в зоне восстановления. По этой причине ряд авторов рекомендует начинать не с активных движений, а с пассивных в течение первых 1–7 сут. Большинство врачей в настоящее время используют протокол ранних контролируемых активных движений в педиатрической практике.

По данным зарубежной литературы чаще всего хирурги применяют протокол ранней контролируемой мобилизации с помощью шин и резиновой ленты, осуществляющей пассивное сгибание пальцев. По причине недостаточного объема движений в дистальном межфаланговом суставе, J.W. Strickland в 2000 г. модифицировал метод Клейнерта (Kleinert), добавив несколько лент и начав ранее активное сгибание пальцев [60].

## ЗАКЛЮЧЕНИЕ

На примере хирургического лечения детей с повреждением сухожилий сгибателей можно проследить эволюцию хирургии кисти в целом. За два тысячелетия предложено большое количество разнообразных способов, начиная от курьезных в античные времена и заканчивая теми, которые, несмотря на давнюю историю, можно назвать классическими; они имеют право на существование и теперь. На сегодняшний день ряд вопросов все еще остается нерешенным, а именно: отсутствует единая классификация сроков для применения того или иного шва сухожилия; крайне мало освещена проблема выбора вида сухожильного шва у детей; отсутствует общая система оценки отдаленных результатов лечения, показания к тенорафии у детей, в зависимости от давности травмы.

## СПИСОК ЛИТЕРАТУРЫ

1. Lee S.K., Rahman R. Flexor tendon injuries in children. В кн.: Abzug J.M., Kozin S., Zlotolow D.A. editors. The pediatric upper extremity. New York: Springer, 2023. doi: 1007/978-1-4614-8758-6\_41-2
2. Cooper L., Khor W., Burr N., Sivakumar B. Flexor tendon repairs in children: Outcomes from a specialist tertiary centre // J Plast Reconstr Aesthet Surg. Vol. 68, N 5, P. 717–723. doi: 10.1016/j.bjps.2014.12.024
3. Moeller R.T., Mentzel M., Vergote D., Bauknecht S. Behandlung von Beugesehnenverletzungen bei Kindern // Unfallchirurg. 2020 Bd. 123, N 2. P. 97–103. doi: 10.1007/s00113-019-00757-7
4. Marques R.R., Carvalho M., Cardoso P., et al. Flexor tendon injuries in the pediatric population // Orthopedics. 2023. Vol. 46, N 2. P. 82–85. doi: 10.3928/01477447-20221031-03
5. Starr B.W., Cornwall R. Pediatric flexor tendon injuries // Hand Clin. 2023. Vol. 39, N 2. P. 227–233. doi: 10.1016/j.hcl.2022.08.022
6. Huynh M.N.Q., Ghumman A., Agarwal A., Malic C. Outcomes after flexor tendon injuries in the pediatric population: A 10-year retrospective review // Hand (NY). 2022. Vol. 17, N 2. P. 278–284. doi: 10.1177/1558944720926651
7. Üstün G.G., Menkü Özdemir F.D., Aksu A.E. Outcomes after flexor tendon injuries in children: the impact of parental

## ДОПОЛНИТЕЛЬНАЯ ИНФОРМАЦИЯ

**Вклад авторов.** Все авторы внесли существенный вклад в разработку концепции, проведение исследования и подготовку статьи, прочли и одобрили финальную версию перед публикацией. Личный вклад каждого автора: Л.Я. Идрис — разработка дизайна исследования, поиск и работа с литературой, написание текста; А.В. Александров — разработка дизайна исследования, редактирование текста; В.В. Рыбченко — разработка дизайна исследования, окончательное редактирование текста; П.В. Гончарук — редактирование текста.

**Источник финансирования.** Авторы заявляют об отсутствии внешнего финансирования при проведении исследования.

**Конфликт интересов.** Авторы декларируют отсутствие явных и потенциальных конфликтов интересов, связанных с публикацией настоящей статьи.

## ADDITIONAL INFO

**Authors' contribution.** All authors made a substantial contribution to the conception of the study, acquisition, analysis, interpretation of data for the work, drafting and revising the article, final approval of the version to be published and agree to be accountable for all aspects of the study. Personal contribution of each author: L.Y. Idris — research design development, literature search and work with literature, text writing; A.A. Alexandrov — research design development, text redaction; V.V. Rybcheonok — research design development, final text redaction; P.V. Goncharuk — text redaction.

**Funding source.** This study was not supported by any external sources of funding.

**Competing interests.** The authors declare that they have no competing interests.

- education // J Hand Surg Eur Vol. 2022. Vol. 47, N 7. P. 770–771. doi: 10.1177/17531934221084628
8. Sikora S., Lai M., Arneja J.S. Pediatric flexor tendon injuries: a 10-year outcome analysis // Can J Plast Surg. 2013. Vol. 21, N 3. P. 181–185. doi: 10.1177/229255031302100304
9. Al-Qattan M.M. Flexor tendon injuries in the child // J Hand Surg Eur Vol. 2014. Vol. 39, N 1. P. 46–53. doi: 10.1177/1753193413498207
10. Shah S.S., Rochette L.M., Smith G.A. Epidemiology of pediatric hand injuries presenting to United States emergency departments, 1990 to 2009 // J Trauma Acute Care Surg. 2012. Vol. 72, N 6. P. 1688–1694. doi: 10.1097/TA.0b013e31824a4c5b
11. Manske P.R. History of flexor tendon repair // Hand Clin. 2005. Vol. 21, N 2. P.123–127. doi: 10.1016/j.hcl.2004.03.004
12. Bier A. Beobachtungen über Regeneration beim Menschen). XX. Abhandlung. Regeneration der Gefäße. DMW – Deutsche Medizinische Wochenschrift. 1919. Bd. 45, N 41. S. 1121–1124. doi: 10.1055/s-0028-1138052.
13. Salomon A. Klinische und experimentelle Untersuchungen über Heilung von Schnenverletzungen insbesondere innerhalb der Sehnscheiden // Arch F klin Chir. 1924. Bd. 129. S. 397.



14. Salomon A. Ueber den Ersatz grosser Sehnendefekte durch Regeneration // Arch F klin Chir. 1919. Bd. 113. S. 30.
15. Hueck H. Ueber Sehnenregeneration innerhalb echter Sehnencheiden // Arch F klin Chir. 1923. Bd. 127. S. 137.
16. Bunnell S. Repair of tendons in the fingers and description of two new instruments // Surg Gynecol Obstet. 1918. Vol. 26. P. 103–110.
17. Bunnell S. Repair of tendons in the fingers // Surg Gynecol Obstet. 1922. Vol 35 P. 88–97.
18. Garlock J.H. Repair of wounds of the flexor tendons of the hand // Ann Surg. 1926. Vol. 83, N 1. P. 111–122.
19. Boyes J.H. Immediate vs. delayed repair of the digital flexor tendons // Ann West Med Surg. 1947. Vol 1, N 4. P. 145–152.
20. Boyes J.H. Flexor tendon grafts in the fingers and thumb // J Bone Joint Surg. 1950. Vol. 32-A, N 3. P. 489–499.
21. Hauge M.F. The results of tendon suture of the hand // Act Orthop Scand. 1955. Vol 24, N 3. P. 258–270. doi: 10.3109/17453675408988567
22. Van't Hof A., Heiple K.G. Flexor-tendon injuries in the finger and thumb: a comparative study // J Bone Joint Surg Am. 1958. Vol. 40-A, N 2. P. 256–261.
23. Boyes J.H. Discussion of Van't Hof, Heiple paper // J Bone Joint Surg Am. 1958. Vol. 40-A. P. 262–322.
24. Siler V.E. Primary tenorrhaphy of the flexor tendons in the hand // J Bone Joint Surg Am. 1950. Vol. 32-A, N 1. P. 218–225.
25. Posch J.L. Primary tenorrhaphies and tendon grafting procedures in the hand // AMA Arch Surg. 1956. Vol. 73, N 4. P. 609–624. doi: 10.1001/archsurg.1956.01280040065009
26. Bell J.L., Mason M.L., Koch S.L., Stromberg W.B.Jr. Injuries to flexor tendons of the hand in children // J Bone Joint Surg Am. 1958. Vol. 40-A, N 6. P. 1220–1230.
27. Herndon J.H. Treatment of tendon injuries in children // Orthop Clin North Am. 1976. Vol. 7, N 3. P. 717–731.
28. Berndtsson L., Ejeskär A. Zone II flexor tendon repair in children. A retrospective long term study // Scand J Plast Reconstr Surg Hand Surg. 1995. Vol. 29, N 1. P. 59–64. doi: 10.3109/02844319509048425
29. Kato H., Minami A., Suenaga N., et al. Long-term results after primary repairs of zone 2 flexor tendon lacerations in children younger than age 6 years // J Pediatr Orthop. 2002. Vol. 22, N 6. P. 732–750.
30. Nietosvaara Y., Lindfors N.C., Palmu S., et al. Flexor tendon injuries in pediatric patients // J Hand Surg Am. 2007. Vol. 32, N 10. P. 1549–1557. doi: 10.1016/j.jhssa.2007.08.006
31. Navali A.M., Rouhani A. Zone 2 flexor tendon repair in young children: a comparative study of four-strand versus two-strand repair // J Hand Surg Eur. 2008. Vol. 33, N 4. P. 424–490. doi: 10.1177/1753193408090761
32. Chesney A., Chauhan A., Kattan A., et al. Systematic review of flexor tendon rehabilitation protocols in zone II of the hand // Plast Reconstr Surg. 2011. Vol. 127, N 4 P. 1583–1592. doi: 10.1097/PRS.0b013e318208d28e
33. Elhassan B., Moran S.L., Bravo C., Amadio P. Factors that influence the outcome of zone I and zone II flexor tendon repairs in children // J Hand Surg Am. 2006. Vol. 31, N 10. P. 1661–1666. doi: 10.1016/j.jhssa.2006.09.003
34. Havenhill T.G., Birnie R. Pediatric flexor tendon injuries // Hand Clin. 2005. Vol. 21, N 2. P. 253–256. doi: 10.1016/j.hcl.2004.11.004
35. Lehfelddt M., Ray E., Sherman R. MOC-PS(SM) CME article: treatment of flexor tendon laceration // Plast Reconstr Surg. 2008. Vol. 121, N 4 Supple. P. 1–12. doi: 10.1097/01.prs.0000305927.51554.fb
36. Al-Qattan M.M. A six-strand technique for zone II flexor-tendon repair in children younger than 2 years of age // Injury. 2011. Vol. 42, N 11. P. 1262–1265. doi: 10.1016/j.injury.2011.01.003
37. Al-Qattan M.M. Zone 2 lacerations of both flexor tendons of all fingers in the same patient // J Hand Surg Eur Vol. 2011. Vol. 36, N 3. P. 205–209. doi: 10.1177/1753193410387333
38. Al-Qattan M.M. Zone I flexor profundus tendon repair in children 5–10 years of age using 3 “figure of eight” sutures followed by immediate active mobilization // Ann Plast Surg. 2012. Vol. 68, N 1. P. 29–32. doi: 10.1097/SAP.0b013e31820e0e19
39. Huynh M.N.Q., Ghumman A., Agarwal A., Malic C. Outcomes after flexor tendon injuries in the pediatric population: a 10-year retrospective review // Hand (NY). 2022. Vol. 17, N 2. P. 278–284. doi: 10.1177/1558944720926651
40. Cooper L., Khor W., Burr N., Sivakumar B. Flexor tendon repairs in children: Outcomes from a specialist tertiary centre // J Plast Reconstr Aesthet Surg. 2015. Vol. 68, N 5. P. 717–23. doi: 10.1016/j.bjps.2014.12.024
41. Singer G., Zwetti T., Amann R., et al. Long-term outcome of paediatric flexor tendon injuries of the hand // J Plast Reconstr Aesthet Surg. 2017. Vol. 70, N 7. P. 908–913. doi: 10.1016/j.bjps.2017.03.014
42. Suszynski T.M., Coutinho D., Kaufmann R.A. Flexor tendon repair in zone ii augmented with an externalized detensioning suture: protected flexor tendon repair // J Hand Surg Am. 2023. Vol. 48, N 10. P. 1065.e1–1065.e4. doi: 10.1016/j.jhssa.2023.01.018
43. Sasor S.E., Chung K.C. Surgical considerations for flexor tendon repair: timing and choice of repair technique and rehabilitation // Hand Clin. 2023. Vol. 39, N 2. P. 151–163. doi: 10.1016/j.hcl.2022.08.016
44. Mujahid A.M., Saleem M., Ahmadi S., et al. Comparison of outcome of 1- and 2-knot, 4-strand, doublemodified kessler flexor tendon repair with early active mobilization protocol in patients with flexor tendon lacerations of hand // J Ayub Med Coll Abbottabad. 2018. Vol. 30, N 4. P. 544–547.
45. Moriya T, Zhao C, Yamashita T, et al. Effect of core suture technique and type on the gliding resistance during cyclic motion following flexor tendon repair: a cadaveric study // J Orthop Res. 2010. Vol. 28, N 11. P. 1475–1481. doi: 10.1002/jor.21177
46. Savage R. *In vitro* studies of a new method of flexor tendon repair // J Hand Surg Br. 1985. Vol. 10, N 2. P. 135–141. doi: 10.1016/0266-7681(85)90001-4
47. Nassar M., Sallam A., Sokkar S., et al. Comparison of 4 different 4-strand core suturing techniques for flexor tendon laceration: an *ex vivo* biomechanical study // Hand (NY). 2023. Vol. 18, N 5. P. 820–828. doi: 10.1177/15589447211073831
48. Geary M.B., English C., Yaseen Z., et al. Flexor digitorum superficialis repair outside the A2 pulley after zone II laceration: gliding and bowstringing // J Hand Surg Am. 2015. Vol. 40, N 4. P. 653–659. doi: 10.1016/j.jhssa.2014.12.045
49. Lineberry K.D., Shue S., Chepla K.J. The management of partial zone ii intrasynovial flexor tendon lacerations: a literature review of biomechanics, clinical outcomes, and complications // Plast Reconstr Surg. 2018. Vol. 141, N 5. P. 1165–1170. doi: 10.1097/PRS.0000000000004290
50. Lad P.B., Venkateswaran N., Thatte M.R., Tanpure S. A rare case of bilateral spaghetti injuries in children due to assault by mother and analysis of functional outcome at three years // J Hand Microsurg. 2021. Vol. 15, N 3. P. 230–235. doi: 10.1055/s-0041-1735346
51. Yang W., Li J., Su Y., et al. A modified flexor tendon suture technique combining kessler and loop lock flexor



tendon sutures // *Clinics* (Sao Paulo). 2021. Vol. 76. P. e2358. doi: 10.6061/clinics/2021/e2358

52. Бояршинов М.А., Кондакова А.П. Восстановление функции пальцев кисти с применением внутривольного петлевого сухожильного шва при открытых повреждениях // *Травматология и ортопедия России*. 2006. № 3. С. 74–75. EDN: IBZDYD

53. Березин П.А., Золотов А.С., Вольхин Р.Д., и др. Сухожильные швы Розова и Kessler: общие свойства и различия // *Травматология и ортопедия России*. 2022. Т. 28, № 3. С. 167–175. EDN: DVSVSG

54. Страфун С.С., Куринной И.Н., Безуглый А.А., и др. Хирургия сухожилий пальцев кисти. Киев: Макрос, 2012. 320 с.

55. Патент РФ на изобретение № 2500356/ 10.12.2013. Бюл. № 34. Петров Е.С., Тимбаков Э.Р., Галстян Н.Э., и др. Способ наложения сухожильного шва. Режим доступа: <https://patents.google.com/patent/RU2500356C1/ru> Дата обращения: 21.08.2012.

56. Золотов А.С. Анализ исходов комплексного хирургического лечения повреждений сухожилий сгибателей пальцев кисти с

применением петлевого шва // *Тихоокеанский медицинский журнал*. 2003. № 3 С. 28–31. EDN: HOIKIH

57. Starr H.M., Snoddy M., Hammond K.E., Seiler J.G. 3rd. Flexor tendon repair rehabilitation protocols: a systematic review // *J Hand Surg Am*. 2013. Vol. 38, N 9. P. 1712–7.e14. doi: 10.1016/j.jhssa.2013.06.025

58. Овсянникова А.Д. Реабилитация и тактика ведения пациентов после хирургического восстановления сухожилий сгибателей пальцев кисти // *Вопросы реконструктивной и пластической хирургии*. 2018 Т. 21, № 2. С. 62–73. EDN: USTWOQ doi: 10.17223/1814147/65/08

59. Elliot D., Giesen T., Calcagni M. Primary flexor tendon repair with early active motion: experience in europe. *Hand Clin*. 2017. Vol. 33, N 3. P. 465–472. doi: 10.1016/j.hcl.2017.03.001

60. Strickland J.W. Development of flexor tendon surgery: twenty-five years of progress // *J Hand Surg*. 2000. Vol. 25, N 2. P 214–235. doi: 10.1053/jhsu.2000.jhsu25a0214

## REFERENCES

1. Lee SK, Rahman R. *Flexor tendon injuries in children*. In: Abzug JM, Kozin S, Zlotolow DA. editors. *The pediatric upper extremity*. New York: Springer; 2023. doi: 1007/978-1-4614-8758-6\_41-2

2. Cooper L, Khor W, Burr N, Sivakumar B. Flexor tendon repairs in children: Outcomes from a specialist tertiary centre. *J Plast Reconstr Aesthet Surg*. 2015;68(5):717–723. doi: 10.1016/j.bjps.2014.12.024

3. Moeller RT, Mentzel M, Vergote D, Bauknecht S. Treatment of flexor tendon injuries in children. *Unfallchirurg*. 2020;123(2):97–103. (In German.) doi: 10.1007/s00113-019-00757-7

4. Marques RR, Carvalho M, Cardoso P, et al. Flexor tendon injuries in the pediatric population. *Orthopedics*. 2023;46(2):82–85. doi: 10.3928/01477447-20221031-03

5. Starr BW, Cornwall R. Pediatric flexor tendon injuries. *Hand Clin*. 2023;39(2):227–233. doi: 10.1016/j.hcl.2022.08.022

6. Huynh MNQ, Ghumman A, Agarwal A, Malic C. Outcomes after flexor tendon injuries in the pediatric population: a 10-year retrospective review. *Hand (NY)*. 2022;17(2):278–284. doi: 10.1177/1558944720926651.

7. Üstün GG, Menkü Özdemir FD, Aksu AE. Outcomes after flexor tendon injuries in children: the impact of parental education. *J Hand Surg Eur Vol*. 2022;47(7):770–771. doi:10.1177/17531934221084628

8. Sikora S, Lai M, Arneja JS. Pediatric flexor tendon injuries: A 10-year outcome analysis. *Can J Plast Surg*. 2013;21(3):181–185. doi: 10.1177/229255031302100304

9. Al-Qattan MM. Flexor tendon injuries in the child. *J Hand Surg Eur Vol*. 2014;39(1):46–53. doi: 10.1177/1753193413498207

10. Shah SS, Rochette LM, Smith GA. Epidemiology of pediatric hand injuries presenting to United States emergency departments, 1990 to 2009. *J Trauma Acute Care Surg*. 2012;72(6):1688–1694. doi: 10.1097/TA.0b013e31824a4c5b

11. Manske PR. History of flexor tendon repair. *Hand Clin*. 2005;21(2):123–127. doi: 10.1016/j.hcl.2004.03.004

12. Bier A. Beobachtungen über Regeneration beim Menschen1). XX. Abhandlung. Regeneration der Gefäße. *DMW – Deutsche Medizinische Wochenschrift*. 1919;45(41):1121–1124. (In German.) doi: 10.1055/s-0028-1138052.

13. Salomon A. Klinische und experimentelle Untersuchungen über Heilung von Schnenverletzungen insbesondere innerhalb der Sehnenscheiden. *Arch. F. klin. Chir* 1924;129:397. (In German.)

14. Salomon A. Ueber den Ersatz grosser Sehnendefekte durch Regeneration. *Arch. F. klin. Chir*. 1919;113:30. (In German.)

15. Hueck H. Ueber Sehnenregeneration innerhalb echter Sehnenscheiden. *Arch. F. klin. Chir*. 1923;127:137. (In German.)

16. Bunnell S. Repair of tendons in the fingers and description of two new instruments. *Surg Gynecol Obstet*. 1918;26:103–110.

17. Bunnell S. Repair of tendons in the fingers. *Surg Gynecol Obstet*. 1922;35:88–97.

18. Garlock JH. Repair of wounds of the flexor tendons of the hand. *Ann Surg*. 1926;83(1):111–122.

19. Boyes JH. Immediate vs delayed repair of the digital flexor tendons. *Ann West Med Surg*. 1947;1(4):145–152.

20. Boyes JH. Flexor-tendon grafts in the fingers and thumb; an evaluation of end results. *J Bone Joint Surg Am*. 1950;32-A(3) 489–499.

21. Hauge MF. The results of tendon suture of the hand; a review of 500 patients. *Acta Orthop Scand*. 1955;24(3):258–270. doi: 10.3109/17453675408988567

22. Van't Hof A, Heiple KG. Flexortendon injuries of the fingers and thumb; a comparative study. *J Bone Joint Surg Am*. 1958;40-A(2):256–261.

23. Boyes JH. Discussion of Van't Hof, Heiple paper. *J Bone Joint Surg Am*. 1958;40-A:262–322.

24. Siler VE. Primary tenorrhaphy of the flexor tendons in the hand. *J Bone Joint Surg Am*. 1950;32A(1):218–225.

25. Posch JL. Primary tenorrhaphies and tendon grafting procedures in hand injuries. *AMA Arch Surg*. 1956;73(4):609–624. doi: 10.1001/archsurg.1956.01280040065009

26. Bell JL, Mason ML, Koch SL, Stromberg WB Jr. Injuries to flexor tendons of the hand in children. *J Bone Joint Surg Am*. 1958;40-A(6):1220–1230.

27. Herndon JH. Treatment of tendon injuries in children. *Orthop Clin North Am*. 1976;7(3):717–731.

28. Berndtsson L, Ejeskär A. Zone II flexor tendon repair in children. A retrospective long term study. *Scand J Plast Reconstr Surg Hand Surg.* 1995;29(1):59–64. doi: 10.3109/02844319509048425
29. Kato H, Minami A, Suenaga N, et al. Long-term results after primary repairs of zone 2 flexor tendon lacerations in children younger than age 6 years. *J Pediatr Orthop.* 2002;22(6):732–735.
30. Nietosvaara Y, Lindfors NC, Palmu S, et al. Flexor tendon injuries in pediatric patients. *J Hand Surg Am.* 2007;32(10):1549–1557. doi: 10.1016/j.jhsa.2007.08.006
31. Navali AM, Rouhani A. Zone 2 flexor tendon repair in young children: a comparative study of four-strand versus two-strand repair. *J Hand Surg Eur Vol.* 2008;33(4):424–429. doi: 10.1177/1753193408090761
32. Chesney A, Chauhan A, Kattan A, et al. Systematic review of flexor tendon rehabilitation protocols in zone II of the hand. *Plast Reconstr Surg.* 2011;127(4):1583–1592 doi: 10.1097/PRS.0b013e318208d28e
33. Elhassan B, Moran SL, Bravo C, Amadio P. Factors that influence the outcome of zone I and zone II flexor tendon repairs in children. *J Hand Surg Am.* 2006;31(10):1661–1666. doi: 10.1016/j.jhsa.2006.09.003
34. Havenhill TG, Birnie R. Pediatric flexor tendon injuries. *Hand Clin.* 2005;21(2):253–256. doi: 10.1016/j.hcl.2004.11.004
35. Lehfeldt M, Ray E, Sherman R. MOC-PS(SM) CME article: treatment of flexor tendon laceration. *Plast Reconstr Surg.* 2008;121(4 Suppl):1–12. doi: 10.1097/01.prs.0000305927.51554.fb
36. Al-Qattan MM. A six-strand technique for zone II flexor-tendon repair in children younger than 2 years of age. *Injury.* 2011;42(11):1262–1265. doi: 10.1016/j.injury.2011.01.003
37. Al-Qattan MM. Zone 2 lacerations of both flexor tendons of all fingers in the same patient. *J Hand Surg Eur Vol.* 2011;36(3):205–209. doi: 10.1177/1753193410387333
38. Al-Qattan MM. Zone I flexor profundus tendon repair in children 5–10 years of age using 3 “figure of eight” sutures followed by immediate active mobilization. *Ann Plast Surg.* 2012;68(1):29–32. doi: 10.1097/SAP.0b013e31820e0e19
39. Huynh MNQ, Ghumman A, Agarwal A, Malic C. Outcomes after flexor tendon injuries in the pediatric population: a 10-year retrospective review. *Hand (NY).* 2022;17(2):278–284. doi: 10.1177/1558944720926651
40. Cooper L, Khor W, Burr N, Sivakumar B. Flexor tendon repairs in children: Outcomes from a specialist tertiary centre. *J Plast Reconstr Aesthet Surg.* 2015;68(5):717–723. doi: 10.1016/j.bjps.2014.12.024
41. Singer G, Zwettl T, Amann R, et al. Long-term outcome of paediatric flexor tendon injuries of the hand. *J Plast Reconstr Aesthet Surg.* 2017;70(7):908–913. doi: 10.1016/j.bjps.2017.03.014
42. Suszynski TM, Coutinho D, Kaufmann RA. Flexor tendon repair in zone ii augmented with an externalized detensioning suture: protected flexor tendon repair. *J Hand Surg Am.* 2023;48(10):1065.e1–1065.e4. doi: 10.1016/j.jhsa.2023.01.018
43. Sasor SE, Chung KC. Surgical considerations for flexor tendon repair: timing and choice of repair technique and rehabilitation. *Hand Clin.* 2023;39(2):151–163. doi: 10.1016/j.hcl.2022.08.016
44. Mujahid AM, Saleem M, Ahmadi S, et al. Comparison of outcome of 1- and 2-knot, 4-strand, doublemodified kessler flexor tendon repair with early active mobilization protocol in patients with flexor tendon lacerations of hand. *J Ayub Med Coll Abbottabad.* 2018;30(4):544–547.
45. Moriya T, Zhao C, Yamashita T, et al. Effect of core suture technique and type on the gliding resistance during cyclic motion following flexor tendon repair: a cadaveric study. *J Orthop Res.* 2010;28(11):1475–1481. doi: 10.1002/jor.21177
46. Savage R. *In vitro* studies of a new method of flexor tendon repair. *J Hand Surg Br.* 1985;10(2):135–141. doi: 10.1016/0266-7681(85)90001-4
47. Nassar M, Sallam A, Sokkar S, et al. Comparison of 4 different 4-strand core suturing techniques for flexor tendon laceration: an *ex vivo* biomechanical study. *Hand (NY).* 2023;18(5):820–828. doi: 10.1177/15589447211073831
48. Geary MB, English C, Yaseen Z, et al. Flexor digitorum superficialis repair outside the A2 pulley after zone II laceration: gliding and bowstringing. *J Hand Surg Am.* 2015;40(4):653–659. doi: 10.1016/j.jhsa.2014.12.045
49. Lineberry KD, Shue S, Chepla KJ. The management of partial zone ii intrasynovial flexor tendon lacerations: a literature review of biomechanics, clinical outcomes, and complications. *Plast Reconstr Surg.* 2018;141(5):1165–1170. doi: 10.1097/PRS.0000000000004290
50. Lad PB, Venkateshwaran N, Thatte MR, Tanpure S. A rare case of bilateral spaghetti injuries in children due to assault by mother and analysis of functional outcome at three years. *J Hand Microsurg.* 2021;15(3):230–235. doi: 10.1055/s-0041-1735346
51. Yang W, Li J, Su Y, et al. A modified flexor tendon suture technique combining kessler and loop lock flexor tendon sutures. *Clinics (Sao Paulo).* 2021;76:e2358. doi: 10.6061/clinics/2021/e2358
52. Boyarshinov MA, Kondakova AP. Restoration of hand finger function with the use of intramedullary loop tendon suture for open injuries. *Traumatology and Orthopedics of Russia.* 2006(3):74–75. (In Russ.) EDN: IBZDYD
53. Berezin PA, Zolotov AS, Volykhin RD, et al. Rozov and Kessler tendon sutures: common properties and differences. *Traumatology and Orthopedics of Russia.* 2022;28(3):167–175. (In Russ.) EDN: DVSVSG doi: 10.17816/2311-2905-1975
54. Strafun SS, Kurinnoi IN, Bezuglyi AA, et al. Surgery of the tendons of the fingers of the hand. Kiev: Macros; 2012. 320 p. (In Russ.)
55. Patent RU No. 2500356/ 10.12.2013. Byul. № 34. Petrov ES, Timbakov ER, Galstyan NE, et al. Method of tendon suture. Available from: <https://patents.google.com/patent/RU2500356C1/ru> (In Russ.)
56. Zolotov AS. Analysis of the outcomes of complex surgical treatment of tendon injuries of flexor tendons of the fingers of the hand with the use of loop suture. *Pacific Medical Journal.* 2003;(3):28–31. (In Russ.) EDN: H0IKIH
57. Starr HM, Snoddy M, Hammond KE, Seiler JG 3<sup>rd</sup>. Flexor tendon repair rehabilitation protocols: a systematic review. *J Hand Surg Am.* 2013;38(9):1712–7.e14. doi: 10.1016/j.jhsa.2013.06.025
58. Ovsyannikova AD. Rehabilitation and postoperative management after flexor tendon repair. *Issues of Reconstructive and Plastic Surgery.* 2018;21(2):62–73. (In Russ.) EDN: USTWQQ doi: 10.17223/1814147/65/08
59. Giesen T, Calcagni M, Elliot D. Primary flexor tendon repair with early active motion: experience in europe. *Hand Clin.* 2017;33(3):465–472. doi: 10.1016/j.hcl.2017.03.001
60. Strickland JW. Development of flexor tendon surgery: twenty-five years of progress. *J Hand Surg Am.* 2000;25(2):214–235. doi: 10.1053/jhsu.2000.jhsu25a0214

## ОБ АВТОРАХ

**\*Ламия Яссер Идрис;**

адрес: Россия, 103001, Москва, ул. Садовая-Кудринская, д. 15;  
ORCID: 0000-0002-4902-7939; eLibrary SPIN: 1193-7787;  
e-mail: idrislamiya@mail.ru

**Александр Владимирович Александров;**

ORCID: 0000-0002-6110-2380; eLibrary SPIN: 5229-0038;  
e-mail: alexmicrosurg@mail.ru

**Всеволод Витальевич Рыбченко, д-р мед. наук;**

ORCID: 0000-0001-9635-891X; eLibrary SPIN: 2545-8675;  
e-mail: sevasurgeon@gmail.com

**Павел Викторович Гончарук;**

ORCID: 0000-0002-9560-037X; e-mail: goncharukpavel@yandex.ru

## AUTHORS' INFO

**\*Lamiya Ya. Idris, MD;**

address: 15 Sadovaya-Kudrinskaya st., Moscow, 103001, Russia;  
ORCID: 0000-0002-4902-7939; eLibrary SPIN: 1193-7787;  
e-mail: idrislamiya@mail.ru

**Alexander V. Alexandrov, MD;**

ORCID: 0000-0002-6110-2380; eLibrary SPIN: 5229-0038;  
e-mail: alexmicrosurg@mail.ru

**Vsevolod V. Rybchenok, MD, Dr. Sci. (Medicine);**

ORCID: 0000-0001-9635-891X; eLibrary SPIN: 2545-8675;  
e-mail: sevasurgeon@gmail.com

**Pavel V. Goncharuk, MD;**

ORCID: 0000-0002-9560-037X; e-mail: goncharukpavel@yandex.ru

---

\* Автор, ответственный за переписку / Corresponding author

DOI: <https://doi.org/10.17816/psaic1828>

# Хроническая дуоденальная непроходимость при изолированной мальротации двенадцатиперстной кишки у 17-летней девочки

Д.А. Морозов<sup>1,2</sup>, М.И. Айрапетян<sup>1,2</sup>, О.В. Суходольская<sup>1,2</sup>, Л.Д. Григорян<sup>2</sup><sup>1</sup> Первый Московский государственный медицинский университет им. И.М. Сеченова (Сеченовский Университет), Москва, Россия;<sup>2</sup> Научно-исследовательский клинический институт педиатрии и детской хирургии им. акад. Ю.Е. Вельтищева — Российский национальный исследовательский медицинский университет им. Н.И. Пирогова, Москва, Россия

## АННОТАЦИЯ

Осложнения мальротации кишечника чаще всего манифестируют в первые месяцы жизни, однако описаны случаи диагностики и в более позднем возрасте, в том числе у взрослых. Клиническая картина исключительно вариабельна, и до правильного диагноза нередко проходит немало времени. Представлено клиническое наблюдение хронической дуоденальной непроходимости у 17-летней девочки, вызванной изолированной мальротацией и гиперфиксацией двенадцатиперстной кишки. Учитывая коморбидность и нарушения психического развития пациентки, диагностический поиск был существенно затруднен. Оперативное вмешательство в данной ситуации предполагает мобилизацию дуоденума и устранение патологической фиксации. Однако, принимая во внимание выраженные изменения стенки двенадцатиперстной кишки, сочетанную патологию, было принято решение о выполнении дуоденоюностомии. Несмотря на дополнительный оперативный прием, послеоперационный период характеризовался длительным сохранением гастродуоденостаза. Адекватная диета, дробное питание смесью, максимальная «вертикализация» и активизация пациентки сыграли ключевую роль в купировании явлений анастомозита и нарушений моторики после операции. Таким образом, строго индивидуальный подход в лечении подростка с комплексом хирургической, терапевтической патологии и нарушений психики позволил достичь удовлетворительного результата лечения.

**Ключевые слова:** мегадуоденум; мальротация кишечника; хроническая дуоденальная непроходимость; клинический случай.

## Как цитировать

Морозов Д.А., Айрапетян М.И., Суходольская О.В., Григорян Л.Д. Хроническая дуоденальная непроходимость при изолированной мальротации двенадцатиперстной кишки у 17-летней девочки // Российский вестник детской хирургии, анестезиологии и реаниматологии. 2024. Т. 14, № 3. С. 403–412. DOI: <https://doi.org/10.17816/psaic1828>

DOI: <https://doi.org/10.17816/psaic1828>

# Chronic duodenal obstruction in isolated malrotation of the duodenum in a 17-year-old girl

Dmitry A. Morozov<sup>1,2</sup>, Maxim I. Ayrapetyan<sup>1,2</sup>, Olga V. Sukhodolskaya<sup>1,2</sup>, Lilit D. Grigoryan<sup>2</sup><sup>1</sup> I.M. Sechenov First Moscow State Medical University (Sechenov University), Moscow, Russia;<sup>2</sup> Veltishchev Research and Clinical Institute for Pediatrics of the Pirogov Russian National Research Medical University, Moscow, Russia

## ABSTRACT

Complications of intestinal malrotation commonly manifest in the first months of life. However, cases of diagnosis in later age, including in adults, have been described. The clinical presentation is highly variable, and a significant amount of time often passes before the accurate diagnosis is made. This study presents a clinical case of a 17-year-old girl with chronic duodenal obstruction caused by isolated malrotation and fixation of the duodenum. Considering the patient's comorbidities and developmental disorders, the diagnostic search was significantly challenging. In this situation, surgery involves mobilization of the duodenum and correction of the pathological fixation. However, considering the significant changes in the duodenal wall and the combined pathology, duodenojejunostomy was performed. Despite the additional surgical intervention, the postoperative period was characterized by prolonged gastric–duodenal stasis. Adequate diet, frequent feeding with a mixture, maximal “verticalization,” and activation of the patient played a key role in alleviating anastomosis and motor disturbances after the operation. Thus, using a strictly individualized approach to treat adolescents with a complex of surgical and therapeutic pathology and psychiatric disorders results in a satisfactory treatment outcome.

**Keywords:** megaduodenum; intestinal malrotation; chronic duodenal obstruction; case report.

## To cite this article

Morozov DA, Ayrapetyan MI, Sukhodolskaya OV, Grigoryan LD. Chronic duodenal obstruction in isolated malrotation of the duodenum in a 17-year-old girl. *Russian Journal of Pediatric Surgery, Anesthesia and Intensive Care*. 2024;14(3):403–412. DOI: <https://doi.org/10.17816/psaic1828>

Received: 05.07.2024

Accepted: 28.08.2024

Published online: 20.09.2024



DOI: <https://doi.org/10.17816/psaic1828>

# 一名17岁女孩的孤立十二指肠旋转不良引起的慢性十二指肠梗阻

Dmitry A. Morozov<sup>1,2</sup>, Maxim I. Ayrapetyan<sup>1,2</sup>, Olga V. Sukhodolskaya<sup>1,2</sup>, Lilit D. Grigoryan<sup>2</sup><sup>1</sup> I.M. Sechenov First Moscow State Medical University (Sechenov University), Moscow, Russia;<sup>2</sup> Veltishchev Research and Clinical Institute for Pediatrics of the Pirogov Russian National Research Medical University, Moscow, Russia

## 摘要

肠旋转不良的并发症最常出现在生命的头几个月,但也有在晚年诊断的病例,包括在成人中。临床情况变化很大,通常需要很长时间才能做出正确的诊断。报告一例17岁女孩因孤立性十二指肠旋转不良及过度固定所致慢性十二指肠梗阻的临床观察。考虑到患者的合并症和精神发育障碍,诊断搜索非常困难。这种情况下的手术干预涉及十二指肠的动员和病理性固定的消除。然而,考虑到十二指肠壁的明显变化,结合病理,决定进行十二指肠空肠吻合术。尽管进行了额外的手术入院,但术后的特点是胃十二指肠淤滞长期存在。充足的饮食、混合营养、最大限度的“垂直化”和患者的激活对于阻止术后吻合口炎和运动障碍的发生起着关键作用。因此,在治疗一名患有手术、治疗病理和精神障碍复合体的青少年时,严格个体化的方法取得了令人满意的治疗结果。

**关键词:** 巨十二指肠; 肠旋转不良; 慢性十二指肠梗阻; 临床病例。

## 引用本文

Morozov DA, Ayrapetyan MI, Sukhodolskaya OV, Grigoryan LD. 一名17岁女孩的孤立十二指肠旋转不良引起的慢性十二指肠梗阻. *Russian Journal of Pediatric Surgery, Anesthesia and Intensive Care*. 2024;14(3):403–412. DOI: <https://doi.org/10.17816/psaic1828>

收到: 05.07.2024

接受: 28.08.2024

发布日期: 20.09.2024

## АКТУАЛЬНОСТЬ

Эмбриологически двенадцатиперстная кишка (ДПК) формируется из терминальной части передней и краниальной части средней кишки. Их соединение происходит дистальнее зачатка печени. По мере вращения желудка на 90° вдоль продольной оси, а затем в переднезаднем направлении, ДПК принимает форму С-образной петли и ротируется вправо. Дальнейшее смещение ее в правую половину брюшной полости обусловлено активным ростом головки поджелудочной железы [1]. В середине XX в. Kuglia был одним из первых ученых, обративших внимание на важность ротации ДПК во внутриутробном периоде и связь этого процесса с дуоденальной непроходимостью [2].

Наиболее часто причины врожденной дуоденальной непроходимости (атрезии, стенозы) кроются в нарушениях ревакуализации просвета ДПК ближе к 12-й неделе гестации [1, 2]. Врожденная непроходимость ДПК также может быть обусловлена сдавлением извне (внешней обструкцией). На наш взгляд, наиболее полно «внешние причины» классифицировали в своей статье американские хирурги

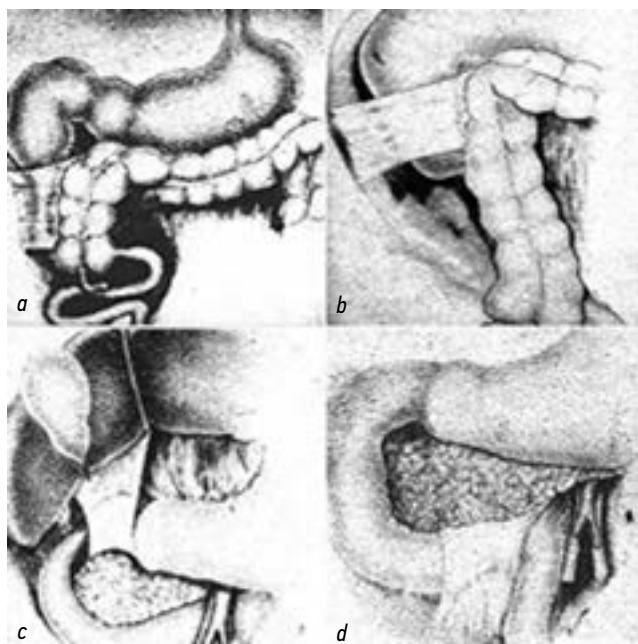
E.R. Wayne и J.D. Burrington в 1973 г., разделив их принципиально на две группы: группа А — гиперфиксация ДПК, группа В — компрессия верхней брыжеечной артерией, интрамуральной дуоденальной гематомой, кольцевидной поджелудочной железой и удвоением ДПК. При этом у 39 из 64 детей причиной наружной обструкции ДПК стали «патологические эмбриональные тяжи» (рис. 1) [3]. Авторы подчеркивали, что в большинстве случаев их наличие было ассоциировано с другими вариантами нарушения вращения кишечника, в том числе ДПК [4].

Среди редких вариантов мальротации и мальфиксации ДПК также описана ее инверсия, при которой отмечается ротация проксимального отдела ДПК «по часовой стрелке». Учитывая, что дуоденоюнальный переход при этой патологии находится в должствующем месте, диагностика «*duodenum inversum*» весьма затруднительна. При этом данная аномалия может мимикрировать под другие пороки развития, в частности синдром верхней брыжеечной артерии [5].

Другой аномалией ротации и фиксации дуоденум является формирование Z-образной петли в области дуоденоюнального перехода. Такие изменения связаны с тем, что восходящая часть дуоденум вместо краниального направления резко уходит вправо и каудально, под острым углом, формируя таким образом конфигурацию, напоминающую букву «Z» вместе с горизонтальной частью ДПК сверху и первой петлей тощей кишки снизу. В таком положении петли фиксируются эмбриональными спайками, что может определять хроническую дуоденальную обструкцию [6].

Несмотря на то что осложнения мальротации кишечника чаще всего манифестируют в первые месяцы жизни, описаны случаи диагностики в более позднем возрасте, в том числе у взрослых [7, 8]. Клиническая картина исключительно вариабельна, и до правильного диагноза нередко проходит немало времени [9, 10]. Дети и взрослые, как правило, жалуются на тошноту, рвоту (с примесью желчи или без), расстройство стула, боль в животе и его вздутие, чувство раннего насыщения, изжогу и потерю веса. К сожалению, у большинства пациентов подобные жалобы расцениваются врачами как функциональные проблемы или расстройства психики, и верный диагноз определяется поздно [11].

Разумеется, важность инструментальных методов исследования бесспорна. В диагностике частичной дуоденальной непроходимости рентгенологическое исследование верхних отделов желудочно-кишечного тракта с контрастированием имеет ключевое значение для оценки анатомии желудка, ДПК, дуоденоюнального перехода и скорости эвакуации контрастного вещества. Эзофагогастродуоденоскопия может использоваться в диагностических целях для визуализации анатомии [2]. Профессор Г.А. Баиров в книге «Хирургия пороков развития у детей» отмечал необходимость выполнения ирригографии при подозрении на мальротацию. Высокое расположение



**Рис. 1.** Варианты гиперфиксации и мальротации двенадцатиперстной кишки по классификации E.R. Wayne: *a* — 1-й тип гиперфиксации — спайками, идущими от слепой кишки; *b* — 2-й тип гиперфиксации — спайками, идущими от правого изгиба ободочной кишки; *c* — 3-й тип гиперфиксации — гипертрофированной гепатодуоденальной связкой; *d* — 4-й тип гиперфиксации — до пересечения брыжеечных сосудов с формированием патологического угла [3]

**Fig. 1.** Variants of hyperfixation and malrotation of the duodenum according to the classification by E.R. Wayne: *a* — Type 1 hyperfixation — bands extending from the cecum; *b* — Type 2 hyperfixation — bands extending from the right flexure of the colon; *c* — Type 3 hyperfixation — hypertrophied hepatoduodenal ligament; *d* — Type 4 hyperfixation — until the intersection of the mesenteric vessels with the formation of a pathological angle [3]

слепой кишки может свидетельствовать об ее аномальной фиксации, вызывающей обструкцию ДПК, или синдроме Ледда [12]. Среди описанных ультразвуковых признаков мальротации выделяют: внутрибрюшинное расположение дуоденум (вместо забрюшинного между верхней брыжечной артерией и аортой) и локализация верхней брыжечной вены левее относительно одноименной артерии. К сожалению, качество сонографии зависит от оператора, а также доступности визуализации при повышенном газонаполнении кишечника [13]. Компьютерная томография (КТ) может дополнить информацию полной анатомией желудочно-кишечного тракта и брюшной полости в неясных случаях и у взрослых пациентов [14].

Что касается принципов хирургического лечения гиперфиксации ДПК, то и отечественные, и зарубежные авторы на примере собственных наблюдений утверждают, что рассечения патологических тяжей и мобилизации фиксированных сегментов кишки достаточно для восстановления беспрепятственного пассажа содержимого кишки, купирования симптомов и выздоровления [4, 15]. Наш предшествующий опыт также подтверждает эту позицию [16, 17], хотя именно у взрослых пациентов и подростков можно столкнуться с клинической ситуацией выраженного дуоденостаза, сопровождающегося формированием мегадуоденум гигантских размеров. В этой ситуации классического оперативного приема рассечения спаек и мобилизации кишки может оказаться недостаточно, и хирург вынужден прибегать к вариантам межкисечного анастомозирования. Дифференциальную диагностику мальротации ДПК, выбор лечебной и хирургической тактики, оценку непосредственных и отдаленных результатов оперативного лечения могут также затруднять сопутствующие заболевания, в том числе нарушения психики ребенка. Мы посчитали важным поделиться подобным клиническим наблюдением.

## ОПИСАНИЕ СЛУЧАЯ

Девочка, 17 лет, предъявляла жалобы на периодическую боль в животе и повторяющуюся рвоту по ночам. Мать подростка в течение 2,5 лет обращала внимание на беспокойство ребенка по ночам, выраженную отрыжку «тухлыми яйцами», тошноту, реже рвоту объемом больше объема съеденной пищи, иногда «с примесью зелени». Со временем рвота в ночные часы стала чаще. Со слов родственников, ребенка на протяжении всей жизни также беспокоила боль в животе около пупка. Нарушения стула не отмечали.

Вес ребенка составлял 61,3 кг, рост 163,5 см. Индекс массы тела 22,93 кг/м<sup>2</sup>. За последние четыре года девочка перенесла две пневмонии тяжелой степени, бронхит, дважды болела COVID-19. За год до появления жалоб по месту жительства была выполнена аппендэктомия открытым способом (флегмонозный аппендицит, ретроцекальное расположение отростка). Через три года

было произведено грыжесечение по Шпитцу, резекция «ущемленного участка предбрюшинной клетчатки». Обследована гастроэнтерологом — симптомы расценены как проявления функционального нарушения желудочно-кишечного тракта; назначена консервативная (дието-, постуральная, антисекреторная, гастропротективная) терапия — два курса без значимого положительного эффекта.

Из анамнеза: ребенок от второй беременности, вторых родов. Старшему брату диагностирован синдром Элерса–Данлоса, младшая сестра — здорова. Беременность протекала на фоне хронической фетоплацентарной недостаточности, частичной отслойки нормально расположенной плаценты, кольпита. Роды самостоятельные, на 41-й неделе, отмечались зеленые околоплодные воды. Масса тела при рождении 3270 г, длина тела 51 см. В первые дни жизни наблюдался выраженный тремор, синдром общего возбуждения. В 3 мес. была обследована неврологом в связи с жалобами на задержку моторного развития (не реагировала на игрушку), выставлен диагноз: «Перинатальное поражение ЦНС гипоксически-ишемического генеза. Миотонический синдром. Статико-моторная недостаточность». По данным магнитно-резонансной томографии головного мозга в возрасте одного года определены признаки наружной гидроцефалии. Далее появились жалобы на косоглазие, была консультирована офтальмологом — горизонтальный нистагм, сходящееся монолатеральное косоглазие, ангиопатия сетчатки, частичная атрофия зрительного нерва справа, что потребовало проведения хирургической коррекции в возрасте 9 лет. В итоге, девочка наблюдалась у невролога с диагнозом: «Детский церебральный паралич, левосторонний спастический гемипарез». Немаловажно, что она состояла на учете у психиатра с диагнозом «резидуально-органическое поражение центральной нервной системы», с терапией тиоридазином. У ребенка отмечались множественные врожденные аномалии развития и стигмы дисэмбриогенеза: интеллектуальное недоразвитие умеренной степени с поведенческими нарушениями, ринолалией, аномалия развития шейного отдела позвоночника (отклонение зуба С2 кзади), нарушение осанки по типу сколиоза, сгибабельные установки голеней, разгибательно-приводящие установки бедер, эквино-вальгусные установки стоп, киста правой бедренной кости, киста мягких тканей заушной области. Среди сопутствующих заболеваний было обращено внимание на первичную дисменорею, бактериальный вагиноз, кисту эндоцервикса, папуло-пустулезное акне, рецидивирующую крапивницу, аллергический ринит, хронический тонзиллит, рецидивирующий обструктивный бронхит. При осмотре зарегистрированы: эпикант, нистагм, непостоянное косоглазие, тонкая верхняя губа, скученные зубы, истончение и изменение цвета эмали, прогнатия, высокое небо, густые, широкие брови. В возрасте 17 лет было проведено полное геномное исследование — обнаружен вариант мутации с неизвестным клиническим значением, не описанный ранее в литературе,

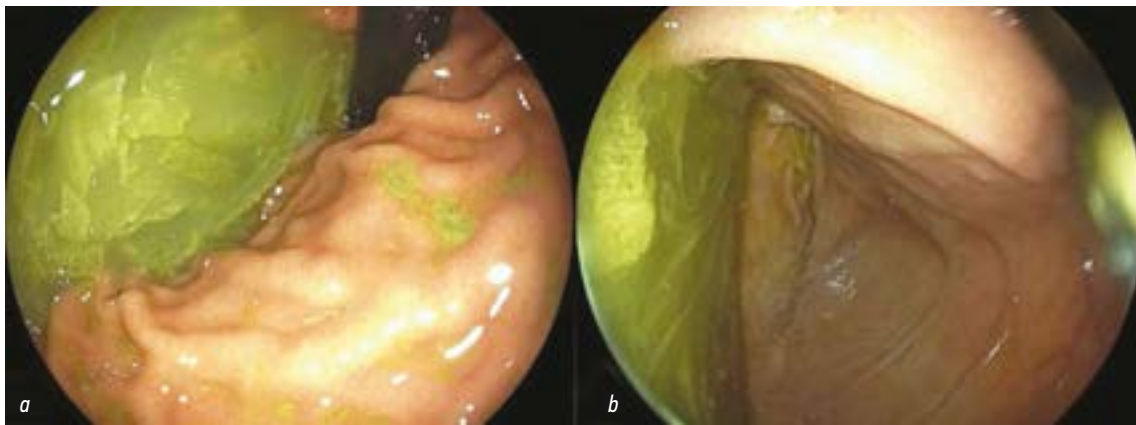


Рис. 2. Гастродуоденоскопия: *a* — просвет желудка; *b* — просвет двенадцатиперстной кишки  
Fig. 2. Gastroduodenoscopy: *a* — stomach; *b* — duodenum

в гетерозиготном состоянии в экзоне 16 из 16 гена *CNOT2*, приводящий к аминокислотной замене p.His526Gln. Известно, что патогенные гетерозиготные варианты в данном гене приводят к развитию нарушения интеллектуального развития с назальной речью, лицевыми дисморфиями и различными скелетными аномалиями (OMIM: 618608).

В Научно-исследовательском клиническом институте педиатрии и детской хирургии им. акад. Ю.Е. Вельтищева была выполнена эзофагогастроскопия, на которой отмечалась картина терминального эзофагита. В просвете желудка визуализировано большое количество полупереваренной пищи, хотя «голодный промежуток» перед исследованием составил порядка 12 ч.

При повторном выполнении эндоскопического исследования в ДГКБ № 9 им. Г.Н. Сперанского через неделю — в желудке отмечались множественные инородные тела в виде полупрозрачных пластинок различной формы до 1 см, объединенных вязким зеленоватым содержимым (рис. 2). При попытке извлечения инородные тела фрагментировались (как выяснилось позднее в разговоре

с мамой, ребенок периодически ел бумагу). Отмечались также явления гастрита, привратник широко зиял. Луковица и постлуковичный отдел ДПК были резко расширены, в полости их отмечалось содержимое, аналогичное желудочному, слизистые оболочки были умеренно гиперемированы. Провести эндоскоп в тощую кишку не представлялось возможным.

На КТ органов брюшной полости с внутривенным контрастированием обращал на себя внимание ход верхней брыжеечной артерии, которая отходила от аорты на уровне L1 под углом 25°, затем смещалась дорзально и паравертебрально справа. На уровне L2–L3 пространство между верхней брыжеечной артерией и предпозвоночными мягкими тканями составляло до 4–5 мм. На этом уровне отмечалось сужение двенадцатиперстной кишки (вероятно, за счет аномально проходящей верхней брыжеечной артерии) с резким престенотическим расширением (рис. 3, *b*).

По данным рентгеноскопии желудка и ДПК с контрастированием бариевой взвесью желудок располагался

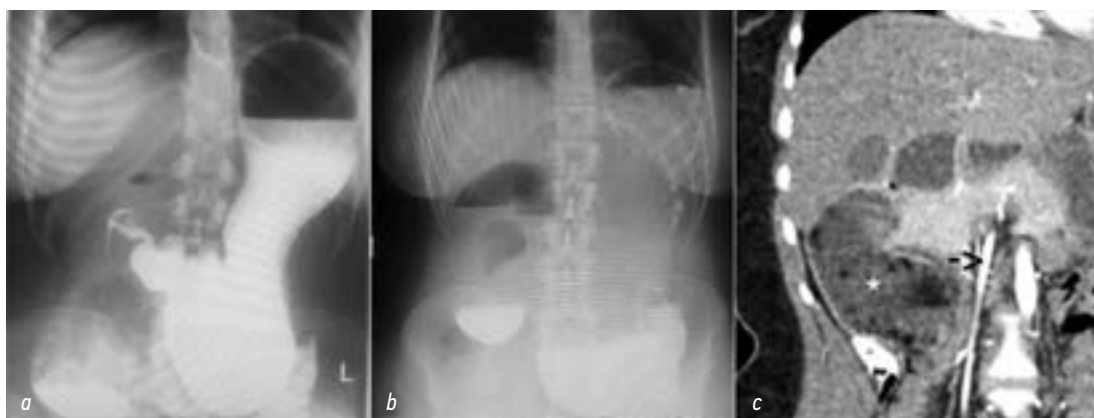

Рис. 3. Исследования желудка и двенадцатиперстной кишки: *a* — рентгеноскопическое с контрастированием бариевой взвесью; *b* — обзорное рентгеноскопическое через 1 ч после исследования; *c* — компьютерная томография органов брюшной полости, отмечается резко расширенная двенадцатиперстная кишка (отмечена звездочкой) справа от верхней брыжеечной артерии (стрелка)  
Fig. 3. Studies of the stomach and duodenum: *a* — X-ray examination with barium contrast; *b* — overview X-ray 1 hour after the examination; *c* — computerized tomography of the abdominal organs, showing a markedly dilated duodenum (\*) to the right of the superior mesenteric artery (arrow)



полувертикально, дно его достигало входа в малый таз. Контраст болюсно поступал в дуоденум, при этом в ее вертикальной части отмечалась его задержка с формированием уровня жидкости (рис. 3, *a*). При проведении водно-сифонной пробы гастроэзофагеальный рефлюкс не определялся. На контрольной рентгенограмме органов брюшной полости через 1 ч после исследования пассажа контраста отмечено не было (рис. 3, *c*), через 3 ч — незначительное его количество определялось в петлях тонкой кишки, при этом горизонтальный уровень жидкости в проекции желудка и начальных отделах ДПК сохранялся, через 6 ч — рентгенологическая картина не имела существенной динамики.

На основании проведенных исследований был выставлен диагноз хронической дуоденальной непроходимости с серьезной сочетанной патологией. Установлены показания к оперативному лечению. Опираясь на КТ, нельзя было исключить вариант аорто-мезентериальной компрессии. В то же время, пограничное значение угла отхождения верхней брыжеечной артерии, отсутствие резкой потери веса или скачкообразного роста в анамнезе вызывали сомнения в пользу возможной наружной гиперфиксации ДПК — 4-го типа по E.R. Wayne (рис. 1, *d*). При этом варианте гиперфиксации дуоденоюнальный переход формируется справа от верхних брыжеечных сосудов, а плотные эмбриональные тяжи фиксируют ДПК к задней брюшной стенке, формируя острый дуоденоюнальный угол и приводя к дуоденальной непроходимости [3].

Была выполнена поперечная лапаротомия справа, при ревизии брюшной полости отмечался умеренный спеченный процесс в области илеоцекального угла (состояние после аппендэктомии), мобильный купол слепой кишки был подпаян к резко увеличенной в размерах и дряблой ДПК. Последняя была мобилизована по Т. Kocher, зарегистрированы эмбриональные спайки, наиболее выраженные в области дуоденоюнального перехода, который был остроугольно деформирован и располагался справа от верхних брыжеечных сосудов. Аорто-мезентериальная

компрессия была исключена. Иссечение эмбриональных тяжей привело к полной мобилизации и расправлению ДПК. Других признаков мальротации, за исключением *caecum mobile*, не выявлено. Учитывая атонию дилатированной ДПК, было принято решение дополнить оперативный прием формированием дуоденоюнального анастомоза «бок-в-бок», длиной 5 см, однорядным серозно-мышечно-подслизистым швом с дополнительным укреплением единичными серозно-мышечными швами. Таким образом, послеоперационный диагноз сформулирован следующим образом: «Хроническая дуоденальная непроходимость. Мальротация кишечника. Изолированная мальротация и гиперфиксация ДПК (4-й тип по E.R. Wayne). Мобильная слепая кишка» (рис. 4).

Ранний послеоперационный период протекал в соответствии с сохраняющейся атонией и гипомоторикой ДПК, желудка. В послеоперационном периоде отмечали выраженный гастродуоденостаз (до 2,5 л застойного отделяемого по назогастральному зонду), с положительной динамикой на фоне активно проводимой инфузионной терапии и парентерального питания.

На 6-е послеоперационные сутки ребенок переведен из отделения реанимации в хирургическое отделение, начато щадящее питание, назогастральный зонд удален. Однако сохранялись ежедневные рвоты в общем объеме до 1,5 л застойным желудочным и дуоденальным содержимым, боль в животе. На фоне комплексной консервативной (прокинетиической, обезболивающей) терапии ожидаемого улучшения состояния не было. При этом особенности интеллектуального развития пациентки определяли сложности в установлении приверженности к лечению, выполнении рекомендаций по вертикализации, активизации и соблюдении диеты. Большую часть дня она продолжала проводить в горизонтальном положении.

На 14-е послеоперационные сутки выполнена контрольная эзофагогастродуоденоскопия — зарегистрирован умеренный анастомозит. Провести эндоскоп

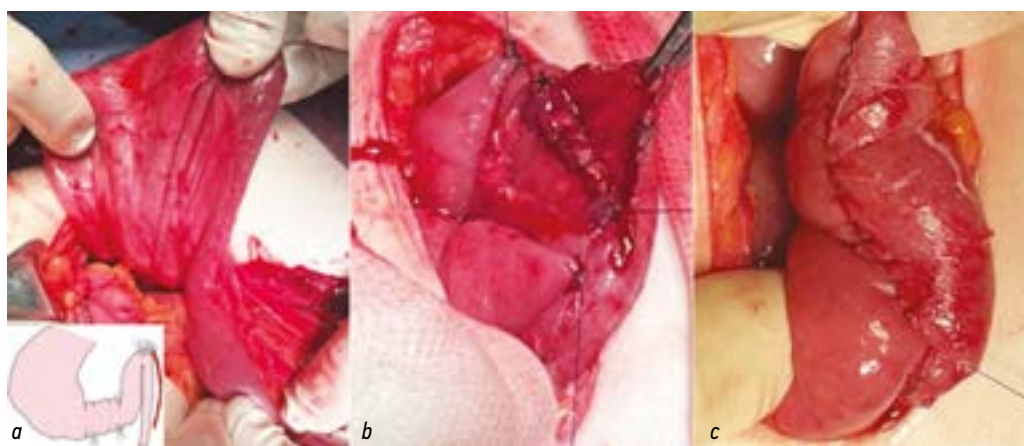


Рис. 4. Этапы операции: *a* — атоничная, дилатированная двенадцатиперстная кишка после мобилизации; *b*, *c* — дуоденоюнальный анастомоз

Fig. 4. Stages of the operation: *a* — atonic, dilated duodenum after mobilization; *b*, *c* — duodenojejunal anastomosis



через анастомоз не представлялось возможным, назначена магнитотерапия. При контрольной рентгеноскопии желудка и ДПК с  $\text{BaSO}_4$  контраст болюсно поступал из желудка в дуоденум с определенной задержкой.

В дальнейшем отмечена положительная динамика — снизилась частота рвоты до одного раза в 3 сут, уменьшился болевой синдром, пациентка стала активнее. На момент выписки ее вес составил 56 кг, индекс массы тела  $21,08 \text{ кг/м}^2$ . Ребенок был переведен в Научно-исследовательский клинический институт педиатрии и детской хирургии им. акад. Ю.Е. Вельтищева с целью коррекции питания. Было исключено применение всех продуктов и блюд, кроме смеси, с постепенным увеличением ее количества под контролем переносимости.

На 27-е послеоперационные сутки на эндоскопическом исследовании отмечалась положительная динамика в виде уменьшения воспалительных изменений слизистых оболочек верхних отделов желудочно-кишечного тракта. Явления анстомозита были полностью купированы, анастомоз свободно проходим гастроскопом. Питание постепенно расширено за счет введения протертой пищи. На фоне коррекции питания рвот не отмечалось, и девочка была выписана домой в удовлетворительном состоянии с рекомендациями на 35-е сутки после операции.

## ОБСУЖДЕНИЕ

В представленном клиническом наблюдении сочетание ряда факторов нарушения соматического и психического здоровья подростка затруднили своевременную диагностику редкого варианта врожденной кишечной непроходимости, выбор лечебной и хирургической тактики, оперативного приема, осложнив течение раннего послеоперационного периода. Учитывая неврологическую патологию, длительное время жалобы ребенка расценивались как функциональные нарушения желудочно-кишечного тракта, характерные для таких пациентов. С другой стороны, редкость клинической манифестации мальротации ДПК в подростковой возрастной группе, многообразие анатомических вариантов дуоденальной непроходимости обуславливают длительный диагностический поиск [11].

Оперативный прием в данной ситуации предполагает мобилизацию ДПК и устранение патологической фиксации. Однако, принимая во внимание выраженные изменения стенки ДПК, коморбидный фон пациентки, было принято решение о выполнении дополнительного кишечного соустья. Дуоденодуоденостомия используется при атрезии и представляет технические трудности в связи с дисконгруэнтностью проксимального и дистального сегментов. Впервые она была выполнена американским хирургом R. Gross, успешно сформировавшим дуоденодуоденостомоз «бок-в-бок» в 1944 г. [18]. Тем не менее не всегда удовлетворительные результаты лечения, сохранение гастродуоденального стаза заставляли искать новые пути решения [19]. И в 1973 г. почетный профессор

хирургии университета штата Айова Ken Kimura предложил «ромбовидный» (diamond shaped) анастомоз, который по сегодняшний день является золотым стандартом в лечении детей с атрезией ДПК [20]. Дуоденоеюноанастомоз «бок-в-бок» применяется при невозможности анастомозирования разобщенных сегментов ДПК, например, при сложностях ее мобилизации по Кохеру или в случаях, если зона непроходимости располагается в третьей и четвертой частях кишки [21], как и в нашем наблюдении.

Несмотря на дополнительный оперативный прием, послеоперационный период характеризовался длительным сохранением гастродуоденостаза. Адекватная диета, дробное питание смесью, максимальная «вертикализация» и активизация пациента сыграли ключевое значение в купировании явлений анстомозита и нарушений моторики после операции. Таким образом, строго индивидуальный подход в лечении подростка с комплексом хирургической, терапевтической патологии и нарушений психики позволил достичь удовлетворительного результата лечения.

## ЗАКЛЮЧЕНИЕ

Представленное клиническое наблюдение подчеркивает сложность диагностики редкого варианта изолированной мальротации и гиперфиксации ДПК с развитием хронической дуоденальной непроходимости у подростка. С учетом коморбидности и нарушений психического развития пациента, диагностический поиск, выбор оперативного приема, лечение в раннем послеоперационном периоде были существенно затруднены, а предпринятые меры носили характер строго персонализированных.

## ДОПОЛНИТЕЛЬНАЯ ИНФОРМАЦИЯ

**Вклад авторов.** Все авторы внесли существенный вклад в разработку концепции, проведение исследования и подготовку статьи, прочли и одобрили финальную версию перед публикацией. Личный вклад каждого автора: Д.А. Морозов, М.И. Айрапетян — хирургическое лечение пациента, написание текста и редактирование статьи; О.В. Суходольская — обзор литературы, сбор и анализ литературных источников, написание и редактирование текста статьи, cura patienta; Л.Д. Григорян — cura patienta.

**Источник финансирования.** Авторы заявляют об отсутствии внешнего финансирования при проведении исследования.

**Конфликт интересов.** Авторы декларируют отсутствие явных и потенциальных конфликтов интересов, связанных с публикацией настоящей статьи.

**Информированное согласие на публикацию.** Авторы получили письменное согласие законных представителей пациента на публикацию медицинских данных и фотографий.

## ADDITIONAL INFO

**Authors' contribution.** All authors made a substantial contribution to the conception of the study, acquisition, analysis,

interpretation of data for the work, drafting and revising the article, final approval of the version to be published and agree to be accountable for all aspects of the study. Personal contribution of each author: D.A. Morozov, M.I. Ayrapetyan — surgical treatment of the patient, writing the text and editing the article; O.V. Sukhodolskaya — literature review, collection and analysis of literary sources, writing the text and editing the article, patient supervision; L.D. Grigoryan — patient supervision.

## СПИСОК ЛИТЕРАТУРЫ

1. Sadler T.W. *Langman's medical embryology*. 13<sup>th</sup> edition. Philadelphia: Wolters Kluwer, 2015. 407 p.
2. Patterson K.N., Cruz S, Nwomeh B.C., Diefenbach K.A. Congenital duodenal obstruction — Advances in diagnosis, surgical management, and associated controversies // *Semin Pediatr Surg*. 2022. Vol. 31, N 1. P. 151140. doi: 10.1016/j.sempedsurg.2022.151140
3. Wayne E.R., Burrington J.D. Extrinsic duodenal obstruction in children // *Surg Gynecol Obstet*. 1973. Vol. 136, N 1. P. 87–91.
4. Wayne E.R., Burrington J.D. Management of 97 children with duodenal obstruction // *Arch. Surg*. 1973. Vol. 107, N 6. P. 857–860. doi: 10.1001/archsurg.1973.01350240027009
5. Long F.R., Mutabagani K.H., Caniano D.A., Dumont R.C. Duodenum inversum mimicking mesenteric artery syndrome // *Pediatr Radiol*. 1999. Vol. 29, N 8. P. 602–604. doi: 10.1007/s002470050658
6. Ablow R.C., Hoffer F.A., Seashore J.H., Touloukian R.J. Z-shaped duodenojejunal loop: sign of mesenteric fixation anomaly and congenital bands // *AJR Am J Roentgenol*. 1983. Vol. 141, N 3. P. 461–464. doi: 10.2214/ajr.141.3.461
7. Ladd A.P., Madura J.A. Congenital duodenal anomalies in the adult // *Arch Surg*. 2001. Vol. 136, N 5. P. 576–584. doi: 10.1001/archsurg.136.5.576
8. Schwab M.E., Kramer S.P., Bashi A., et al. A problem at any age: a case report of congenital malrotation with bowel ischemia in an 84-year-old // *BMC Surg*. 2022. Vol. 22, N 1. P. 35. doi: 10.1186/s12893-022-01482-6
9. Grassi C., Conti L., Palmieri G., et al. Ladd's band in the adult, an unusual case of occlusion: Case report and review of the literature // *Int J Surg Case Rep*. 2020. Vol. 71. P. 45–49. doi: 10.1016/j.ijscr.2020.04.046
10. Górnac G.E., Lewis A.M. Extrinsic duodenal obstruction by congenital bands in an adult patient // *Postgrad Med J*. 1985. Vol. 61, N 711. P. 71–72. doi: 10.1136/pgmj.61.711.71
11. Gong J., Zheng Z.J., Mai G., Liu X.B. Malrotation causing duodenal chronic obstruction in an adult // *World J Gastroenterol*. 2009. Vol. 15, N 9. P. 1144–1146. doi: 10.3748/wjg.15.1144

## REFERENCES

1. Sadler TW. *Langman's medical embryology*. 13<sup>th</sup> edition. Philadelphia: Wolters Kluwer; 2015. 407 p.
2. Patterson KN, Cruz S, Nwomeh BC, Diefenbach KA. Congenital duodenal obstruction — Advances in diagnosis, surgical management, and associated controversies. *Semin Pediatr Surg*. 2022;31(1):151140. doi: 10.1016/j.sempedsurg.2022.151140
3. Wayne ER, Burrington JD. Extrinsic duodenal obstruction in children. *Surg Gynecol Obstet*. 1973;136(1):87–91.

**Funding source.** This study was not supported by any external sources of funding.

**Competing interests.** The authors declare that they have no competing interests.

**Consent for publication.** Written consent was obtained from the patient for publication of relevant medical information and all of accompanying images within the manuscript.

12. Баиров Г.А. Хирургия пороков развития у детей. Москва: Медицина, 1968. 688 с.
13. Nguyen HN, Kulkarni M, Jose J, et al. Ultrasound for the diagnosis of malrotation and volvulus in children and adolescents: a systematic review and meta-analysis // *Arch Dis Child*. 2021. Vol. 106, N 12. P. 1171–1178. doi: 10.1136/archdischild-2020-321082
14. Xiong Z., Shen Y., Morelli J.N., et al. CT facilitates improved diagnosis of adult intestinal malrotation: a 7-year retrospective study based on 332 cases // *Insights Imaging*. 2021. Vol. 12, N 1. P. 58. doi: 10.1186/s13244-021-00999-3
15. Баиров Г.А., Дорошевский Ю.Л., Немилова Т.К. Атлас операций у новорожденных. Москва: Медицина, 1984. 255 с.
16. Morozov D.A., Pimenova E.S., Tatochenko V.K., et al. Surgical treatment of rare combination of intestinal malrotation with secondary lymphangiectasia // *Vestn Ross Akad Med Nauk*. 2015. N 1. P. 56–62. doi: 10.15690/vramn.v70i1.1232
17. Морозов Д.А., Филлипов Ю.В., Городков С.Ю., и др. Хирургия врожденной непроходимости тонкой кишки: анализ 100 наблюдений // *Российский вестник детской хирургии, анестезиологии и реаниматологии*. 2011. № 2. С. 21–29. EDN: OPUNTX
18. Gross R.E., Chisholm T.C. Annular pancreas producing duodenal obstruction : report of a successfully treated case // *Ann Surg*. 1944. Vol. 119, N 5. P. 759–769. doi: 10.1097/0000658-194405000-00008
19. Kokkonen M.L., Kalima T., Jääskeläinen J., Louhimo I. Duodenal atresia: late follow-up // *J Pediatr Surg*. 1988. Vol. 23, N 3. P. 216–220. doi: 10.1016/s0022-3468(88)80725-5
20. Kimura K., Tsugawa C., Ogawa K., et al. Diamond-shaped anastomosis for congenital duodenal obstruction // *Arch Surg*. 1977. Vol. 112, N 10. P. 1262–1263. doi: 10.1001/archsurg.1977.01370100116026
21. Zani A., Yeh J.B., King S.K., et al. Duodeno-duodenostomy or duodeno-jejunosotomy for duodenal atresia: is one repair better than the other? // *Pediatr Surg Int*. 2017. Vol. 33, N 2. P. 245–248. doi: 10.1007/s00383-016-4016-9

4. Wayne ER, Burrington JD. Management of 97 children with duodenal obstruction. *Arch Surg*. 1973;107(6):857–860. doi: 10.1001/archsurg.1973.01350240027009
5. Long FR, Mutabagani KH, Caniano DA, Dumont RC. Duodenum inversum mimicking mesenteric artery syndrome. *Pediatr Radiol*. 1999;29(8):602–604. doi: 10.1007/s002470050658
6. Ablow RC, Hoffer FA, Seashore JH, Touloukian RJ. Z-shaped duodenojejunal loop: sign of mesenteric fixation anomaly and

- congenital bands. *AJR Am J Roentgenol.* 1983;141(3):461–464. doi: 10.2214/ajr.141.3.461
7. Ladd AP, Madura JA. Congenital duodenal anomalies in the adult. *Arch Surg.* 2001;136(5):576–584. doi: 10.1001/archsurg.136.5.576
8. Schwab ME, Kramer SP, Bashi A, et al. A problem at any age: a case report of congenital malrotation with bowel ischemia in an 84-year-old. *BMC Surg.* 2022;22(1):35. doi: 10.1186/s12893-022-01482-6
9. Grassi C, Conti L, Palmieri G, et al. Ladd's band in the adult, an unusual case of occlusion: Case report and review of the literature. *Int J Surg Case Rep.* 2020;71:45–49. doi: 10.1016/j.ijscr.2020.04.046
10. Górnac GE, Lewis AM. Extrinsic duodenal obstruction by congenital bands in an adult patient. *Postgrad Med J.* 1985;61(711):71–72. doi: 10.1136/pgmj.61.711.71
11. Gong J, Zheng ZJ, Mai G, Liu XB. Malrotation causing duodenal chronic obstruction in an adult. *World J Gastroenterol.* 2009;15(9):1144–1146. doi: 10.3748/wjg.15.1144
12. Bairov GA. *Surgery of malformations in children.* Moscow: Medicine; 1968. 688 p.
13. Nguyen HN, Kulkarni M, Jose J, et al. Ultrasound for the diagnosis of malrotation and volvulus in children and adolescents: a systematic review and meta-analysis. *Arch Dis Child.* 2021;106(12):1171–1178. doi: 10.1136/archdischild-2020-321082
14. Xiong Z, Shen Y, Morelli JN, et al. CT facilitates improved diagnosis of adult intestinal malrotation: a 7-year retrospective study based on 332 cases. *Insights Imaging.* 2021;12(1):58. doi: 10.1186/s13244-021-00999-3
15. Bairov GA, Doroshevsky YL, Nemilova TK. *Atlas of operations in newborns.* Moscow: Medicine; 1984. 255 p. (In Russ.)
16. Morozov DA, Pimenova ES, Tatochenko VK, et al. Surgical treatment of rare combination of intestinal malrotation with secondary lymphangiectasia. *Vestn Ross Akad Med Nauk.* 2015;(1):56–62. doi: 10.15690/vramn.v70i1.1232
17. Morozov DA, Filippov YV, Gorodkov SY, et al. Surgery of congenital obstruction of the intestine: analysis of 100 observations. *Russian Journal of Pediatric Surgery, Anesthesia and Intensive Care.* 2011;(2):21–29. EDN: OPUNTX
18. Gross RE, Chisholm TC. Annular pancreas producing duodenal obstruction: report of a successfully treated case. *Ann Surg.* 1944;119(5):759–769. doi: 10.1097/0000658-194405000-00008
19. Kokkonen ML, Kalima T, Jääskeläinen J, Louhimo I. Duodenal atresia: late follow-up. *J Pediatr Surg.* 1988;23(3):216–220. doi: 10.1016/s0022-3468(88)80725-5
20. Kimura K, Tsugawa C, Ogawa K, et al. Diamond-shaped anastomosis for congenital duodenal obstruction. *Arch Surg.* 1977;112(10):1262–1263. doi: 10.1001/archsurg.1977.01370100116026
21. Zani A, Yeh JB, King SK, et al. Duodeno-duodenostomy or duodeno-jejunosotomy for duodenal atresia: is one repair better than the other? *Pediatr Surg Int.* 2017;33(2):245–248. doi: 10.1007/s00383-016-4016-9

## ОБ АВТОРАХ

**Дмитрий Анатольевич Морозов**, д-р мед. наук, профессор;  
ORCID: 0000-0002-1940-1395; eLibrary SPIN: 8779-8960;  
e-mail: damorozov@list.ru

**Максим Игоревич Айрапетян**, канд. мед. наук;  
ORCID: 0000-0002-0348-929X; eLibrary SPIN: 3683-7312;  
e-mail: Drairmaxim@gmail.com

**\*Ольга Владимировна Суходольская**;  
адрес: Россия, 123317, Москва, ул. Шмитовский проезд, д. 29;  
ORCID: 0000-0002-8868-4763; eLibrary SPIN: 2881-3415;  
e-mail: betti\_olga99@mail.ru

**Лилит Даниеловна Григорян**;  
ORCID: 0000-0003-4997-874X; e-mail: lilit777grig@gmail.com

## AUTHORS' INFO

**Dmitry A. Morozov**, MD, Dr. Sci. (Medicine), Professor;  
ORCID: 0000-0002-1940-1395; eLibrary SPIN: 8779-8960;  
e-mail: damorozov@list.ru

**Maxim I. Ayrapetyan**, MD, Cand. Sci. (Medicine);  
ORCID: 0000-0002-0348-929X; eLibrary SPIN: 3683-7312;  
e-mail: Drairmaxim@gmail.com

**\*Olga V. Sukhodolskaya**, MD;  
address: 29 Shmitovskiy travel, Moscow, 123317, Russia;  
ORCID: 0000-0002-8868-4763; eLibrary SPIN: 2881-3415;  
e-mail: betti\_olga99@mail.ru

**Lilit D. Grigoryan**, MD; ORCID: 0000-0003-4997-874X;  
e-mail: lilit777grig@gmail.com

\* Автор, ответственный за переписку / Corresponding author

DOI: <https://doi.org/10.17816/psaic1825>

# Трудный случай диагностики и лечения ребенка с дуодено-ободочным свищем

С.С. Передереев, В.Г. Сварич, А.И. Тихомиров, Р.А. Ти, Ю.А. Олейникова

Санкт-Петербургский государственный педиатрический медицинский университет, Санкт-Петербург, Россия

## АННОТАЦИЯ

В детском возрасте дуодено-ободочные свищи чаще формируются на фоне инородных тел желудочно-кишечного тракта (гвозди, магнитные шарики), реже бывают врожденными. Описание случая. В хирургическом отделении № 3 клинической больницы Санкт-Петербургского государственного педиатрического медицинского университета находилась на лечении пациентка в возрасте 7 лет 9 мес. по поводу дуодено-ободочного свища. С 2023 г. у ребенка неоднократно отмечалась рвота, жидкий стул, интерпретировавшиеся как кишечная инфекция. В отделении выполнена обзорная рентгенограмма органов брюшной полости, на которой выявлены два рентгенконтрастных инородных тела, предположительно батарейки. В ходе сбора дополнительного анамнеза установлено, что батарейки ребенок проглотил в присутствии родителей 03.03.2024. В динамике через три дня инородные тела покинули желудочно-кишечный тракт естественным путем. В ходе длительного по времени многокомпонентного обследования у ребенка выявлен тонко-толстокишечный свищ. Лишь проведение фиброгастродуоденоскопии с рентгеновской навигацией выявило, что тонко-толстокишечный свищ является дуодено-ободочным. Было выполнено лапароскопическое разобщение и ушивание свища с помощью сшивающего аппарата. После оперативного лечения отмечено клиническое улучшение: у ребенка нормализовался аппетит, прибавка в весе составила около 1 кг, стул стал оформленный, до 2–3 раз в сутки, рвота не повторялась. На контрольном ультразвуковом исследовании брюшной полости патологии не определялось. В удовлетворительном состоянии девочка выписана под наблюдение детского хирурга и гастроэнтеролога. Диагностика дуодено-ободочных свищей возможна лишь с применением визуализирующих методов исследования. Рентгенконтрастное исследование желудочно-кишечного тракта показало не только свищевое сообщение, но и его протяженность и локализацию. Эффективным методом диагностики является также эндоскопическая фистулография. Хирургическое лечение дуодено-ободочных свищей может быть открытым или лапароскопическим. Вероятно, дуодено-ободочный свищ имел врожденный характер, однако, учитывая неврологический статус и сопутствующее заболевание ребенка, можно предположить образование свища и в результате проглатывания магнитных инородных тел.

**Ключевые слова:** дуодено-ободочный свищ; фиброгастродуоденоскопия; лапароскопическое лечение; дети.

## Как цитировать

Передереев С.С., Сварич В.Г., Тихомиров А.И., Ти Р.А., Олейникова Ю.А. Трудный случай диагностики и лечения ребенка с дуодено-ободочным свищем // Российский вестник детской хирургии, анестезиологии и реаниматологии. 2024. Т. 14, № 3. С. 413–419. DOI: <https://doi.org/10.17816/psaic1825>

DOI: <https://doi.org/10.17816/psaic1825>

## Diagnosis and treatment of duodenal fistula in a child: case report

Sergey S. Peredereev, Vyacheslav G. Svarich, Aleksandr I. Tikhomirov,  
Roman A. Ti, Yulia A. Oleinikova

Saint-Petersburg State Pediatric Medical University, Saint Petersburg, Russia

### ABSTRACT

In children, duodenal fistulas are often formed against the background of foreign bodies of the gastrointestinal tract (nails and magnetic balls), rarely congenital fistulas. A patient aged 7 years and 9 months was treated for a duodenal fistula in surgical department no. 3 of the clinical hospital of St. Petersburg State Pediatric Medical University. The patient has had repeated vomiting and loose stools since 2023, which were interpreted as an intestinal infection. An overview X-ray of the abdominal organs revealed two X-ray contrast foreign bodies, presumably batteries. In obtaining additional medical history, it was found that the child swallowed the batteries in the presence of his parents on March 3, 2024. In dynamics, after 3 days, the foreign bodies left the patient's gastrointestinal tract naturally. A long-term, multicomponent examination showed a small-colonic fistula. Further, the EGD with X-ray navigation revealed that the small-colonic fistula was a duodenum-rim fistula. Laparoscopic separation and suturing of the duodenum-rim fistula was performed using a stitching device. After the surgical treatment, clinical improvements were noted: the child's appetite improved, the patient gained approximately 1 kilogram in weight, the patient's stool became decorated up to 2–3 times a day, and vomiting did not repeat. Additionally, control ultrasound of the abdominal cavity displayed no pathology. The patient was discharged in satisfactory condition under the supervision of a pediatric surgeon and gastroenterologist at her place of residence. Duodenal fistulas are diagnosed using imaging research methods. The most appropriate method is an X-ray contrast examination of the gastrointestinal tract, which can show the fistula and its extent and localization. Moreover, endoscopic fistulography is an effective diagnostic method. Surgical treatment of duodenal fistulas can be open or laparoscopic. In the current study, the duodenal fistula was probably congenital in nature. However, considering the neurological status and concomitant disease of the child, it can be assumed that the formation of a fistula was caused by ingestion of magnetic foreign bodies.

**Keywords:** duodenal fistula; fibrogastroduodenoscopy; laparoscopic treatment; children.

### To cite this article

Peredereev SS, Svarich VG, Tikhomirov AI, Ti RA, Oleinikova YuA. Diagnosis and treatment of duodenal fistula in a child: case report. *Russian Journal of Pediatric Surgery, Anesthesia and Intensive Care*. 2024;14(3):413–419. DOI: <https://doi.org/10.17816/psaic1825>



DOI: <https://doi.org/10.17816/psaic1825>

## 小儿十二指肠-结肠瘘诊治疑难病例

Sergey S. Peredereev, Vyacheslav G. Svarich, Aleksandr I. Tikhomirov,  
Roman A. Ti, Yulia A. Oleinikova

Saint-Petersburg State Pediatric Medical University, Saint Petersburg, Russia

### 摘要

在儿童时期,十二指肠-结肠瘘更多地是在胃肠道异物(钉子、磁珠)的背景下形成的,不太可能是先天性的。案例描述。一名7岁零9个月大的患者正在圣彼得堡国立儿科医科大学临床医院第三外科接受治疗。关于十二指肠结肠瘘。自2023年以来,孩子多次出现呕吐、稀便,被解释为肠道感染。在该科室对腹部器官进行了检查X光检查,发现了两个X光造影剂异物,可能是电池。在收集额外病史的过程中,确定孩子于2024年3月3日在父母在场的情况下吞下了电池。动态中,三天后异物自然离开胃肠道。在长时间的多成分检查中,孩子被诊断出患有小肠和结肠瘘。只有在X线导航下进行纤维胃十二指肠镜检查才发现小肠-结肠瘘是十二指肠-结肠瘘。采用缝合器行腹腔镜下瘘管分离缝合术。手术治疗后,临床有所改善:孩子食欲恢复正常,体重增加约1公斤,大便变得正式,每天最多2-3次,呕吐不再复发。在对照腹部超声检查中,未确定病理。在令人满意的情况下,女孩在小儿外科医生和胃肠病学家的监督下出院。十二指肠-结肠瘘的诊断只能使用影像学研究方法。胃肠道的X线造影检查不仅显示了瘘管,还显示了瘘管的长度和位置。内镜瘘管造影也是一种有效的诊断方法。十二指肠结肠瘘的手术治疗可以是开放的,也可以是腹腔镜的。十二指肠-结肠瘘可能是先天性的,但考虑到儿童的神经状况和合并症,可以假设瘘管的形成也是吞咽磁性异物的结果。

**关键词:** 十二指肠产科瘘; 纤维胃十二指肠镜; 腹腔镜治疗; 儿童。

### 引用本文

Peredereev SS, Svarich VG, Tikhomirov AI, Ti RA, Oleinikova YuA. 小儿十二指肠-结肠瘘诊治疑难病例. *Russian Journal of Pediatric Surgery, Anesthesia and Intensive Care*. 2024;14(3):413-419. DOI: <https://doi.org/10.17816/psaic1825>

收到: 25.06.2024

接受: 21.08.2024

发布日期: 20.09.2024

## АКТУАЛЬНОСТЬ

Дуодено-ободочный свищ является сообщением между двенадцатиперстной и ободочной кишкой. Причина его возникновения может быть различной: болезнь Крона [1, 2], перфорация двенадцатиперстной кишки и дивертикула двенадцатиперстной кишки [3, 4], ВИЧ-ассоциированная лимфома [5], миграции стента из желчевыводящих путей [6]. Вышеописанные причины более характерны для взрослых пациентов. В детском возрасте дуодено-ободочные свищи чаще формируются на фоне инородных тел желудочно-кишечного тракта (металлические предметы, магнитные шарики) [7–9], редко — врожденные свищи [10].

В статье представлен случай сложной диагностики дуодено-ободочного свища неясной этиологии у ребенка, успешно вылеченного с помощью лапароскопического оперативного вмешательства.

## ОПИСАНИЕ СЛУЧАЯ

В марте 2024 г. в хирургическом отделении № 3 клинической больницы Санкт-Петербургского государственного педиатрического медицинского университета (СПбГПМУ) находилась на лечении пациентка в возрасте 7 лет 9 мес. по поводу дуодено-ободочного свища, белково-энергетической недостаточности, аневризмы межпредсердной перегородки, открытого артериального протока, синдрома Дауна.

Из анамнеза известно, что ребенок от 3-й беременности и 3-х нормальных срочных родов с весом 3700 г. После рождения был установлен диагноз «синдром Дауна». В феврале 2023 г. в возрасте 6 лет 10 мес. наблюдался эпизод многократной рвоты и нарушения стула в течение 3 дней, интерпретированный как течение острой кишечной инфекции. Аналогичная клиника повторилась в июне 2023 г. После обращения в октябре 2023 г.

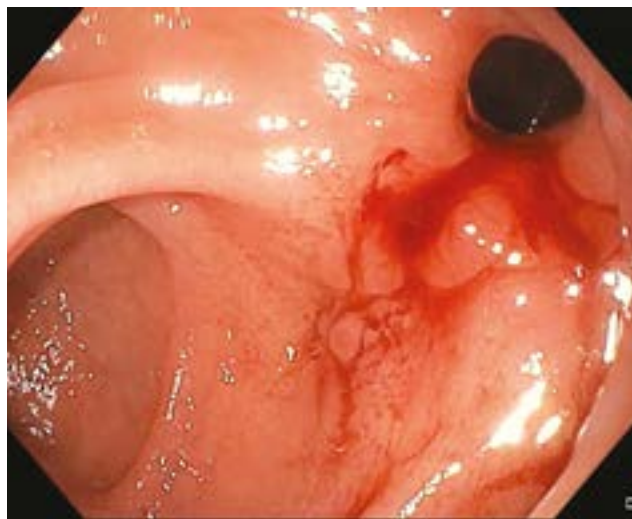


Рис. 1. Эндоскопическая картина дуодено-ободочного свища  
Fig. 1. Endoscopic picture of the duodenal fistula

в консультативно-диагностический центр СПбГПМУ к врачу-инфекционисту пациентка была госпитализирована в инфекционно-диагностическое отделение по поводу острого гастроэнтерита, тяжелой белково-энергетической недостаточности. Потеря веса составила 4 кг. При обследовании уровень фекального кальпротектина составил 91 мкг/г. В декабре 2023 г. планово обследована в гастроэнтерологическом отделении СПбГПМУ. Отмечено повышение уровня фекального кальпротектина до 723 мкг/г. 27.01.2024 вновь госпитализирована в гастроэнтерологическое отделение. В ходе подготовки к фиброгастродуоденоскопии (ФГДС) и фиброколоноскопии (ФКС) впервые отмечались эпизоды тонико-клонических судорог, купированных самостоятельно. Ребенок был переведен в отделение анестезиологии и реанимации под наблюдение. Выполнены электроэнцефалография и компьютерная томография головного мозга, осмотрена неврологом. Проводилась терапия вальпроевой кислотой. Выполнена эхокардиография, выявлена аневризма межпредсердной перегородки, открытый артериальный проток. Осмотрена кардиологом. По результатам ФГДС от 13.02.2024 выявлен тонко-толстокишечный свищ; по результатам ФКС — илеит. Поэтажная биопсия показала хронический умеренно выраженный неактивный хеликобактерный гастродуоденит, хронический слабоактивный тифлит и хронический неактивный колит с гиперплазией лимфоидной ткани. Специфических изменений, характерных для болезни Крона, не найдено. При пассаже рентгеноконтрастного средства йопромиды по желудочно-кишечному тракту (ЖКТ) от 16.02.2024 отмечена замедленная эвакуация контраста из тонкой кишки. ФГДС с рентгеновской навигацией от 22.02.2024 выявила, что тонко-толстокишечный свищ является дуодено-ободочным свищом (рис. 1).

Выявлены язва и псевдополипы двенадцатиперстной кишки. Для дальнейшего лечения 01.03.2024 переведена в хирургическое отделение № 3. В отделении выполнена обзорная рентгенограмма органов брюшной полости, на которой выявлены два рентгеноконтрастных инородных тела, предположительно батарейки (рис. 2).

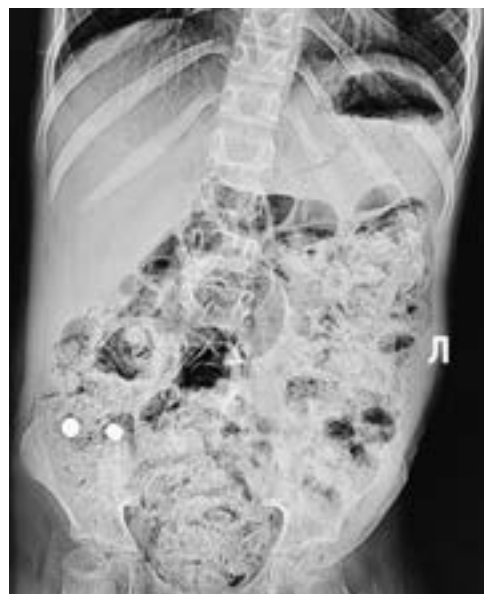В ходе сбора дополнительного анамнеза установлено, что батарейки ребенок, находясь в отделении, проглотил в присутствии родителей 03.03.2024. В динамике через три дня инородные тела покинули ЖКТ естественным путем. 11.03.2024 выполнено лапароскопическое разобщение и ушивание дуодено-ободочного свища с помощью сшивающего аппарата EndoGIA Medtronic (США) (рис. 3).

Послеоперационный период осложнился эпизодом тонико-клонических судорог с нарушением дыхания, купированный только переводом на искусственную вентиляцию легких. Дальнейший послеоперационный период протекал без осложнений. После проведенного оперативного лечения отмечено клиническое улучшение: у ребенка улучшился аппетит, прибавка в весе составила около 1 кг, стул стал оформленный, до 2–3 раз в сутки, рвоты

не повторялись. На контрольном УЗИ брюшной полости патологии не определялось. 25.03.2024 в удовлетворительном состоянии выписана под наблюдение детского хирурга и гастроэнтеролога по месту жительства.

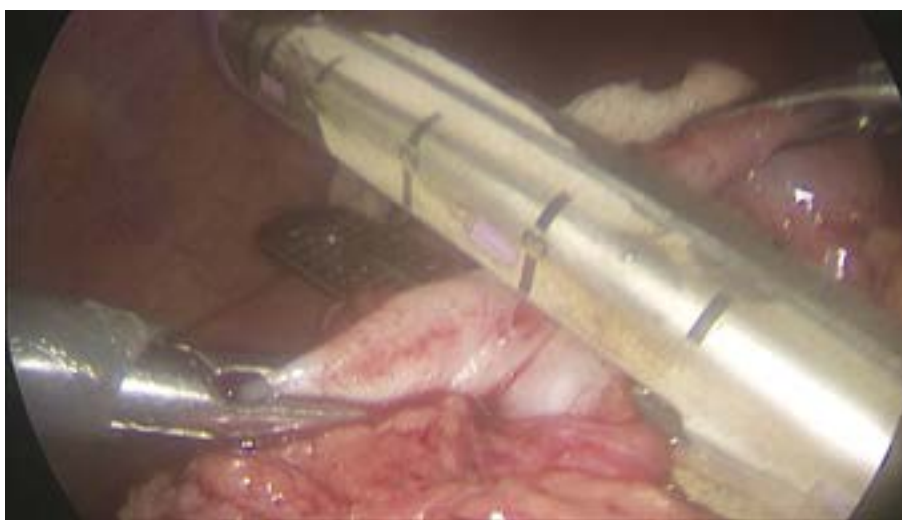## ОБСУЖДЕНИЕ

Дуодено-ободочный свищ как проявление болезни Крона — необычное осложнение, которое наблюдается лишь у 0,3–5,0 % пациентов с болезнью Крона. [1]. Наиболее частые свищи, поражающие пациентов с этим заболеванием, — это перианальные (54 %), также тонкокишечные (24 %), ректовагинальные (9 %) и другие свищи (кожно-тонкокишечные, между тонкой кишкой и мочевым пузырем) [2]. Возникновение кишечных свищей на фоне продвижения магнитных инородных тел по ЖКТ — результат их несвоевременного выявления. Это приводит не только к кишечным свищам, но и кишечной непроходимости, перфорации кишечника с развитием перитонита. Одиночное магнитное инородное тело так же требует лечения. При этом важно избегать контакта ферромагнитных инородных тел с металлическими магнитящимися предметами на передней брюшной стенке (пряжки ремней, металлические пуговицы и т. д.). Множественные магнитные инородные тела ЖКТ должны быть под пристальным контролем и хирургическое лечение является наиболее подходящим для профилактики осложнений в виде внутренних свищей [9]. В большинстве случаев проглоченные инородные тела (80–90 %) проходят через ЖКТ без возникновения осложнений и только менее чем в 1 % случаев возникают такие осложнения, как перфорации, требующие хирургического вмешательства [7]. Клинические проявления дуодено-ободочных свищей в большинстве описанных случаев — рвота, потеря массы тела, диарея [3, 4, 8, 11]. Иногда пациенты описывают кровохарканье, что может быть связано с кровотечением из пептической язвы [3, 4].



**Рис. 2.** Обзорная рентгенография брюшной полости с контрастными инородными телами в желудочно-кишечном тракте: Л — левая сторона (рентгенологи ставят); 2 круглые тени — батарейки.  
**Fig. 2.** Overview radiography of the abdominal cavity with contrasting foreign bodies of the gastrointestinal tract

Поскольку клинические проявления дуодено-ободочных свищей схожи с жалобами пациентов в дебюте болезни Крона, требуется проведение дифференциального диагноза с этим заболеванием в первую очередь. Диагностика дуодено-ободочных свищей возможна лишь с применением визуализирующих методов исследования. Наиболее подходящий метод — рентгеноконтрастное исследование ЖКТ, которое может показать само свищевое сообщение, его протяженность и локализацию. Чувствительность метода 85–95 %. Однако, учитывая неспецифическую клиническую картину заболевания, путь к постановке диагноза может идти через другой диагностический метод, такой как ФГДС или ФКС. С их помощью можно увидеть как саму



**Рис. 3.** Ушивание дуодено-ободочного свища  
**Fig. 3.** Suturing of the duodenal fistula

фистулу, так и проявления заболеваний, вызвавших ее, например, болезни Крона или язвы двенадцатиперстной кишки [3, 8]. Эффективным методом диагностики также является эндоскопическая фистулография [4]. Хирургическое лечение дуодено-ободочных свищей может быть открытым или лапароскопическим. Описаны случаи, при которых выполнялась лапаротомия и закрытие свища, описаны варианты лечения с правосторонней гемиколэктомией и наложением подвздошно-ободочного анастомоза, частичная гастрэктомия и гастроеюностомия [3]. Лапароскопическое лечение заключалось в наложении клипс over-the-scopeclip (OTSC). Однако описан случай неэффективности данной методики с последующей открытой операцией [4]. После ликвидации сообщения между двенадцатиперстной кишкой и ободочной кишкой состояние пациентов улучшалось, рвоты прекращались, стул нормализовался, отмечалась прибавка в весе [3].

В данном сообщении нами представлен случай сложной диагностики дуодено-ободочного свища неясной этиологии у ребенка, успешно вылеченного с помощью лапароскопического оперативного вмешательства.

## ЗАКЛЮЧЕНИЕ

Вероятно, дуодено-ободочный свищ имел врожденный характер, однако, учитывая неврологический статус и сопутствующее заболевание ребенка, можно предположить образование свища в результате проглатывания магнитных инородных тел. Возможно также образование свища на фоне язвенной болезни двенадцатиперстной кишки. Точный дооперационный диагноз был установлен только при ФГДС с рентгеновской навигацией.

## СПИСОК ЛИТЕРАТУРЫ

1. Gong J., Wei Y., Gu L., et al. Outcome of surgery for coloduodenal fistula in Crohn's disease // *J Gastrointest Surg*. 2016. Vol. 20, N 5. P. 976–984 doi: 10.1007/s11605-015-3065-z
2. Scharl M., Rogler G. Pathophysiology of fistula formation in Crohn's disease // *World J Gastrointest Pathophysiol*. 2014. Vol. 5, N 3. P. 205–212 doi: 10.4291/wjgp.v5.i3.205
3. Li Z., Peng W., Yao H. Benign duodenocolic fistula: A case report and review of the literature // *Front Surg*. 2023. Vol. 9. P. 1049666. doi: 10.3389/fsurg.2022.1049666
4. Okada Y., Yokoyama K., Yano T., et al. A boy with duodenocolic fistula mimicking functional gastrointestinal disorder // *Clin J Gastroenterol*. 2019. Vol. 12, N 6. doi: 10.1007/s12328-019-00977-9

## ДОПОЛНИТЕЛЬНАЯ ИНФОРМАЦИЯ

**Вклад авторов.** Все авторы внесли существенный вклад в разработку концепции, проведение исследования и подготовку статьи, прочли и одобрили финальную версию перед публикацией. Личный вклад каждого автора: С.С. Передереев — анализ полученных данных, разработка дизайна исследования; В.Г. Сварич — написание текста статьи, получение данных для анализа; А.И. Тихомиров, Р.А. Ти, Ю.А. Олейникова — обработка полученных данных, обзор публикаций по теме статьи.

**Источник финансирования.** Авторы заявляют об отсутствии внешнего финансирования при проведении исследования.

**Конфликт интересов.** Авторы декларируют отсутствие явных и потенциальных конфликтов интересов, связанных с публикацией настоящей статьи.

**Информированное согласие на публикацию.** Авторы получили письменное согласие законных представителей пациента на публикацию медицинских данных и фотографий.

## ADDITIONAL INFO

**Authors' contribution.** All authors made a substantial contribution to the conception of the study, acquisition, analysis, interpretation of data for the work, drafting and revising the article, final approval of the version to be published and agree to be accountable for all aspects of the study. Personal contribution of each author: S.S. Peredereev — analysis of the received data, development of the research design; V.G. Swarich — writing the text of the article, obtaining data for analysis; A.I. Tikhomirov, R.A. Ti, Yu.A. Oleinikova — processing of the received data, review of publications on the topic of the article

**Funding source.** This study was not supported by any external sources of funding.

**Competing interests.** The authors declare that they have no competing interests.

**Consent for publication.** Written consent was obtained from the patient for publication of relevant medical information within the manuscript.



9. Pogorelić Z., Borić M., Markić J., et al. A case of 2-year-old child with entero-enteric fistula following ingestion of 25 magnets // *Acta Medica (Hradec Králové)*. 2016. Vol. 59, N 4. P. 140–142. doi: 10.14712/18059694.2017.42

10. Винокурова Н.В., Цап Н.А., Огнев С.И., и др. Врожденный колдодуоденальный свищ у ребенка. Клиническое наблюдение //

Российский вестник детской хирургии, анестезиологии и реаниматологии. 2022. Т. 12, Спецвыпуск. С. 35.

11. Park M.S., Kim W.J., Huh J.H., et al. Crohn's duodeno-colonic fistula preoperatively closed using a detachable endoloop and hemoclips: a case report // *Korean J Gastroenterol*. 2013. Vol. 61, N 2. P. 97–102. doi: 10.4166/kjg.2013.61.2.97

## REFERENCES

1. Gong J, Wei Y, Gu L, et al. Outcome of surgery for coloduodenal fistula in Crohn's disease. *J Gastrointest Surg*. 2016;20(5):976–984. doi: 10.1007/s11605-015-3065-z

2. Scharl M, Rogler G. Pathophysiology of fistula formation in Crohn's disease. *World J Gastrointest Pathophysiol*. 2014;5(3):205–212. doi: 10.4291/wjgp.v5.i3.205

3. Li Z, Peng W, Yao H. Benign duodenocolic fistula: A case report and review of the literature. *Front Surg*. 2023;9:1049666. doi: 10.3389/fsurg.2022.1049666

4. Okada Y, Yokoyama K, Yano T, et al. A boy with duodenocolic fistula mimicking functional gastrointestinal disorder. *Clin J Gastroenterol*. 2019;12:6. doi: 10.1007/s12328-019-00977-9

5. Becheur H, Piketty C, Bloch F, et al. Endoscopic diagnosis of a duodenocolic fistula due to a non-Hodgkin's lymphoma in a patient with aids. *Endoscopy*. 1996;28(6):528–529. doi: 10.1055/s-2007-1005543

6. Walradt T, Ryou M, Shah R. A unique management strategy for migrated biliary stent causing duodenal perforation. *ACG Case Rep J*. 2023;10(10):e011192. doi: 10.14309/crj.0000000000001192

7. Kassegne I, Kanassoua KK, Dossouvi T, et al. Duodenocolic fistula by nail ingestion in a child. *J Surg Case Rep*. 2020;(8):rjaa187. doi: 10.1093/jscr/rjaa187

8. Çay A, Ýmamodlu M, Sarýhan H, et al. Duodenocolic fistula due to safety pin ingestion. *Turk J Pediatr*. 2004;46(2):186–188.

9. Pogorelić Z, Borić M, Markić J, et al. A case of 2-year-old child with entero-enteric fistula following ingestion of 25 magnets. *Acta Medica (Hradec Králové)*. 2016;59(4):140–142. doi: 10.14712/18059694.2017.42

10. Vinokurova NV, Tsap NA, Ognev SI, et al. Congenital coloduodenal fistula in a child. Clinical observation. *Russian Journal of Pediatric Surgery, Anesthesia and Intensive Care*. 2022;12(Special Issue):35. (In Russ.)

11. Park MS, Kim WJ, Huh JH, et al. Crohn's duodeno-colonic fistula preoperatively closed using a detachable endoloop and hemoclips: a case report. *Korean J Gastroenterol*. 2013;61(2):97–102. doi: 10.4166/kjg.2013.61.2.97

## ОБ АВТОРАХ

**Сергей Сергеевич Передереев**, канд. мед. наук;  
ORCID: 0000-0002-9380-8150; eLibrary SPIN: 6046-6407;  
e-mail: speredereev@yandex.ru

**\*Вячеслав Гаврилович Сварич**, д-р мед. наук;  
адрес: Россия, 194100, Санкт-Петербург, ул. Литовская, д. 2;  
ORCID: 0000-0002-0126-3190; eLibrary SPIN: 7684-9637;  
e-mail: svarich61@mail.ru

**Александр Игоревич Тихомиров**;  
ORCID: 0009-0003-5061-5652; eLibrary SPIN: 5154-3290;  
e-mail: tihomirov261@yandex.ru

**Роман Андриянович Ти**;  
ORCID: 0000-0003-4116-424X; eLibrary SPIN: 6037-3751;  
e-mail: Sprut009@yandex.ru

**Юлия Анатольевна Олейникова**;  
ORCID: 0009-0000-7656-2104; eLibrary SPIN: 2360-9890;  
e-mail: Yuliyaoleynikova32@gmail.com

## AUTHORS' INFO

**Sergey S. Peredereev**, MD, Cand. Sci. (Medicine);  
ORCID: 0000-0002-9380-8150; eLibrary SPIN: 6046-6407;  
e-mail: speredereev@yandex.ru

**\*Vyacheslav G. Svarich**, MD, Dr. Sci. (Medicine);  
address: 2 Litovskaya st., Saint Petersburg, 194100, Russia;  
ORCID: 0000-0002-0126-3190; eLibrary SPIN: 7684-9637;  
e-mail: svarich61@mail.ru

**Aleksandr I. Tikhomirov**, MD;  
ORCID: 0009-0003-5061-5652; eLibrary SPIN: 5154-3290;  
e-mail: tihomirov261@yandex.ru

**Roman A. Ti**, MD;  
ORCID: 0000-0003-4116-424X;  
eLibrary SPIN: 6037-3751; e-mail: Sprut009@yandex.ru

**Yulia A. Oleinikova**, MD;  
ORCID: 0009-0000-7656-2104; eLibrary SPIN: 2360-9890;  
e-mail: Yuliyaoleynikova32@gmail.com

\* Автор, ответственный за переписку / Corresponding author



DOI: <https://doi.org/10.17816/psaic1813>

# Эндохирургическое лечение ребенка 7 месяцев с экстралобарной секвестрацией легкого и трахеальным бронхом

Д.Б. Еремин<sup>1</sup>, Г.Э. Гаджикеримов<sup>2</sup>, А.А. Тухтаматов<sup>2</sup>, А.А. Демидов<sup>2</sup><sup>1</sup> Детская городская клиническая больница им. Г.Н. Сперанского, Москва, Россия;<sup>2</sup> Российский национальный исследовательский медицинский университет им. Н.И. Пирогова, Москва, Россия

## АННОТАЦИЯ

Согласно данным литературы, частота диагностики пороков развития легких значительно возросла за последнее десятилетие и составляет 1 : 2500–3000 новорожденных. Секвестрация легкого представляет собой аномалию развития в виде отдельного нефункционирующего фрагмента ткани легкого, не сообщающегося с бронхиальным деревом и кровоснабжаемого аортой или артерий большого круга кровообращения. Секвестрация легкого составляет 0,15–6,4 % всех пороков развития легких. В статье представлен клинический случай экстралобарной секвестрации легкого у девочки 7 мес. Ребенок поступил с жалобами на кашель, шумное, учащенное дыхание, в анамнезе — клиника гастроэзофагального рефлюкса, гастроэнтерологическая патология исключена по месту жительства. При ретроспективном анализе у данного пациента выяснено, что пренатально порок развития не выявлен. При физикальном обследовании выслушивались влажные хрипы с обеих сторон, частота дыхательных движений составляла 36 в минуту, на рентгенограмме грудной клетки картина правосторонней, верхнедолевой пневмонии. Выставлен диагноз: «Внебольничная правосторонняя, верхнедолевая пневмония, среднетяжелая форма. Стадия ДН<sub>0-1</sub>». При проведении компьютерной томографии органов грудной клетки с контрастированием обнаружен врожденный порок развития — трахеальный бронх справа, экстралобарная секвестрация легкого справа. Сформулированы показания к миниинвазивному вмешательству. В ходе оперативного лечения при торакоскопии в заднем отделе гемиторакса выявлен внелегочный секвестр с питающим сосудом, исходящим от грудного отдела аорты, выполнена секвестрэктомия. В послеоперационном периоде на фоне антибактериальной, инфузионной, симптоматической терапии наблюдалась положительная динамика, ребенок выписан в удовлетворительном состоянии. У детей с длительно протекающими, рецидивирующими легочными инфекциями, без положительной динамики на фоне консервативной терапии и, особенно, при наличии респираторных нарушений на фоне нормальной температуры тела и отсутствии признаков воспаления в анализах крови необходимо исключать врожденные пороки развития дыхательных путей. Компьютерная томография с контрастным усилением и последующей 3D-реконструкцией наиболее информативный метод диагностики секвестрации легкого. В настоящее время торакоскопическая резекция отдельного нефункционирующего фрагмента легочной ткани является эффективным миниинвазивным хирургическим методом лечения.

**Ключевые слова:** секвестрация легкого; экстралобарная секвестрация; трахеальный бронх; клинический случай.

## Как цитировать

Еремин Д.Б., Гаджикеримов Г.Э., Тухтаматов А.А., Демидов А.А. Эндохирургическое лечение ребенка 7 месяцев с экстралобарной секвестрацией легкого и трахеальным бронхом // Российский вестник детской хирургии, анестезиологии и реаниматологии. 2024. Т. 14, № 3. С. 421–430. DOI: <https://doi.org/10.17816/psaic1813>

DOI: <https://doi.org/10.17816/psaic1813>

# Endosurgical treatment of a 7-month-old child with extralobaric sequestration of the lung and tracheal bronchus

Dmitri B. Eremin<sup>1</sup>, Gadzhikerim E. Gadzhikerimov<sup>2</sup>, Abdumazhid A. Tukhtamatov<sup>2</sup>, Aleksandr A. Demidov<sup>2</sup>

<sup>1</sup> G.N. Speransky Children's Hospital No. 9, Moscow, Russia;

<sup>2</sup> Pirogov Russian National Research Medical University, Moscow, Russia

## ABSTRACT

Lung sequestration is a developmental anomaly in the form of a separate non-functioning fragment of lung tissue that does not communicate with the bronchial tree and is supplied with blood by the aorta or arteries of the large circulatory circle.

Lung sequestration is a developmental anomaly characterized by a separate nonfunctioning fragment of lung tissue that does not communicate with the bronchial tree and is supplied with blood by the aorta or arteries of the large circulatory circle. Lung sequestration accounts for 0.15%–6.4% of all lung malformations. This study presents a clinical case of a 7-month-old girl with extralobaric lung sequestration. The patient presented with complaints of cough; noisy, rapid breathing; and a history of gastroesophageal reflux. Gastroenterological pathology was excluded at the place of residence. During physical examination, wet wheezing was heard on both lungs, and the respiratory rate was 36 per minute. Chest X-ray showed a right-sided, upper-lobe pneumonia. Community-acquired right-sided, upper-lobe pneumonia, moderate form, was diagnosed. CT scan of the chest organs with contrast revealed a congenital malformation: tracheal bronchus and extralobar lung sequestration on the right. Indications for minimally invasive intervention were formulated. After surgical treatment, thoracoscopy showed an extrapulmonary sequester in the posterior hemithorax, with a feeding vessel from the thoracic aorta. Then, sequestrectomy was performed. In the postoperative period, positive dynamics was observed against the background of antibacterial, infusion, and symptomatic therapy. The patient was discharged in satisfactory condition. In children with long-term, recurrent lung infections, without positive dynamics against the background of conservative therapy and in the presence of respiratory disorders against the background of normal body temperature and absence of signs of inflammation in blood tests, congenital malformations of the respiratory tract should be excluded. Computed tomography with contrast enhancement and subsequent 3B reconstruction is the most appropriate method for diagnosing lung sequestration. Moreover, thoracoscopic resection of a separate nonfunctioning fragment of lung tissue is an effective minimally invasive surgical treatment method.

**Keywords:** lung sequestration; extralobar sequestration; tracheal bronchus; case report.

## To cite this article

Eremin DB, Gadzhikerimov GE, Tukhtamatov AA, Demidov AA. Endosurgical treatment of a 7-month-old child with extralobaric sequestration of the lung and tracheal bronchus. *Russian Journal of Pediatric Surgery, Anesthesia and Intensive Care*. 2024;14(3):421–430. DOI: <https://doi.org/10.17816/psaic1813>

DOI: <https://doi.org/10.17816/psaic1813>

# 一例7个月大儿童肺叶外隔离和气管支气管的内外科治疗

Dmitri B. Eremin<sup>1</sup>, Gadzhikerim E. Gadzhikerimov<sup>2</sup>, Abdumazhid A. Tukhtamatov<sup>2</sup>, Aleksandr A. Demidov<sup>2</sup>

<sup>1</sup> G.N. Speransky Children's Hospital No. 9, Moscow, Russia;

<sup>2</sup> Pirogov Russian National Research Medical University, Moscow, Russia

## 摘要

根据文献资料,肺畸形的诊断率在过去十年中显著增加,为1:25 00–3000新生儿。肺隔离是一种发育异常,表现为独立的无功能肺组织碎片,与支气管树不相连,由主动脉或大循环动脉供血。肺隔离症占有肺畸形的0.15–6.4%。本文报告了一例7个月大女孩小叶外肺隔离症的临床病例。孩子入院时主诉咳嗽、嘈杂、呼吸急促,有胃食管反流诊所病史,居住地排除胃肠病学。通过对该患者的回顾性分析,明确了产前未发现畸形。体格检查时听到两侧湿啰音,呼吸频率为每分钟 36 次,胸部 X 光片显示为右侧上叶肺炎。诊断结果为:“院外右侧上叶肺炎,中重度。DNO-1期”。在对胸部器官进行对比CT扫描时,发现了先天性畸形——右侧气管支气管,右侧肺叶外隔离。制定了微创干预的适应症。在胸腔镜手术治疗期间,在半胸后部发现肺外隔离,营养血管来自胸主动脉,并进行了隔离切除术。术后期间,在抗菌、输液、对症治疗的背景下,观察到积极的动态,患儿出院情况满意。对于患有长期、复发性肺部感染的儿童,在保守治疗的背景下没有积极的动态,特别是在体温正常且血液检查中没有炎症迹象的背景下存在呼吸系统疾病的情况下,有必要排除先天性呼吸道畸形。对比增强计算机断层扫描和随后的三维重建是诊断肺隔离症信息最丰富的方法。目前,胸腔镜下切除单个无功能肺组织碎片是一种有效的微创手术治疗方法。

**关键词:** 肺栓塞; 肺外栓塞; 气管支气管; 临床病例。

## 引用本文

Eremin DB, Gadzhikerimov GE, Tukhtamatov AA, Demidov AA. 一例7个月大儿童肺叶外隔离和气管支气管的内外科治疗. *Russian Journal of Pediatric Surgery, Anesthesia and Intensive Care*. 2024;14(3):421–430. DOI: <https://doi.org/10.17816/psaic1813>

收到: 20.05.2024

接受: 26.08.2024

发布日期: 20.09.2024

## АКТУАЛЬНОСТЬ

Секвестрация легкого — порок развития трахеобронхиального дерева, при котором изолированный, нефункционирующий участок легочной ткани, васкуляризируемый сосудами большого круга кровообращения или из аорты, не сообщается с основными воздухоносными структурами [1–3]. Согласно литературным данным, пороки развития легких в последние годы выявляются с частотой 1:2500–3000 новорожденных. Экстралобарная форма секвестрации (ЭЛС) составляет порядка 14–25 % случаев, а интралобарная секвестрация (ИЛС), как правило, изолированный вариант порока, встречается в 75–86 %. ЭЛС более чем в 60 % представляет сочетанную патологию с такими аномалиями легких, как бронхогенные кисты, гипоплазия, лобарная эмфизема, кисто-аденоматозная мальформация. Более редко при ЭЛС в 16 % выявляется врожденная диафрагмальная грыжа. В литературе описаны случаи сочетания ЭЛС с общим артериальным стволом, аномалиями легочных вен, декстракардией, дефектами и кистами перикарда, воронкообразной деформацией грудной клетки и мальформацией позвонков [1, 3, 4].

Сонографические признаки порока развития легких могут быть выявлены на 20–21-й неделе гестации. Однако в динамике выраженность анатомических изменений легких может уменьшаться начиная с 32-й недели пренатального периода. Своевременная диагностика после рождения ребенка с выполнением компьютерной томографии (КТ) с внутривенным контрастированием позволяет практически в 100 % верифицировать патологию трахеобронхиального дерева. Благоприятный исход хирургического лечения данной патологии в периоде новорожденности отмечается в 95 % случаев наблюдения. При водянке плода неблагоприятный исход констатируют в 5–9 %.

Трахеальный бронх (ТБ) — редкий врожденный порок развития нижних дыхательных путей, по литературным данным его распространенность составляет 0,9–3 % во всем мире. Правосторонний ТБ встречается в два раза чаще, чем левосторонний [5, 6]. I.R. Ruchonnet-Metrailler и соавт. [7] в своем исследовании отмечают, что среди 5970 детей, которым была проведена гибкая бронхоскопия, выявлено только 57 случаев ТБ (0,9 %).

Сочетанные аномалии встречаются редко. Так, в исследовании А. Al-Naimi и соавт. [8] 16 из 20 случаев выявления ТБ имели сопутствующие врожденные аномалии, такие как врожденный порок сердца (40 %), хромосомные аномалии (35 %), аномалии дыхательных путей (30 %), CHARGE-синдром (5 %) и врожденная диафрагмальная грыжа (5 %). В другом исследовании 61,5 % детей с ТБ имели сопутствующие пороки развития: пороки сердца (19,2 % — тетрада Фалло, дефект межжелудочковой перегородки, аномалии дуги аорты, транспозиция магистральных сосудов, пороки развития легочных сосудов), синдромальная ассоциация (21 % — три пациента

с синдромом Дауна и двое с синдромом CHARGE), врожденный стеноз трахеи (14 %) [8, 9].

Согласно данным литературы, секвестрация легкого и ТБ наиболее часто протекают бессимптомно и обнаруживаются случайно во время бронхоскопии или радиологического исследования. Более редко данные пороки проявляются в виде рецидивирующих пневмоний, ателектаза, стридора, свистящего дыхания и постоянного кашля [10–12]. Визуализировать ТБ позволяют бронхоскопия, КТ и магнитно-резонансная томография, тогда как ЭЛС наиболее достоверно выявляется при проведении КТ с контрастированием или магнитно-резонансная ангиография [1, 8, 9, 13].

В ресурсах открытого информационного доступа (PubMed, Clinical evidence, Centre for Evidence based medicine, National Institute for Health and Clinical Excellence, Система HINAR, SpringerLink) мы не нашли публикаций посвященных сочетанной патологии экстралобарной формы секвестрации и ТБ.

В представленном клиническом случае описано сочетание ТБ и секвестрации легкого. Редкая встречаемость данных пороков дыхательной системы, сложность дифференциальной диагностики и немногочисленные описания таких случаев у детей в отечественной и зарубежной литературе делают его изучение актуальным.

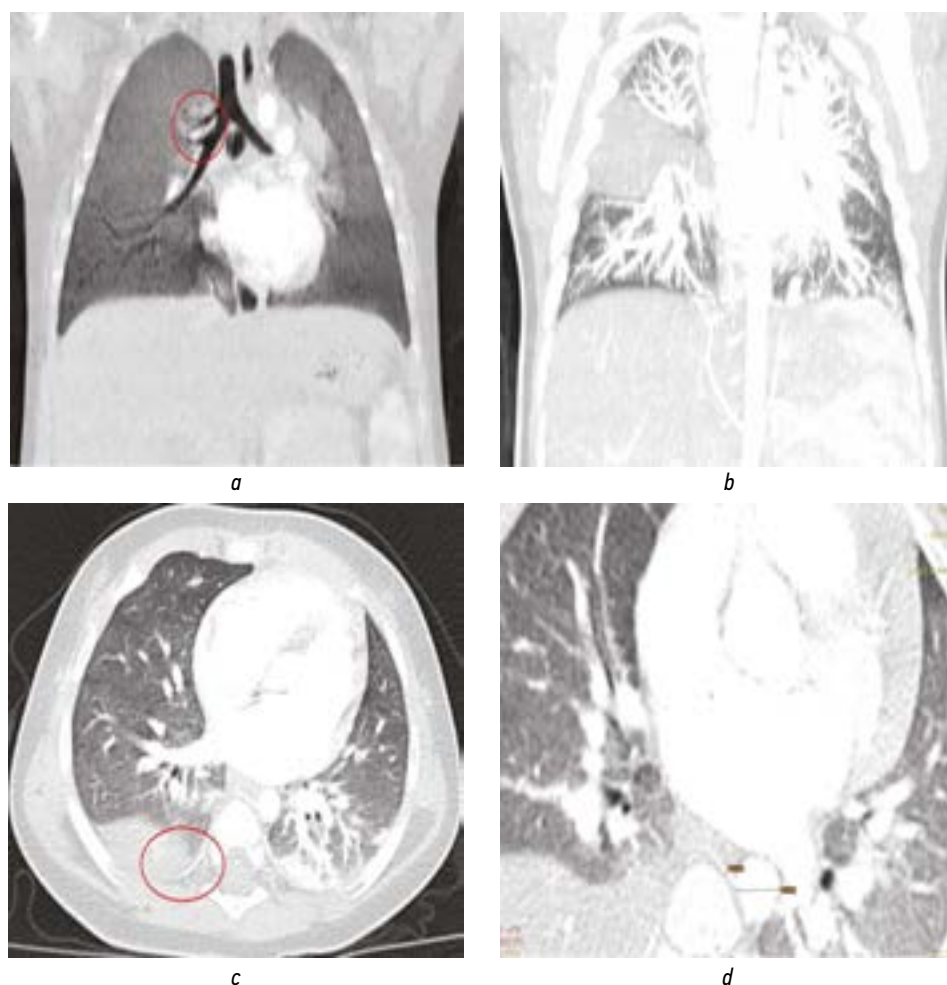
## ОПИСАНИЕ СЛУЧАЯ

Девочка, 7 мес., поступила в Детскую городскую клиническую больницу им. Г.Н. Сперанского с диагнозом: «Внебольничная правосторонняя, верхнедолевая пневмония, среднетяжелая форма. Стадия ДН<sub>0-1</sub>».

Из анамнеза: данные о пренатальной диагностике отсутствуют (не проводилась). Со слов родителей, у ребенка месяц назад отмечалась периодическая рвота, в связи с чем обследована по месту жительства, исключен гастроэзофагальный рефлюкс. С жалобами на кашель и шумное учащенное дыхание, без температурной реакции ребенок был доставлен бригадой скорой медицинской помощи в Детскую городскую клиническую больницу № 9 им. Г.Н. Сперанского (Москва).

При поступлении состояние средней тяжести. Кожные покровы, видимые слизистые оболочки бледно-розовые, чистые. Дыхание самостоятельное, проводится во все отделы, при аускультации влажные хрипы с обеих сторон, одышка не выражена, кашель малопродуктивный. Тоны сердца звучные, ритмичные, пульс до 130–150 уд./мин. Бригадой скорой медицинской помощи взят экспресс-тест на COVID-19 и грипп А и В типов — отрицательный. На рентгенограммах грудной клетки признаки правосторонней, верхнедолевой пневмонии. Показатели клинического и биохимического анализов крови в пределах референсных значений.

Учитывая результаты инструментальных исследований, данных анамнеза и клинического осмотра, выставлен



**Рис. 1.** Компьютерная томограмма органов грудной клетки с контрастированием: *a* — трахеальный бронх справа; *b* — участок с отсутствием легочного рисунка справа (характерный признак секвестрации легкого); *c, d* — питающий сосуд, отходящий от аорты к секвестру

**Fig. 1.** CT scan of the chest organs with contrasting: *a* — tracheal bronchus on the right; *b* — an area with no pulmonary pattern on the right (a characteristic sign of lung sequestration); *c, d* — a feeding vessel extending from the aorta to the sequester

диагноз: «Внебольничная правосторонняя, верхнедолевая пневмония, среднетяжелой формы. Стадия ДН<sub>0-1</sub>». Назначена антибактериальная и симптоматическая терапия, на фоне проводимой терапии выполнена контрольная рентгенография грудной клетки, результаты которой соответствовали правосторонней, верхне- и нижнедолевой полисегментарной пневмонии.

Для уточнения диагноза проведено КТ органов грудной клетки с контрастированием: верифицированы ТБ справа, экстралобарная секвестрация легкого справа (рис. 1).

На основании анамнеза и данных обследования сформулированы показания к оперативному лечению торакоскопической секвестрэктомии справа.

### Ход операции

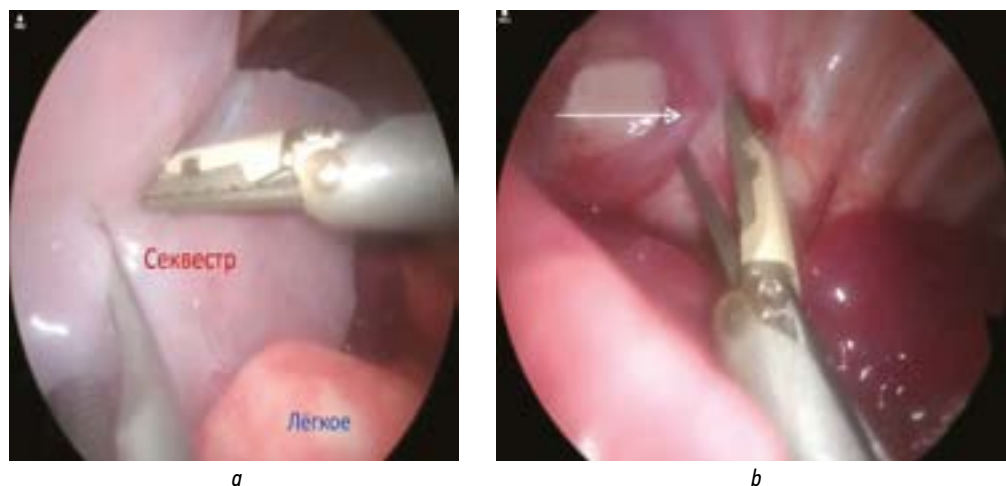
Под эндотрахеальным наркозом в IV межреберье по переднеподмышечной линии установлен торакопорт 5 мм. Давление 8 мм рт. ст., поток 3,5 л/мин. Установлен

2-й торакопорт. При торакокопии в заднем отделе правого гемиторакса выявлен экстралобарный секвестр, 40×40 мм, с питающим сосудом, исходящим из грудного отдела аорты (рис. 2). Артериальный питающий сосуд выделен, клипирован двумя металлическими клипсами 5 мм. Сосуд пересечен (рис. 3). Секвестр удален. Гемостаз. Сухо. Установлен плевральный дренаж 12 Fr. Вколы ушиты. Асептические наклейки.

### Послеоперационный период

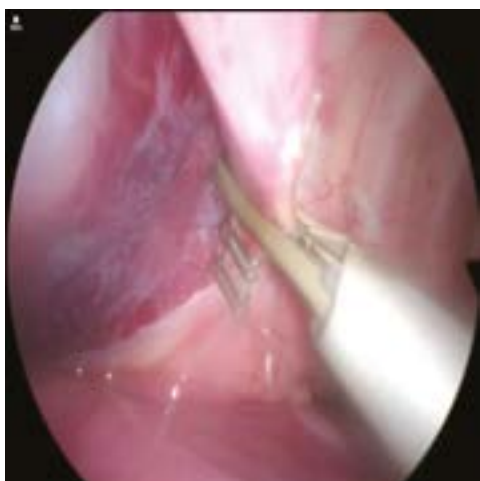За время наблюдения в отделении реанимации состояние пациента с положительной динамикой. Проводилась антибактериальная терапия: амоксициллин/клавуланат в дозе 240 мг 4 раза в сутки внутривенно капельно, амикацин в дозе 120 мг, в течение 3 дней. На следующие сутки после операции выполнена рентгенография грудной клетки — очаговые и инфильтративные тени с обеих сторон не определяются, удален плевральный дренаж. Контрольное ультразвуковое





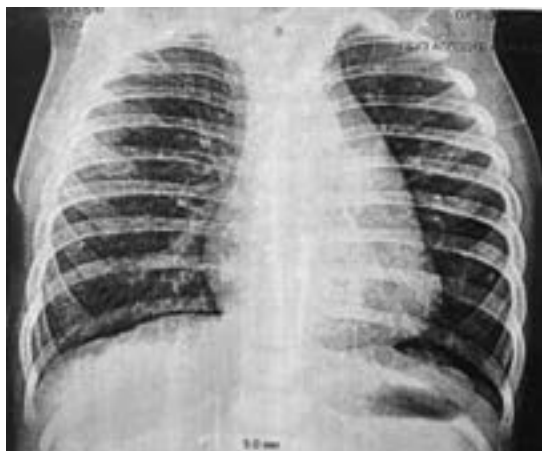**Рис. 2.** Торакоскопическая картина экстралобарной секвестрации легкого: *a* — секвестр правого легкого; *b* — питающий артериальный сосуд, отходящий от аорты (стрелка)

**Fig. 2.** Thoracoscopic picture of extralobar sequestration of the lung: *a* — sequestration of the right lung; *b* — feeding arterial vessel extending from the aorta (arrow)



**Рис. 3.** Пересечение питающего сосуда (питающий сосуд клипирован двумя клипсами 5 мм)

**Fig. 3.** The intersection of the feeding vessel (the feeding vessel is clipped with two clips of 5 mm)



**Рис. 4.** Контрольная рентгенограмма грудной клетки через 1 мес. после операции — очаговые и инфильтративные тени в обеих половинах грудной клетки не выявлены

**Fig. 4.** Control chest X-ray one month after surgery — focal and infiltrative shadows were not detected in both halves of the chest

исследование плевральных полостей проведено на вторые послеоперационные сутки — при сканировании обоих гемитораксов свободная жидкость в заднелатеральном синусе: справа до 4,8 мм; слева не выявлена. Морфологически диагноз подтвержден по результатам исследования биопсийного материала: легочная секвестрация КАМЛ 2-й тип по Stocker.

На вторые сутки после операции состояние ребенка стабильное. Показатели клинического анализа крови в пределах возрастной нормы. Локальный статус отделяемого, гиперемии нет.

### Исход

На третьи сутки после операции ребенок выписан домой в удовлетворительном состоянии. В катмнезе через 1 мес. после операции: на рентгенограмме грудной клетки в прямой проекции очаговые и инфильтративные тени в обеих половинах грудной клетки не выявлены (рис. 4).

### ОБСУЖДЕНИЕ

Секвестрация легкого — порок развития, представленный нефункционирующим фрагментом легочной ткани, не сообщающийся с бронхиальным деревом и кровоснабжаемый аортой или артерий большого круга кровообращения [1–3]. Частота встречаемости врожденных аномалий легких составляет от 2,2 до 6,6 %. На долю секвестрация легкого приходится 0,15–6,4 % [10, 11]. Сообщение секвестрированного участка легкого с нормальным бронхиальным деревом возникает только на фоне воспалительно-деструктивных изменений, в обычной практике воздухоносные пути секвестрированного участка не сообщаются с основными бронхами [4, 14, 15]. Дифференциально диагностическая градация секвестрации легкого, имеющая практическую

значимость, отличающую ее от других врожденных патологий, подразделяется по анатомической локализации на внутригрудную и внутрибрюшную. Структурные особенности тканевых нарушений реализуются в интралобарную секвестрацию легкого и экстралобарную форму. Внутридолевой вариант секвестрации представляет собой участок легкого, кровоснабжаемый одним или несколькими аберрантными сосудами, без собственного плеврального листка в окружении нормальной легочной ткани. Секвестрированный участок наиболее часто не имеет взаимосвязи с бронхами и ангиальными структурами (легочной артерией и венами) здорового легкого.

ЭЛС представляет собой участок легкого с изолированной висцеральной плеврой, кровоснабжаемого аберрантным сосудом, отходящим чаще от грудной или брюшной аорты, реже из системы легочной артерии. Расположение внедолевого секвестра может быть атипичным: в средостении, под диафрагмой, в толще грудной стенки, междолевых щелях, полости перикарда, на шее [10, 13, 16, 17].

При отсутствии своевременной пренатальной диагностики начиная с 20–21-й недели гестации и проведения в раннем постнатальном периоде КТ с внутривенным контрастированием выявление порока и его осложнений может вызывать определенные затруднения. Секвестрация легкого может протекать бессимптомно и выявляться случайно при рентгенологических исследованиях или может приводить к рецидивирующим легочным инфекциям. ЭЛС обычно проявляется в раннем младенчестве и проявляется в виде респираторного дистресса, цианоза и инфекционного процесса. Интралобарная секвестрация, напротив, обычно диагностируется у детей старшего возраста или у взрослых. Клинические симптомы интралобарной секвестрации отражают пневмонию или другую рецидивирующую легочную инфекцию, с характерными симптомами: рецидивирующим кашлем, лихорадкой, кровохарканьем и болью в груди. Нечасто пациенты с внутрилобарной секвестрацией могут иметь бессимптомное течение заболевания, и секвестрация выявляется случайно [18–20].

Правильная трактовка диагноза часто затруднена, особенно в амбулаторном звене, и не позволяет своевременно отличить секвестрацию легкого от деструктивной пневмонии, абсцесса, кисты, туберкулеза легкого, опухоли грудной полости. Нередко до поступления в стационар пациенты получали противовоспалительную, антибактериальную, противотуберкулезную терапию без ожидаемого положительного эффекта. В качестве первого диагностического метода, при подозрении на наддиафрагмальное новообразование, может быть рекомендовано ультразвуковое давление с доплерографией. Эхографическим признаком секвестрации легкого является наличие в грудной полости гиперэхогенного образования с отходящими от него артериями

и венами. Недостаток сонографии у взрослых пациентов состоит в низкой чувствительности, особенно когда секвестрация легкого сочетается с аденоматозной мальформацией. Наиболее информативный метод диагностики секвестрации легкого — КТ с контрастным усилением и последующей 3D-реконструкцией. КТ с 3D-реконструкцией стала лучшим неинвазивным диагностическим инструментом. Магнитно-резонансная ангиография также является разумной альтернативой [1, 17, 21, 22].

Классическим методом лечения секвестрации легкого является хирургическая резекция секвестрированной доли или сегмента путем торакотомии или торакоскопии. Легочную лобэктомию при интралобарной секвестрации или секвестрэктомию при ЭЛС, выполненные торакоскопически, можно считать методами выбора при установленной легочной секвестрации. Рекомендуется пациентам даже с бессимптомным течением во избежание инфицирования и прогрессирующего воспаления паренхимы легких. Однако в крупнейшей ретроспективной серии случаев у взрослых отсутствовали четкие доказательства преимуществ превентивного хирургического вмешательства и консервативного подхода у бессимптомных пациентов [12, 23, 24].

В большинстве случаев ТБ протекает бессимптомно и не требует вмешательства. Однако хирургическое удаление ТБ вместе с соответствующей долей применяется в отдельных случаях при рецидивирующих пневмониях, бронхоэктазах или хронических респираторных симптомах [25, 26].

В представленном наблюдении клиника заболевания у пациента характеризовалась отсутствием температурной реакции, шумным учащенным дыханием, кашлем, нормальными показателями в анализах крови. Дифференцировать ЭЛС удалось при проведении КТ с контрастированием и визуализации отходящего от аорты к секвестру питающего сосуда. Большие размеры (40×40 мм) секвестра, определенные с помощью лучевой диагностики и подтвержденные визуально интраоперационно (анатомически секвестр соответствовал верхней доли правого легкого, что не часто встречается в клинической практике), позволяют предположить компрессионную ирритацию нервных окончаний ветвей диафрагмального нерва, обуславливающих клинику гастроэзофагального рефлюкса в анамнезе. Поздней диагностики, сложностей при верификации патологии на фоне развившихся осложнений у таких пациентов возможно избежать при своевременном выявлении порока в пренатальном и раннем постнатальном периодах.

В настоящее время классическим методом хирургического лечения при ЭЛС является торакоскопическая секвестрэктомию. Торакотомия может быть предпочтительным доступом при наличии других аномалий и сопутствующих заболеваний у ребенка [22, 27–30].

## ЗАКЛЮЧЕНИЕ

Данное клиническое наблюдение подтверждает необходимость исключения врожденных пороков развития дыхательных путей у детей с рецидивирующими легочными инфекциями, их длительным течением без выраженной динамики на фоне консервативной терапии и, особенно, при наличии респираторных нарушений без повышения температуры тела, с отсутствием признаков воспаления в анализах крови.

В настоящее время КТ с контрастным усилением наиболее достоверное неинвазивное инструментальное обследование, позволяющее выявить секвестрацию легкого. При диагностике секвестрации легкого торакоскопическая резекция отдельного нефункционирующего фрагмента легочной ткани является эффективным миниинвазивным хирургическим методом лечения.

## ДОПОЛНИТЕЛЬНАЯ ИНФОРМАЦИЯ

**Вклад авторов.** Все авторы внесли существенный вклад в разработку концепции, проведение исследования и подготовку статьи, прочли и одобрили финальную версию перед публикацией. Личный вклад каждого автора: Д.Б. Еремин — дизайн исследования, сбор и анализ литературных источников, написание и редактирование статьи; Г.Э. Гаджикеримов — сбор и анализ литературных источников, написание и редактирование статьи; А.А. Тухтаматов — сбор и подготовка медицинской документации; А.А. Демидов — разработка концепции и структуры статьи, анализ данных, окончательное редактирование статьи.

**Источник финансирования.** Авторы заявляют об отсутствии внешнего финансирования при проведении работы и подготовке рукописи.

**Конфликт интересов.** Авторы декларируют отсутствие явных и потенциальных конфликтов интересов, связанных с публикацией настоящей статьи.

**Информированное согласие на публикацию.** Авторы получили письменное согласие законных представителей пациента на публикацию медицинских данных и фотографий.

## ADDITIONAL INFO

**Authors' contribution.** All authors made a substantial contribution to the conception of the study, acquisition, analysis, interpretation of data for the work, drafting and revising the article, final approval of the version to be published and agree to be accountable for all aspects of the study. Personal contribution of each author: D.B. Eremin — research design, collection and analysis of literary sources, writing and editing of the article; G.E. Gadzhikerimov — collection and analysis of literary sources, writing and editing of the article; A.A. Tukhtamatov — collection and preparation of medical documentation; A.A. Demidov — development of the concept and structure of the article, text editing, final editing of the article.

**Funding source.** This study was not supported by any external sources of funding.

**Competing interests.** The authors declare that they have no competing interests.

**Consent for publication.** Written consent was obtained from the patient for publication of relevant medical information and all of accompanying images within the manuscript.

## СПИСОК ЛИТЕРАТУРЫ

1. Туманова У.Н., Дорофеева Е.И., Подуровская Ю.Л., и др. Секвестрация легкого: классификация, диагностика, лечение // Педиатрия. Журнал им. Г.Н. Сперанского. 2018. Т. 97. № 2. С. 163–171. EDN: TGEMMB doi: 10.24110/0031-403x-2018-97-2-163-171
2. Pinto Filho D.R., Avino A.J., Brandão S.L. Extralobar pulmonary sequestration with hemothorax secondary to pulmonary infarction // J Bras Pneumol. 2009. Vol. 35, N 1. P. 99–102. doi: 10.1590/s1806-37132009000100015
3. Sulhyan K.R., Ramteerthakar N.A., Gosavi A.V., Anvikar A.R. Extralobar sequestration of lung associated with congenital diaphragmatic hernia and malrotation of gut // Lung India. 2015. Vol. 32, N 4. P. 381–383. doi: 10.4103/0970-2113.159585
4. Окунев Н.А., Кемаев А.Б., Окунева А.И., и др. Легочная секвестрация: случай из практики // Журнал Детская хирургия. 2016. Т. 20, № 3. С. 164–166. EDN: WAXAOZ doi: 10.18821/1560-9510-20-3-164-166
5. Dave M.H., Gerber A., Bailey M., et al. The prevalence of tracheal bronchus in pediatric patients undergoing rigid bronchoscopy // J Bronchology Interv Pulmonol. 2014. Vol. 21, N 1. P. 26–31. doi: 10.1097/lbr.0000000000000029
6. Berrocal T., Madrid C., Novo S., et al. Congenital anomalies of the tracheobronchial tree, lung, and mediastinum: embryology, radiology, and pathology // RadioGraphics. 2004. Vol. 24, N 1. P. e17. doi: 10.1148/rg.e17
7. Ruchonnet-Metrailler I., Abou Taam R., Blic J. Presence of tracheal bronchus in children undergoing flexible bronchoscopy // Respir Med. 2015. Vol. 109, N 7. P. 846–850. doi: 10.1016/j.rmed.2015.04.005
8. Al-Naimi A., Hamad S., Abushahin A. Tracheal bronchus and associated anomaly prevalence among children // Jornal Cureus. 2021. Vol. 13, N 5. P. e15195. doi: 10.7759/cureus.15192
9. Suzuki M., Matsui O., Kawashima H., et al. Radioanatomical study of a true tracheal bronchus using multidetector computed tomography // Jpn Radiol. 2010. Vol. 28, N 3. P. 188–192. doi: 10.1007/s11604-009-0405-5
10. Chakraborty R.K., Modi P., Sharma S. Pulmonary Sequestration. В кн.: StatPearls [Internet]. Treasure Island (FL): StatPearls, 2024.
11. Corbett H.J., Humphrey G.M. Pulmonary sequestration // Paediatr Respir Rev. 2004. Vol. 5, N 1. P. 59–68. doi: 10.1016/j.prrv.2003.09.009

12. Singh R., Davenport M. The argument for operative approach to asymptomatic lung lesions // *Semin Pediatr Surg.* 2015. Vol. 24, N 4. P. 187–195. doi: 10.1053/j.sempedsurg.2015.02.003
13. Flanagan S.R., Vasavada P. Intralobar pulmonary sequestration: a case report // *Cureus.* 2023. Vol. 15, N 10. P. e46794. doi: 10.7759/cureus.46794
14. Ojha V., Samui P.P., Dakshit D. Role of endovascular embolization in improving the quality of life in a patient suffering from complicated intralobar pulmonary sequestration — A case report // *Respir Med Case Rep.* 2015. Vol. 16. P. 24–28. doi: 10.1016/j.rmcr.2015.02.011
15. Riley J.S., Urwin J.W., Oliver E.R., et al. Prenatal growth characteristics and pre/postnatal management of bronchopulmonary sequestrations // *J Pediatr Surg.* 2018. Vol. 53, N 2. P. 265–269. doi: 10.1016/j.jpedsurg.2017.11.020
16. Bhavsar V.D., Jaber J.F., Rackauskas M., Ataya A. Intralobar pulmonary sequestration presenting as recurrent left lower lobe pneumonia // *Proc (Bayl Univ Med Cent).* 2023. Vol. 36, N 6. P. 767–769. doi: 10.1080/08998280.2023.2258318
17. Гребнев П.Н., Осипов А.Ю. Диагностика и хирургическое лечение секвестрации легких у детей // *Практическая медицина.* 2010. № 45. С. 141–143.
18. Phelps M.C., Sanchirico P.J., Pfeiffer D.C. Intralobar pulmonary sequestration: incidental finding in an asymptomatic patient // *Radiol Case Rep.* 2020. Vol. 15, N 10. P. 1891–1894. doi: 10.1016/j.radcr.2020.07.057
19. Wei Y., Li F. Pulmonary sequestration: a retrospective analysis of 2625 cases in China // *Eur J Cardiothorac Surg.* 2011. Vol. 40, N 1. P. e39–e42. doi: 10.1016/j.ejcts.2011.01.080
20. Mughrabi A., Fennelly J., Fandreyer F., Fleisher J. Unravelling the mystery of a rare infection: a challenging case of pulmonary sequestration with *Mycobacterium avium* complex and the importance of a thorough microbiological investigation // *J BMJ Case Rep.* 2023. Vol. 16, N 9. P. e255346. doi: 10.1136/bcr-2023-255346
21. Mon R.A., Johnson K.N., Ladino-Torres M., et al. Diagnostic accuracy of imaging studies in congenital lung malformations // *Arch Dis Child Fetal Neonatal Ed.* 2018. Vol. 104, N 4. P. F372–F377. doi: 10.1136/archdischild-2018-314979
22. Ko S.F., Ng S.H., Lee T.Y., et al. Noninvasive imaging of bronchopulmonary sequestration // *AJR Am J Roentgenol.* 2000. Vol. 175, N 4. P. 1005–1012. doi: 10.2214/ajr.175.4.1751005
23. Sun X., Xiao Y. Pulmonary sequestration in adult patients: a retrospective study // *Eur J Cardiothorac Surg.* 2014. Vol. 48, N 2. P. 279–282. doi: 10.1093/ejcts/ezu397
24. Kas J., Fehér C., Heiler Z., et al. Felnőttkori intrapulmonalis sequestratio kezelése videothorascopos lobectomiával // *Magy Seb.* 2018. Vol. 71, N 3. P. 126–133. doi: 10.1556/1046.71.2018.3.3
25. Moreno M., Castillo-Corullón S., Pérez-Ruiz E., et al. Spanish multicentre study on morbidity and pathogenicity of tracheal bronchus in children // *Pediatr Pulmonol.* 2019. Vol. 54, N 10. P. 1610–1616. doi: 10.1002/ppul.24435
26. García-Hernández C., Carvajal F.L., Celorio A.Á., et al. Lobectomía toracoscópica para el tratamiento del bronquio traqueal. Reporte de un caso pediátrico // *Cir Cir.* 2017. Vol. 85, N 6. P. 557–561. doi: 10.1016/j.circir.2016.10.010
27. Баженов А.В., Мотус И.Я., Бердников Р.Б., Ромахин А.С. Легочные секвестрации // *Журнал Пульмонология.* 2023. Т. 33, № 5. С. 690–696. doi: 10.18093/0869-0189-2023-33-5-690-696
28. Дубова Е.А., Павлов К.А., Кучеров Ю.И., и др. Внелегочная секвестрация легкого // *Российский вестник детской хирургии, анестезиологии и реаниматологии.* 2011. № 2. С. 53–59. EDN: OPUNVV
29. Шулуто А.М., Ясногородский О.О., Талдыкин М.В., и др. Случай диагностики и лечения внутривнегочной секвестрации у женщины 34 лет // *РМЖ.* 2014. Т. 22, № 30. С. 2166–2168. EDN: TJFKJR
30. Дубова Е.А., Павлов К.А., Щеголев А.И., и др. Забрюшинная секвестрация легкого у новорожденного // *Журнал Акушерство и гинекология.* 2011. Т. 7, № 2. С. 83–86.

## REFERENCES

1. Tumanova UN, Dorofeeva EI, Podurovskaya YuL, et al. Pulmonary sequestration: classification, diagnostics, treatment. *Pediatriya. Zhurnal Im G.N. Speranskogo.* 2018;97(2):163–171. EDN: TGEMMB doi: 10.24110/0031-403x-2018-97-2-163-171
2. Pinto Filho DR, Avino AJ, Brandão SL. Extralobar pulmonary sequestration with hemothorax secondary to pulmonary infarction. *J Bras Pneumol.* 2009;35(1):99–102. doi: 10.1590/s1806-37132009000100015
3. Sulhyan KR, Ramteerthakar NA, Gosavi AV, Anvikar AR. Extralobar sequestration of lung associated with congenital diaphragmatic hernia and malrotation of gut. *Lung India.* 2015;32(4):381–383. doi: 10.4103/0970-2113.159585
4. Okunev NA, Kemaev AB, Okuneva AI, et al. Pulmonary sequestration: case report. *Journal of Pediatric Surgery.* 2016;20(3):164–166. EDN: WAXAOZ doi: 10.18821/1560-9510-20-3-164-166
5. Dave MH, Gerber A, Bailey M, et al. The prevalence of tracheal bronchus in pediatric patients undergoing rigid bronchoscopy. *J Bronchology Interv Pulmonol.* 2014;21(1):26–31. doi: 10.1097/lbr.0000000000000029
6. Berrocal T, Madrid C, Novo S, et al. Congenital anomalies of the tracheobronchial tree, lung, and mediastinum: embryology, radiology, and pathology. *RadioGraphics.* 2004;24(1):e17. doi: 10.1148/rg.e17
7. Ruchonnet-Metrailler I, Abou Taam R, Blic J. Presence of tracheal bronchus in children undergoing flexible bronchoscopy. *Respir Med.* 2015;109(7):846–850. doi: 10.1016/j.rmed.2015.04.005
8. Al-Naimi A, Hamad S, Abushahin A. Tracheal bronchus and associated anomaly prevalence among children. *Jornal Cureus.* 2021;13(5):e15195. doi: 10.7759/cureus.15192
9. Suzuki M, Matsui O, Kawashima H, et al. Radioanatomical study of a true tracheal bronchus using multidetector computed tomography. *Jpn Radiol.* 2010;28(3):188–192. doi: 10.1007/s11604-009-0405-5
10. Chakraborty RK, Modi P, Sharma S. Pulmonary sequestration. In: StatPearls [Internet]. Treasure Island (FL): StatPearls; 2024.
11. Corbett HJ, Humphrey GM. Pulmonary sequestration. *Paediatr Respir Rev.* 2004;5(1):59–68. doi: 10.1016/j.prrv.2003.09.009
12. Singh R, Davenport M. The argument for operative approach to asymptomatic lung lesions. *Semin Pediatr Surg.* 2015;24(4):187–195. doi: 10.1053/j.sempedsurg.2015.02.003
13. Flanagan SR, Vasavada P. Intralobar pulmonary sequestration: a case report. *Cureus.* 2023;15(10):e46794. doi: 10.7759/cureus.46794



14. Ojha V, Samui PP, Dakshit D. Role of endovascular embolization in improving the quality of life in a patient suffering from complicated intralobar pulmonary sequestration – a case report. *Respir Med Case Rep.* 2015;16(2):24–28. doi: 10.1016/j.rmcr.2015.02.011
15. Riley JS, Urwin JW, Oliver ER, et al. Prenatal growth characteristics and pre/postnatal management of bronchopulmonary sequestrations. *J Pediatr Surg.* 2018;53(2):265–269. doi: 10.1016/j.jpedsurg.2017.11.020
16. Bhavsar VD, Jaber JF, Rackauskas M, Ataya A. Intralobar pulmonary sequestration presenting as recurrent left lower lobe pneumonia. *Proc (Bayl Univ Med Cent).* 2023;36(6):767–769. doi: 10.1080/08998280.2023.2258318
17. Grebnev PN, Osipov AJ. Diagnosis and surgical treatment of pulmonary sequestration in children. *Practical Medicine.* 2010;45:141–143.
18. Phelps MC, Sanchirico PJ, Pfeiffer DC. Intralobar pulmonary sequestration: incidental finding in an asymptomatic patient. *Radiol Case Rep.* 2020;15(10):1891–1894. doi: 10.1016/j.radcr.2020.07.057
19. Wei Y, Li F. Pulmonary sequestration: a retrospective analysis of 2625 cases in China. *Eur J Cardiothorac Surg.* 2011;40(1):e39–e42. doi: 10.1016/j.ejcts.2011.01.080
20. Mughrabi A, Fennelly J, Fandreyer F, Fleisher J. Unravelling the mystery of a rare infection: a challenging case of pulmonary sequestration with *Mycobacterium avium* complex and the importance of a thorough microbiological investigation. *J BMJ Case Rep.* 2023;16(9):e255346. doi: 10.1136/bcr-2023-255346
21. Mon RA, Johnson KN, Ladino-Torres M, et al. Diagnostic accuracy of imaging studies in congenital lung malformations. *Arch Dis Child Fetal Neonatal Ed.* 2018;104(4):F372–F377. doi: 10.1136/archdischild-2018-314979
22. Ko SF, Ng SH, Lee TY, et al. Noninvasive imaging of bronchopulmonary sequestration. *AJR Am J Roentgenol.* 2000;175(4):1005–1012. doi: 10.2214/ajr.175.4.1751005
23. Sun X, Xiao Y. Pulmonary sequestration in adult patients: a retrospective study. *Eur J Cardiothorac Surg.* 2014;48(2):279–282. doi: 10.1093/ejcts/ezu397
24. Kas J, Fehér C, Heiler Z, et al. Treatment of adult intrapulmonary sequestration with video-assisted thoracoscopic lobectomy. *Magy Seb.* 2018;71(3):126–133. doi: 10.1556/1046.71.2018.3.3
25. Moreno M, Castillo-Corullón S, Pérez-Ruiz E, et al. Spanish multicentre study on morbidity and pathogenicity of tracheal bronchus in children. *Pediatr Pulmonol.* 2019;54(10):1610–1616. doi: 10.1002/ppul.24435
26. García-Hernández C, Carvajal FL, Celorio AA, et al. Thoracoscopic lobectomy for the treatment of tracheal bronchus. A pediatric case report. *Cir Cir.* 2017;85(6):557–561. doi: 10.1016/j.circir.2016.10.010
27. Bazhenov AV, Motus IYa, Berdnikov RB, Romahin AS. Pulmonary sequestrations. *Pulmonologiya.* 2023;33(5):690–696. doi: 10.18093/0869-0189-2023-33-5-690-696
28. Dubova EA, Pavlov KA, Kucherov YI, et al. Extrapulmonary sequestration of lung. *Russian Journal of Pediatric Surgery, Anesthesia and Intensive Care.* 2011;(2):53–59. EDN: OPUNVV
29. Shulutko AM, Yasnogorodskiy OO, Taldykin MV, et al. A case of diagnosis and treatment of intrapulmonary sequestration in a 34-year-old woman. *RMJ.* 2014;22(30):2166–2168.
30. Dubova EA, Pavlov KA, Shchegolev AI, et al. Retroperitoneal lung sequestration in a newborn. *Obstetrics and gynecology.* 2011;7(2):83–86.

## ОБ АВТОРАХ

**Дмитрий Борисович Еремин**, канд. мед. наук;  
ORCID: 0000-0002-7144-0877; eLibrary SPIN: 2558-8291;  
e-mail: bosya100707@gmail.com

**Гаджикерим Эврикович Гаджикеримов**;  
ORCID: 0000-0002-0142-2163; eLibrary SPIN: 5960-2603;  
e-mail: gk.medik@list.ru

**Абдумажид Абдурахим угли Тухтаматов**;  
ORCID: 0009-0008-9919-9473; e-mail: abdumajid2225@mail.ru

\***Александр Александрович Демидов**, канд. мед. наук;  
адрес: Россия, 117513, Москва, ул. Островитянова, д. 1;  
ORCID: 0000-0002-0788-9354; eLibrary SPIN: 5568-8660;  
e-mail: demidoval10@list.ru

## AUTHORS' INFO

**Dmitri B. Eremin**, MD, Cand. Sci. (Medicine);  
ORCID: 0000-0002-7144-0877; eLibrary SPIN: 2558-8291;  
e-mail: bosya100707@gmail.com

**Gadzikerim E. Gadzhikerimov**, MD;  
ORCID: 0000-0002-0142-2163; eLibrary SPIN: 5960-2603;  
e-mail: gk.medik@list.ru

**Abdumazhid A. Tukhtamatov**, MD;  
ORCID: 0009-0008-9919-9473; e-mail: abdumajid2225@mail.ru

\***Aleksandr A. Demidov**, MD, Cand. Sci. (Medicine);  
address: 1 Ostrovityanova st., Moscow, 117997, Russia;  
ORCID: 0000-0002-0788-9354; eLibrary SPIN: 5568-8660;  
e-mail: demidoval10@list.ru

\* Автор, ответственный за переписку / Corresponding author



DOI: <https://doi.org/10.17816/psaic1798>

# Клинический случай успешного тромболизиса у новорожденного с тромбозом левой почечной вены

А.А. Фомушкина<sup>1</sup>, О.В. Воронина<sup>1</sup>, Е.В. Карпышева<sup>1</sup>, Ю.Ю. Митина<sup>1</sup>, А.Ю. Елков<sup>1</sup>,  
П.В. Свири<sup>2</sup>, Ю.В. Жиркова<sup>1</sup>

<sup>1</sup> Детская городская клиническая больница № 9 им. Г.Н. Сперанского, Москва, Россия;

<sup>2</sup> Морозовская детская городская клиническая больница, Москва, Россия

## АННОТАЦИЯ

Тромбозы, возникающие в неонатальном периоде — нозология, имеющая большое количество осложнений, нередко приводящих к инвалидности и летальным исходам. Цель публикации данной статьи — поделиться собственным опытом успешного лечения новорожденного ребенка с тромбозом почечной вены путем проведения системного тромболизиса. Представлен клинический случай успешного системного тромболизиса у доношенного мальчика в раннем неонатальном периоде с тромбозом левой почечной вены и переходом флотирующей части тромба в нижнюю полую вену. Ребенок в возрасте 3 сут жизни поступил в отделение реанимации и интенсивной терапии для новорожденных из родильного дома, где был заподозрен тромбоз. Обращала на себя внимание макрогематурия, в лабораторных данных определялась тромбоцитопения, повышение уровня фибриногена и D-димера, по данным ультразвукового исследования отмечалось резкое увеличение объема левой почки, диффузное изменение ее паренхимы, резкое обеднение кровотока, скопление жидкости в паранефральной клетчатке слева, также отчетливо визуализировался тромб в просвете левой почечной вены с наличием флотирующей части, распространяющейся в нижнюю полую вену. По решению консилиума была начата тромболитическая терапия препаратом алтеплаза в сочетании с инфузией нефракционированного гепарина, дозы подбирались под контролем показателей коагулограммы. На 2-е сутки терапии разрешилась гематурия. На 4-е сутки терапии завершилась инфузия алтеплазы, гепаринотерапия была продолжена. На 13-е сутки ребенок был переведен на терапию низкомолекулярным гепарином. При выполнении ультразвукового исследования в динамике выявлены признаки уменьшения размеров, реканализации и дальнейшего лизиса тромба, нормализации интрааренального кровотока и размеров почки. Почечной дисфункции за время наблюдения зарегистрировано не было. Ребенка перевели в отделение дальнейшего выхаживания в возрасте 14 сут жизни и далее выписали домой в возрасте 25 сут жизни в удовлетворительном состоянии на продолжающейся антикоагулянтной терапии под амбулаторное наблюдение врача-гематолога. При катamnестическом наблюдении в возрасте 1,5 мес. жизни клинико-лабораторных и ультразвуковых показателей нарушений почечной функции не было. В настоящее время отсутствуют утвержденные рекомендации и протоколы по лечению тромбозов у новорожденных детей, хотя именно эта возрастная группа ввиду особенностей гемостаза уязвима по развитию тромботических состояний.

**Ключевые слова:** неонатальный тромбоз; новорожденный; тромболизис; венозный тромбоз.

## Как цитировать

Фомушкина А.А., Воронина О.В., Карпышева Е.В., Митина Ю.Ю., Елков А.Ю., Свири П.В., Жиркова Ю.В. Клинический случай успешного тромболизиса у новорожденного с тромбозом левой почечной вены // Российский вестник детской хирургии, анестезиологии и реаниматологии. 2024. Т. 14, № 3. С. 431–440. DOI: <https://doi.org/10.17816/psaic1798>

DOI: <https://doi.org/10.17816/psaic1798>

# Clinical case of successful thrombolysis in a newborn with thrombosis of the left renal vein

Anastasiya A. Fomushkina<sup>1</sup>, Oksana V. Voronina<sup>1</sup>, Elena V. Karpysheva<sup>1</sup>, Yuliia Yu. Mitina<sup>1</sup>,  
Andrei Yu. Yelkov<sup>1</sup>, Pavel V. Svirin<sup>2</sup>, Julia V. Zhirkova<sup>1</sup>

<sup>1</sup> G.N. Speransky Children's Hospital, Moscow, Russia;

<sup>2</sup> Morozov Children's Hospital, Moscow, Russia

## ABSTRACT

Thrombosis occurring in the neonatal period is a nosology with a large number of complications, often leading to disability and death. This article highlights the successful treatment of a newborn child with renal vein thrombosis using systemic thrombolysis. A clinical case of successful systemic thrombolysis in a full-term boy in the early neonatal period with thrombosis of the left renal vein and transition of the floating part of the thrombus to the inferior vena cava is presented. A child aged 3 days was admitted to the neonatal intensive care unit from a maternity hospital, where thrombosis was suspected. Gross hematuria was observed. Laboratory data revealed thrombocytopenia and increased levels of fibrinogen and D-dimer. Ultrasound showed a sharp increase in the volume of the left kidney, a diffuse change in its parenchyma, a sharp depletion of blood flow, and accumulation of fluid in the perinephric tissue on the left, and a thrombus was observed in the lumen of the left renal vein with the presence of a floating part extending into the inferior vena cava. Thrombolytic therapy with the drug alteplase was started in combination with an infusion of unfractionated heparin. Doses were selected based on coagulogram parameters. On day 2 of therapy, hematuria resolved. On day 4 of therapy, the alteplase infusion was completed, and heparin therapy was continued. On day 13, the child was switched to a low-molecular-weight-heparin therapy. Dynamic ultrasound revealed size reduction, recanalization and further thrombus lysis, and normalization of intrarenal blood flow and kidney size. No renal dysfunction was recorded during observation. The child was transferred to the further care unit at aged 14 days and was discharged home at the age of 25 days in satisfactory condition on ongoing anticoagulant therapy under outpatient supervision of a hematologist. During follow-up observation at aged 1.5 months of life, no clinical, laboratory, and ultrasound indicators of renal function disorders were noted. Currently, there are no approved recommendations and protocols for individual thrombosis in newborns, although this particular age group is due to the vulnerability of hemostasis to the development of a thrombotic process.

**Keywords:** neonatal thrombosis; newborns; thrombolytic therapy; venous thrombosis.

## To cite this article

Fomushkina AA, Voronina OV, Karpysheva EV, Mitina YuYu, Yelkov AYU, Svirin PV, Zhirkova JuV. Clinical case of successful thrombolysis in a newborn with thrombosis of the left renal vein. *Russian Journal of Pediatric Surgery, Anesthesia and Intensive Care*. 2024;14(3):431–440. DOI: <https://doi.org/10.17816/psaic1798>

DOI: <https://doi.org/10.17816/psaic1798>

## 新生儿左肾静脉血栓形成成功溶栓的临床案例

Anastasiya A. Fomushkina<sup>1</sup>, Oksana V. Voronina<sup>1</sup>, Elena V. Karpysheva<sup>1</sup>, Yuliia Yu. Mitina<sup>1</sup>,  
Andrei Yu. Yelkov<sup>1</sup>, Pavel V. Svirin<sup>2</sup>, Julia V. Zhirkova<sup>1</sup>

<sup>1</sup> G.N. Speransky Children's Hospital, Moscow, Russia;

<sup>2</sup> Morozov Children's Hospital, Moscow, Russia

### 摘要

新生儿期发生的血栓形成是一种具有大量并发症的疾病，往往会导致残疾和死亡。目的。发表这篇文章的目的，是分享我通过全身溶栓疗法成功治疗一名患有肾静脉血栓的新生儿的亲身经历。我们介绍了一例成功全身溶栓的临床病例，患者是一名早产男婴，新生儿早期左肾静脉血栓形成，血栓絮状部分进入下腔静脉。一名出生 3 天的患儿从妇产医院被送入新生儿重症监护室，当时怀疑患儿患上了血栓症。超声波检查显示左肾体积急剧增大，肾实质弥漫性改变，血流急剧减少，左侧肾旁细胞积液，左肾静脉管腔内也清晰可见血栓，血栓有一个絮状部分蔓延到下腔静脉。根据会诊的决定，开始使用阿替普酶联合输注非分叶肝素进行溶栓治疗；剂量是在控制凝血图参数的情况下选择的。血尿在治疗的第二天得到缓解。治疗第 4 天，阿替普酶输注结束，肝素治疗继续进行。第 13 天，患儿转为使用低分子量肝素治疗。超声波检查显示，患儿肾脏体积缩小，血栓再通并进一步溶解，肾内血流量和肾脏体积恢复正常。随访期间未发现肾功能异常。患儿在出生后 14 天转入护理部，在出生后 25 天出院回家，在血液科医生的门诊指导下继续接受抗凝治疗，情况令人满意。在出生后 1.5 个月的随访期间，临床、实验室和超声波检查均未发现肾功能异常指标。目前，虽然新生儿由于止血功能的特殊性很容易出现血栓形成的情况，但在治疗新生儿血栓形成方面还没有获得批准的建议和方案。

**关键词：**新生儿血栓；新生儿；溶栓；静脉血栓。

### 引用本文

Fomushkina AA, Voronina OV, Karpysheva EV, Mitina YuYu, Yelkov AYu, Svirin PV, Zhirkova JuV. 新生儿左肾静脉血栓形成成功溶栓的临床案例. *Russian Journal of Pediatric Surgery, Anesthesia and Intensive Care*. 2024;14(3):431–440. DOI: <https://doi.org/10.17816/psaic1798>

收到: 21.03.2024

接受: 03.08.2024

发布日期: 20.09.2024

## АКТУАЛЬНОСТЬ

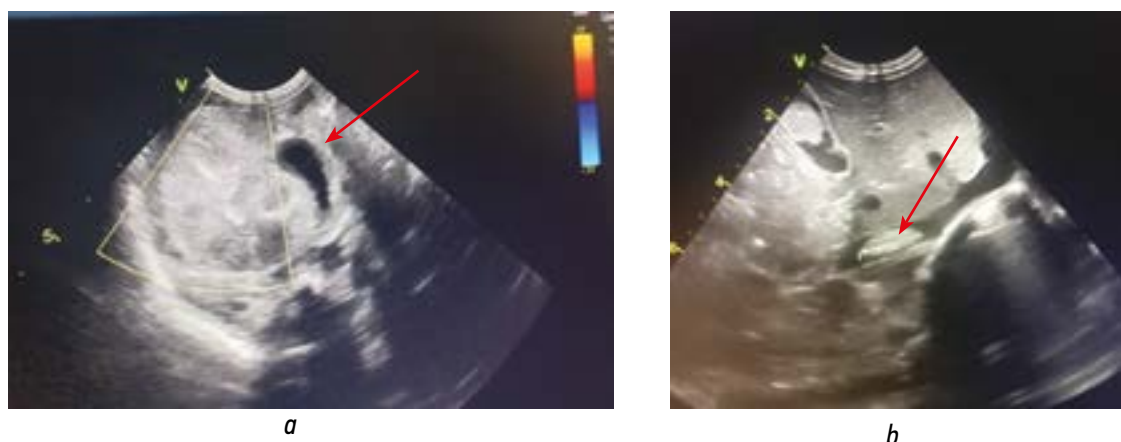
Частота сосудистых тромбозов среди неонатальной группы пациентов значимо выше, чем среди детей более старшего возраста. Это связано с физиологическими особенностями гемостаза новорожденных, влиянием дополнительных неблагоприятных материнских и перинатальных факторов риска. К примеру, тромбоз почечных вен встречается с частотой примерно 1,3–2,2 случая на 100 000 населения [1], чаще у недоношенных новорожденных. Система гемостаза новорожденного ребенка до конца не изучена. Факторы свертывания крови начинают синтезироваться у плода уже с 10-й недели гестации, их концентрации постепенно возрастают к сроку доношенности. Дефицит прокоагулянтных факторов свертывания (преимущественно витамин К-зависимого звена) [2] относительно пациентов более старшего возраста и сниженная агрегационная функция тромбоцитов [1, 2] «уравновешиваются» физиологической недостаточностью ингибиторов свертывания и низкой фибринолитической активностью у детей раннего возраста [3], сравнительно низкой концентрацией плазминогена [4]. Многие факторы риска, как пренатальные (тромбофилия у матери, преэклампсия, сахарный диабет, хориоамнионит) [4], так и постнатальные (прежде всего, недоношенность, асфиксия, обезвоживание, полицитемия, врожденные пороки сердца и инфекционный процесс) [1, 3], приводят к дисбалансу свертывающей и противосвертывающей систем крови ребенка, следствием чего в условиях интенсивной терапии (постановка центральных венозных катетеров, хирургические вмешательства, назначение некоторых препаратов) могут стать тромбозы и кровотечения. Общепризнанными факторами риска тромбозов считают врожденные нарушения свертывающей системы [5].

Существуют спонтанные венозные тромбозы, среди которых лидируют поражения почечных вен [1], далее следуют тромбозы церебральных вен, воротной и брызжеечной вен [1, 6] и индуцированные, связанные в большинстве случаев с установленным пупочным либо центральным венозным катетером [1, 6, 7].

Тромбозы, возникающие в неонатальном периоде, — нозология, имеющая большое количество осложнений и последствий, в том числе инвалидизирующих и приводящих к летальности, поэтому тема актуальна для врачей, занимающихся лечением новорожденных детей.

## ОПИСАНИЕ КЛИНИЧЕСКОГО СЛУЧАЯ

Доношенный мальчик от матери с миопией, с перенесенными острыми респираторными вирусными инфекциями (ОРВИ), краснухой в анамнезе. Анамнез матери и ближайших родственников ребенка по тромбозам не отягощен. Ребенок от 1-й беременности, протекавшей на фоне токсикоза легкой степени в I триместре, ОРВИ с повышением температуры до 38,5 °С во II триместре и анемии легкой степени в III триместре, от первых своевременных самопроизвольных родов на сроке гестации 37–38 нед., с оценкой по шкале Апгар при рождении 8/8 баллов. Рост (52 см) и масса тела (3320 г) соответствовали сроку гестации. Новорожденный находился на совместном пребывании с матерью в отделении физиологии. На 3-и сутки жизни появилась макрогематурия (по данным общего анализа мочи: цвет — красный, эритроциты неизмененные — сплошь). При ультразвуковом исследовании (УЗИ) выявлены эхографические признаки тромбоза левой почечной вены в виде тромботических наложений в просвете сосуда, увеличения размеров левой почки. С целью верификации диагноза и определения



**Рис. 1.** Эхограммы левой почки при поступлении в стационар. Ультразвуковые признаки: *a* — асимметрии размеров почек, резкого увеличения объема и размера левой почки, диффузных изменений ее паренхимы, резкого обеднения кровотока, скопления жидкости в паранефральной клетчатке слева (указано стрелкой); *b* — тромбоза левой почечной вены с наличием флотирующей части, с распространением в нижнюю полую вену (указано стрелкой)

**Fig. 1.** Echograms of the left kidney during a trip to the hospital. Ultrasound signs: (*a*) asymmetry in the size of the kidneys, a sharp increase in the volume and size of the left kidney, diffuse changes in its parenchyma, a sharp depletion of blood flow, and accumulation of fluid in the perinephric tissue on the left (arrow); (*b*) left renal vein with the presence of a floating part, spreading into the inferior vena cava (arrow)

дальнейшей тактики ведения осуществлен перевод пациента из родильного дома в отделение реанимации новорожденных ГБУЗ «Детская городская клиническая больница № 9 им. Г.Н. Сперанского Департамента здравоохранения города Москвы» с направляющим диагнозом: «Тромбоз почечных сосудов слева?».

Состояние ребенка при поступлении тяжелое, стабильное. Неврологический статус: ребенок в сознании, преобладает умеренное угнетение, на осмотр реагирует вяло, судорог, очаговых и менингеальных знаков нет. Дыхание самостоятельное, эффективное, гемодинамический статус стабильный. Кожа бледно-розовая на субиктеричном фоне, сухая, тургор мягких тканей снижен. Обращает на себя внимание убыль массы тела до 10,5 % от массы

при рождении, связанная, вероятнее всего, с гипогалактией у матери. Живот мягкий, безболезненный, стул отходит, энтеральное питание усваивает, налажено кормление из бутылочки. Мочится по катетеру, моча цвета «мясных помоев», диурез сохранен.

В первые сутки госпитализации выполнено комплексное обследование. По данным УЗИ выявлены признаки асимметрии размеров почек, резкого увеличения объема и размера левой почки (размеры правой почки 42×20 мм, левой — 62×25 мм), диффузных изменений ее паренхимы, скопления жидкости в паранефральной клетчатке слева, тромбоза пупочной вены, тромбоза левой почечной вены (в области конfluence левой почечной и нижней полой вен тромб овальной формы размерами 21×6 мм,

**Таблица 1.** Лабораторные показатели ребенка при поступлении

**Table 1.** Laboratory data indicators of the child on admission

Показатель	Значение
Клинический анализ крови	
Гемоглобин	137,8 г/л
Гематокрит	41 %
Тромбоциты	109×10 <sup>9</sup> /л
Лейкоциты	26,8×10 <sup>9</sup> /л
Нейтрофилы	76,85 %
Эозинофилы	0,21 %
Нейтрофилы сегментоядерные	71 %
Нейтрофилы палочкоядерные	3 %
Лимфоциты	13 %
Клинический анализ мочи	
Цвет	Красный
Прозрачность	Мутная
Белок	2,0 г/л
pH	7,0
Глюкоза полуколичественно	3,9
Эпителий плоский	Единичные в п/зр.
Эритроциты неизмененные	Сплошь
Лейкоциты	20–30 в п/зр.
Слизь	Умеренно
Биохимические показатели	
Прокальцитонин	1,97 нг/мл
C-реактивный белок	10,1 мг/л
Креатинин	49,7 мкмоль/л
Мочевина	4,2 ммоль/л
Общий белок	60,6 г/л
Калий	2,25 ммоль/л
Кальций	4,7 ммоль/л
Показатели гемостаза	
Активированное частичное тромбопластиновое время	27,3 с
Фибриноген	7,75 г/л
Международное нормализованное отношение (МНО)	1,15
Активность антитромбина III	70 %
D-димер	16468 нг/мл



обтурирующий просвет нижней полой вены до 3/4 просвета с наличием флотирующей части) (рис. 1, а, б).

В лабораторных данных обнаружено повышение уровня фибриногена и D-димера, умеренная тромбоцитопения, небольшое повышение маркеров воспаления (табл. 1).

Проведен консилиум совместно с врачами-неонатологами, анестезиологами-реаниматологами, детскими хирургами и гематологами, в ходе которого было принято решение о проведении системного тромболитика с использованием фибринолитического препарата — алтеплазы. Учитывая, что введение алтеплазы сопровождается высокими рисками развития побочных эффектов у детей, было составлено заключение врачебной комиссии и взято согласие законных представителей на терапию данным препаратом. В течение первых 3 сут госпитализации проводилась внутривенная продленная инфузия алтеплазы с нагрузочной дозы 0,1 мг/кг×ч, далее в дозе поддержания 0,05 мг/кг×ч, параллельно проводилась внутривенная продленная инфузия нефракционированного гепарина в дозе 10 Ед/кг×ч. Коррекцию доз проводили в зависимости от показателей гемостаза,

в частности, уровней тромбоцитов, фибриногена и активированного частичного тромбопластинового времени (АЧТВ) (табл. 2). Частота контроля в 1-е сутки лечения — каждые 3 ч, начиная со 2-х суток — каждые 6 ч. По истечении 72 ч, на 4-е сут терапии инфузия алтеплазы была прекращена, гепаринотерапия продолжилась в дозах, подбираемых под контролем уровня АЧТВ. За время лечения ребенок по показаниям получал также препараты крови: на 1-е сутки терапии с целью дотации плазменных факторов антикоагуляции (прежде всего, плазминогена) вводилась свежезамороженная плазма из расчета 10 мл/кг, на 2-е сутки терапии по нарастанию тромбоцитопении вводился тромбоконцентрат из расчета 10 мл/кг, на 4-е сутки терапии по нарастанию анемии была произведена трансфузия эритроцитарной взвеси из расчета 15 мл/кг. Гематурия разрешилась на 2-е сутки терапии.

На 5-е сутки терапии при выполнении УЗИ в динамике выявлены признаки уменьшения размеров и реканализации тромба, появления интратенального венозного кровотока в левой почке, а на 7-е сутки терапии просвет левой почечной вены визуализировался четко,

Таблица 2. Показатели лабораторных данных на фоне проводимой терапии

Table 2. Laboratory data indicators during therapy

Препарат / лабораторные показатели	Сутки												
	1	2	3	4	5	6	7	8	9	10	11	12	13–14
Алтеплаза, мг/кг×ч	0,1→0,05	0,05	0,05	–	–	–	–	–	–	–	–	–	–
Гепарин, Ед/кг×ч	10	15–22	21–27	27–33	33–37	37	37–30	30–35	35–38	38–40	40–20	25–30	–
Низкомолекулярный гепарин, Ед/кг×сут	–	–	–	–	–	–	–	–	–	–	–	–	320
Свежезамороженная плазма, мл/кг	10	–	–	–	–	–	–	–	–	–	–	–	–
Тромбоконцентрат, мл/кг	–	10	–	–	–	–	–	–	–	–	–	–	–
Эритроцитарная взвесь, мл/кг	–	–	–	15	–	–	–	–	–	–	–	–	–
Активированное частичное тромбопластиновое время, с	27	30	31	35	66	38	34	36	44	34	40	34	40
Фибриноген, г/л	7,75	2,26	5,56	3,23	–	–	–	–	–	–	–	2,46	2,71
Тромбоциты, 10 <sup>9</sup> /л	109	62	243	283	–	–	–	–	518	–	–	–	–
Гемоглобин, г/л	137	121	130	96	89	81	83	92	–	98	–	–	106
Анти-Ха, МЕ/мл	–	–	–	–	–	–	–	–	–	–	–	0,00	0,65

при цветовом доплеровском картировании (ЦДК) определялся низкоинтенсивный кровоток венозного спектра. На 13-е сутки лечения была завершена инфузия нефракционированного гепарина, пациент переведен на терапию низкомолекулярным гепарином (НМГ) — надропарином кальция в дозе 320 Ед/кг×сут подкожно в 2 введения. Для достижения целевого уровня анти-Ха в пределах от 0,5 до 1,0 Ед/мл потребовалась максимальная доза надропарина кальция 378 Ед/кг×сут. Контроль проводился ежедневно или через 1 день через 4–6 ч после подкожной инъекции.

Во время наблюдения ребенок также получал антибактериальную терапию ввиду течения врожденного инфекционного процесса неуточненной этиологии (ампициллин/сульбактам 75 мг/кг×сут в 2 введения в течение 7 сут), инфузионную терапию с целью коррекции водно-электролитных нарушений. За время наблюдения снижения почечных функций, эпизодов гемодинамической нестабильности зарегистрировано не было. На 14-е сутки терапии ребенок в стабильном состоянии переведен в детское отделение. При ультразвуковом контроле перед переводом размеры почек были нормативными (правая почка 45×24 мм, левая почка 44×25 мм), в просвете почечной вены тромб не определялся, в нижней полой вене определялись пристеночные тромботические наложения на протяжении 7 мм, интравенальный артериальный и венозный кровоток в левой почке прослеживался до субкапсулярного слоя (рис. 2).

Исход благоприятный. Ребенок в возрасте 25 сут жизни выписан домой в удовлетворительном состоянии на продолжающейся терапии НМГ в дозе 300 Ед/кг×сут под амбулаторное наблюдение педиатра и гематолога с рекомендациями о дальнейшем медико-генетическом обследовании. При катamnестическом наблюдении в возрасте 1,5 мес. жизни клинических и лабораторных признаков почечной дисфункции не отмечалось, по данным УЗИ почки не изменены, при ЦДК интрапаренхиматозный кровоток симметричный в обеих почках, просвет НПВ свободный, без признаков затруднения кровотока.

## ОБСУЖДЕНИЕ

Большинство имеющихся в настоящее время протоколов лечения тромбозов в неонатальной группе населения основаны на мнениях экспертов и личном опыте врачей [4]. Однако рекомендации по лечению новорожденных детей не могут быть экстраполированы с иных возрастных групп ввиду «особого» состояния гемостаза маленьких пациентов, высокого риска жизнеугрожающих кровотечений (в том числе, внутричерепных) [8].

Спонтанный тромбоз почечных вен возникает преимущественно у доношенных детей и зачастую проявляется классической триадой в виде увеличения размеров почки, макроскопической гематурии, тромбоцитопении, возможно нарушение почечных функций [8]. При сборе анамнеза

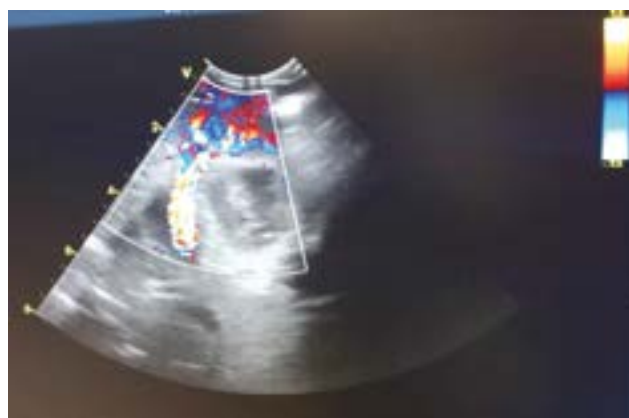

Рис. 2. Цветовое доплеровское картирование. Интравенальный артериальный и венозный кровоток прослеживается до субкапсулярного слоя. Просвет левой почечной вены визуализируется четко

Fig. 2. Color Doppler imaging traces intrarenal arterial and venous blood flow to the subcapsular layer. The lumen of the left renal vein is clearly visualized

и обследовании обычно удается установить по крайней мере один фактор риска тромбоза. Вероятными факторами риска у нашего пациента были обезвоживание и течение врожденного инфекционного процесса.

Эталоном диагностики венозных тромбозов считается венография, что сложно выполнимо у маленьких детей, поэтому обычно используется ультразвуковая диагностика, а в сложных случаях — компьютерная или магнитно-резонансная томография с внутривенным контрастированием [8]. Ультразвуковые паттерны включают в себя увеличение почек с неомогенной паренхимой, периренальный отек, заполнение почечных вен тромбами, при ЦДК определяется отсутствие интравенального диастолического кровотока и кровотока в почечной вене [9].

Существуют разные способы лечения венозных тромбозов. Хирургическое вмешательство не показано на ранних стадиях формирования тромбов в почечных венах, более того, тромбэктомия у пациентов неонатального возраста практически невозможна из-за малого калибра кровеносных сосудов [10]. Медикаментозные методы лечения включают антикоагулянтную терапию с использованием гепарина или тромболитис с применением урокиназы, стрептокиназы и рекомбинантного активатора плазминогена (r-tPA) [8]. Низкая концентрация плазминогена у новорожденных может снизить эффективность этих препаратов.

Возможным вариантом терапии при одностороннем тромбозе почечной вены без распространения на нижнюю полую вену и без тяжелых органических поражений является изолированная гепаринотерапия, что препятствует дальнейшему тромбообразованию и распространению тромба в нижнюю полую вену [10]. Согласно рекомендациям, опубликованным в журнале «Chest», тромболитическая терапия при неонатальных тромбозах рекомендована лишь при окклюзии крупных сосудов, вызывающей критическое поражение органа или конечности [11].

Использование пероральных антикоагулянтов является приоритетным, но пока не достижимым вариантом лечения. Прямых пероральных антикоагулянтов, разрешенных к применению в педиатрической практике, в настоящий момент нет [8]. Антагонисты витамина К (непрямые оральные антикоагулянты) трудно использовать ввиду необходимости частого лабораторного мониторинга, отсутствия жидких форм препаратов. Более того, исходно низкий уровень К-зависимых факторов (особенно, у детей на грудном вскармливании), с одной стороны, может приводить к недостаточному эффекту терапии, а с другой — ведет к риску развития значимых кровотечений у детей раннего возраста [8].

В нашем случае коллегиальное решение о проведении системного медикаментозного тромболитического лечения с использованием рекомбинантного активатора плазминогена было принято на основании нескольких факторов: быстрая диагностика заболевания, риск развития острого почечного повреждения, распространение тромба на нижнюю полую вену, невозможность хирургического лечения, отсутствие противопоказаний к проведению системного тромболитического лечения. Среди ограничений, основывающихся на риске кровотечений, выделяют следующее. Во-первых, младенец не должен подвергаться серьезной операции в течение 10 дней до начала лечения. Во-вторых, количество тромбоцитов и уровень фибриногена должны быть выше 100 000 в 1 мкл. и 100 мг/дл соответственно, при необходимости проводится коррекция препаратами крови до начала терапии [6]. Следует поддерживать целевой уровень фибриногена и тромбоцитов на всем протяжении терапии [5]. Во время лечения рекомендуется избегать любых травматичных процедур: артериальные или венозные пункции, катетеризация мочевого пузыря, внутримышечные и/или подкожные инъекции. Дополнительно рекомендуется ежедневное проведение нейросонографии с целью контроля развития внутричерепных кровоизлияний, при которых терапия останавливается [6].

Оптимальные дозы тканевого активатора плазминогена у детей по данным литературы варьируют. Наиболее часто начинают с внутривенного болюсного введения 0,1 мг/кг в течение 10 мин, после чего следует продленная инфузия в дозе 0,01–0,5 мг/кг×ч. Имеются данные об эффективном и относительно безопасном применении низкодозных (0,03–0,3 мг/кг×ч) режимов [6, 12]. В ситуации с нашим пациентом мы избрали усредненную тактику и стартовали с болюса 0,1 мг/кг с переходом на поддерживающую дозу 0,05 мг/кг×ч, продолжая введение в течение 72 ч. Параллельно проводилась инфузия гепарина со стартовой дозы 10 Ед/кг×ч и ее подбором по уровню АЧТВ. Рекомендуемый уровень АЧТВ 60–85 с [5, 12] достигать удавалось не всегда, средний показатель составлял около 40 с. Коррекция ожидаемо низкого уровня плазминогена была проведена путем трансфузии свежемороженой плазмы в первый день терапии. Оценка уровней плазменных антикоагулянтов за исключением

антитромбина III, который был в норме, была для нас не доступна.

Длительная терапия нефракционированным гепарином не является предпочтительной. При данном лечении необходим частый лабораторный контроль (каждые 4 ч при выявлении показателей вне целевого диапазона [12]), что сопряжено с болезненными манипуляциями и флеботомическими потерями. Терапия гепарином не может проводиться амбулаторно и имеет более высокий риск кровотечений и таких осложнений, как остеопороз или гепарин-индуцированная тромбоцитопения, также наблюдаются более частые ошибки со случайным введением избыточных доз [12]. Среди преимуществ использования НМГ можно выделить возможность подкожного введения, необходимость менее частого лабораторного мониторинга, меньший риск кровотечений [8], что позволяет использовать данные препараты амбулаторно.

Помимо тромболитической терапии пациентам рекомендована инфузионная с целью поддержания достаточной гидратации и оптимального электролитного состава крови, поддержка гемодинамики и коррекция респираторных нарушений [9].

Продолжительность антикоагулянтной терапии обычно составляет 3 мес. при индуцированных тромбозах и может продолжаться до 6 мес. при идиопатических [8]. По иным данным, терапию при односторонних тромбозах почечных вен с распространением в систему нижней полой вены рекомендуется продолжать от 6 нед. до 3 мес. [12]. На момент катамнеза в возрасте 1,5 мес. жизни антикоагулянтная терапия у нашего пациента продолжалась.

Крупные базы данных о заболеваемости и смертности новорожденных с тромбозами почечных вен в настоящий момент отсутствуют. Среди отдаленных последствий выделяют атрофию почечной паренхимы, хроническую болезнь почек, нефрогенную артериальную гипертензию, рецидив тромбоза [6, 11]. Смерть является сравнительно редким исходом и, по-видимому, связана скорее с сопутствующими состояниями [13]. По данным литературы, результаты наблюдения за детьми со спонтанными тромбозами почечных вен неутешительны ввиду частых указаний на развитие атрофии почечной ткани [6]. Предполагается, что большинство односторонних тромбозов почечных вен возникает либо внутриутробно, либо при рождении и не распознаются настолько рано, чтобы обеспечить быстрое начало фибринолитической терапии [13].

Частоту рецидивов тромбозов сложно точно определить из-за коротких сроков наблюдения в большинстве исследований. Наиболее важный фактор риска рецидива — наличие врожденного дефекта свертывающей системы, например, при наследственных тромбофилиях [5, 6].

На сегодняшний день доказано, что риск тромбозов у детей увеличивается при дефиците естественных антикоагулянтов (протеин С, S), резистентности к активированному протеину С, носительстве мутации Лейдена и некоторых других мутациях. Всем детям с тромбозами,

не ассоциированными с постановкой центрального венозного катетера, показано обследование на носительство маркеров тромбофилии [5]. Анализ нашего пациента на возможные генетические дефекты коагуляционного звена находится в работе.

После разрешения тромбоза и стабилизации состояния дети, перенесшие эпизод венозного тромбоза, вне зависимости от наличия или отсутствия маркеров тромбофилии подлежат длительному (до 18-летнего возраста) амбулаторному наблюдению детским гематологом [5].

## ЗАКЛЮЧЕНИЕ

Врачам необходимо иметь особую настороженность при обнаружении классической триады клинических признаков (гематурия, нефромегалия, тромбоцитопения) у новорожденных детей со спонтанными тромбозами почечных вен. Своевременная маршрутизация и комплексный мультипрофильный подход к лечению таких пациентов позволяют оказать эффективную помощь и сохранить почечную функцию, избежать развития хронической болезни почек. Требуется дальнейшие наблюдения и клинические исследования для уточнения долговременных последствий у детей с тромбозами почечных вен, выявления факторов рисков с возможностью профилактики их реализации, подбора максимально эффективной и безопасной терапии с целью снижения риска потери почечных функций у маленьких пациентов.

## ДОПОЛНИТЕЛЬНАЯ ИНФОРМАЦИЯ

**Вклад авторов.** Все авторы внесли существенный вклад в разработку концепции, проведение исследования и подготовку статьи, прочли и одобрили финальную версию перед публикацией. Личный вклад каждого автора: А.А. Фомушкина — сбор и анализ литературных источников, подготовка и написание текста, редактирование статьи; О.В. Воронина — лечение пациента, обзор литературных источников, подготовка и написание текста статьи; Е.В. Карпышева — сбор и анализ литературных источников, редактирование статьи; Ю.Ю. Митина — лечение пациента,

## СПИСОК ЛИТЕРАТУРЫ

1. Kenet G., Cohen O., Bajorat T., et al. Insights into neonatal thrombosis // *Thrombosis Res.* 2019. Vol. 181 (Suppl 1). P. S33–S36. doi: 10.1016/s0049-3848(19)30364-0
2. Байрашевская А.В., Кытько О.В. Неонатальные тромбозы: причины, патогенез, особенности терапии // *Российский вестник перинатологии и педиатрии.* 2021. Т. 66, № 2. С. 21–23. EDN: ENUBSH doi: 10.21508/1027-4065-2021-66-2-21-28
3. Шабалов Н.П. Неонатология. Учебное пособие. В 2 т. Москва: ГЭОТАР-Медиа, 2019. Т. 2. С. 253–255.
4. Sirachainan N., Limrungisikul A., Chuansumrit A., et al. Incidences, risk factors and outcomes of neonatal thromboembolism // *J Matern Fetal Neonatal Med.* 2018. Vol. 31, N 3. P. 347–351. doi: 10.1080/14767058.2017.1285892
5. Румянцев А.Г., Масчан А.А., Жарков П.А., Свиринов П.В. Федеральные клинические рекомендации по диагностике, профилакти-

наблюдение на этапе катамнеза, предоставление графической информации, обзор литературы, редактирование статьи; А.Ю. Елков — обследование пациента, предоставление графической информации, обзор литературы, редактирование статьи; П.В. Свиринов — консультативная помощь, обзор литературы, редактирование статьи; Ю.В. Жиркова — лечение пациента, обзор литературных источников, редактирование статьи.

**Источник финансирования.** Авторы заявляют об отсутствии внешнего финансирования при проведении исследования.

**Конфликт интересов.** Авторы декларируют отсутствие явных и потенциальных конфликтов интересов, связанных с публикацией настоящей статьи.

**Информированное согласие на публикацию.** Авторы получили письменное согласие законных представителей пациента на публикацию медицинских данных и фотографий.

## ADDITIONAL INFO

**Authors' contribution.** All authors made a substantial contribution to the conception of the study, acquisition, analysis, interpretation of data for the work, drafting and revising the article, final approval of the version to be published and agree to be accountable for all aspects of the study. Personal contributions of each author: A.A. Fomushkina — collection and analysis of literary sources, preparation and writing of text, editing the article; O.V. Voronina — treatment of the patient, review of literature sources, preparation and writing of the article; E.V. Karpysheva — collection and analysis of literary sources, editing the article; Yu.Yu. Mitina — treatment of patients, observation at the follow-up stage, provision of graphic information, literature review, editing the article; A.Yu. Elkov — examination of the patient, provision of graphic information, literature review, editing the article; P.V. Svirin — advisory assistance, literature review, editing the article; Ju.V. Zhirkova — treatment of the patient, review of literature sources, editing the article.

**Consent for publication.** Written consent was obtained from the patient for publication of relevant medical information within the manuscript.

**Funding source.** This study was not supported by any external sources of funding.

**Competing interests.** The authors declare that they have no competing interests.

тике и лечению тромбозов у детей и подростков. Москва: Нодго, 2015. 113 с. EDN: VNNPCZ

6. Niada F., Tabin R., Kayemba-Kay's S. Spontaneous neonatal renal vein thromboses: Should we treat them all? A report of five cases and a literature review. *Pediatr Neonatol.* 2018;59(3):281–287. doi: 10.1016/j.pedneo.2017.09.009
7. van Ommen C.H., Sol J.J. Developmental hemostasis and management of central venous catheter thrombosis in neonates // *Semin Thromb Hemost.* 2016. Vol. 42, N 7. P. 752–759. doi: 10.1055/s-0036-1592299
8. Haley K.M. Neonatal venous thromboembolism // *Front Pediatr.* 2017. Vol. 5, P. 136. doi: 10.3389/fped.2017.00136
9. Рольф Ф. Майер, Обладен М. Интенсивная терапия новорожденных. Доказательность и опыт. Пер. с нем. Москва: МЕДпрессинформ, 2021. С. 402–404.



10. Aluloska N., Janchevska S., Tasic V. Non catheter induced renal and inferior vena cava trombosis in a neonate: a case report // Open Access Maced J Med Sci. 2018. Vol. 6, N 9. P. 1678–1681. doi: 10.3889/oamjms.2018.306

11. Monagle P., Chan A.K.C., Goldenberg N.A., et al. Antithrombotic therapy in neonates and children: antithrombotic therapy and prevention of thrombosis, 9<sup>th</sup> ed. American College of Chest Physicians Evidence-based Clinical Practice Guidelines // Chest.

2012. N 141 (2 Suppl). P. e737S–e801S. doi: 10.1378/chest.11-2308

12. Hepponstall M., Chan A., Monagle P. Anticoagulation therapy in neonates, children and adolescents // Blood Cells Mol Dis. 2017. Vol. 67. P. 41–47. doi: 10.1016/j.bcmd.2017.05.008

13. Messinger Y., Sheaffer J.W., Mrozek J., et al. Renal outcome of neonatal renal venous thrombosis: review of 28 patients and effectiveness of fibrinolytics and heparin in 10 patients // Pediatrics. 2006. Vol. 118, N 5. P. e1478–e1484. doi: 10.1542/peds.2005-1461

## REFERENCES

1. Kenet G, Cohen O, Bajorat T, Nowak-Göttl U. Insights into neonatal thrombosis. *Thromb Res.* 2019;181(Suppl 1):S33–S36. doi: 10.1016/S0049-3848(19)30364-0

2. Bairashevskaya AV, Kytko OV. Neonatal thrombosis: causes, pathogenesis, treatment features. *Russian Bulletin of Perinatology and Pediatrics.* 2021;66:(2):21–28. EDN: ENUBSH doi: 10.21508/1027-4065-2021-66-2-21-28

3. Shabalov NP. Neonatology. Textbook. In 2 vol. Moscow: GEOTAR-Media; 2019. Vol. 2. P. 253–255. (In Russ.)

4. Sirachainan N, Limrungdikul A, Chuansumrit A, et al. Incidences, risk factors and outcomes of neonatal thromboembolism. *J Matern Fetal Neonatal Med.* 2018;31(3):347–351. doi: 10.1080/14767058.2017.1285892

5. Rumyantsev AG, Maschan AA, Zharkov PA, Svirin PV. *Federal clinical recommendations on diagnosis, prevention and treatment of thrombosis in children and adolescents.* Moscow: Nodgo; 2015. 113 p. (In Russ.) EDN: VNNNPCZ

6. Niada F, Tabin R, Kayemba-Kay's S. Spontaneous neonatal renal vein thromboses: Should we treat them all? A report of five cases and a literature review. *Pediatr Neonatol.* 2018;59(3):281–287. doi: 10.1016/j.pedneo.2017.09.009

7. van Ommen CH, Sol JJ. Developmental hemostasis and management of central venous catheter thrombosis in neonates. *Semin*

*Thromb Hemost.* 2016;42(7):752–759. doi: 10.1055/s-0036-1592299

8. Haley KM. Neonatal venous thromboembolism. *Front Pediatr.* 2017;5:136. doi: 10.3389/fped.2017.00136

9. Rolf F, Meyer, Obladen M. Neonatal intensive care. Evidence and experience. Transl. from German. Moscow: MEDpressinform, 2021. C. 402–404. (In Russ.)

10. Aluloska N, Janchevska S, Tasic V. Non catheter induced renal and inferior vena cava trombosis in a neonate: a case report. *Open Access Maced J Med Sci.* 2018;6(9):1678–1681. doi: 10.3889/oamjms.2018.306

11. Monagle P, Chan AKC, Goldenberg NA, et al. Antithrombotic therapy in neonates and children: antithrombotic therapy and prevention of thrombosis, 9<sup>th</sup> ed. American College Of Chest Physicians Evidence-Based Clinical Practice Guidelines. *Chest.* 2012;141(2 Suppl):e737S–e801S. doi: 10.1378/chest.11-2308

12. Hepponstall M, Chan A, Monagle P. Anticoagulation therapy in neonates, children and adolescents. *Blood Cells Mol Dis.* 2017;67:41–47. doi: 10.1016/j.bcmd.2017.05.008

13. Messinger Y, Sheaffer JW, Mrozek J, et al. Renal outcome of neonatal renal venous thrombosis: review of 28 patients and effectiveness of fibrinolytics and heparin in 10 patients. *Pediatrics.* 2006;118(5):e1478–e1484. doi: 10.1542/peds.2005-1461

## ОБ АВТОРАХ

\*Анастасия Александровна Фомушкина;  
адрес: Россия, 123317, Шмитовский пр., д. 29;  
ORCID: 0009-0000-9713-4264; e-mail: grennkoo@gmail.com

Оксана Викторовна Воронина; ORCID: 0009-0001-5942-2430;  
e-mail: tkachukvictor601@gmail.com

Елена Владимировна Карпышева;  
ORCID: 0009-0001-8197-4477; eLibrary SPIN: 1945-1842;  
e-mail: karpisheva\_ev@mail.ru

Юлия Юрьевна Митина; ORCID: 0009-0002-1820-9956;  
e-mail: julieta.80@mail.ru

Андрей Юрьевич Елков; ORCID: 0009-0007-1213-2157;  
eLibrary SPIN: 7244-8578; e-mail: aelkov@gmail.com

Павел Вячеславович Свирич; ORCID: 0000-0002-8461-6077;  
eLibrary SPIN: 7598-3379; e-mail: pavel\_svirin@inbox.ru

Юлия Викторовна Жиркова, д-р мед. наук, профессор;  
ORCID: 0000-0001-7861-6778; eLibrary SPIN: 5560-6679;  
e-mail: zhirkova@mail.ru

## AUTHORS' INFO

\*Anastasiya A. Fomushkina, MD;  
address: 29 Shmitovskiy av., Moscow, 123317, Russia;  
ORCID: 0009-0000-9713-4264; e-mail: grennkoo@gmail.com

Oksana V. Voronina, MD; ORCID: 0009-0001-5942-2430;  
e-mail: tkachukvictor601@gmail.com

Elena V. Karpysheva, MD;  
ORCID: 0009-0001-8197-4477; eLibrary SPIN: 1945-1842;  
e-mail: karpisheva\_ev@mail.ru

Yuliia Yu. Mitina, MD; ORCID: 0009-0002-1820-9956;  
e-mail: julieta.80@mail.ru

Andrei Yu. Yelkov, MD; ORCID: 0009-0007-1213-2157;  
eLibrary SPIN: 7244-8578; e-mail: aelkov@gmail.com

Pavel V. Svirin, MD; ORCID: 0000-0002-8461-6077;  
eLibrary SPIN: 7598-3379; e-mail: pavel\_svirin@inbox.ru

Julia V. Zhirkova, MD, Dr. Sci. (Medicine), Professor;  
ORCID: 0000-0001-7861-6778; eLibrary SPIN: 5560-6679;  
e-mail: zhirkova@mail.ru

\* Автор, ответственный за переписку / Corresponding author



DOI: <https://doi.org/10.17816/psaic1781>

# Многочисленные рецидивы перекрута придатков матки у девочки 9 лет: клиническое наблюдение

Н.С. Бакаева<sup>1</sup>, Д.А. Баранов<sup>1</sup>, В.А. Вечеркин<sup>1</sup>, В.А. Птицын<sup>1</sup>, П.В. Коряшкин<sup>1</sup>, В.М. Гаглов<sup>2</sup><sup>1</sup> Воронежский государственный медицинский университет им. Н.Н. Бурденко, Воронеж, Россия;<sup>2</sup> Белгородский государственный национальный исследовательский университет, Белгород, Россия

## АННОТАЦИЯ

Большинство девочек с абдоминальным болевым синдромом, обусловленным гинекологической патологией, поступают в отделения детской хирургии. При выявлении перекрута придатков матки производится деторсия, а в отношении выполнения овариопексии единого протокола не существует. Представлен клинический случай девочки 9 лет, впервые поступившей в хирургический стационар областной детской клинической больницы № 2 Воронежа с жалобами на тянущие боли внизу живота. На высоте болевого синдрома отмечалась рвота. Ультразвуковое исследование органов малого таза выявило перекрут правых придатков матки. При лапароскопии обнаружено: правый яичник багрового цвета, увеличен в размере, перекрут придатков матки на 720°. Выполнена деторсия правых придатков матки: через 10 мин кровоснабжение восстановилось. Ребенок выписан на 9-й день. Через 5 мес. девочка поступила с повторным перекрутом, выполнена лапароскопическая деторсия: зафиксировано восстановление кровотока, яичник признан жизнеспособным. Родителям была рекомендована госпитализация в Федеральный медицинский центр Москвы для выполнения лапароскопической овариопексии, но от дальнейшего лечения они отказались. Девочка выписана из стационара на 9-е сутки после операции. Через 11 дней вновь возник рецидив перекрута правых придатков матки на 720°. Выполнена лапароскопическая деторсия. Через 10 дней после консультации гинеколога принято решение о проведении плановой лапароскопической фиксации правых придатков матки. Овариопексия произведена путем подшивания яичника к широкой связке матки узловым швом. Пациентка выписана из стационара в удовлетворительном состоянии. Через 4 мес. после овариопексии ребенок жалоб не предъявляет, по результатам ультразвукового исследования патологических изменений в яичниках нет.

**Ключевые слова:** перекрут придатков матки; заболевания яичников; лапароскопическая хирургия; деторсия; овариопексия; клинический случай; дети.

## Как цитировать

Бакаева Н.С., Баранов Д.А., Вечеркин В.А., Птицын В.А., Коряшкин П.В., Гаглов В.М. Многочисленные рецидивы перекрута придатков матки у девочки 9 лет: клиническое наблюдение // Российский вестник детской хирургии, анестезиологии и реаниматологии. 2024. Т. 14, № 3. С. 441–449. DOI: <https://doi.org/10.17816/psaic1781>

DOI: <https://doi.org/10.17816/psaic1781>

## Multiple recurrences of adnexal torsion in a 9-year-old girl: a case report

Nadezhda S. Bakaeva<sup>1</sup>, Dmitrii A. Baranov<sup>1</sup>, Vladimir A. Vecherkin<sup>1</sup>, Vladimir A. Ptitsyn<sup>1</sup>, Pavel V. Koryashkin<sup>1</sup>, Viktor M. Gagloev<sup>2</sup>

<sup>1</sup> Burdenko Voronezh State Medical University, Voronezh, Russia;

<sup>2</sup> Belgorod State National Research University, Belgorod, Russia

### ABSTRACT

Most girls with abdominal pain syndrome caused by gynecological pathology are admitted to pediatric surgery departments. When adnexal torsion is detected, detorsion is performed. There is no single protocol for ovariopexy. A 9-year-old girl was admitted to the surgical hospital of the Regional Children's Clinical Hospital No. 2 in Voronezh for the first time because of nagging pain in the lower abdomen. Vomiting was noted at the height of the pain syndrome. Ultrasound of the pelvic organs revealed torsion of the right uterine appendages. Laparoscopy showed that the right ovary was purple and enlarged in size and torsion of the uterine appendages by 720°. Detorsion of the right adnexal torsion was conducted, and blood supply was restored after 10 minutes. The child was discharged on hospitalization day 9. Five months later, the patient was admitted with repeated right adnexal torsion. Laparoscopic detorsion was performed: blood flow was restored, and the ovary was found to be viable. The patient was recommended to be hospitalized at the Federal Medical Center in Moscow for laparoscopic ovariopexy; however, her patients refused further treatment. The girl was discharged from the hospital on postoperative day 9. After 11 days, recurrent torsion of the right uterine appendages by 720° occurred, and laparoscopic detorsion was performed. Ten days after consulting a gynecologist, laparoscopic fixation of the right uterine appendages was planned. Ovariopexy was performed by suturing the ovary to the broad ligament of the uterus with an interrupted suture. The patient was discharged from the hospital in a satisfactory condition. Four months following ovariopexy, the child had no complaints, and ultrasound showed no pathological changes in the ovaries.

**Keywords:** adnexal torsion; ovarian diseases; laparoscopic surgery; detorsion; ovariopexy; case report; children.

### To cite this article

Bakaeva NS, Baranov DA, Vecherkin VA, Ptitsyn VA, Koryashkin PV, Gagloev VM. Multiple recurrences of adnexal torsion in a 9-year-old girl: a case report. *Russian Journal of Pediatric Surgery, Anesthesia and Intensive Care*. 2024;14(3):441–449. DOI: <https://doi.org/10.17816/psaic1781>

DOI: <https://doi.org/10.17816/psaic1781>

## 一名9岁女孩阑尾扭转的多次复发：临床观察

Nadezhda S. Bakaeva<sup>1</sup>, Dmitrii A. Baranov<sup>1</sup>, Vladimir A. Vecherkin<sup>1</sup>, Vladimir A. Ptitsyn<sup>1</sup>,  
Pavel V. Koryashkin<sup>1</sup>, Viktor M. Gagloev<sup>2</sup>

<sup>1</sup> Burdenko Voronezh State Medical University, Voronezh, Russia;

<sup>2</sup> Belgorod State National Research University, Belgorod, Russia

### 摘要

大多数因妇科疾病导致腹痛综合征的女孩都被送进了儿外科。当检测到子宫附件扭转时，会进行退扭转，并且对于卵巢固定术的实施没有单一的方案。介绍了一例9岁女孩的临床病例，她首次入住沃罗涅日第二地区儿童临床医院外科医院，主诉下腹部拉伤。在疼痛综合征的高度，观察到呕吐。盆腔超声检查显示子宫右侧附件扭转。腹腔镜检查发现：右侧卵巢呈紫红色，体积增大，子宫附件扭曲720°。进行子宫右侧附属物脱位：10分钟后血液供应恢复。孩子第9天出院。5个月后。女孩因第二次扭转而入院，进行了腹腔镜下脱位：记录到血流恢复，卵巢被认为是可行的。父母被建议在莫斯科联邦医疗中心住院接受腹腔镜卵巢固定术，但他们拒绝进一步治疗。女孩在手术后第9天出院。11天后，右侧附件扭转720°再次复发。进行了腹腔镜减压术。经妇科医生会诊10天后，决定进行常规腹腔镜下子宫右侧附件固定术。卵巢固定术是通过将卵巢缝合到子宫阔韧带上进行的。患者出院，情况令人满意。四个月。卵巢固定术后，孩子无主诉，根据超声检查结果，卵巢无病理变化。

**关键词：**子宫附件扭曲；卵巢疾病；腹腔镜手术；解扭；卵巢固定术；临床病例；儿童。

### 引用本文

Bakaeva NS, Baranov DA, Vecherkin VA, Ptitsyn VA, Koryashkin PV, Gagloev VM. 一名9岁女孩阑尾扭转的多次复发：临床观察. *Russian Journal of Pediatric Surgery, Anesthesia and Intensive Care*. 2024;14(3):441–449. DOI: <https://doi.org/10.17816/psaic1781>

收到: 06.02.2024

接受: 12.09.2024

发布日期: 20.09.2024

## АКТУАЛЬНОСТЬ

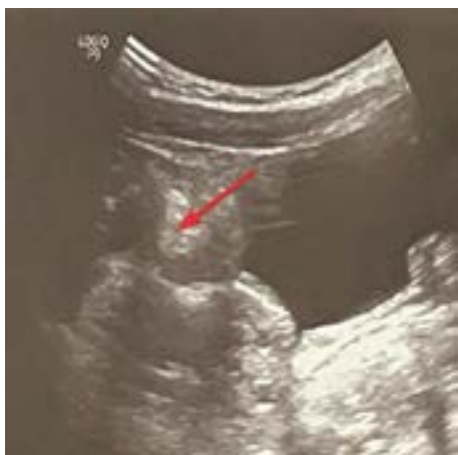В настоящее время вопрос о тактике ведения пациентов с перекрутами придатков матки у девочек в пременоархеальном возрасте подвергается активному обсуждению и поиску наиболее щадящего метода лечения. Большинство оперативных вмешательств при данной патологии заключается в лапароскопической деторсии жизнеспособного яичника и только при возникновении рецидива выполнении повторной деторсии с овариопексией.

Неоднозначное отношение к овариопексии у девочек до наступления менархе объясняется недостаточным количеством исследований отдаленных результатов операций [1]. Существует мнение, что овариопексию у детей целесообразно выполнять в случае рецидива перекрута яичника, двустороннем перекруте или перекруте единственного яичника [2]. Но выполнение овариопексии не исключает 100 % возможности возникновения рецидива перекрута [1]. Долгосрочные исследования последствий овариопексии отсутствуют, однако некоторые авторы высказывают предположение о риске нарушения взаимосвязи с фаллопиевой трубой, нарушения кровоснабжения фаллопиевой трубы или ее функции, что в конечном итоге приводит к снижению фертильности [1, 3].

В связи с отсутствием четких протоколов по ведению пациентов с рецидивом перекрута придатков матки, ребенок, клинический случай которого приведен в данной статье, перенес четыре оперативных вмешательства в течение 9 мес. — три лапароскопические деторсии яичника и одну овариопексию.

## ОПИСАНИЕ СЛУЧАЯ

Девочка, 9 лет, 30 марта 2023 г. впервые предъявила жалобы на тянущие умеренные боли в животе. В течение 6 ч характер болевого синдрома усилился, стал более интенсивным. На высоте болей отмечалась трехкратная



**Рис. 1.** Ультразвуковое исследование брюшной полости. Стрелка указывает на признаки перекрута правого яичника  
**Fig. 1.** Ultrasound of the abdominal cavity. Arrow, signs of torsion of the right ovary

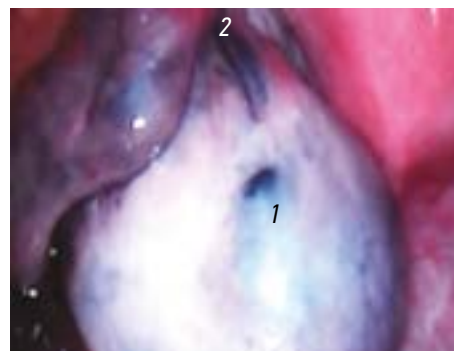
рвота. Ранее на похожие симптомы не жаловалась. Менструальная функция не установилась. Самостоятельно обратились в приемное хирургическое отделение областной детской клинической больницы № 2 (ДХО ОДКБ № 2) Воронежа.

## Результаты физикального, лабораторного и инструментального исследования

Ребенок нормального телосложения. Кожные покровы бледные, чистые. При пальпации живота выявлена болезненность в правой подвздошной области, здесь же определялось невыраженное напряжение мышц передней брюшной стенки. Симптомы Щеткина–Блюмберга и Менделя сомнительные. Общий анализ крови: лейкоциты  $8,8 \times 10^9/\text{л}$ , остальные показатели без отклонений.

Выполнен ультразвуковой полипозиционный трансабдоминальный осмотр брюшной полости (рис. 1): свободной жидкости не выявлено, мочевого пузыря практически пустой, акустического окна нет, обзор малого таза крайне затруднен. Правый яичник увеличен в размерах (3,0×2,2 см), повышенной эхогенности, фолликулярный рисунок обеднен, кровоток в режиме цветного доплеровского картирования (ЦДК) резко снижен и прослеживается только по периферии. Левый яичник визуализируется частично, видимая часть не изменена. Заключение: косвенные признаки перекрута правого яичника.

Проведена компьютерная томография органов брюшной полости, забрюшинного пространства и малого таза для уточнения диагноза и исключения возможной конкурирующей патологии (перекрута сальника / кисты брыжейки): определяется жидкость в полости малого таза объемом до 15 мм средней плотностью 17 ед. НУ. На фоне выпота нечетко, без контрастного усиления, определяются зоны жидкостной плотности с мягкотканными перегородками, вероятно, измененный правый яичник. Лимфатические узлы брюшной полости не увеличены.



**Рис. 2.** Лапароскопия. Перекрут правого яичника на 720° на уровне отхождения маточной трубы. 1 — правый яичник; 2 — место перекрута правого яичника

**Fig. 2.** Diagnostic laparoscopy. Torsion of the right ovary by 720° at the level of the fallopian tube. 1 — right ovary; 2 — place of torsion of the right ovary

Червеобразный отросток диаметром до 6,5 мм с включениями повышенной плотности до 143 ед. НУ. Заключение: компьютерная томография — признаки выпота в полости малого таза, изменения в области правого яичника. Поставлен предварительный диагноз: «Перекрут правого яичника? острый (вторичный) аппендицит?».

Для уточнения диагноза назначена диагностическая лапароскопия. Под эндотрахеальным наркозом первый троакар введен супраумбиликально, наложен карбокси-перитонеум. Порт № 2 расположен в точке Мэйо слева, порт № 3 — по средней линии живота над лоном. При осмотре: правый яичник багрового цвета, резко увеличен в объеме, занимает практически весь правый фланк тазового дна (рис. 2).

На уровне отхождения маточной трубы обнаружен перекрут на 720°. Левый яичник расположен в типичном месте, визуально не изменен. Червеобразный отросток вторично изменен: инъецирован у верхушки, верхушка ригидная, запаян у основания плоскостными спайками, наблюдаются воспалительные изменения серозной оболочки. Выполнена деторсия правого яичника, после которой через 10 мин восстановилось кровоснабжение. Ввиду макроскопических изменений червеобразного отростка проведена аппендэктомия. При патоморфологическом исследовании: серозная оболочка отечная с диффузной лейкоцитарной инфильтрацией, сосуды полнокровные с лейкоцитами в просвете сосудов. Слизистая оболочка без воспалительных изменений. Заключение: вторичный аппендицит.

Послеоперационный период протекал гладко. Через 3 сут выполнено ультразвуковое исследование (УЗИ) малого таза: длина матки — 3,6 см (тело и шейка матки), переднезадний размер — 0,7 см, поперечный размер — 1,7 см, что соответствует возрасту. Контуры матки ровные, не деформированные. Эндометрий не изменен. Эхоструктура миометрия гомогенная, аномалий развития нет. Правый яичник — 2,6×1,6 см, экзогенность незначительно повышена, фолликулярный аппарат без особенностей. При ЦДК кровотока определяется. Левый яичник — 1,6×1,2 см, без изменений. В полости малого таза небольшое количество свободной жидкости. Проведен курс антибактериальной, антикоагулянтной терапии и симптоматической терапии, ребенок выписан на 6-е сутки в удовлетворительном состоянии.

Через 5 мес., 6 октября 2023 г. у девочки возникли боли в животе с симптоматикой, аналогичной предшествующему перекруту придатков. Родители самостоятельно обратились в частный медицинский центр, где при УЗИ органов малого таза определялся перекрут правого яичника. Ребенок был госпитализирован в ДХО ОДКБ № 2 и после предоперационной подготовки выполнена лапароскопия. При осмотре правые придатки матки багрового цвета с определяемым перекрутом на 1080°, произведена деторсия. Яичник и маточная труба поменяли цвет на розовый, несколько уменьшились в размерах. Из малого таза удалено 10 мл серозного выпота.

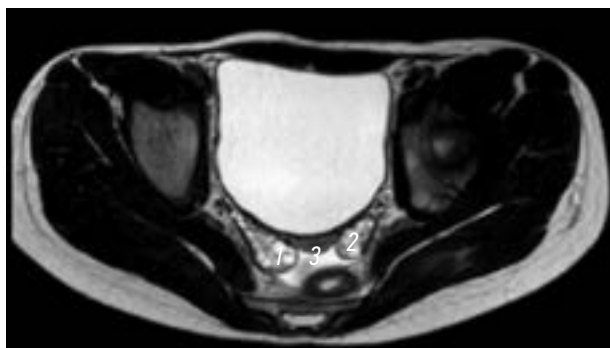
Через 3 дня на плановом УЗИ малого таза: правый яичник — 2,3×1,6×2,2 см, без изменений, при ЦДК кровотока в нем определяется, левый яичник — 1,9×1,6×2,2 см, не изменен. В позадимааточном пространстве признаки наличия свободной жидкости малого таза.

10 октября 2023 г. ребенок осмотрен детским гинекологом, даны рекомендации для дальнейшего лечения и выполнения овариопексии правого яичника в Федеральном центре. Это обусловлено тем, что в Воронеже (на основании приказа Министерства здравоохранения Воронежской области № 333) девочкам до 14 лет включительно с гинекологической патологией оказывается экстренная и неотложная помощь на базе ОДКБ № 2, а плановая и экстренная помощь оказывается всем девушкам до 17 лет в Воронежской областной клинической больнице № 1 только при наличии таких состояний, как: аномальные маточные кровотечения, новообразования придатков матки, воспалительные заболевания органов малого таза и пороки развития гениталий. Ввиду отсутствия опыта по проведению овариопексии у девочек до 14 лет в ОДКБ № 2, была рекомендована госпитализация в Федеральный центр, от которой мама официально отказалась по семейным обстоятельствам. Послеоперационный период протекал без осложнений. При повторном УЗИ малого таза патологии не выявлено, и 14 октября 2023 г. ребенок выписан из стационара.

Через 10 дней, 25 октября 2023 г. у девочки вновь возникли острые боли в животе, отмечалась субфебрильная температура тела. Родители обратились в частный медицинский центр для выполнения УЗИ органов малого таза, на котором выявлены признаки перекрута правых придатков матки. Ребенок направлен в ДХО ОДКБ № 2. Анамнез, клиническая картина и данные УЗИ соответствовали диагнозу: «Рецидив перекрута правых придатков матки». Назначена лапароскопия, при которой обнаружен перекрут правого яичника на 720°. Выполнена деторсия правого яичника — кровоснабжение восстановилось. При ревизии малого таза было удалено до 5 мл серозно-геморрагической жидкости. В послеоперационном периоде состояние пациента с положительной динамикой. Консультирован детским гинекологом, рекомендовано выполнение овариопексии справа. С мамой ребенка проведена повторная беседа по поводу необходимости выполнения лапароскопической овариопексии справа, повторно подписан отказ от госпитализации в Федеральный центр Москвы.

Для оценки состояния органов малого таза для проведения плановой овариопексии 2 ноября 2023 г. девочке выполнена магнитно-резонансная томография (МРТ) малого таза (рис. 3): матка в положении *retroversion anteflexio*, с незначительной левосторонней латерализацией, имеет продольный размер 2,0 см, переднезадний — 0,8 см, поперечный — 1,4 см (возрастная норма 3,5–3,8×1,2×1,8 см). Форма матки обычная, контуры четкие. Передняя и задняя стенки матки симметричны.





**Рис. 3.** Магнитно-резонансная томография малого таза, поперечный срез. 1 — правый яичник; 2 — левый яичник; 3 — матка

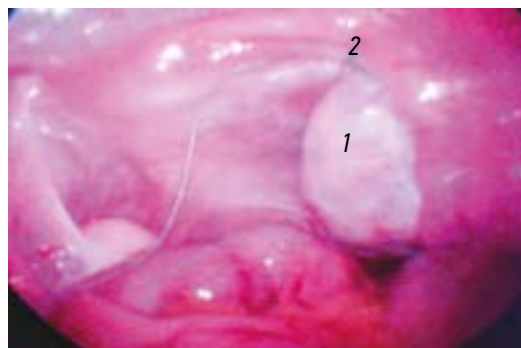
**Fig. 3.** MRI of the pelvis, transverse section. 1 — right ovary; 2 — left ovary; 3 — uterus

Зональная структура не нарушена. Шейка матки длиной до 1,0 см. Яичники расположены обычно. Правый яичник размерами 1,5×1,45×3,1 см, с четкими ровными контурами и обычным фолликулярным строением, фолликулы до 0,6 см. МР-сигнал от правого яичника нерезко на T1 ВИ, T2 ВИ и FS не изменен. Левый яичник овальной формы, размерами 1,3×1,0×2,5 см, с четкими ровными контурами и обычным фолликулярным строением, фолликулы до 0,5 см.

По результатам МРТ-исследования малого таза размеры правого яичника приближены к нормальным параметрам, кровоснабжение восстановлено, патологические образования в строме отсутствуют, что позволяет определить готовность яичника для овариопексии.

3 ноября 2023 г. лапароскопическим доступом выполнена овариопексия путем фиксации передней поверхности яичника к широкой связке матки узловым швом (рис. 4), после чего яичник низведен в малый таз.

Послеоперационный период без осложнений. Ребенок в удовлетворительном состоянии выписан из стационара.



**Рис. 4.** Лапароскопическая овариопексия. 1 — правый яичник; 2 — место фиксации к широкой связке матки

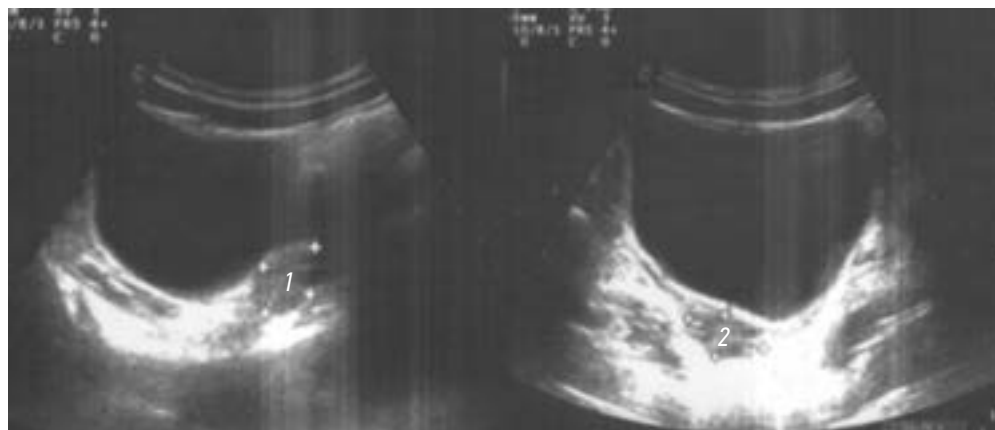**Fig. 4.** Laparoscopic ovariopexy. 1 — right ovary; 2 — place of fixation to the broad ligament of the uterus

### Исход и результаты последующего наблюдения

Через 4 мес. при плановом осмотре в консультативно-диагностическом центре девочка жалоб не предъявляет. При УЗИ органов малого таза (рис. 5) длина матки (тело и шейка) — 3,8 см, переднезадний размер — 0,8 см, поперечный размер — 1,63 см. Контур матки ровные, четкие, положение правильное. Эндометрий не изменен. Эхоструктура миометрия гомогенная. Правый яичник — 2,5×1,3 см, без изменений. Левый яичник — 2,2×1,5 см. Контуров обоих яичников ровные, четкие, эхоструктура не изменена. В строме обоих яичников визуализируются единичные мелкие фолликулы.

### ОБСУЖДЕНИЕ

Среди предикторов, способствующих возникновению перекрута придатков матки, выделяют: кисты яичников, длинные фаллопиевы трубы, слабый связочный аппарат яичника и др. Однако ряд авторов приводит статистические данные о возникновении перекрута придатков



**Рис. 5.** Ультразвуковое исследование органов малого таза. 1 — левый яичник; 2 — правый яичник

**Fig. 5.** Ultrasound of the pelvic organs. 1 — left ovary; 2 — right ovary

матки при нормальном строении яичников: частота таковых в разных странах варьирует от 11 до 21 % [4, 5]. Исследования, оценивающие частоту встречаемости торсии придатков, показывают преимущественно правосторонний процесс (в 1,5 раза чаще), объясняя увеличенным объемом пространства справа, по сравнению с заполненным левым отделом таза сигмовидной кишкой, и гипермобильностью правых отделов толстой кишки [6]. В нашем клиническом случае ребенок имеет абсолютно нормальное строение яичников, фаллопиевых труб и связочного аппарата яичника. Но по данным МРТ-исследования выявлена гипоплазированная матка, увеличивающая пространство правых отделов таза, а также ее незначительная левосторонняя латерофлексия, что могло существенно способствовать торсии правых придатков матки.

При обследовании девочек, перенесших овариопексию в дошкольном возрасте, после наступления менархе выявлено нормальное строение ранее пораженного яичника с определяющимися фолликулами [7]. Кроме того, овариопексия практически исключает возможность возникновения рецидива [8]. R. Sriram и соавт. [9], даже при длительном перекруте яичника с изменением его цвета на черный, выполняют деторсию и овариопексию, что впоследствии сопровождается восстановлением кровотока и нормальных размеров яичника у 90 % девочек [9]. Исследование I.S. Pathak и соавт. [10] показало, что не все врачи готовы к такой тактике лечения, в результате чего в муниципальных больницах в 2 раза чаще удаляют пораженные яичники, нежели в университетских клиниках, где преимущество отдается выполнению деторсии и овариопексии [10].

В настоящее время отсутствуют протоколы и клинические рекомендации по оперативному лечению при перекрутах придатков у девочек. И если необходимость органосохраняющих операций уже доказана, то в отношении овариопексии нет единого подхода. Так, одни авторы при сохранении придатков матки даже при первом перекруте выполняют овариопексию пораженного яичника, а также и фиксацию контралатеральных придатков матки [11]. Однако большинство считает, что целесообразно выполнять овариопексию у детей в случае рецидива перекрута яичника, двустороннем перекруте или перекруте единственного яичника [1, 2, 12–14].

## СПИСОК ЛИТЕРАТУРЫ

1. Хуттел Т.Е.В., Бак Г.С., Ларсен С.Б., Локкегаард Э.С.Л. Рецидив перекрута яичников // Акушерство и гинекология. Новости. Мнения. Обучение. 2015. № 4(10). С. 14–23. EDN: VOTGLN
2. Леонтьева С.А., Ульрих Е.А., Кохреидзе Н.А. Хирургические вмешательства у девочек с новообразованиями в области придатков матки // Вестник Витебского государственного меди-

## ЗАКЛЮЧЕНИЕ

Представленный клинический случай подтверждает необходимость выполнения овариопексии при рецидиве перекрута придатков матки при их нормальном строении. Проведение консультации детского гинеколога необходимо для решения вопроса о показаниях, сроках и методе овариопексии.

## ДОПОЛНИТЕЛЬНАЯ ИНФОРМАЦИЯ

**Вклад авторов.** Все авторы внесли существенный вклад в разработку концепции, проведение исследования и подготовку статьи, прочли и одобрили финальную версию перед публикацией. Личный вклад каждого автора: Н.С. Бакаева, В.А. Птицын, В.М. Гаглоев — сбор и анализ литературных источников, написание текста и редактирование статьи; Д.А. Баранов — курация и хирургическое лечение пациента; В.А. Вечеркин — сбор и анализ литературных источников, редактирование статьи; П.В. Коряшкин — курация пациента, подготовка и написание текста статьи.

**Источник финансирования.** Авторы заявляют об отсутствии внешнего финансирования при проведении поисково-аналитической работы и подготовке рукописи.

**Конфликт интересов.** Авторы декларируют отсутствие явных и потенциальных конфликтов интересов, связанных с публикацией настоящей статьи.

**Информированное согласие на публикацию.** Авторы получили письменное согласие законных представителей пациента на публикацию медицинских данных и фотографий.

## ADDITIONAL INFO

**Authors' contribution.** All authors made a substantial contribution to the conception of the study, acquisition, analysis, interpretation of data for the work, drafting and revising the article, final approval of the version to be published and agree to be accountable for all aspects of the study. Personal contribution of each author: N.S. Bakaeva, V.A. Ptitsyn, V.M. Gagloev — collection and analysis of literary sources, writing the text and editing the article; D.A. Baranov — supervision and surgical treatment of the patient; V.A. Vecherkin — literature review, collection and analysis of literary sources, editing the article; P.V. Koryashkin — patient supervision, preparation and writing of the article.

**Funding source.** This study was not supported by any external sources of funding.

**Competing interests.** The authors declare that they have no competing interests.

**Consent for publication.** Written consent was obtained from the patient for publication of relevant medical information and all of accompanying images within the manuscript.

цинского университета. 2017. Т. 16, № 6. С. 35–41. EDN: ZWDFLX doi: 10.22263/2312-4156.2017.6.35

3. Fuchs N., Smorgick N., Tovbin Y., et al. Oophoropexy to prevent adnexal torsion: how, when, and for whom? // J Minim Invasive Gynecol. 2010. Vol. 17, N 2. P. 205–208. doi: 10.1016/j.jmig.2009.12.011

4. Spinelli C., Tröbs R.B., Nissen M., et al. Ovarian torsion in the pediatric population: predictive factors for ovarian-sparing surgery — an international retrospective multicenter study and a systematic review // *Arch Gynecol Obstet*. 2023. Vol. 308, N 1. P. 1–12. doi: 10.1007/s00404-022-06522-3
5. Ripatti L., Taskinen M., Koivusalo A., Taskinen S. Surgically treated ovarian lesions in preadolescent girls // *Acta Obstet Gynecol Scand*. 2020. Vol. 99, N 1. P. 105–111. doi: 10.1111/aogs.13717
6. Донской Д.В., Коровин С.А., Вилесов А.В., и др. Перекрут придатков матки у девочек: предикторы и способы оперативного лечения. Серия клинических наблюдений и обзор литературы // *Российский вестник детской хирургии, анестезиологии и реаниматологии*. 2024. Т. 14, № 1. С. 131–142. EDN: EQCNZZ doi: 10.17816/psaic1769
7. Чундокова М.А., Дронов А.Ф., Чирков И.С., и др. Органосохраняющее «консервативное» лечение перекрута придатков матки у детей // *Хирургия. Журнал им. Н.И. Пирогова*. 2018. № 1. С. 47–49. EDN: YMRASK doi: 10.17116/hirurgia2018147-49
8. Smorgick N., Mor M., Dovev M.N., et al. Combined utero-ovarian and round ligament oophoropexy for recurrent torsion of normal adnexa: A case series // *J Pediatr Adolesc Gynecol*. 2023. Vol. 36, N 5. P. 484–487. doi: 10.1016/j.jpag.2023.06.006
9. Sriram R., Zameer M.M., Vinay C., Giridhar B.S. Black ovary: our experience with oophoropexy in all cases of pediatric ovarian torsion and review of relevant literature // *J Indian Assoc Pediatr Surg*. 2022. Vol. 27, N 5. P. 558–560. doi: 10.4103/jiaps.jiaps\_207\_21
10. Pathak I.S., Jurak J., Mulla Z.D., et al. Predictors of oophorectomy in girls hospitalized in texas with ovarian torsion // *Hosp Pediatr*. 2018. Vol. 8, N 5. P. 274–279. doi: 10.1542/hpeds.2017-0095
11. Шнайдер И.С., Цап Н.А. Гинекологические заболевания у детей и подростков при синдроме «острого живота» // *Детская хирургия*. 2020. Т. 24, № 6. С. 377–382. EDN: LWCFMI doi: 10.18821/1560-9510-2020-24-6-377-382
12. Abeş M, Sarihan H. Oophoropexy in children with ovarian torsion // *Eur J Pediatr Surg*. 2004. Vol. 14, N 3. P. 168–171. doi: 10.1055/s-2004-817887
13. Хашченко Е.П., Уварова Е.В., Шешко П.Л., и др. Особенности диагностики, клинической картины и тактики ведения пациенток с перекрутом придатков матки в подростковом возрасте // *Акушерство и гинекология*. 2022. № 5. С. 91–100. EDN: QTLIOP doi: 10.18565/aig.2022.5.91-100
14. Ashwal E, Krissi H, Hiersch L, et al. Diagnosis, and treatment of ovarian torsion in premenarchal girls // *J Pediatr Adolesc Gynecol*. 2015. Vol. 28, N 6. P. 526–529. doi: 10.1016/j.jpag.2015.03.010

## REFERENCES

1. Hyttel TE, Bak GS, Larsen SB, Løkkegaard EC. Re-torsion of the ovaries. *Obstetrics and Gynecology. News. Views. Education*. 2015;(4(10)):14–23. EDN: VOTGLN
2. Leontyeva SA, Ulrich EA, Kokhraidze NA. Surgical interventions in girls with tumors in the area of uterine appendages. *Vitebsk Medical Journal*. 2017;16(6):35–41. EDN: ZWDFLX doi: 10.22263/2312-4156.2017.6.35
3. Fuchs N, Smorgick N, Tovbin Y, et al. Oophoropexy to prevent adnexal torsion: how, when, and for whom? // *J Minim Invasive Gynecol*. 2010;17(2):205–208. doi: 10.1016/j.jmig.2009.12.011
4. Spinelli C, Tröbs RB, Nissen M, et al. Ovarian torsion in the pediatric population: predictive factors for ovarian-sparing surgery — an international retrospective multicenter study and a systematic review. *Arch Gynecol Obstet*. 2023;308(1):1–12. doi: 10.1007/s00404-022-06522-3
5. Ripatti L, Taskinen M, Koivusalo A, Taskinen S. Surgically treated ovarian lesions in preadolescent girls. *Acta Obstet Gynecol Scand*. 2020;99(1):105–111. doi: 10.1111/aogs.13717
6. Donskoy DV, Korovin SA, Vilesov AV, et al. Adnexal torsion in girls: Predictors and methods for surgical treatment. Case reports and review. *Russian Journal of Pediatric Surgery, Anesthesia and Intensive Care*. 2024;14(1):131–142. EDN: EQCNZZ doi: 10.17816/psaic1769
7. Chundokova MA, Dronov AF, Chirkov IS, et al. “Conservative” organ-sparing approach for ovarian torsion in children. *Pirogov Russian Journal of Surgery*. 2018;(1):47–49. EDN: YMRASK doi: 10.17116/hirurgia2018147-49
8. Smorgick N, Mor M, Dovev MN, et al. Combined utero-ovarian and round ligament oophoropexy for recurrent torsion of normal adnexa: A case series. *J Pediatr Adolesc Gynecol*. 2023;36(5):484–487. doi: 10.1016/j.jpag.2023.06.006
9. Sriram R, Zameer MM, Vinay C, Giridhar BS. Black ovary: our experience with oophoropexy in all cases of pediatric ovarian torsion and review of relevant literature. *J Indian Assoc Pediatr Surg*. 2022;27(5):558–560. doi: 10.4103/jiaps.jiaps\_207\_21
10. Pathak IS, Jurak J, Mulla ZD, et al. Predictors of oophorectomy in girls hospitalized in texas with ovarian torsion. *Hosp Pediatr*. 2018;8(5):274–279. doi: 10.1542/hpeds.2017-0095
11. Schneider IS, Tsap NA. Gynecological diseases in children and adolescents with the acute abdomen syndrome. *Russian Journal of Pediatric Surgery*. 2020;24(6):377–382. EDN: LWCFMI doi: 10.18821/1560-9510-2020-24-6-377-382
12. Abeş M, Sarihan H. Oophoropexy in children with ovarian torsion. *Eur J Pediatr Surg*. 2004;14(3):168–171. doi: 10.1055/s-2004-817887
13. Khaschenko EP, Uvarova EV, Sheshko PL, et al. Diagnostic features, clinical picture and management of adnexal torsion in female adolescents. *Obstetrics and Gynecology*. 2022;(5):91–100. EDN: QTLIOP doi: 10.18565/aig.2022.5.91-100
14. Ashwal E, Krissi H, Hiersch L, et al. Diagnosis, and treatment of ovarian torsion in premenarchal girls. *J Pediatr Adolesc Gynecol*. 2015;28(6):526–529. doi: 10.1016/j.jpag.2015.03.010

## ОБ АВТОРАХ

**\*Надежда Сергеевна Бакаева;**

адрес: Россия, 394036, Воронеж, ул. Студенческая, д. 10;  
ORCID: 0000-0001-9897-2649; eLibrary SPIN: 7221-8025;  
e-mail: bakaeva.2000@bk.ru

**Дмитрий Александрович Баранов**, канд. мед. наук;  
ORCID: 0000-0002-1300-8672; eLibrary SPIN: 3307-1994;  
e-mail: mitargan\_br@mail.ru

**Владимир Александрович Вечеркин**, д-р мед. наук, доцент;  
ORCID: 0000-0002-6024-6585; eLibrary SPIN: 1042-0689;  
e-mail: vecherkinva@mail.ru

**Владимир Александрович Птицын**, канд. мед. наук, доцент;  
ORCID: 0000-0002-7917-4681; eLibrary SPIN: 4043-9631;  
e-mail: lena.chudya@mail.ru

**Павел Владимирович Коряшкин;**  
ORCID: 0000-0002-6447-5035; eLibrary SPIN: 8749-6829;  
e-mail: koryashkinpavel@mail.ru

**Виктор Михайлович Гяглоев**, канд. мед. наук;  
ORCID: 0009-0008-7913-4904; eLibrary SPIN: 8707-8240;  
e-mail: Gagloev\_VM@mail.ru

## AUTHORS' INFO

**\*Nadezhda S. Bakaeva**, MD; address: 10 Studencheskaya st.,  
Voronezh, 394036, Russia; ORCID: 0000-0001-9897-2649;  
eLibrary SPIN: 7221-8025; e-mail: bakaeva.2000@bk.ru

**Dmitrii A. Baranov**, MD, Cand. Sci. (Medicine);  
ORCID: 0000-0002-1300-8672; eLibrary SPIN: 3307-1994;  
e-mail: mitargan\_br@mail.ru

**Vladimir A. Vecherkin**, MD, Dr. Sci. (Medicine), Assistant  
Professor; ORCID: 0000-0002-6024-6585;  
eLibrary SPIN: 1042-0689; e-mail: vecherkinva@mail.ru

**Vladimir A. Ptitsyn**, MD, Cand. Sci. (Medicine), Assistant  
Professor; ORCID: 0000-0002-7917-4681;  
eLibrary SPIN: 4043-9631; e-mail: lena.chudya@mail.ru

**Pavel V. Koryashkin**, MD; ORCID: 0000-0002-6447-5035;  
eLibrary SPIN: 8749-6829; e-mail: koryashkinpavel@mail.ru

**Victor M. Gagloev**, MD, Cand. Sci. (Medicine);  
ORCID: 0009-0008-7913-4904; eLibrary SPIN: 8707-8240;  
e-mail: Gagloev\_VM@mail.ru

---

\* Автор, ответственный за переписку / Corresponding author

DOI: <https://doi.org/10.17816/psaic1840>

## Комментарий к статье «Многочисленные рецидивы перекрута придатков матки у девочки 9 лет: клиническое наблюдение»

М.А. Чундокова<sup>1</sup>, В.И. Петлах<sup>2</sup>

<sup>1</sup> Российский национальный исследовательский медицинский университет им. Н.И. Пирогова, Москва, Россия;

<sup>2</sup> Научно-исследовательский клинический институт педиатрии и детской хирургии им. акад. Ю.Е. Вельтищева, Российский национальный исследовательский медицинский университет им. Н.И. Пирогова, Москва, Россия

### АННОТАЦИЯ

Комментарий к статье Н.С. Бакаевой, Д.А. Баранова, В.А. Вечеркина, В.А. Птицына, П.В. Коряшкина, В.М. Гаглоева «Многочисленные рецидивы перекрута придатков матки у девочки 9 лет: клиническое наблюдение», опубликованной в журнале «Российский вестник детской хирургии, анестезиологии и реаниматологии». 2024. Т. 14, № 3. С. 441–449. DOI: <https://doi.org/psaic1781>

**Ключевые слова:** перекрут придатков матки; заболевания яичников; лапароскопическая хирургия; деторсия; овариопексия; клинический случай; дети.

### Как цитировать

Чундокова М.А., Петлах В.И. Комментарий к статье «Многочисленные рецидивы перекрута придатков матки у девочки 9 лет: клиническое наблюдение» // Российский вестник детской хирургии, анестезиологии и реаниматологии. 2024. Т. 14, № 3. С. 451–455. DOI: <https://doi.org/10.17816/psaic1840>



DOI: <https://doi.org/10.17816/psaic1840>

## Comment on the article “Multiple recurrences of adnexal torsion in a 9-year-old girl: a clinical observation”

Madina A. Chundokova<sup>1</sup>, Vladimir I. Petlakh<sup>2</sup>

<sup>1</sup> Pirogov Russian National Research Medical University, Moscow, Russia;

<sup>2</sup> Veltishchev Research and Clinical Institute for Pediatrics and Pediatric Surgery, Pirogov Russian National Research Medical University, Moscow, Russia

### ABSTRACT

Commentary on the article by N.S. Bakaeva, D.A. Baranov, V.A. Vecherkin, V.A. Ptitsyn, P.V. Koryashkin, V.M. Gagloeva “Multiple recurrences of adnexal detorsion in a 9-year-old girl: case report”, published in the journal *Russian Journal of Pediatric Surgery, Anesthesia and Intensive Care*. 2024;14(3):441–449. DOI: <https://doi.org/psaic1781>

**Keywords:** adnexal torsion; ovarian diseases; laparoscopic surgery; detorsion; ovariopexy; case report; children.

### To cite this article

Chundokova MA, Petlakh VI. Comment on the article “Multiple recurrences of adnexal torsion in a 9-year-old girl: a clinical observation”. *Russian Journal of Pediatric Surgery, Anesthesia and Intensive Care*. 2024;14(3):451–455. DOI: <https://doi.org/10.17816/psaic1840>

Received: 11.09.2024

Accepted: 12.09.2024

Published online: 20.09.2024

DOI: <https://doi.org/10.17816/psaic1840>

## 关于 “一名 9 岁女孩子子宫附件扭转的多次复发：临床观察” 的评论

Madina A. Chundokova<sup>1</sup>, Vladimir I. Petlakh<sup>2</sup>

<sup>1</sup> Pirogov Russian National Research Medical University, Moscow, Russia;

<sup>2</sup> Veltishchev Research and Clinical Institute for Pediatrics and Pediatric Surgery, Pirogov Russian National Research Medical University, Moscow, Russia

### 摘要

对 N.S. Bakaeva、D.A. Baranov、V.A. Vecherkin、V.A. Ptitsyn、P.V. Koryashkin 和 V.M. Gagloev 发表在《俄罗斯儿科手术、麻醉学和复苏杂志》上的文章 “一名 9 岁女孩子子宫附件扭转的多次复发：临床观察” 发表评论。2024;14(3):441-449. DOI: <https://doi.org/psaic1781>

关键词：子宫附件扭转；卵巢疾病；腹腔镜手术；剥离；卵巢切除术；临床病例；儿童。

### 引用本文

Chundokova MA, Petlakh VI. 关于 “一名 9 岁女孩子子宫附件扭转的多次复发：临床观察” 的评论. *Russian Journal of Pediatric Surgery, Anesthesia and Intensive Care*. 2024;14(3):451-455. DOI: <https://doi.org/10.17816/psaic1840>

收到: 11.09.2024

接受: 12.09.2024

发布日期: 20.09.2024

В статье Н.С. Бакаевой и соавт. [1] приведена история болезни девочки, которая на протяжении 9 мес. перенесла 4 оперативных вмешательства по поводу перекрута придатков матки. Тема статьи актуальна для детских хирургов потому, что большинство девочек с болями в животе попадают в хирургические стационары с подозрением на острый аппендицит, а в результате диагностики нередко выявляется гинекологическая патология. Экстренную и неотложную медицинскую помощь несовершеннолетним с острыми гинекологическими заболеваниями, требующими хирургического лечения, оказывают как врачи — акушеры-гинекологи, так и детские хирурги [2]. И если при первой операции с диагностикой перекрута придатков матки (ППМ) с использованием эхографии и лапароскопии у авторов статьи вопрос решен своевременно, деторсия выполнена успешно, то дальнейшее лечение пациента наглядно демонстрирует недостатки в тактике ведения пациентов с ППМ в хирургическом отделении, когда при выявлении и устранении перекрута девочка не передается под наблюдение детского гинеколога, поступает повторно и опять же после деторсии фиксация яичника не проводится. То есть основной вопрос, поставленный авторами в обсуждении результатов, когда необходимо выполнять овариопексию после устранения перекрута, самими авторами трижды игнорируется. Действительно, по некоторым источникам даже при первом перекруте неизмененных придатков матки для профилактики рецидива рекомендуется фиксировать пораженный яичник к париетальной брюшине малого таза, к углу матки или укорачивать собственную связку яичника [3, 4]. Но подавляющее большинство специалистов считают необходимым выполнять овариопексию при рецидиве перекрута [5–7].

Какой урок из данной статьи должны извлечь детские хирурги? Если при первичной операции выполнение овариопексии вопрос дискуссионный, то при рецидиве ППМ было необходимо выполнение фиксации яичника детским хирургом, даже в случае отсутствия у него сертификата по детской гинекологии. Наложение узлового шва избавило бы пациентку от повторных эпизодов ППМ.

И, конечно, хирургам, работающим в urgentных стационарах, следует повышать квалификацию по неотложной гинекологии.

Содержание этой работы также указывает и на проблему с организацией гинекологической помощи девочкам в областном городе. В существующем приказе Министерства здравоохранения Воронежской области регламентируется поступление несовершеннолетних девочек в гинекологическое отделение взрослой больницы только с определенными нозологиями — аномальные маточные кровотечения, новообразования придатков матки, воспалительные заболевания органов малого таза и пороки развития гениталий. Но куда госпитализировать пациентов на плановые операции, которые не относятся к высокотехнологическим видам медицинской помощи, например, овариопексия? Направлять ребенка на технически простую операцию в федеральный центр не обосновано ни с медицинской, ни с финансовой точки зрения.

## ДОПОЛНИТЕЛЬНАЯ ИНФОРМАЦИЯ

**Вклад авторов.** Все авторы внесли существенный вклад в разработку концепции, проведение исследования и подготовку статьи, прочли и одобрили финальную версию перед публикацией. Личный вклад каждого автора: М.А. Чундокова — написание и редактирование текста статьи; В.И. Петлах — поиск литературы, написание и редактирование текста.

**Конфликт интересов.** Авторы декларируют отсутствие явных и потенциальных конфликтов интересов, связанных с проведенным исследованием и публикацией настоящей статьи.

## ADDITIONAL INFO

**Authors' contribution.** All authors made a substantial contribution to the conception of the study, acquisition, analysis, interpretation of data for the work, drafting and revising the article, final approval of the version to be published and agree to be accountable for all aspects of the study. Personal contribution of each author: M.A. Chundokova — writing and editing the text of the article, V.I. Petlakh — literature search, writing and editing the text.

**Competing interests.** The authors declare that he have no competing interests.

## СПИСОК ЛИТЕРАТУРЫ

- Бакаева Н.С., Баранов Д.А., Вечеркин В.А., и др. Многочисленные рецидивы перекрута придатков матки у девочки 9 лет: клиническое наблюдение. *Российский вестник детской хирургии, анестезиологии и реаниматологии*. 2024. Т. 14, № 3. С. 441–449. doi: 10.17816/psaic1781
- Уварова Е.В., Филиппов О.С., Ипполитова М.Ф., и др. Порядок оказания медицинской помощи несовершеннолетним с гинекологическими заболеваниями // *Репродуктивное здоровье детей и подростков*. 2020. Т. 16, № 4. С. 6–49. EDN: LBEWFS doi: 10.33029/1816-2134-2020-16-4-6-49
- Гераськин А.В. *Хирургия живота и промежности у детей: Атлас* / под ред. Гераськина А.В., Смирнова А.Н. Москва: ГЭОТАР-Медиа, 2012. 508 с.
- Weitzman V.N., Diluigi A.J., Maier D.B., Nulsen J.C. Prevention of recurrent adnexal torsion // *Fertil Steril*. 2008. Vol. 90, N 5. P. 2018. e1–2018.e20183. doi: 10.1016/j.fertnstert.2008.02.144
- Хашченко Е.П., Уварова Е.В., Шешко П.Л., и др. Особенности диагностики, клинической картины и тактики ведения пациенток с перекрутом придатков матки в подростковом возрасте // *Акушерство и гинекология*. 2022. № 5. С. 91–100. EDN: QTLIOP doi: 10.18565/aig.2022.5.91-100

6. Meyer R., Meller N., Komem D.A., et al. Pediatric and adolescent females are at higher risk of adnexal torsion recurrence — A large-scale retrospective study // *J Obstet Gynaecol Res.* 2022. Vol. 48, N 3. P. 838–842. doi: 10.1111/jog.15159

7. Dasgupta R., Renaud E., Goldin A.B., et al. Ovarian torsion in pediatric and adolescent patients: A systematic review // *J Pediatr Surg.* 2018. Vol. 53, N 7. P. 1387–1391. doi: 10.1016/j.jpedsurg.2017.10.053

## REFERENCES

1. Bakaeva NS, Baranov DA, Vecherkin VA, et al. Multiple recurrences of uterine appendage torsion in a 9-year-old girl: a clinical observation. *Russian Journal of Pediatric Surgery, Anesthesia and Intensive Care.* 2024;14(3):441–449. doi: 10.17816/psaic1781

2. Uvarova EV, Filippov OS, Ippolitova MF, et al. Procedure for providing medical care to adolescents with gynecological diseases. *Pediatric and Adolescent Reproductive Health.* 2020;16(4):6–49. EDN: LBEWFS doi: 10.33029/1816-2134-2020-16-4-6-49

3. Geraskin AV. *Surgery of the abdomen and perineum in children: Atlas.* Geraskin AV, Smirnov AN, eds. Moscow: GEOTAR-Media; 2012. 508 p. (In Russ.)

4. Weitzman VN, DiLuigi AJ, Maier DB, Nulsen JC. Prevention of recurrent adnexal torsion. *Fertil Steril.* 2008;90(5):2018.e1–2018.e20183. doi: 10.1016/j.fertnstert.2008.02.144

5. Khaschenko EP, Uvarova EV, Sheshko PL, et al. Diagnostic features, clinical picture and management of adnexal torsion in female adolescents. *Obstetrics and Gynecology.* 2022;(5):91–100. EDN: QTLIOP doi: 10.18565/aig.2022.5.91-100

6. Meyer R, Meller N, Komem DA, et al. Pediatric and adolescent females are at higher risk of adnexal torsion recurrence — A large-scale retrospective study. *J Obstet Gynaecol Res.* 2022;48(3):838–842. doi: 10.1111/jog.15159

7. Dasgupta R, Renaud E, Goldin AB, et al. Ovarian torsion in pediatric and adolescent patients: A systematic review. *J Pediatr Surg.* 2018;53(7):1387–1391. doi: 10.1016/j.jpedsurg.2017.10.053

## ОБ АВТОРАХ

**\*Мадина Арсеновна Чундокова**, д-р мед. наук, доцент;  
адрес: Россия, 117513, Москва, ул. Островитянова, д. 1;  
ORCID: 0000-0002-5080-4838; eLibrary SPIN: 1122-0394;  
e-mail: cmadina@yandex.ru

**Владимир Ильич Петлах**, д-р мед. наук;  
ORCID: 0000-0001-5403-313X; eLibrary SPIN: 9100-6976;  
e-mail: vladimirip1@gmail.com

## AUTHORS' INFO

**\*Madina A. Chundokova**, MD, Dr. Sci. (Medicine), Assistant Professor; address: 1 Ostrovityanova st., Moscow, 117513, Russia; ORCID: 0000-0002-5080-4838; eLibrary SPIN: 1122-0394; e-mail: cmadina@yandex.ru

**Vladimir I. Petlakh**, MD, Dr. Sci. (Medicine); ORCID: 0000-0001-5403-313X; eLibrary SPIN: 9100-6976; e-mail: vladimirip1@gmail.com

\* Автор, ответственный за переписку / Corresponding author

DOI: <https://doi.org/10.17816/psaic1834>

## Проект решения симпозиума «Хирургическая патология передней брюшной стенки у детей»

М.А. Барская

Самарский государственный медицинский университет, Самара, Россия

### АННОТАЦИЯ

24 апреля 2024 г. в Самаре прошел Российский образовательный симпозиум детских хирургов «Хирургические заболевания передней брюшной стенки у детей». После заслушивания и обсуждения докладов был принят проект решения симпозиума, который приводим в тексте статьи для ознакомления широкого круга специалистов с последующей корректировкой для включения в федеральные клинические рекомендации.

**Ключевые слова:** абдоминальная хирургия; омфалоцеле; гастрошизис; грыжи передней брюшной стенки; дети.

### Как цитировать

Барская М.А. Проект решения симпозиума «Хирургическая патология передней брюшной стенки у детей» // Российский вестник детской хирургии, анестезиологии и реаниматологии. 2024. Т. 14, № 3. С. 457–463. DOI: <https://doi.org/10.17816/psaic1834>



DOI: <https://doi.org/10.17816/psaic1834>

# Draft resolution of the symposium “Surgical pathology of the anterior abdominal wall in children”

Margarita A. Barskaya

Samara State Medical University, Samara, Russia

## ABSTRACT

The Russian Educational Symposium of Pediatric Surgeons “Surgical Diseases of the Anterior Abdominal Wall in Children” was held in Samara on April 24, 2024. After the reports were discussed, a draft resolution of the symposium was adopted. Herein, its text is presented for familiarization of a wide range of specialists with subsequent adjustment for inclusion in federal clinical guidelines.

**Keywords:** abdominal surgery; omphalocele; gastroschisis; hernias of the anterior abdominal wall; children.

## To cite this article

Barskaya MA. Draft resolution of the symposium «Surgical pathology of the anterior abdominal wall in children». *Russian Journal of Pediatric Surgery, Anesthesia and Intensive Care*. 2024;14(3):457–463. DOI: <https://doi.org/10.17816/psaic1834>

Received: 29.08.2024

Accepted: 05.09.2024

Published online: 23.09.2024

DOI: <https://doi.org/10.17816/psaic1834>

## “儿童前腹壁外科疾病”研讨会决定草案

Margarita A. Barskaya

Samara State Medical University, Samara, Russia

### 摘要

2024年4月24日, 俄罗斯小儿外科医生教育研讨会“儿童前腹壁外科疾病”在萨马拉举行。在听取和讨论报告后, 通过了研讨会的决定草案, 我们在文章正文中引用该决定草案, 供广大专家参考, 随后进行调整以纳入联邦临床指南。

**关键词:** 腹部手术; 脐膨出; 胃畸形; 前腹壁疝; 儿童。

### 引用本文

Barskaya MA. “儿童前腹壁外科疾病”研讨会决定草案. *Russian Journal of Pediatric Surgery, Anesthesia and Intensive Care*. 2024;14(3):457–463.  
DOI: <https://doi.org/10.17816/psaic1834>

收到: 29.08.2024

接受: 05.09.2024

发布日期: 23.09.2024

## АКТУАЛЬНОСТЬ

Среди врожденных пороков передней брюшной стенки у новорожденных наиболее сложными в плане тактики ведения являются омфалоцеле и гастрошизис, а операции по поводу грыж передней брюшной стенки — наиболее частые в отделениях детской хирургии. В связи с внедрением в клиническую практику современных мини-инвазивных технологий, возникла необходимость обобщения передового опыта с целью разработки клинических рекомендаций. Этой теме был посвящен апрельский симпозиум детских хирургов России в Самаре (2024). После заслушивания и обсуждения докладов, с содержанием которых можно ознакомиться в опубликованном сборнике [1], был принят проект решения симпозиума, представленный ниже.

## 1. ОМФАЛОЦЕЛЕ

Омфалоцеле (грыжа пупочного канатика) — аномалия развития, при которой в результате раннего нарушения органогенеза органы брюшной полости развиваются вне туловища эмбриона, что обуславливает неправильное развитие этих органов и дефекты формирования как брюшной полости, так и грудной клетки. При этой аномалии через центральный дефект брюшной стенки эвентрируют органы брюшной полости, покрытые оболочками пуповины, состоящими из амниона, вартонова студня и первичной недифференцированной брюшины. Частота порока — 1 на 4000 новорожденных.

Омфалоцеле выявляется антенатально с 13–14-й недели внутриутробного развития. Сопутствующие пороки, в том числе синдромальные формы порока, диагностируются в большинстве наблюдений так же антенатально.

У новорожденных с омфалоцеле в 54 % встречаются множественные пороки других органов: аномалии сердца, почек, костей, легких, нарушение облитерации желточного протока. Кроме того, наблюдаются и хромосомные аномалии (синдромы Эдвардса, Беквита–Видемана). Омфалоцеле может быть компонентом таких тяжелых аномалий, как пентада Кантрелла и клоакальная экстрофия, лечение которых является очень сложным и имеет в большинстве наблюдений неблагоприятные исходы.

Родоразрешение при омфалоцеле, содержащем петли кишечника, может быть осуществлено естественным путем; при содержании в грыжевом мешке печени рекомендуется оперативное родоразрешение.

Омфалоцеле в зависимости от размера дефекта передней брюшной стенки и от содержимого грыжевого мешка подразделяется на омфалоцеле малых, средних и больших размеров. При омфалоцеле малых размеров в грыжевом мешке содержится одна петля кишки, средних размеров — петли кишечника, больших размеров — кишечные петли и печень.

Сразу после рождения ребенка с омфалоцеле в родовом зале необходимо проводить мероприятия, направленные на предотвращение высыхания оболочек, гипотермии, дегидратации и инфицирования. Обязательными являются декомпрессия желудка, обеспечение венозного доступа. Медицинскую эвакуацию новорожденного в специализированное лечебно-профилактическое учреждение следует осуществлять в короткие сроки после рождения в реанимобиле с транспортным кювезом в сопровождении врача — реаниматолога-неонатолога.

Предоперационная подготовка проводится в отделении реанимации новорожденных и заключается в мониторинге витальных функций, коррекции волевых и метаболических нарушений, антибактериальной терапии, обезболивании.

Лечение детей с этим пороком развития может быть хирургическим или консервативным. При малых и средних омфалоцеле после иссечения пуповинных оболочек выполняют одномоментное погружение содержимого грыжевого мешка в брюшную полость с первичной пластикой передней брюшной стенки. При висцероабдоминальной диспропорции или если состояние ребенка отягощено наличием тяжелого порока сердца, дыхательной недостаточностью, создают временную брюшную полость с помощью стерильного пластикового контейнера (силиконового мешка), куда помещают органы брюшной полости после иссечения пуповинных оболочек. После постепенного вправления органов в брюшную полость проводят пластику передней брюшной стенки.

При сочетании омфалоцеле с кишечной непроходимостью выполняют одномоментно операцию по устранению непроходимости.

В послеоперационном периоде с целью обеспечения обезбоживания целесообразно применение каудальной анестезии, что способствует более раннему переводу ребенка на самостоятельное дыхание, возобновлению перистальтики и назначению энтерального питания.

Операцию Гросса в настоящее время практически не применяют.

Консервативное лечение используется очень редко. Показаниями к консервативному лечению являются огромные грыжи пупочного канатика или при их сочетании со множественными тяжелыми пороками развития, а также при сочетании с критическими пороками сердца.

В настоящее время дети с омфалоцеле, не имеющие летальных врожденных пороков развития других органов и систем, выживают в 100 % случаев.

По данным анкетирования главных внештатных детских хирургов 73 субъектов Российской Федерации, в 2023 г. всего пролечено 100 пациентов с омфалоцеле. Радикальная первичная пластика передней брюшной стенки выполнена 84 (84 %) пациентам; силопластика — 8 (8 %); операция Гросса — 1 (1 %); кишечные анастомозы наложены 12 (12 %); кишечная стома выведена 1 (1 %) пациенту. Летальность составила 4 %.

## 2. ГАСТРОШИЗИС

Гастрошизис — это порок развития, при котором в ранние сроки внутриутробного развития через дефект передней брюшной стенки, расположенный справа от нормально формирующейся пуповины, в околоплодные воды перемещаются полые органы брюшной полости. Частота гастрошизиса — 1 : 5000 детей, родившихся живыми.

Классификация:

- простая форма (изолированный порок) — порок без висцероабдоминальной диспропорции и сопутствующих пороков, встречается у 70 % новорожденных;
- осложненная форма гастрошизиса — порок без висцероабдоминальной диспропорции, но с сопутствующими пороками других органов и систем, аномалиями формирования кишки или внутриутробной перфорацией кишки; порок с висцероабдоминальной диспропорцией с сочетанными врожденными пороками развития или без них.

Гастрошизис диагностируется антенатально с 12-й недели внутриутробного развития при УЗИ-скрининге беременных. Этот порок является абсолютно курабельным, прерывание беременности на ранних сроках выполняется только при выявлении у плода генетической патологии или тяжелых пороков других органов и систем. Следует отметить, что сочетанные пороки при гастрошизисе встречаются редко, только в 6 %.

Диагностика гастрошизиса при рождении ребенка не вызывает затруднения. Эвентрированными обычно бывают: петли тонкой и толстой кишки, имеющие общую брыжейку; желудок. Печень всегда находится в брюшной полости. Эвентрированные органы могут быть покрыты слоем фибрина. Родоразрешение при данном пороке обычно проводят путем кесарева сечения. После рождения выполняют декомпрессию желудка.

Сразу после рождения ребенка эвентрированные органы брюшной полости помещают в стерильный пластиковый пакет, сверху которого накладывают стерильную ватно-марлевую повязку. Ребенка помещают в кювез. Транспортировку ребенка в специализированное лечебно-профилактическое учреждение осуществляет врач — реаниматолог-неонатолог в реанимобиле со специальным оборудованием, позволяющим контролировать функции жизненно важных органов, в максимально короткие сроки.

Предоперационную подготовку проводят в отделении реанимации новорожденных: осуществляют венозный доступ (центральный), проводятся полное лабораторное обследование, осуществляют мероприятия, направленные на поддержание функции жизненно важных органов. Особое значение имеют промывание желудка и высокое промывание толстой кишки, что позволяет уменьшить объем эвентрированных органов и снизить степень

висцероабдоминальной диспропорции. Длительность предоперационной подготовки составляет не более 2–3 ч.

Операции:

- первичная радикальная пластика передней брюшной стенки, включая безнаркотное вправление по Бианчи (возможно при отсутствии выраженной висцероабдоминальной диспропорции);
- отсроченная радикальная пластика (силопластика с последующей радикальной пластикой передней брюшной стенки);
- этапное хирургическое лечение при сочетанных пороках кишечника (силопластика в сочетании с энтероколостомией с последующей радикальной пластикой передней брюшной стенки и закрытием стом).

При данном пороке встречается особенный вариант проявления гастрошизиса — закрывающийся/закрывшийся гастрошизис. Во время ультразвукового исследования плода при закрывающемся/закрывшемся гастрошизисе во II–III триместре определяются признаки низкой кишечной непроходимости и может выявляться исчезновение эвентрированных кишечных петель. После рождения дефект передней брюшной стенки либо отсутствует, либо является очень узким. При этом имеются клинические признаки кишечной непроходимости, связанные с атрезией или стенозом различных отделов кишечника. При таком варианте порока показаны этапные операции.

Послеоперационное ведение:

- реанимационное обеспечение (искусственная вентиляция легких, интенсивная терапия, антибактериальная терапия, каудальная блокада, полное парэнтеральное питание);
- декомпрессия желудка и кишечника;
- стимуляция перистальтики;
- начало энтерального питания.

Летальность при гастрошизисе — 9 %.

По данным анкетирования главных внештатных детских хирургов 73 субъектов Российской Федерации, в 2023 г. пролечено 110 детей с гастрошизисом. Процедура Бианчи выполнена 22 пациентам (20 %), первичная радикальная пластика — 55 (50 %), силопластика — 29 (26,6 %), кишечная стома выведена 11 новорожденным (10 %). Летальность составила 9 %.

Пациенты, оперированные по поводу гастрошизиса, нуждаются в длительной реабилитации, с наблюдением гастроэнтеролога, нутрициолога. При правильной реабилитации удается добиться высокого качества жизни.

Таким образом, вышеописанные пороки развития передней брюшной стенки при отсутствии тяжелых сочетанных врожденных пороков развития являются абсолютно курабельными. Важная роль в достижении положительных результатов принадлежит правильно выбранной хирургической тактике, полноценной интенсивной терапии и адекватным реабилитационным мероприятиям.

### 3. ПУПОЧНАЯ ГРЫЖА

Пупочная грыжа связана с незаращением апоневроза пупочного кольца, встречается в 4 % наблюдений всех грыж у детей.

В 60 % случаев у детей к 2–3 годам происходит самоизлечение. С целью укрепления мышц передней брюшной стенки следует проводить ее массаж, а также рекомендуется лечебная физкультура. Хирургическое лечение при неэффективности консервативных мероприятий выполняют после 5 лет. Классическими вариантами оперативного вмешательства являются операции Шпици и Лексера. С целью улучшения косметического эффекта целесообразно выполнение мини-инвазивного способа грыжесечения — подкожное лигирование дефекта пупочного кольца через два прокола под и над пупком с помощью иглы для спинномозговой пункции. Данная методика позволяет уменьшить длительность послеоперационного периода, избежать послеоперационных осложнений, которые встречаются у 1 % пациентов при классических вариантах грыжесечения (нагноение послеоперационной раны, лигатурные свищи), и добиться отличного косметического эффекта в виде отсутствия послеоперационного рубца.

### 4. ПАХОВАЯ ГРЫЖА

Паховая грыжа — грыжа живота, выходящая через наружное паховое кольцо. При паховой грыже наблюдается выпячивание в паховой области, связанное с перемещением содержимого брюшной полости в паховый канал и мошонку. Паховая грыжа у детей является врожденной. Ее происхождение обусловлено незаращением влагалищного отростка брюшины. Этот вид грыж встречается более чем в 90 % всех грыж передней брюшной стенки.

Различают вправимые, невправимые и ущемленные паховые грыжи. Ущемление грыжи становится показанием к экстренной операции, но в некоторых случаях возможно консервативное вправление — наличие острой сопутствующей патологии при отсутствии клиники перитонита, длительности ущемления не более 12 ч и мужской пол пациента. Кроме того, консервативное лечение ущемленной паховой грыжи показано недоношенным новорожденным с тяжелыми заболеваниями независимо от пола.

Неосложненные паховые грыжи у детей оперируют в плановом порядке обычно в возрасте после 6 мес.

### СПИСОК ЛИТЕРАТУРЫ

1. Сборник тезисов Российского образовательного симпозиума детских хирургов «Хирургические заболевания передней брюшной стенки у детей» и 30-й Российской (63-й «Всесоюзной») научной студенческой конференции «Актуальные

Операции при неосложненной паховой грыже:

- на грыжевом мешке традиционным способом (операция Дюамеля);
- видеоассистированная чрезкожная (с помощью иглы Туохи);
- лапароскопическая герниорафия (герниопластика).

При технических возможностях (наличие оборудования и владение данными вмешательствами хирургом) следует отдавать предпочтение последним двум способам оперативного лечения паховых грыж.

### 5. ВЕНТРАЛЬНЫЕ ГРЫЖИ

Вентральные грыжи встречаются как следствие консервативного лечения врожденных пороков развития передней брюшной стенки или после перитонита при наличии осложнений.

В зависимости от размера дефекта следует выбирать наиболее оптимальный метод лечения: при небольших грыжах; если погружение содержимого грыжевого мешка не вызывает резкого повышения внутрибрюшного давления; если возможна натяжная пластика. При больших и гигантских грыжах при выраженной висцероабдоминальной диспропорции применяют ненатяжную пластику с использованием различных пластических синтетических материалов.

### ДОПОЛНИТЕЛЬНАЯ ИНФОРМАЦИЯ

**Обращение к читателям.** Свои замечания и предложения по проекту решения можно направлять секретарю Российской ассоциации детских хирургов Олегу Сергеевичу Горбачеву по адресу: raps@telemednet.ru

**Источник финансирования.** Автор заявляет об отсутствии внешнего финансирования при проведении исследования.

**Конфликт интересов.** Автор декларирует отсутствие явных и потенциальных конфликтов интересов, связанных с публикацией настоящей статьи.

### ADDITIONAL INFO

**Messages to readers.** You can send your comments and suggestions on the project to the Secretary of the Russian Association of Pediatric Surgeons Oleg S. Gorbachev at: raps@telemednet.ru

**Competing interests.** Author declare that he have no competing interests.

**Funding source.** This study was not supported by any external sources of funding.

вопросы хирургии, анестезиологии и реаниматологии детского возраста»; 24–27 апреля 2024, Самара. Сборник научных работ / под ред. М.А. Барской, В.А. Завьялкина. Самара, 2024. 297 с.



## REFERENCES

1. Barskaya MA, Zavyalkin VA, editors. *Proceeding of the Russian Educational Symposium of Pediatric Surgeons "Surgical Diseases of the Anterior Abdominal Wall in Children" and the 30th Russian (63<sup>rd</sup> "All-Union") Scientific Student Conference "Topical Issues in Pediatric Surgery, Anesthesiology and Resuscitation". Samara, 2024 April 24–27. Samara; 2024. 297 p.*

## ОБ АВТОРЕ

**Мargarita Александровна Барская**, д-р мед. наук, профессор; адрес: Россия, 443099, Самара, ул. Чапаевская, д. 89; ORCID: 0000-0002-7069-7267; eLibrary SPIN: 6604-3686; e-mail: m.a.barskaya@samsmu.ru

## AUTHOR INFO

**Margarita A. Barskaya**, MD, Dr. Sci. (Medicine), Professor; address: 89, Chapaevskaya st., Samara, 443099, Russia; ORCID: 0000-0002-7069-7267; eLibrary SPIN: 6604-3686; e-mail: m.a.barskaya@samsmu.ru

DOI: <https://doi.org/10.17816/psaic1837>

## К 75-летнему юбилею Игоря Ивановича Бабича

М.Ф. Черкасов

Ростовский государственный медицинский университет, Ростов-на-Дону, Россия

### АННОТАЦИЯ

Описание профессиональной деятельности и заслуг детского хирурга Игоря Ивановича Бабича, отмечающего свой юбилей.

**Ключевые слова:** детская хирургия; юбилей; И.И. Бабич.

### Как цитировать

Черкасов М.Ф. К 75-летнему юбилею Игоря Ивановича Бабича // Российский вестник детской хирургии, анестезиологии и реаниматологии. 2024. Т. 14, № 3. С. 465–467. DOI: <https://doi.org/10.17816/psaic1837>



DOI: <https://doi.org/10.17816/psaic1837>

## For the 75<sup>th</sup> anniversary of Igor I. Babich

Mikhail F. Cherkasov

Rostov State Medical University, Rostov-on-Don, Russia

### ABSTRACT

This article describes the professional activities and merits of pediatric surgeon Igor I. Babich in celebration of his anniversary.

**Keywords:** pediatric surgery; anniversaries; Igor I. Babich.

### To cite this article

Cherkasov MF. For the 75<sup>th</sup> anniversary of Igor I. Babich. *Russian Journal of Pediatric Surgery, Anesthesia and Intensive Care*. 2024;14(3):465–467. DOI: <https://doi.org/10.17816/psaic1837>

Рукопись получена: 31.08.2024

Received: 31.08.2024

Рукопись одобрена: 05.09.2024

Accepted: 05.09.2024

Опубликована online: 20.09.2024

Published online: 20.09.2024

DOI: <https://doi.org/10.17816/psaic1837>

# Igor I. Babich 诞辰 75 周年

Mikhail F. Cherkasov

Rostov State Medical University, Rostov-on-Don, Russia

## 摘要

描述小儿外科医生 Igor I. Babich 的专业活动和优点, 庆祝他的周年纪念日。

**关键词:** 小儿外科; 周年纪念; I.I. Babich.

## 引用本文

Cherkasov MF. Igor I. Babich 诞辰 75 周年. *Russian Journal of Pediatric Surgery, Anesthesia and Intensive Care*. 2024;14(3):465–467.  
DOI: <https://doi.org/10.17816/psaic1837>

收到: 31.08.2024

接受: 05.09.2024

发布日期: 20.09.2024

31 августа 2024 г. отметил свой 75-летний юбилей известный детский хирург, профессор кафедры хирургии № 4 факультета повышения квалификации и профессиональной переподготовки специалистов (ФПК и ППС) Ростовского государственного медицинского университета (РостГМУ) по курсу детской хирургии, главный детский хирург Южного федерального округа Российской Федерации доктор медицинских наук Игорь Иванович Бабич.

Игорь Иванович Бабич родился в 1949 г. в Таганроге в семье потомственного хирурга. После окончания в 1972 г. педиатрического факультета РостГМУ работал ординатором детского хирургического отделения городской детской больницы № 1 Таганрога. С 1976 по 1978 г. проходил обучение в клинической ординатуре на кафедре детской хирургии и ортопедии, работал ординатором детского хирургического отделения городской больницы № 20 Ростова-на-Дону. С 1979 г. — ассистент, с 1995 г. — доцент кафедры детской хирургии РостГМУ. С 2001 г. — профессор вновь образованного курса детской хирургии кафедры хирургии № 4 ФПК и ППС РостГМУ.

В 1981 г. И.И. Бабич защитил кандидатскую диссертацию «Диагностика и прогнозирование стафилококкового метастатического сепсиса у детей», а в 1996 г. докторскую диссертацию «Аутотрансплантация селезеночной ткани у детей».

Игоря Ивановича отличает творческий подход, стремление к новым оригинальным решениям в практической и научной работе. Круг интересов его научной

деятельности касается практически всех разделов детской хирургии. В гнойно-септической хирургии им разработаны новые способы лечения острого гематогенного остеомиелита, острых гнойных деструктивных пневмоний с использованием мини-инвазивных эндоскопических методик, в значительной степени улучшающих результаты лечения детей с данной патологией. И.И. Бабич является одним из родоначальников органосберегающей хирургии селезенки, автором новых способов гемостаза при повреждении паренхиматозных органов брюшной полости и забрюшинного пространства, реконструктивных операций на поджелудочной железе. Существенное значение для ургентной детской хирургии имеют разработанные новые реконструктивные способы коррекции пороков развития гепатобилиарной зоны, способов определения жизнеспособности кишечника при врожденной и приобретенной непроходимости кишечника.

Профессор И.И. Бабич — автор более 30 патентов РФ на изобретения, из них более 25 по ургентной хирургии, детской нейрохирургии, детской урологии, травматологии и ортопедии. Он также автор трех монографий, более 350 печатных работ, организатор и участник многих научных конференций различного уровня. Под его научным руководством защищено 25 кандидатских и одна докторская диссертация. Игорь Иванович полон сил, у него в работе две кандидатские и докторская диссертация, подано еще 3 заявки на авторские патенты РФ.

*Коллектив кафедры хирургии ФПК и ППС, кафедры детской хирургии и ортопедии РостГМУ, сотрудники Областной детской клинической больницы и многочисленные ученики сердечно поздравляют профессора Игоря Ивановича с юбилеем, желают здоровья и многих лет совместной работы!*

## ОБ АВТОРЕ

**Михаил Федорович Черкасов**, д-р мед. наук, профессор;  
адрес: Россия, 344022, Ростов-на-Дону, Нахичеванский пер., д. 29; ORCID: 0000-0001-7587-8406; eLibrary SPIN: 1231-8771;  
e-mail: cherkasovmf@mail.ru

## AUTHOR INFO

**Mihail F. Cherkasov**, MD, Dr. Sci. (Medicine), Professor;  
address: 29 Nakhichevansky lane, 344022, Rostov-on-Don, Russia;  
ORCID: 0000-0001-7587-8406; eLibrary SPIN: 1231-8771;  
e-mail: cherkasovmf@mail.ru

DOI: <https://doi.org/10.17816/psaic1835>

## Памяти профессора Сергея Николаевича Николаева (09.02.1954–23.07.2024)

М.А. Чундокова<sup>1,2</sup><sup>1</sup> Российский национальный исследовательский медицинский университет им. Н.И. Пирогова, Москва, Россия;<sup>2</sup> Детская городская клиническая больница им. Н.Ф. Филатова, Москва, Россия

### АННОТАЦИЯ

Информация о жизненном пути и профессиональной деятельности детского хирурга профессора Сергея Николаевича Николаева, скончавшегося после тяжелой болезни.

**Ключевые слова:** некролог; детская хирургия; С.Н. Николаев.

### Как цитировать

Чундокова М.А. Памяти профессора Сергея Николаевича Николаева (09.02.1954–23.07.2024) // Российский вестник детской хирургии, анестезиологии и реаниматологии. 2024. Т. 14, № 3. С. 469–472. DOI: <https://doi.org/10.17816/psaic1835>

DOI: <https://doi.org/10.17816/psaic1835>

## In memory of Professor Sergey N. Nikolaev (09.02.1954–23.07.2024)

Madina A. Chundokova<sup>1,2</sup><sup>1</sup> Pirogov Russian National Research Medical University, Moscow, Russia;<sup>2</sup> Filatov Children's City Clinical Hospital, Moscow, Russia

### ABSTRACT

Information about the life and professional activities of pediatric surgeon, professor Sergey N. Nikolaev, who died after a serious illness.

**Keywords:** obituary; pediatric surgery; Sergey N. Nikolaev.

### To cite this article

Chundokova MA. In memory of Professor Sergey N. Nikolaev (09.02.1954–23.07.2024). *Russian Journal of Pediatric Surgery, Anesthesia and Intensive Care*. 2024;14(3):469–472. DOI: <https://doi.org/10.17816/psaic1835>

Рукопись получена: 29.08.2024

Рукопись одобрена: 05.09.2024

Опубликована online: 20.09.2024

Received: 29.08.2024

Accepted: 05.09.2024

Published online: 20.09.2024



DOI: <https://doi.org/10.17816/psaic1835>

# 纪念Sergei N. Nikolaev教授 (1954. 02. 09 – 2024. 07. 23)

Madina A. Chundokova<sup>1,2</sup>

<sup>1</sup> Pirogov Russian National Research Medical University, Moscow, Russia;

<sup>2</sup> Filatov Children's City Clinical Hospital, Moscow, Russia

## 摘要

关于小儿外科医生Sergei N. Nikolaev教授的人生道路和职业活动的信息，他在重病后去世。

关键词：讣告；小儿外科；S.N. Nikolaev。

## 引用本文

Chundokova MA. 纪念 Sergei N. Nikolaev教授 (1954. 02. 09 – 2024. 07. 23). *Russian Journal of Pediatric Surgery, Anesthesia and Intensive Care*. 2024;14(3):469–472. DOI: <https://doi.org/10.17816/psaic1835>

收到: 29.08.2024

接受: 05.09.2024

发布日期: 20.09.2024

В жаркий июльский день 2024 г. в Храме Большое Вознесение у Никитских ворот детские урологи и детские хирурги Москвы и всей России прощались со своим коллегой, другом, замечательным ученым, настоящим врачом по призванию, уважаемым и любимым педагогом, победителем конкурса «Лучший детский уролог России», заслуженным врачом Москвы профессором Сергеем Николаевичем Николаевым.

Детство Сергея Николаева было обычным для мальчишек того времени: на первом месте — спорт (он мастер спорта по фехтованию на саблях и входил в сборную команду Хабаровска), музыка (папа посчитал, что аккордеон приучит к дисциплине), ну и волейбол, рыбалка (все-таки рядом р. Амур), но к 9 классу появилась мечта — стать врачом. Начались интенсивные занятия, и в 1971 г. Сергей Николаев поступает в Хабаровский государственный медицинский институт, где уже с III курса проявил интерес к детской хирургии, занимаясь в кружке и работая медбратом в хирургическом отделении. Затем интернатура по детской хирургии, а дальше — работа детским хирургом в Комсомольске-на-Амуре. Именно там, на базе многопрофильной больницы и были заложены основы хирургической специальности, приобретен большой практический опыт. Но судьба преподнесла молодому ординатору сюрприз — обучение в знаменитой тогда клинике урологии в Баку у академика Мир-Мамеда Джавад оглы Джавад Заде — «Божественного Мир-Мамеда», как называли его сотрудники. Именно там сердце молодого доктора было навсегда отдано детской урологии.

Затем у Сергея Николаевича появляется уникальная возможность — поступить в аспирантуру на кафедре детской хирургии 2-го МОЛГМИ им. Н.И. Пирогова, которой руководил академик Ю.Ф. Исаков, и как следствие — заняться научной работой. Тема диссертации была посвящена критериям выбора хирургической тактики у пациентов с пороками развития верхних мочевых путей. Работа выполнялась на стыке двух специальностей — детской хирургии (руководитель — тогда еще просто профессор, затем академик РАМН Э.А. Степанов) и патологической анатомии 1-го Медицинского института им. И.М. Сеченова (руководитель — в дальнейшем ректор Сеченовки академик РАМН М.А. Пальцев). Именно эта работа дала возможность молодому ученому углубиться в изучение морфогенеза почек, получить навыки работы в этом сложном разделе медицины. В 1986 г. диссертация была успешно защищена, и С.Н. Николаев начал работать детским хирургом в отделении урологии Республиканской детской клинической больницы, а затем ведущим научным сотрудником Научно-практического центра (НПЦ) медицинской помощи детям с пороками развития черепно-лицевой области и врожденными заболеваниями нервной системы. И здесь происходит еще одна судьбоносная встреча, теперь с профессором Е.Л. Вишневым — одним из основоположников детской нейроурологии в России, который, увидев у С.Н. Николаева интерес к научной

работе, предлагает взять, как он тогда сказал, «бросовую тему» — заняться вопросами комплексной реабилитации детей с пороками развития позвоночника и спинного мозга, включая методики нейрохирургического радикулолиза и сфинктеропластики. Это исследование нашло живой отклик и поддержку у директора НПЦ медицинской помощи детям профессора А.Г. Притыко. Весь клинический материал был включен в докторскую диссертацию, которую С.Н. Николаев успешно защитил в 1996 г.

В 2001 г. Сергей Николаевич переходит в ДГКБ № 13 им. Н.Ф. Филатова, где возглавляет работу городского уронефрологического центра и становится профессором кафедры детской хирургии РНИМУ им. Н.И. Пирогова. Именно при нем совместно с коллективом единомышленников создается современный консультативно-диагностический и лечебный модуль, где постоянно внедряются новые методики, включая комплексное уродинамическое исследование, эндоскопические исследования и манипуляции, включая эндоскопическую коррекцию пузырно-мочеточникового рефлюкса. С.Н. Николаев обладал самым большим в России опытом успешной эндоскопической коррекции пузырно-мочеточникового рефлюкса в амбулаторных условиях, считая необходимым сочетать эту процедуру с фармакологической нефропротективной терапией и физиотерапией. Совместно с акушерами-гинекологами и специалистами ультразвуковой диагностики (профессор А.И. Гуревич) впервые в Москве создан и успешно работает кабинет дородовой диагностики, где порок развития почек выявляется еще до рождения ребенка.

В НПЦ внедряются современные методы ультразвуковой диагностики пороков развития мочевых путей, методы оценки состояния тазового дна у детей с расстройствами функции органов малого таза, сопровождающимися недержанием мочи и кала. Рассматривая проблему недержания мочи с позиции детского уролога, профессор С.Н. Николаев сумел создать диагностический протокол, включенный в методические рекомендации Департамента здравоохранения города Москвы по проблеме недержания мочи.

Сферой научных интересов профессора С.Н. Николаева остается разработка новых методов диагностики, лечения и реабилитации пациентов с миелодисплазией. Внедрение программы междисциплинарной реабилитации пациентов с синдромом каудальной регрессии, позволило улучшить качество жизни этой сложнейшей категории больных, не прибегая к операциям аугментации. Ему удалось добиться и тесного сотрудничества с нейроурологами, занимающимися проблемами взрослых, включая одного из основоположников этого направления профессора Г. Маденсбахера, с которым они неоднократно участвовали в Международных школах.

Еще одним важным направлением своей работы профессор С.Н. Николаев считал работу преподавательскую, он с большим удовольствием читал лекции и проводил

занятия как с курсантами факультета усовершенствования врачей, так и со студентами, которых он всегда старался заинтересовать сложными клиническими случаями, мотивировать, обязательно раздвигая рамки обязательной программы подготовки. Поэтому многие детские урологи считают его своим учителем, наставником, отмечая его интеллигентность и доброту.

Профессор С.Н. Николаев — автор 3 монографий, соавтор неоднократно переиздаваемого учебника по детской хирургии, 6 методических пособий и более 250 научных работ, в том числе в зарубежных журналах. Под его руководством защищено 8 кандидатских диссертаций. Он неоднократно выступал на отечественных конгрессах и симпозиумах и представлял свои результаты за рубежом. С.Н. Николаев был членом Ассоциации детских хирургов России, Российского общества урологов, Европейского общества педиатрической урологии (ESPU) и Международного общества по недержанию мочи (ICS). Он был с момента основания заместителем главного редактора журнала «Российский вестник детской хирургии, анестезиологии и реаниматологии» и принимал активное участие в его работе.

Высокий профессионализм Сергея Николаевича, его энтузиазм и фантастическая работоспособность в сочетании с порядочностью, чуткостью, добротой, вниманием к пациентам и их родителям, коллегам по работе стали основой его авторитета как в Филатовской больнице, так

и среди урологов других медицинских учреждений Москвы и России. Коллеги из Санкт-Петербурга написали: «Утрата, равной которой нет! Незаменимые люди все-таки есть! И Сергей Николаевич один из них!». Он никогда не прекращал учиться и никогда не гнушался обратиться за помощью к коллегам. Может, поэтому многие из них очень быстро переходили в разряд друзей, с которыми можно было обсудить не только профессиональные вопросы, но и новости музыкальной жизни, вновь открывшиеся выставки, литературные новинки, а то и результаты футбольных матчей или кулинарные рецепты. Сам был другом преданнейшим, друзей не предавал и по жизни не менял.

А еще Сергей Николаевич очень любил С. Рахманинова (особенно Концерт № 2 до минор), любил стихи и сам писал, хорошо знал западно-европейскую живопись, мог по мазкам отличить французских импрессионистов от картин В. Коровина и М. Ларионова, любил уникальные полотна, собранные в Художественной галерее Смоленска и коллекцию Деревянных скульптур в Перми, старался не пропускать концерты Ю. Башмета (встрече Нового года на протяжении десятилетий всегда предшествовал его концерт), интересовался тайнами космоса, любил писателей-фантастов. Для семьи, детей и внучки был просто источником безграничной любви.

Тяжелая болезнь забрала у нас Сергея Николаевича, и он ушел, оставив о себе вечную, светлую память.

*Президиум Российской ассоциации детских хирургов и редакция журнала «Российский вестник детской хирургии, анестезиологии и реаниматологии» выражают искренние соболезнования родным, близким и коллегам Сергея Николаевича Николаева.*

## ОБ АВТОРЕ

**Мадина Арсеновна Чундокова**, д-р мед. наук, доцент; адрес: Россия, 123001, Москва, ул. Садовая-Кудринская, д. 15, корп. 3; ORCID: 0000-0002-5080-4838; eLibrary SPIN: 1122-0394; e-mail: cmadina@yandex.ru

## AUTHOR INFO

**Madina A. Chundokova**, MD, Dr. Sci. (Medicine), Associate Professor; address: 15, bldg. 3, Sadovaya-Kudrinskaya st., Moscow, 123001, Russia; ORCID: 0000-0002-5080-4838; eLibrary SPIN: 1122-0394; e-mail: cmadina@yandex.ru

# ПОЗДРАВЛЕНИЕ КОЛЛЕГ

## С 75-ЛЕТИЕМ

**Виктора Ивановича КРАВЧЕНКО** — заведующего оперблоком ДГКБ № 5, заслуженного врача Российской Федерации, Кемерово.

**Владимира Георгиевича ПОЛЯКОВА** — советника директора НИИ детской онкологии РОНЦ, главного детского онколога Минздрава России, д-ра мед. наук, академика РАН, Москва.

**Олега Борисовича САВЧУКА** — заместителя главного врача по хирургии ДРКБ, главного детского хирурга Республики Карелия, Петрозаводск.

## С 70-ЛЕТИЕМ

**Игоря Ивановича БАБИЧА** — заведующего курсом детской хирургии ДПО Ростовского ГМУ, д-ра мед. наук, профессора, Ростов-на-Дону.

**Ирину Валентиновну НЕЧАЕВУ** — детского хирурга, ортопеда-травматолога клиники «Здоровое поколение», Москва.

**Виктора Николаевича СТАЛЬМАХОВИЧА** — заведующего кафедрой детской хирургии Иркутской ГМАНПО, главного детского хирурга Иркутской области, д-ра мед. наук, профессора, Иркутск.

**Абдулхака Касымовича ХАСЯНЗЯНОВА** — заведующего хирургическим отделением ДГКБ № 1 им. Н.Н. Иванова, Самара.

## С 60-ЛЕТИЕМ

**Игоря Витальевича ПОДДУБНОГО** — заведующего кафедрой детской хирургии Российского университета медицины, д-ра мед. наук, профессора, Москва.

**Аркадия Борисовича ПОКШУБИНА** — детского хирурга отделения искусственной почки РДКБ, Москва.

**Оганеса Оганесовича САРУХАНИЯНА** — заместителя директора по научной работе, руководителя отдела хирургии НИИ НДХИТ ДЗ г. Москвы, д-ра мед. наук, Москва.

**Олега Петровича СТЕМПЛЕВСКОГО** — заведующего отделением травматологии и ортопедии ОДКБ, главного детского ортопеда-травматолога Иркутской области, канд. мед. наук, Иркутск.

**Сергея Львовича ТИХОМИРОВА** — заведующего отделением травматологии и ортопедии № 2 областного Центра специализированных видов медицинской помощи, главного детского ортопеда-травматолога Владимирской области, г. Владимир.

## С 50-ЛЕТИЕМ

**Романа Олеговича ИГНАТЬЕВА** — детского хирурга Европейского медицинского центра, д-ра мед. наук, Москва.

**Егора Александровича КОРОЛЁВА** — заведующего хирургическим отделением Адыгейской РДКБ, Майкоп.

**Владислава Викторовича СВЕТЛОВА** — детского хирурга, канд. мед. наук, Тверь.

**Сергея Николаевича СМЫШЛЯЕВА** — детского хирурга городской больницы г. Железнодорожного Московской области.

**Павла Михайловича ЯРУСТОВСКОГО** — доцента кафедры детской хирургии им. акад. Ю.Ф. Исакова педагогического факультета РНИМУ им. Н.И. Пирогова, канд. мед. наук, Москва.