



Российская ассоциация
детских хирургов



Ассоциация детских
анестезиологов-реаниматологов

ISSN 2219-4061 (Print)
ISSN 2587-6554 (Online)

РОССИЙСКИЙ ВЕСТНИК ДЕТСКОЙ ХИРУРГИИ, АНЕСТЕЗИОЛОГИИ И РЕАНИМАТОЛОГИИ

Медицинский рецензируемый научно-практический журнал

<http://www.rps-journal.ru>

RUSSIAN JOURNAL OF PEDIATRIC SURGERY, ANESTHESIA AND INTENSIVE CARE

The peer-review medical journal



ТОМ 13
Выпуск 4

VOLUME 13
Issue 4

2023

РОССИЙСКИЙ ВЕСТНИК ДЕТСКОЙ ХИРУРГИИ, АНЕСТЕЗИОЛОГИИ И РЕАНИМАТОЛОГИИ

ISSN 2219-4061 (Print)
ISSN 2587-6554 (Online)

16+

Том 13 | Выпуск 4 | 2023

ЕЖЕКВАРТАЛЬНЫЙ МЕДИЦИНСКИЙ РЕЦЕНЗИРУЕМЫЙ НАУЧНО-ПРАКТИЧЕСКИЙ ЖУРНАЛ

Издается с 2010 года

<https://rps-journal.ru>

УЧРЕДИТЕЛИ

ООО «Российская ассоциация детских хирургов».
123001, Москва, ул. Садовая-Кудринская, д. 15, к. 3

ФГБОУ ВО «Российский национальный исследовательский медицинский университет имени Н.И. Пирогова» Минздрава России.
117997, Москва, ул. Островитянова, д. 1

ООО «Эко-Вектор», 191186, Санкт-Петербург,
Аптекарский переулок, д. 3, литера А, пом. 1Н.

Журнал зарегистрирован Федеральной службой по надзору в сфере связи, информационных технологий и массовых коммуникаций, свидетельство о регистрации СМИ ПИ № ФС77-81892 от 24 сентября 2021 г.

Журнал реферируется РЖ ВИНТИ

Рекомендован ВАК

ИНДЕКСАЦИЯ

SCOPUS
РИНЦ (Российский индекс научного цитирования)
Base
Crossref
RSCI
Dimensions
Fatcat
OpenAlex
Scilit
Scholia
Wikidata

ДЛЯ КОРРЕСПОНДЕНЦИИ

Адрес: 123001, Москва,
ул. Садовая-Кудринская, стр. 15, к. 4
Тел. +7(968)586-76-01, факс. +7(499)256-83-56
e-mail: rps@eco-vector.com
Заведующая редакцией *Н.А. Грибина*

ИЗДАТЕЛЬ, РЕДАКЦИЯ

ООО «Эко-Вектор»
Адрес: 191186, г. Санкт-Петербург,
Аптекарский переулок, д. 3, литера А, пом. 1Н
E-mail: info@eco-vector.com
WEB: <https://eco-vector.com>
тел.: +7(812)648-83-67

Подписка на печатную версию журнала:
Объединенный каталог «Пресса России»
<https://www.pressa-rr.ru>. Подписной индекс
на полугодие — 85693, на год — 85694.

Оригинал-макет изготовлен ООО «Эко-Вектор»,
Выпускающий редактор *Н.Н. Рельева*
Корректор *И.В. Смирнова*
Верстка *А.Г. Хуторовской*

Формат 60 × 84/8. Усл.-печ. л. 21,4.
Тираж 500 экз. Цена свободная.
Отпечатано в ООО «Типография Экспресс В2В».
191180, Санкт-Петербург, наб. реки Фонтанки,
д. 104, лит. А, пом. 3Н, оф. 1. Тел.: +7(812)646-33-77.
Заказ № 3-11357-lv. Подписано в печать 15.12.2023
Выход в свет 25.12.2023

© Общероссийская общественная организация
«Российская ассоциация детских хирургов», 2023
© ООО «Эко-Вектор», 2023

Главный редактор

Владимир Михайлович Розин — доктор медицинских наук, профессор, Заслуженный врач Российской Федерации (Москва, Россия)

Заместители главного редактора

А.У. Лекманов — доктор медицинских наук, профессор (Москва, Россия)
С.Н. Николаев — доктор медицинских наук, профессор (Москва, Россия)
А.Ю. Разумовский — доктор медицинских наук, профессор, член-корреспондент РАН (Москва, Россия)

Научный редактор

В.И. Петлах — доктор медицинских наук (Москва, Россия). E-mail: vestnik@childsurgeon.ru

Ответственный секретарь

Галина Игоревна Кузнецова — кандидат медицинских наук (Москва, Россия). E-mail: rps@eco-vector.com

Редакционная коллегия

Ю.С. Александрович — доктор медицинских наук, профессор (Санкт-Петербург, Россия)
С.М. Батаев — доктор медицинских наук (Москва, Россия)
Л.И. Будкевич — доктор медицинских наук, профессор (Москва, Россия)
Л.М. Вессель — доктор медицины, профессор (Мангейм, Германия)
С.В. Виссарионов — доктор медицинских наук, профессор, член-корреспондент РАН (Санкт-Петербург, Россия)
В.Г. Гельдт — доктор медицинских наук, профессор (Москва, Россия)
О.С. Горбачев — кандидат медицинских наук (Москва, Россия)
А.В. Губин — доктор медицинских наук (Москва, Россия)
А.Ф. Дронов — доктор медицинских наук, профессор (Москва, Россия)
Д.В. Заболотский — доктор медицинских наук, профессор (Санкт-Петербург, Россия)
Ю.В. Ерпулева — доктор медицинских наук (Москва, Россия)
Ю.А. Козлов — доктор медицинских наук, профессор, член-корреспондент РАН (Иркутск, Россия)
А.А. Корсунский — доктор медицинских наук, профессор (Москва, Россия)
В.В. Лазарев — доктор медицинских наук, профессор (Москва, Россия)
С.В. Минаев — доктор медицинских наук, профессор (Ставрополь, Россия)
П.И. Миронов — доктор медицинских наук (Уфа, Россия)
Д.А. Морозов — доктор медицинских наук, профессор (Москва, Россия)
Стивен Моултон — доктор медицины, профессор хирургии (Калифорния, США)
В.Г. Поляков — доктор медицинских наук, профессор, академик РАН (Москва, Россия)
И.А. Савин — доктор медицинских наук, профессор (Москва, Россия)
Ю.Ю. Соколов — доктор медицинских наук, профессор (Москва, Россия)
С.М. Степаненко — доктор медицинских наук, профессор (Москва, Россия)
Т.А. Шароев — доктор медицинских наук, профессор (Москва, Россия)

Редакционный совет

В.И. Аверин — доктор медицинских наук, профессор (Минск, Беларусь)
А.Г. Баиандурашвили — доктор медицинских наук, профессор, академик РАН (Санкт-Петербург, Россия)
В.Ф. Бландинский — доктор медицинских наук, профессор (Ярославль, Россия)
С.Ф. Гончаров — доктор медицинских наук, профессор, академик РАН (Москва, Россия)
А.А. Гумеров — доктор медицинских наук, профессор (Уфа, Россия)
Кейт Джергесон — доктор медицины, хирург в Детском госпитале Алабамы (Бирмингем, США)
И.А. Комиссаров — доктор медицинских наук, профессор (Санкт-Петербург, Россия)
Т.К. Немилова — доктор медицинских наук, профессор (Санкт-Петербург, Россия)
В.А. Новожилов — доктор медицинских наук, профессор (Иркутск, Россия)
В.В. Паршиков — доктор медицинских наук, профессор (Нижний Новгород, Россия)
А.В. Писклаков — доктор медицинских наук, профессор (Омск, Россия)
В.И. Снысарь — доктор медицинских наук, профессор (Днепропетровск, Украина)
Н.А. Цап — доктор медицинских наук, профессор (Екатеринбург, Россия)
М.Б. Арустовский — доктор медицинских наук, профессор, член-корреспондент РАН (Москва, Россия)

Редакция не несет ответственности за содержание рекламных материалов. Точка зрения авторов может не совпадать с мнением редакции. К публикации принимаются статьи, подготовленные только в соответствии с правилами для авторов. Направляя статью в редакцию, авторы принимают условия договора публичной оферты. С правилами для авторов и договором публичной оферты можно ознакомиться на сайте: <https://rps-journal.ru/jour/about/submissions>. Полное или частичное воспроизведение материалов, опубликованных в журнале, допускается только с разрешения издателя и редакции, ссылка на журнал обязательна

RUSSIAN JOURNAL OF PEDIATRIC SURGERY, ANESTHESIA AND INTENSIVE CARE

ISSN 2219-4061 (Print)
ISSN 2587-6554 (Online)

16+

Volume 13 | Issue 4 | 2023

QUARTERLY PEER-REVIEWED MEDICAL ACADEMIC JOURNAL

Published since 2010

<https://rps-journal.ru>

FOUNDERS

Russian Association of Pediatric Surgeons
Pirogov Russian National Research Medical University
Eco-Vector

Registered by the Federal Service for Supervision of
Communications, Information Technology and Mass
Media Registration number: ПИ No. ФС 77-81892
as of September 24, 2021.

INDEXATION

SCOPUS
Russian Science Electronic Library (eLibrary.ru)
Base
Crossref
RSCI
Dimensions
Fatcat
OpenAlex
Scilit
Scholia
Wikidata

FOR CORRESPONDENCE

Address: 15-4, str. Sadovaya-Kudrinskaya,
Moscow, Russian Federation, 123001
E-mail: rps@eco-vector.com
Phone: +7(968)586-76-01
Executive editor *N.A. Gribina*

PUBLISHER, EDITORIAL CONTACT

Eco-Vector
Address: Aptekarskiy lane 3, A, office 1N,
Saint Petersburg, 191186, Russia
E-mail: info@eco-vector.com
WEB: <https://eco-vector.com>
Phone: +7(812)648-83-67

Subscription to the printed version:
Joint catalog "Press of Russia" on the website
<https://www.pressa-rf.ru>
Index for half yearly subscription – **85693**
Index for yearly subscription – **85694**
Subscription to the electronic version:
<https://journals.eco-vector.com>
<https://elibrary.ru>

Layout by Eco-Vector Publishing House

Issuing editor: *N.N. Repeva*

Proofreader: *I.V. Smirnova*

Layout editor: *A.G. Khutorovskaya*

© All-Russian Public Organization

'Russian Association of Pediatric Surgeons', 2023

© Eco-Vector, 2023

Editor-in-Chief

Vladimir M. Razinov — Dr. Sci. (Med.), Professor, Honored Doctor of the Russian Federation, (Moscow, Russia)

Deputy Editors-in-Chief

A.U. Lekmanov — Dr. Sci. (Med.), Professor (Moscow, Russia)
S.N. Nikolaev — Dr. Sci. (Med.), Professor (Moscow, Russia)
A.Yu. Razumovsky — Dr. Sci. (Med.), Professor (Moscow, Russia)

Science Editor

V.I. Petlakh — Dr. Sci. (Med.) (Moscow, Russia). E-mail: vestnik@childsurgeon.ru

Executive Secretary of the Editorial Board

Galina I. Kuzovleva — Cand. Sci. (Med.) (Moscow, Russia). E-mail: rps@eco-vector.com

Editorial Board

Yu.S. Aleksandrovich — Dr. Sci. (Med.), Professor (St. Petersburg, Russia)
S.M. Bataev — Dr. Sci. (Med.) (Moscow, Russia)
L.I. Budkevich — Dr. Sci. (Med.), Professor (Moscow, Russia)
L.M. Wessel — MD, Professor (Mannheim, Germany)
S.V. Vissarionov — Dr. Sci. (Med.), Professor (St. Petersburg, Russia)
V.G. Geldt — Dr. Sci. (Med.), Professor (Moscow, Russia)
O.S. Gorbachev — Cand. Sci. (Med.) (Moscow, Russia)
A.V. Gubin — Dr. Sci. (Med.) (Moscow, Russia)
A.F. Dronov — Dr. Sci. (Med.), Professor (Moscow, Russia)
D.V. Zabolotsky — Dr. Sci. (Med.), Professor (St. Petersburg, Russia)
J.V. Erpuleva — Dr. Sci. (Med.) (Moscow, Russia)
Y.A. Kozlov — Dr. Sci. (Med.), Professor (Irkutsk, Russia)
A.A. Korsunsky — Dr. Sci. (Med.), Professor (Moscow, Russia)
V.V. Lazarev — Dr. Sci. (Med.), Professor (Moscow, Russia)
S.V. Minaev — Dr. Sci. (Med.), Professor (Stavropol, Russia)
P.I. Miranov — Dr. Sci. (Med.) (Ufa, Russia)
D.A. Morozov — Dr. Sci. (Med.), Professor (Moscow, Russia)
Steven Moulton — MD, PhD, Professor of Surgery (California, USA)
V.G. Polyakov — Dr. Sci. (Med.), Professor (Moscow, Russia)
I.A. Savin — Dr. Sci. (Med.), Professor (Moscow, Russia)
Y.Yu. Sokolov — Dr. Sci. (Med.), Professor (Moscow, Russia)
S.M. Stepanenko — Dr. Sci. (Med.), Professor (Moscow, Russia)
T.A. Sharoev — Dr. Sci. (Med.), Professor (Moscow, Russia)

Editorial Council

V.I. Averin — Dr. Sci. (Med.), Professor (Minsk, Belarus)
A.G. Baidurashvili — Dr. Sci. (Med.), Professor (St. Petersburg, Russia)
V.F. Blandinsky — Dr. Sci. (Med.), Professor (Yaroslavl, Russia)
S.F. Goncharov — Dr. Sci. (Med.), Professor (Moscow, Russia)
A.A. Gumerov — Dr. Sci. (Med.), Professor (Ufa, Russia)
Kate Jergheson — MD, PhD, surgeon in Alabama Children's Hospital (Birmingham, USA)
I.A. Komissarov — Dr. Sci. (Med.), Professor (St. Petersburg, Russia)
T.K. Nemilova — Dr. Sci. (Med.), Professor (St. Petersburg, Russia)
V.A. Novazhilov — Dr. Sci. (Med.), Professor (Irkutsk, Russia)
V.V. Parshikov — Dr. Sci. (Med.), Professor (Nizhny Novgorod, Russia)
A.V. Pisklavov — Dr. Sci. (Med.), Professor (Omsk, Russia)
V.I. Snisar — Dr. Sci. (Med.), Professor (Dnepropetrovsk, Ukraine)
N.A. Tsap — Dr. Sci. (Med.), Professor (Yekaterinburg, Russia)
M.B. Yarustovsky — Dr. Sci. (Med.), Professor (Moscow, Russia)

The editors are not responsible for the content of advertising materials. The point of view of the authors may not coincide with the opinion of the editors. Only articles prepared in accordance with the guidelines are accepted for publication. By sending the article to the editor, the authors accept the terms of the public offer agreement. The guidelines for authors and the public offer agreement can be found on the website: <https://rps-journal.ru/jour/about/submissions>. Permissions to reproduce material must be obtained from the publisher and retained in order to confirm the legality of using reproduced materials



СОДЕРЖАНИЕ

ОРИГИНАЛЬНЫЕ ИССЛЕДОВАНИЯ

- Деловая игра «Детская хирургия высоких технологий» — моделирование управленческих решений в охране здоровья детей Дальневосточного федерального округа 459
Д.А. Морозов, В.М. Розинов, С.Г. Суворов, Ф.Б. Ампар, С.В. Стрижнев, Н.Н. Ваганов
- Одноэтапное восстановление 4 пальцев кисти у детей методом микрохирургической аутотрансплантации комплексов тканей стоп 475
С.И. Голяна
- Оценка эффективности применения солевых растворов при оперативных вмешательствах у новорожденных 491
М.М.А.М. Нассер, Ю.В. Жиркова, Ю.И. Кучеров
- Сравнительный анализ результатов мультиспиральной компьютерной томографии с использованием методов цветового картирования и магнитно-резонансной томографии в диагностике острого гематогенного остеомиелита у детей 503
А.В. Поздняков, В.Г. Сварич, Д.А. Льюров

ОБЗОРЫ

- Варианты экспериментального моделирования некротического энтероколита: обзор литературы 513
Д.А. Северинов, В.А. Липатов, В.П. Гаврилюк, Е.А. Иванова
- Незапланированная экстубация у детей в отделении интенсивной терапии — текущее состояние проблемы: обзор литературы 525
Д.В. Якушев, Д.К. Азовский, Д.Н. Проценко, И.И. Афуков
- Регионарная анестезия при операциях на тазобедренном суставе у детей. Обзор литературы 537
В.С. Новикова, О.В. Кулешов, Г.Э. Ульрих
- Исследование метаболизма мочи в детской урологии. Обзор литературы 551
Г.И. Кузовлева, Е.Ю. Власенко, Л.Д. Мальцева, О.Л. Морозова

КЛИНИЧЕСКИЕ НАБЛЮДЕНИЯ

- Робот-ассистированное перемещение aberrантных нижнеполярных почечных сосудов у ребенка 14 лет при вазоренальном гидронефрозе 565
Ю.А. Козлов, С.С. Полоян, Э.В. Сапухин, А.С. Страшинский, М.В. Макарошкина, А.А. Марчук, А.П. Рожанский, А.А. Быргазов, Е.С. Романович, А.Н. Наркевич
- Комментарий к статье «Робот-ассистированное перемещение aberrантных нижнеполярных почечных сосудов у ребенка 14 лет при вазоренальном гидронефрозе» 577
Ю.Э. Рудин
- Постинъекционная некротическая флегмона полового члена у мальчика 13 лет 583
Б. Мохаммад, А.А. Цыбин, П.Ю. Дегтярев, Н.Н. Крук, А.Д. Сидоров, Е.А. Трубников, А.Н. Якунов, И.Л. Порфирьева
- Использование продленной вено-венозной гемодиализации и гемоперфузии с полимиксином при фульминантной менингококковой инфекции: клинический случай 591
К.В. Середняков, Ю.С. Александрович, К.В. Пшениснов, А.И. Конев, М.Я. Иоффе
- Черепно-лицевое ранение из травматического пистолета у ребенка 3 лет 599
В.И. Петлах, С.А. Горчаков, Ю.В. Дивилина

ПЕРСОНАЛИИ

- К юбилею Игоря Владимировича Шведовченко 609
В.В. Рыбченко
- ПОЗДРАВЛЕНИЕ КОЛЛЕГ 612

CONTENTS

ORIGINAL STUDY ARTICLES

- Business game “High-tech Pediatric Surgery”: Modeling of management decisions in children’s health protection in the Far Eastern Federal District 459
D.A. Morozov, V.M. Rozinov, S.G. Suvorov, F.B. Ampar, S.V. Strizhnev, N.N. Vaganov
- One-stage reconstruction of four fingers in children using microsurgical autotransplantation of foot tissue complexes 475
S.I. Golyana
- Effectiveness of saline solutions in surgical interventions in newborns 491
M.M. Nasser, Yu.V. Zhirkova, Yu.I. Kuchеров
- Comparative analysis of the results of multispiral computed tomography using color mapping and magnetic resonance imaging in the diagnosis of acute hematogenous osteomyelitis in children 503
A.V. Pozdnyakov, V.G. Svarich, D.A. Lyurov

REVIEWS

- Experimental modeling of necrotic enterocolitis: A review 513
D.A. Severinov, V.A. Lipatov, V.P. Gavriiliuk, E.A. Ivanova
- Unplanned extubation in intensive care pediatric patients — status of the problem: A literature review 525
D.V. Yakushev, D.K. Azovskiy, D.N. Protsenko, I.I. Afukov
- Regional anesthesia for hip surgery in children: A review 537
V.S. Novikova, O.V. Kuleshov, G.E. Ulrikh
- Urine metabolome investigation in pediatric urology. Review..... 551
G.I. Kuzovleva, E.Yu. Vlasenko, L.D. Maltseva, O.L. Morozova

CASE REPORTS

- Robot-assisted transposition of aberrant lower polar renal vessels in a 14-year-old child with vasorenal hydrophnerosis 565
YuA. Kozlov, S.S. Poloyan, E.V. Sapuhin, A.S. Strashinskiy, M.V. Makarochkina, A.A. Marchuk, A.P. Rozhanski, A.A. Birgazov, E.S. Romanovich, A.N. Narkevich
- Commentary on “Robot-assisted transposition of aberrant lower polar renal vessels in a 14-year-old child with vasorenal hydrophnerosis”..... 577
Yu.E. Rudin
- Post-injection necrotic phlegmon of the penis in a 13-year-old boy 583
B. Mohammad, A.A. Tsibin, P.Yu. Degtyarev, N.N. Kruck, A.D. Sidorov, E.A. Trubnikov, A.N. Yakunov, I.L. Porfirieva
- Prolonged venous hemodiafiltration and hemoperfusion with polymixin in fulminant meningococcal disease: A case report..... 591
K.V. Serednyakov, Yu.S. Aleksandrovich, K.V. Pshenishnov, A.I. Konev, M.Ya. Ioffe
- Craniofacial wound from a traumatic pistol injury in a 3-year-old child 599
V.I. Petlakh, S.A. Gorchakov, Yu.V. Divilina

PERSONAL

- To the Anniversary of Igor V. Shvedovchenko 609
V.V. Rybchenok
- ANNIVERSARIES MEMBERS OF THE RUSSIAN ASSOCIATION OF PEDIATRIC SURGEONS 612

DOI: <https://doi.org/10.17816/psaic1561>

Научная статья

Деловая игра «Детская хирургия высоких технологий» — моделирование управленческих решений в охране здоровья детей Дальневосточного федерального округа

Д.А. Морозов^{1,2}, В.М. Розинов¹, С.Г. Суворов¹, Ф.Б. Ампар¹, С.В. Стрижнев³, Н.Н. Ваганов⁴

¹ Научно-исследовательский клинический институт педиатрии и детской хирургии им. акад. Ю.Е. Вельтищева, Российский научно-исследовательский медицинский университет им. Н.И. Пирогова, Москва, Россия;

² Первый Московский государственный медицинский университет им. И.М. Сеченова (Сеченовский Университет), Москва, Россия;

³ Агентство стратегических инициатив по продвижению новых проектов, Москва, Россия;

⁴ Российская детская клиническая больница, Российский национальный исследовательский медицинский университет им. Н.И. Пирогова, Москва, Россия

АННОТАЦИЯ

Актуальность. Острой медицинской и социальной проблемой отечественного здравоохранения является различие уровней общей детской смертности в отдельных административно-территориальных образованиях страны, что указывает на отсутствие единого стандарта доступности и качества медицинской помощи. Данный индикатор в Дальневосточном федеральном округе существенно превышает соответствующие показатели в Центральном и Северо-Западном округах.

Цель — на основе моделирования процесса принятия сотрудниками медицинских организаций и руководителями здравоохранения субъектов Дальневосточного федерального округа административных и клинических решений в интересах детей, нуждающихся в специализированной, в том числе высокотехнологичной, медицинской помощи, включая медицинскую эвакуацию, выявить нерешенные проблемы и определить пути повышения доступности и качества хирургической помощи детям.

Материалы и методы. Формат «деловой игры» с реализацией имитационного процесса одновременно в 11 регионах Дальневосточного федерального округа, используя распределенные каналы связи и технические возможности аудиовизуальной фиксации мнений участников исследования. Реализована серия из пяти деловых игр по профилям: хирургия новорожденных, торакальная хирургия, нейрохирургия, онкология и комбустиология. Сценарии игр подготовлены организаторами исследования: ООО «Российская ассоциация детских хирургов» и АНО «Агентство стратегических инициатив по продвижению новых проектов». Модераторами игр являлись ведущие специалисты профильных федеральных медицинских организаций. Участники игр — региональные команды субъектов Дальневосточного федерального округа. Наблюдатели игр — представители федеральных органов законодательной и исполнительной власти, эксперты в области здравоохранения.

Результаты. В серии из пяти деловых игр принимали участие от 9 до 11 регионов Дальневосточного федерального округа. Общее число участников варьировало от 126 до 151, количество точек подключения — 42–66. Выявленные проблемные вопросы включали организационные (9), кадровые (8), транспортные (7), оснащения (7) и финансовые (6) аспекты.

Заключение. Идеология межрегиональных центров специализированной хирургической помощи детям соответствует видению представителей профессионального сообщества и организаторов территориального здравоохранения как перспективный путь повышения доступности и качества медицинской помощи детскому населению.

Ключевые слова: деловая игра; дети; детская смертность; Дальневосточный федеральный округ; межрегиональный центр детской хирургии; организация медицинской помощи; медицинская эвакуация.

Как цитировать

Морозов Д.А., Розинов В.М., Суворов С.Г., Ампар Ф.Б., Стрижнев С.В., Ваганов Н.Н. Деловая игра «Детская хирургия высоких технологий» — моделирование управленческих решений в охране здоровья детей Дальневосточного федерального округа // Российский вестник детской хирургии, анестезиологии и реаниматологии. 2023. Т. 13, № 4. С. 459–474. DOI: <https://doi.org/10.17816/psaic1561>

Рукопись получена: 06.10.2023

Рукопись одобрена: 16.11.2023

Опубликована: 25.12.2023

DOI: <https://doi.org/10.17816/psaic1561>

Research Article

Business game “High-tech Pediatric Surgery”: Modeling of management decisions in children’s health protection in the Far Eastern Federal District

Dmitry A. Morozov^{1,2}, Vladimir M. Rozinov¹, Sergey G. Suvorov¹, Fatima B. Ampar¹,
Sergey V. Strizhnev³, Nikolay N. Vaganov⁴

¹ Veltishchev Research and Clinical Institute for Pediatrics, Pirogov Russian National Research Medical University, Moscow, Russia;

² I.M. Sechenov First Moscow State Medical University (Sechenov University), Moscow, Russia;

³ Agency for Strategic Initiatives, Moscow, Russia;

⁴ Russian Children’s Clinical Hospital, Pirogov Russian National Research Medical University, Moscow, Russia

ABSTRACT

BACKGROUND: The difference in the levels of total infant mortality in certain administrative territorial entities of the country is an acute medical and social problem of domestic healthcare, which indicates the absence of a single standard of accessibility and quality of medical care. This indicator in the Far Eastern Federal District significantly exceeds the corresponding indicators in the Central and Northwestern districts.

AIM: This study aimed to identify unresolved problems and identify ways to improve the availability and quality of surgical care for children by modeling the process of making administrative and clinical decisions by employees of medical organizations and heads of healthcare in the Far Eastern Federal District in the interests of children in need of specialized, including high-tech, medical care, including medical evacuation.

MATERIALS AND METHODS: A “business game” with simultaneous implementation of the simulation process in 11 regions of the Far Eastern Federal District was conducted using distributed communication channels and technical capabilities of audio-visual fixation of the opinions of the study participants. A series of five business games on the following profiles were implemented: neonatal surgery, thoracic surgery, neurosurgery, oncology, and combustiology. The scenarios of the games were prepared by the organizers of the study: “Russian Association of Pediatric Surgeons” (LLC) and “Agency for Strategic Initiatives to promote new projects” (ANO). The moderators of the games were leading specialists from specialized federal medical organizations. The game participants were regional teams of the subjects of the Far Eastern Federal District. The observers of the games were representatives of federal legislative and executive authorities and healthcare experts.

RESULTS: In this study, 9–11 regions of the Far Eastern Federal District participated in a series of five games. The total number of participants in business games ranged from 126 to 151, and the number of connection points was 42–66. The identified problematic issues included organizational (9), personnel (8), transport (7), equipment (7), and financial (6) aspects.

CONCLUSIONS: The ideology of the interregional centers of specialized surgical care for children corresponds to the vision of representatives of the professional community and organizers of territorial healthcare as a promising way to increase the availability and quality of medical care to the pediatric population.

Keywords: experimental game; children; child mortality; organizational model; health services administration; quality of health care; transportation of patients.

To cite this article

Morozov DA, Rozinov VM, Suvorov SG, Ampar FB, Strizhnev SV, Vaganov NN. Business game “High-tech Pediatric Surgery”: Modeling of management decisions in children’s health protection in the Far Eastern Federal District. *Russian Journal of Pediatric Surgery, Anesthesia and Intensive Care*. 2023;13(4):459–474. DOI: <https://doi.org/10.17816/psaic1561>

Received: 06.10.2023

Accepted: 16.11.2023

Published: 25.12.2023

DOI: <https://doi.org/10.17816/psaic1561>

Research Article

商业游戏 “高科技儿童外科手术” —— 远东联邦区 儿童医疗保健管理决策建模

Dmitry A. Morozov^{1,2}, Vladimir M. Rozinov¹, Sergey G. Suvorov¹, Fatima B. Ampar¹,
Sergey V. Strizhnev³, Nikolay N. Vaganov⁴

¹ Veltishchev Research and Clinical Institute for Pediatrics, Pirogov Russian National Research Medical University, Moscow, Russia;

² I.M. Sechenov First Moscow State Medical University (Sechenov University), Moscow, Russia;

³ Agency for Strategic Initiatives, Moscow, Russia;

⁴ Russian Children's Clinical Hospital, Pirogov Russian National Research Medical University, Moscow, Russia

摘要

论证。国家卫生保健方面的一个突出的医疗和社会问题是国内各行政区域实体的儿童总死亡率存在差异，这表明缺乏统一的医疗服务可及性和质量标准。远东联邦区的这一指标大大超过了中部和西北部地区的相应指标。

目的。本研究旨在通过模拟远东联邦区各主体医疗机构工作人员和医疗保健管理人员的行政和临床决策过程，为需要专业（包括高科技）医疗保健（包括医疗转运）的儿童，找出尚未解决的问题，并确定改善儿童外科治疗的可用性和质量的方法。

材料与方法。在远东联邦区的11个地区同时采用了“商业游戏”的形式，并利用分布式通信渠道和对研究参与者的意见进行音像记录的技术能力实施模拟过程。在新生儿外科、胸外科、神经外科、肿瘤科和肛肠科实施了五个系列的商业游戏。游戏场景由以下研究的组织者准备：俄罗斯儿科学会医生协会有限责任公司和促进新项目战略倡议机构。比赛由相关联邦医疗组织的主要专家主持。来自远东联邦区的地区代表队参加了本次活动。联邦立法和行政机构的代表以及医疗专家观摩本次活动。

结果。远东联邦区的9至11个地区参加了五个系列的商业游戏。参与者总数从126到151不等，连接点数量从42到66不等。发现的问题包括组织（9个）、人事（8个）、运输（7个）、设备（7个）和财务（6个）方面。

结论。建立地区间儿童外科专业护理中心的想法符合专业界代表和地区保健组织者的愿景，认为这是改善儿童医疗服务的可获得性和质量的一种有前途的方式。

关键词：商业游戏；儿童；儿童死亡率；远东联邦区；地区间儿童外科中心；医疗组织；医疗后送。

引用本文

Morozov DA, Rozinov VM, Suvorov SG, Ampar FB, Strizhnev SV, Vaganov NN. 商业游戏 “高科技儿童外科手术” —— 远东联邦区儿童医疗保健管理决策建模. *Russian Journal of Pediatric Surgery, Anesthesia and Intensive Care*. 2023;13(4):459–474. DOI: <https://doi.org/10.17816/psaic1561>

收到: 06.10.2023

接受: 16.11.2023

发布日期: 25.12.2023

АКТУАЛЬНОСТЬ

Теория игр связана с разделом прикладной математики «Исследование операций», предмет которого — разработка и применение методов обоснования оптимальных решений на основе математического моделирования в условиях конфликтов и неопределенностей, присущих различным областям человеческой деятельности. Деловая игра — это частный аспект теории игр, отличающийся тем, что научное обоснование управленческих решений, регламентирующих порядок взаимодействия медицинских организаций, относится к категории неструктурированных задач, то есть не подлежащих разрешению с использованием математических моделей и иных точных расчетов. Приоритетной технологией в ситуации, когда математическая формализация задач невозможна, является метод имитации принятия решений, осуществляемый по заданным правилам группой специалистов в условиях неопределенности и многофакторности переменных вводных [1–3]. Первая деловая игра была разработана и проведена в СССР в 1932 г. М.М. Бирштейн в Ленинградском инженерно-экономическом институте (впоследствии ИНЖЭКОН). В 1938 г. данное направление научных исследований в нашей стране было закрыто. Второе рождение деловых игр в военной и гражданской сферах относится к 50-м годам прошлого века в США (1956 г., Ч. Абт, К. Гринблат, Ф. Грей, Г. Грэм, Г. Дююи, Р. Дьюк, Р. Приудом и др.). В 1960–1980-х годах в СССР также отмечается расцвет создания и проведения деловых игр (М.М. Бирштейн, И.М. Сыроежкин и др.), а также теоретическое обоснование подходов к играм как способу имитации производственной деятельности и практическая реализация в форме организационно-деятельностных игр под руководством Г.П. Щедровицкого [4, 5].

В обобщенном виде целью деловой игры является формирование навыков коллективного интеллектуального и технологического взаимодействия в интересах совместного принятия консолидированных решений. Деловые игры зародились как инструмент поиска управленческих решений в условиях неопределенности и многофакторности, однако в настоящее время их используют как педагогическую технологию и метод интерактивного обучения при проведении социально-психологических тренингов. Развитие компьютерных технологий привело к созданию виртуальных аналогов деловых игр и онлайн-платформ как среды для генерации и проведения дистанционных тренингов.

Ключевым элементом деловой игры служит имитационная модель процесса поиска оптимальных решений как пусковой момент последующей совокупности уточняемых и дискутируемых вопросов, промежуточных и окончательных выводов. Рассматривая в качестве имитационной модели профессиональную деятельность в сфере здравоохранения — организационные и клинические решения — необходимо учитывать внешние и внутренние

факторы среды, в которых реализуется проблемное содержание деловой игры. Для имитации медико-организационных ситуаций, характеризующихся внезапностью возникновения и предполагающих командный стиль их разрешения в сжатом временном промежутке с вертикально-интегрированными формами принятия управленческих решений, используются командно-штабные учения как форма подготовки органов управления к выполнению функциональных обязанностей. При этом на плане объекта отрабатываются практические навыки руководителей и согласованность в работе органов управления, проверка реальности исполнения планирующих и регламентирующих документов [6].

В сфере здравоохранения наиболее сложные управленческие решения связаны с оперативным междисциплинарным и межведомственным взаимодействием, включая организацию и оказание медицинской помощи различными структурами. Актуальной отечественной моделью реорганизации педиатрического звена здравоохранения является деятельность по реализации концепции межрегиональных центров специализированной хирургической помощи детям (МРЦ), как принципиального условия снижения общей детской смертности в России [7–10].

Острая медицинская и социальная проблема отечественного здравоохранения — различие уровней общей детской смертности в отдельных административно-территориальных образованиях страны, косвенно указывающих на отсутствие единого стандарта основополагающих понятий доступности и качества медицинской помощи. В частности, в Дальневосточном федеральном округе (ДФО) общая детская смертность существенно превышает уровень соответствующих показателей в Центральном и Северо-Западном округах. Изложенное определило выбор ДФО для проведения настоящего исследования.

Цель — на основе моделирования процесса принятия сотрудниками медицинских организаций и руководителями здравоохранения субъектов ДФО административных и клинических решений в интересах детей, нуждающихся в специализированной, в том числе высокотехнологичной, медицинской помощи, включая медицинскую эвакуацию, выявить нерешенные проблемы и определить пути повышения доступности и качества хирургической помощи детям.

МАТЕРИАЛЫ И МЕТОДЫ

Дизайн деловой игры

Идеология и суть оригинального дизайна деловой игры были разработаны директором НИКИ педиатрии и детской хирургии им. акад. Ю.Е. Вельтищева РНИМУ им. Н.И. Пирогова профессором Д.А. Морозовым при непосредственном участии его команды — главным внештатным детским хирургом Минздрава России.

В соответствии с целью деловой игры планируемое исследование относилось к «кросс-секционным», при которых выборка информации формируется в конкретный момент времени, применительно к текущей имитационной ситуации. Очевидные преимущества избранной технологии обусловлены возможностью осуществлять процесс деловой игры одновременно в 11 регионах ДФО, используя распределенные каналы связи и технические возможности аудиовизуальной фиксации мнений разнородного состава участников исследования, с последующей систематизацией и анализом переменных данных.

Сочетание двух типов исследовательского дизайна — количественного и качественного порядков — предполагает объективное измерение анализируемых параметров, наряду с описательными характеристиками процессов, явлений и проблемных противоречий, формулируемых участниками деловой игры, непредвзятость экспертных мнений, обобщаемость изучаемой выборки и применимость результатов исследования ко всей генеральной совокупности.

Применен интервенционный дизайн исследования с возможностью активного воздействия на членов деловой игры, путем предоставления наблюдателями игры дополнительных вводных, меняющих построение «цепочки» решений, имитации штатных и нештатных ситуаций. Под «нештатными» ситуациями авторы имеют в виду неблагоприятные варианты развития событий, затрудняющих организацию медицинской помощи ребенку и проведения медицинской эвакуации в связи с воздействием внешних факторов (неблагоприятных метеорологических, поломки оборудования, отсутствия сотрудников и т. п.).

Деловая игра предполагала сочетание описательных и аналитических компонентов проспективного краткосрочного исследования.

Систематический план исследования устанавливал состав и статус участников деловой игры, рамки, структуру и последовательность ее реализации, порядок сбора и систематизации полученных в процессе деловой игры данных, а также применение методов описательной статистики.

Реализована серия из пяти деловых игр, по одной на каждый из профилей специализированной медицинской помощи детям: хирургия новорожденных, торакальная хирургия, нейрохирургия, онкология и комбустиология.

Использована общая имитационная методология в соответствии со сценариями, подготовленными организаторами исследования: Общероссийской общественной организацией «Российская ассоциация детских хирургов» (РАДХ) и Автономной некоммерческой организацией «Агентство стратегических инициатив по продвижению новых проектов» (АСИ).

Авторы выделяли три категории субъектов проведенных деловых игр: модератор, участник, наблюдатель.

Модератор — ведущий конкретной деловой игры, предварительно разработавший легенду игры по определенным принципам (см. ниже). В качестве модераторов игр были привлечены ведущие специалисты, представлявшие профильные федеральные медицинские организации.

Участники деловых игр решали организационно-клинические задачи легенды игры, представленной модератором, последовательно выстраивая цепочку обоснования управленческого решения.

Участники — представители региональных команд субъектов ДФО (включающие сотрудников медицинских организаций и руководителей органов управления территориального здравоохранения):

- Амурской области;
- Республики Бурятия;
- Забайкальского края;
- Еврейской автономной области;
- Камчатского края;
- Магаданской области;
- Приморского края;
- Республики Саха (Якутия);
- Сахалинской области;
- Хабаровского края;
- Чукотского автономного округа.

Наблюдатели деловой игры следили за ходом процесса, имели возможность задавать вопросы, формулировать дополнительные вводные, комментировать действия и решения участников.

Наблюдатели — представители федеральных органов законодательной и исполнительной власти, различных организаций, эксперты в области здравоохранения:

- Совета Федерации Федерального Собрания Российской Федерации;
- Минвостокразвития России;
- Минздрава России;
- МЧС России;
- Федерального медико-биологического агентства (ФМБА);
- Агентства стратегических инициатив по продвижению новых проектов (АСИ);
- Ассоциации детских больниц;
- Российской ассоциации детских хирургов (РАДХ);
- ФГБУ «ЦНИИОИЗ» Минздрава России;
- ФГБУ НМИЦ акушерства, гинекологии и перинатологии им. акад. В.И. Кулакова Минздрава России;
- ОГАУЗ «Городская Ивано-Матренинская детская клиническая больница» (Иркутск).

Легенда игры — модель пациента и характеристика медико-тактической ситуации — участникам игры заранее известна не была. Легенда игры была сформулирована таким образом, что в территориальной медицинской организации ДФО (по месту первичного обращения пациента) оказание необходимой по содержанию и объему медицинской помощи по объективным причинам было

нереальным. Соответственно, от участников игры требовались оперативные организационные и клинические решения по экстренной организации мероприятий, направленных на купирование либо предупреждение развития жизнеугрожающих состояний, согласование перевода и осуществление медицинской эвакуации пациента в специализированные (соответственно профилю заболевания/повреждения ребенка) медицинские организации, дислоцированные в иных регионах.

Модератор подробно разыгрывал игру с участниками — представителями одного из регионов ДФО, а наблюдатели в процессе игры дополняли фабулу игры вводными. В дальнейшем модератор давал возможность иным участникам (представителям других регионов ДФО) представить позицию и высказать критические конструктивные соображения с учетом проецирования обсуждаемой виртуально ситуации на имеющиеся в отдельных территориях возможности и условия, сформировавшиеся стереотипы организации лечебно-эвакуационной помощи детям с патологией, требующей специализированной помощи за пределами региона проживания пациента.

В процессе игры модератором, участниками и наблюдателями совместно выявлялись проблемные вопросы и формулировались принципиально возможные организационные подходы к их решению, которые фиксировались организаторами.

Стандартизированные этапы каждой из пяти деловых игр включали:

- введение — изложение модератором легенды, применительно к электронной геоинформационной платформе территории событий и действий;
- игровой процесс, включающий представление участниками медико-организационной ситуации, формулировку участниками возможных организационных и клинических решений, совместную дискуссию модератора, наблюдателей и участников с выявлением проблемных вопросов и факторов риска;

- оформление итогового заключения организаторами как результата фиксации позиций модератора, наблюдателей и участников деловой игры.

Формат: видеоконференцсвязь (рис. 1–3). Интернет-платформа: <https://webinar.ru> (фото Дмитрия Плешкова).

РЕЗУЛЬТАТЫ

Распределение серии реализованных деловых игр в зависимости от персональных характеристик модераторов, числа специалистов — субъектов деловой игры, профиля имитируемой патологии, временных и технических параметров представлено в табл. 1.

В соответствии с данными табл. 1, серию из пяти деловых игр характеризовали большое число привлеченных участников и широкий охват территорий подключения. При этом наибольший интерес (вовлеченность в проблему) участников деловых игр констатированы применительно к хирургии новорожденных, а минимальная заинтересованность соответствовала онкологии. Все регионы ДФО принимали участие в деловых играх по профилям деятельности «хирургия новорожденных», «торакальная хирургия» и «комбустиология». В исследовании по профилям «нейрохирургия», «онкология» участвовали соответственно 9 и 10 регионов.

В ходе игры модераторы проводили виртуальное моделирование клинической ситуации для сотрудников медицинских организаций отдаленных районов субъекта и последовательно формулировали вопросы по порядку их действий при организации медицинской помощи и медицинской эвакуации ребенка. В дальнейшем к обсуждению диагностических, тактических и лечебно-эвакуационных проблем подключались специалисты областных и краевых медицинских организаций, сотрудники органов управления здравоохранением регионов.

В качестве факторов, определивших объективную сложность принятия организационно-клинических решений в процессе имитационных игр, необходимо учитывать островную локацию виртуальных событий (в Сахалинской области) и протяженность эвакуационных мероприятий в условиях низкой плотности населения. В частности,



Рис. 1. Деловая игра «Хирургия новорожденных», модератор Д.А. Морозов
Fig. 1. Business game “Newborn surgery”, moderator D.A. Morozov



Рис. 2. Деловые игры «Торакальная хирургия» и «Нейрохирургия», модераторы А.Ю. Разумовский и А.К. Горелышев
Fig. 2. Business games “Thoracic surgery”, “Neurosurgery”, moderators A.Yu. Razumovsky and A.K. Gorelyshev



Рис. 3. Работа команды организационно-технической поддержки
Fig. 3. Work of the organizational and technical support team

Таблица 1. Основные характеристики и параметры имитационных деловых игр, проведенных в Дальневосточном федеральном округе с 17.05.2022 по 23.11.2022**Table 1.** Main characteristics and parameters of simulation business games held in the Far Eastern Federal District from May 17, 2022 to November 23, 2022

Дата	17.05.2022	20.09.2022	05.10.2022	02.11.2022	23.11.2022
Время (мск)	8:00 – 11:00	8:00 – 10:00	8:00 – 10:30	8:00 – 10:50	8:00 – 11:00
Профиль	Хирургия новорожденных	Торакальная хирургия	Комбустиология	Нейрохирургия	Онкология
Модератор	Д.А. Морозов — директор НИКИ педиатрии и детской хирургии им. Ю.Е. Вельтищева ФГАОУ ВО РНИМУ им. Н.И. Пирогова, главный внештатный специалист — детский хирург Минздрава России	А.Ю. Разумовский — заведующий кафедрой детской хирургии ФГАОУ ВО РНИМУ им. Н.И. Пирогова, председатель президиума РАДХ, главный внештатный специалист — детский хирург Департамента здравоохранения Москвы	Л.И. Будкевич — главный научный сотрудник НИКИ педиатрии и детской хирургии им. Ю.Е. Вельтищева ФГАОУ ВО РНИМУ им. Н.И. Пирогова, руководитель ожогового центра ГБУЗ ДГКБ № 9 им. Г.Н. Сперанского Департамента здравоохранения Москвы	С.К. Горелышев — заведующий детским отделением ФГАУ НМИЦ нейрохирургии им. акад. Н.Н. Бурденко Минздрава России, главный внештатный детский специалист, нейрохирург Минздрава России	Н.С. Грачев — заместитель генерального директора — директор института онкологии и детской хирургии ФГБУ «НМИЦ ДГОИ им. Д. Рогачева» Минздрава России
Число специалистов — субъектов деловой игры	151	133	128	136	126
Количество точек подключения к онлайн-платформе	66	66	48	62	42
Количество регионов Дальневосточном федеральном округе	11	11	11	9	10

плотность населения в Камчатском крае, Магаданской области и Чукотском автономном округе составили соответственно 0,62, 0,29 и 0,06 чел./км², при том что средний по ДФО показатель — 1,14 чел./км².

По профилю «хирургия новорожденных» была выбрана условная ситуация с рождением в ночное время в Охинском районе Сахалинской области, на расстоянии около 800 км от административного центра субъекта (Южно-Сахалинск) и первично госпитализированного в ГБУЗ «Охинская ЦРБ» ребенка с редким врожденным заболеванием (атрезия пищевода), угрожающим жизни, и требующим организации специализированной (в том числе высокотехнологичной) медицинской помощи в экстренной форме.

По информации главного врача Охинской ЦРБ, практически всем беременным проводится пренатальная ультразвуковая диагностика для исключения врожденных пороков развития. Применительно к атрезии пищевода диагностический потенциал ультразвуковой диагностики сопряжен с известными сложностями и составляет ориентировочно 35 % [11, 12]. В случае выявления порока у плода беременных женщин направляют для родоразрешения в областной центр (Южно-Сахалинск). В том случае, если порок не был выявлен, в связи с тем, что в условиях центральной районной больницы отсутствуют возможности проведения радикальных

или паллиативных хирургических вмешательств новорожденным, пациентов с привлечением санитарной авиации направляют в перинатальный центр или областную детскую больницу в Южно-Сахалинск для наложения гастроэзофагостомы с последующей эвакуацией в Хабаровск.

Медицинскую эвакуацию проводят бригады реанимационно-консультативного центра Сахалинской областной детской больницы с использованием медицинских вертолетов, а при плохих погодных условиях — автомобилями скорой медицинской помощи класса С. Продолжительность медицинской эвакуации по обсуждаемому маршруту при использовании вертолета составляет порядка 8 ч (и увеличивается в зимнее время на срок прогрева и подготовки воздушного судна), автомобильным транспортом — не менее суток.

В качестве альтернативного варианта можно рассматривать направление выездной бригады специалистов для выполнения вмешательств, направленных на устранение либо предупреждение развития жизнеугрожающих расстройств. Однако целесообразность реализации данной модели организации и оказания специализированной медицинской помощи в экстренной форме ограничивается отсутствием в таблице оснащения ЦРБ аппаратуры для эффективного и безопасного использования у новорожденных.

В зависимости от сезона года самолеты авиакомпании «Аврора» выполняют 2–3 регулярных рейса в неделю по маршруту Хабаровск — Оха — Хабаровск. При этом эксплуатируемые самолеты в настоящее время не приспособлены для перевозки пациентов (как в положении лежа, так и в транспортном кузове), не отработана система согласования перевозки пассажиров (пациента, родителя и авиамедицинской бригады), медицинского оборудования и кислородных баллонов.

Наблюдатели и участники дискуссии допускали также возможность периода «вынужденной изоляции» ЦРБ г. Оха в результате внезапного ухудшения метеоусловий, снежных заносов на дорогах и других причин как фактора, омрачающего прогноз течения и исхода заболевания.

Клинические задачи для обсуждения на каждой из деловых игр были сформулированы таким образом, чтобы выявить наиболее острые проблемы, связанные с процессом принятия медико-тактических решений в условиях ДФО. С одной стороны, ребенку по характеру патологии и состояния требовалось оказание экстренной специализированной или высокотехнологичной медицинской помощи, с другой — объективно отсутствовали возможности оказания медицинской помощи в полном объеме в существующих медицинских организациях даже на уровне субъекта федерации, не говоря уже о муниципальном. При этом сроки организации и выполнения медицинской эвакуации в федеральные центры Москвы и Санкт-Петербурга в связи с огромными расстояниями создают реальные риски развития осложнений или летальных исходов до поступления пациентов в эти организации, а также кратно увеличивает стоимость перевозки.

Поиск оптимальных управленческих и клинических решений в условиях неопределенности и многофакторности переменных вводных, а также дефицита времени диктует необходимость разработки инструментов их алгоритмизации.

Виртуальное моделирование ситуации по профилю «торакальная хирургия» включало сценарий поступления в вечернее время в приемное отделение Среднеканской районной больницы (пос. Сеймчан Магаданской обл.), расположенной на расстоянии около 500 км от административного центра субъекта (Магадана), ребенка 1,5 лет с инородным телом пищевода — гальваническим элементом (батарейкой). Ситуация с госпитализацией в районную больницу пациента с высоким риском развития жизнеугрожающих осложнений в ближайшие часы требует оказания специализированной (в том числе высокотехнологичной) медицинской помощи в экстренной форме, но в данной медицинской организации ситуация усугубляется отсутствием специалистов и эндоскопического оборудования.

По профилю «комбустиология» в качестве клинической ситуации было выбрано реальное происшествие, произошедшее в Анадыре в 2017 г. — одновременное поступление в неспециализированную медицинскую организацию двух детей с тяжелыми термомеханическими

травмами, полученными в результате пожара, произошедшего в темное время суток в квартире жилого дома на втором (высоком) этаже. Дети находились в помещении одни, без присмотра взрослых. От испуга дети выпрыгнули в окно и — в результате пожара и последующего прыжка — получили тяжелые комбинированные повреждения: термоингаляционные ожоги, скелетные, черепно-мозговые травмы. Бригадами скорой медицинской помощи дети были доставлены в приемное отделение Чукотской окружной больницы в крайне тяжелом состоянии, требующим медицинской помощи в экстренной форме и организации медицинской эвакуации за пределы региона в педиатрический стационар со специализированными комбустиологическими и травматологическими отделениями. Руководители территориального здравоохранения приняли необходимое решение и обратились в медицинские организации, дислоцированные во Владивостоке и Хабаровске, а также в головной центр Всероссийской службы медицины катастроф — Всероссийский центр медицины катастроф «Защита» Минздрава России (ВЦМК «Защита»). Из-за отсутствия возможности принять пациентов в краевых больницах Хабаровского и Приморского краев, а также отсутствия в ДФО медицинских самолетов, способных выполнить межрегиональную авиамедицинскую эвакуацию, пациенты были доставлены специализированным бортом МЧС России в сопровождении медицинской бригады ВЦМК «Защита» в Детскую городскую клиническую больницу № 9 им. Г.Н. Сперанского Департамента здравоохранения г. Москвы.

Маршрут полета специализированного борта МЧС России «Сухой Суперджет», по которому осуществлялась медицинская эвакуация пораженных детей, представлен на рис. 4. В связи со спецификой расположения аэропорта Угольный относительно Анадыря — на другой стороне Анадырского лимана — при выполнении медэвакуации был выполнен дополнительный перелет через лиман на вертолете «Ми-8» с медицинскими модулями. Этап приземления на аэродроме Анадыря запечатлен на рис. 5, а расположение пациентов во время полета на специализированных медицинских модулях отечественного производства — на рис. 6.

Полет из Анадыря в Москву осуществлялся с двумя промежуточными посадками для дозаправки, длительность медицинской эвакуации пациентов «от койки до койки» составила 15 ч. Общая длительность медицинской эвакуации с момента выезда авиамедицинской бригады из Москвы до доставки пациентов в московскую больницу — 53 ч.

Ретроспективно анализируя успешную медицинскую эвакуацию 2017 г. из Анадыря в Москву, считаем необходимым указать на высокую ресурсозатратность и большую длительность, обусловленные отсутствием как должной маршрутизации, так и специализированного (медицинского) воздушного судна для межрегиональной медицинской эвакуации в ДФО.

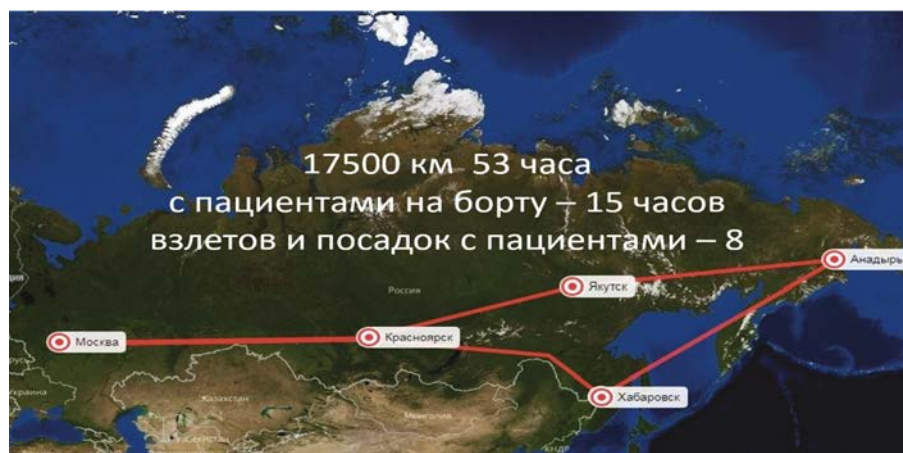


Рис. 4. Схема маршрута Москва — Красноярск — Якутск — Анадырь — Хабаровск — Красноярск — Москва при выполнении медицинской эвакуации детей самолетом МЧС России в 2017 г.

Fig. 4. The route scheme Moscow — Krasnoyarsk — Yakutsk — Anadyr — Khabarovsk — Krasnoyarsk — Moscow during the medical evacuation of children by the aircraft of the Ministry of Emergency Situations of Russia in 2017

По профилю «нейрохирургия» рассматривалась сложная клиническая ситуация — пациент с объемным заболеванием головного мозга, в 2022 г. был направлен для обследования и лечения из Анадыря (Чукотский автономный округ) в Москву в НМИЦ нейрохирургии им. акад. Н.Н. Бурденко Минздрава России. Заключительный клинический диагноз: «Опухоль правой лобно-теменной области головного мозга (анопластическая эпендимома, WHO Grade III), окклюзионная гидроцефалия». Радикальная комбинированная терапия ребенка с данным заболеванием предполагала ряд специализированных, в том числе высокотехнологичных, видов медицинской помощи, в частности, микрохирургического удаления опухоли с нейрофизиологическим мониторингом, а также химиотерапевтического лечения. Осложнение основного заболевания — прогрессирующая окклюзионная гидроцефалия — создавала угрозу жизни ребенку, а также увеличивала риски медицинской эвакуации в специализированную медицинскую организацию для радикального лечения. Пациент нуждался в медицинской помощи в экстренной форме — дренировании желудочков головного мозга.

По профилю «онкология» были реализованы две имитационные модели, описывающие сложные организационно-клинические ситуации. Первая модель представляла ребенка в возрасте 9 мес. с объемным образованием шеи — нейробластомой. Вторая модель — пациентка 15 лет с остеосаркомой верхней челюсти, после максиллэктоми, у которой при плановом обследовании через 6 мес. обнаружены очаговые изменения в легких, которые необходимо дифференцировать (отдаленные метастазы или образования неспецифического генеза?). Стратегия терапии данного контингента пациентов основывалась на комплексе специализированных, в том числе высокотехнологичных, видов медицинской помощи, включая комбинированное лечение с применением



Рис. 5. Фото с борта самолета во время приземления в аэропорту Анадыря (фото Сергея Суворова)

Fig. 5. Photo from the aircraft during landing at the airport of Anadyr (photo by Sergey Suvorov)

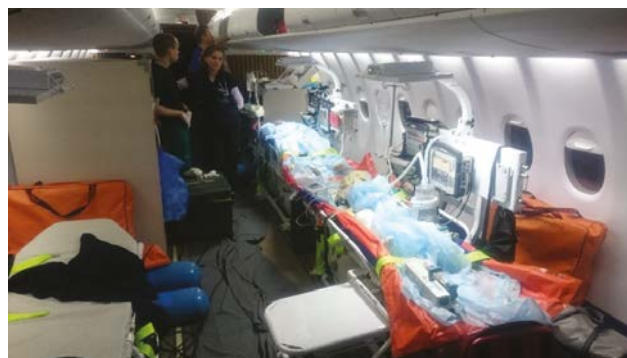

Рис. 6. Расположение пациентов на медицинских модулях на борту самолета во время медицинской эвакуации Анадырь — Москва (фото Сергея Суворова)

Fig. 6. The location of patients on medical modules on board aircraft during the medical evacuation of Anadyr — Moscow (photo by Sergey Suvorov)

Таблица 2. Частота выявления проблем организации и оказания специализированной хирургической помощи детям в регионах Дальневосточного федерального округа**Table 2.** Frequency of identification of various problems of organization and provision of specialized surgical care to children in the regions of the Far Eastern Federal District

Регион	Проблемы				
	кадровые	оснащения	транспортные	организационные	финансовые
Амурская область	+	+	+	+	+
Республика Бурятия	+	–	–	+	–
Еврейская автономная область	+	+	–	+	–
Забайкальский край	+	+	+	+	+
Камчатский край	+	+	+	+	+
Магаданская область	+	+	+	+	+
Республика Саха (Якутия)	–	–	+	+	–
Сахалинская область	+	+	+	+	+
Чукотский автономная область	+	+	+	+	+
Всего	8	7	7	9	6

микрохирургических технологий, химиотерапевтического и лучевого воздействия.

Последующие этапы игрового процесса включали формулировку модератором и наблюдателями вопросов для участников, уточняющих порядок действий территориальных медицинских специалистов и представителей органов управления здравоохранением регионов по организации медицинской помощи ребенку, маршрутизации и медицинской эвакуации, а также дискуссию с выявлением проблемных разделов цепочки решений и их обоснований, выявления факторов риска с последующим оформлением итогового заключения.

При ретроспективном анализе результатов серии имитационных игр установлено, что выявлены как общие проблемы педиатрического звена здравоохранения ДФО, так и частные вопросы организации медицинской помощи детям, с учетом характера (профиля) патологии, географическими, демографическими и медико-социальными особенностями отдельных субъектов федерального округа.

К общим для большинства или всех регионов ДФО мы относили проблемы, влияющие на организацию и оказание медицинской помощи детям по различным направлениям (профилям) детской хирургии, исключающие возможность оказания специализированной медицинской помощи в экстренной форме в полном объеме в соответствии с Программой государственных гарантий.

В качестве общих проблем выделены кадровые, технологические, транспортные, временные, организационные, коммуникационные, географические и демографические аспекты (табл. 2).

В соответствии с представленными данными, наиболее общие значимые проблемы (9 регионов) для федерального округа имеют организационный характер.

По данным представителей территориального здравоохранения, организационные проблемы определяются

трудностями межведомственного взаимодействия при реализации лечебно-эвакуационных мероприятий, дефицитом нормативно-правовой документации, определяющей своевременную медицинскую эвакуацию пациентов из субъектов ДФО в медицинские организации межрегионального либо федерального уровня.

Учитывая высокую потребность оказания медицинской помощи детскому населению по профилю «комбустиология» в Российской Федерации, Минздравом России в субъекты России направлено письмо¹ о возможности проведения дистанционных консультаций пострадавших специалистами ФГБУ «Приволжский федеральный медицинский исследовательский центр» и перевода пациентов в указанный центр для лечения (без уточнения схемы маршрутизации и порядка организации медицинской эвакуации).

В соответствии с консолидированным мнением участников игры, медицинская эвакуация данного контингента пораженных в Нижний Новгород при использовании регулярных авиарейсов характеризуется сложностью логистики, включая пересадку в аэропортах Москвы, высокими рисками для пациентов, обусловленными в том числе длительностью полетного времени, а также неоправданными финансовыми затратами.

Организационные проблемы усугубляются отсутствием в Дальневосточном федеральном округе структуры, координирующей межрегиональное взаимодействие медицинских организаций, определяющей возможности маневра силами и средствами медицинских организаций при возникновении «нештатных» ситуаций, а также функции оперативного контроля эффективности принимаемых управленческих решений.

¹ Информационное письмо от 2 июня 2016 г. № 15-1/10/2-3412 «О совершенствовании оказания специализированной, в том числе высокотехнологичной, медицинской помощи детям с термической травмой».

Кадровый дефицит, констатированный участниками игр в восьми регионах ДФО, наблюдался, прежде всего, по двум основным специальностям — «нейрохирургия» и «онкология», — кроме того, работающие во многих субъектах ДФО на момент проведения игр врачи — детские хирурги не располагали достаточными компетенциями в части эндохирургии и комбустиологии. На территории Чукотского автономного округа на период проведения деловых игр отсутствовали детский хирург и детский онколог.

Детскому населению двух регионов ДФО (Чукотский автономный округ, Еврейская автономная область) медицинская помощь по профилю «онкология» на территории субъекта не оказывалась в связи с отсутствием специалистов и лицензии у территориальных медицинских организаций на данный вид помощи.

Фактический дефицит специалистов — детских хирургов — во многих субъектах ДФО усугубляется отсутствием нормативно-правовой базы, которая обеспечила бы легитимизацию оказания экстренной медицинской помощи детям хирургами общего профиля.

В семи субъектах ДФО медицинскую помощь детям с ожоговой травмой осуществляли детские хирурги, травматологи-ортопеды во взаимодействии с анестезиологами-реаниматологами в связи с отсутствием специалистов с дополнительной профессиональной подготовкой по профилю деятельности «комбустиология».

Проблемы оснащения медицинских организаций регионов ДФО оборудованием и приборами для диагностического и лечебного обеспечения детского населения, констатированные в семи субъектах, сопряжены с существующим кадровым обеспечением и должны регулироваться действующими Порядками оказания медицинской помощи по профилю детская хирургия.

При этом высокоинформативная и дорогостоящая аппаратура (МРТ) в государственных и коммерческих медицинских организациях четырех регионов ДФО не использовалась в интересах детей в связи с отсутствием необходимого оборудования для проведения анестезиологических пособий во время диагностических исследований.

Наиболее острой проблемой оказалась транспортная — сложность и длительность проведения медицинской эвакуации пациентов до медицинских организаций в административных центрах субъектов ДФО. Даже в условиях использования санитарной авиации реальная длительность медицинской эвакуации из отдаленных районов до региональных столиц во многих субъектах ДФО достигает 12 ч. В условиях нелетной погоды при использовании автомобильного транспорта длительность медицинской эвакуации в головную больницу субъекта могла составлять 20 ч и более, а для ряда населенных пунктов ДФО была невозможна из-за отсутствия дорожной сети. Региональной особенностью Сахалинской области является наличие множества островов,

расположенных на больших расстояниях, что определяет сложность медицинской эвакуации, прежде всего в неблагоприятных погодных условиях. До Курильских островов возможно долететь через Петропавловск-Камчатский (не менее 4–5 ч) либо по морю на пласкоуте (около 10 ч).

Использование регулярных авиарейсов для медицинской эвакуации сопряжено с рядом сложностей (привязка к расписанию, наличию свободных мест, маршрутной сетке). Участниками игры отмечены: отсутствие у работающих на межрегиональных рейсах между городами ДФО авиакомпаний специальных модулей для перевозки пассажиров лежа, длительность согласования авиакомпаниями (более 2 сут) перевозки баллонов с кислородом, ограниченное пространство в салоне воздушного судна, доступное авиамедицинской бригаде для проведения urgentных мероприятий. В ДФО практически недоступны среднемагистральные медицинские самолеты для проведения медицинской эвакуации пациентов. Представители субъектов отмечали крайне высокую стоимость медицинской эвакуации в федеральные центры Москвы и Санкт-Петербурга на специализированных воздушных судах (оснащенных медицинскими модулями и выполняющими индивидуальный рейс), достигавшую 20 млн руб. за рейс.

Определенным диссонансом для авторов представляется минимальная частота финансовых проблем, которая указана представителями только шести регионов ДФО. Участниками деловой игры безоговорочно был поддержан проект создания межрегиональных центров детской хирургии по представленным приоритетным профилям, а также организации в ДФО координирующего центра и разработки программы маршрутизации пациентов на межрегиональном уровне.

Наблюдатели деловой игры отметили высокий уровень доверительности и откровенности обсуждения наиболее острых вопросов, позволивший наметить пути решения выявленных проблем.

ОБСУЖДЕНИЕ

Формат деловой игры позволил смоделировать взаимодействие специалистов медицинских организаций и органов управления здравоохранением регионов в процессе обоснования и принятия организационных и клинических решений с учетом конкретной региональной ситуации. Имитационный процесс деловых игр был ориентирован, прежде всего, на выявление «узких» мест, определяющих ограничение доступности и качества медицинской помощи в регионах ДФО.

Наиболее многоплановые задачи связаны с решением организационной проблемы реализации пилотного проекта МРЦ в ДФО, обусловленные необходимостью достижения консенсуса региональных органов законодательной и исполнительной власти различных

субъектов ДФО, профессионального сообщества, необходимой поддержки на федеральном уровне. При этом первоочередные решения предполагают формирование проектов Положений о МРЦ на базе многопрофильных педиатрических медицинских организаций административных центров Приморского и Хабаровского краев, разработку унифицированных формализованных межрегиональных соглашений, определяющих порядок и технологию взаимодействия сторон при направлении и приеме пациентов, лечебно-эвакуационном обеспечении, разработку схем маршрутизации и порядка проведения медицинской эвакуации, а также финансовых взаиморасчетов. Учитывая сложные географические, климатические и демографические особенности ДФО, с целью снижения рисков нарушения лечебно-эвакуационного процесса в условиях «вынужденной изоляции», в частности, из-за сложных метеоусловий, обоснованной выглядит необходимость дублирования приоритетных профильных межрегиональных центров в городах Владивосток и Хабаровск.

Проблема кадрового дефицита принципиально может быть решена путем мобилизации региональных ресурсов и формирования персонального социального пакета, однако в условиях низкой численности и крайне низкой плотности детского населения на территориях Чукотки, Магадана, Камчатки специалистам невозможно обрести необходимый опыт и поддерживать профессиональную форму, особенно в части диагностики и лечения редких и орфанных заболеваний.

В связи с низкой численностью детского населения в ряде районов и представленным дефицитом кадров, вызывает вопросы целесообразность оснащения территориальных медицинских организаций дорогостоящим оборудованием педиатрического назначения, в частности эндоскопами и аппаратами искусственной вентиляции легких для детей раннего возраста.

Федеральные нормативы организации оказания первичной медико-санитарной помощи предусматривают создание офиса врача общей практики на 1000 жителей малонаселенных районов проживания².

С учетом отдаленности данных районов от региональных центров (500 км и более) органами государственной власти в инициативном порядке принимаются решения об организации работы районных больниц с минимально необходимым набором специалистов: врач-хирург, врач-терапевт, врач-педиатр, врач — анестезиолог-реаниматолог, врач-гинеколог. Данные решения носят вынужденно компромиссный характер и не могут претендовать в содержательном аспекте на определение «специализированная медицинская помощь». Представляется, что с целью снижения остроты

кадрового дефицита на отдельных территориях ДФО требуется на федеральном уровне разработать нормативно-правовые акты, позволяющие хирургам «общего профиля» (при отсутствии детских хирургов) оказывать медицинскую помощь детям в экстренной и неотложной форме. Считаем, что разумным компромиссом может быть повышение профессиональной квалификации хирургов «общего профиля» по теме «Особенности оказания хирургической помощи детям раннего возраста» на профильных кафедрах вузов ДФО в объеме 150–200 учебных часов. Необходимость указанной реконструкции профессионального правового поля не ограничивается территориями ДФО, но является общероссийской проблемой.

Наиболее острой и ресурсоемкой проблемой для ДФО в целом является настоятельная необходимость развития системы санитарной авиации на межрегиональном уровне, прежде всего за счет использования среднемагистральных самолетов, оборудованных медицинскими модулями. Системное решение вопросов по разработке концепции развития санитарной авиации для обеспечения задач межрегиональной медицинской эвакуации требует межведомственного взаимодействия представителей Агентства стратегических инициатив, Минздрава России, Минтранса России, МЧС России, Минвостокразвития России, Федерального медико-биологического агентства, Российской ассоциации детских хирургов.

Межведомственное взаимодействие предполагает координацию деятельности организаций различной ведомственной подчиненности по задачам, срокам, привлекаемым силам и средствам, по месту событий и используемым ими технологиям (методам работы) в интересах обеспечения доступности и качества специализированной хирургической помощи каждому нуждающемуся в ней ребенку, то есть должно быть реализовано на регулярной основе.

Очевидно, что из-за ресурсных ограничений невозможно одномоментное решение обозначенных проблемных вопросов в системе организации в ДФО специализированной хирургической помощи детям в экстренной форме. Вместе с тем участники деловых игр высоко оценили потенциал концепции создания межрегиональных центров детской хирургии как методологического подхода к совершенствованию организации и оказания медицинской помощи детям в ДФО за счет концентрации ресурсов, кадрового, технического и научного потенциала, формирования «центров компетенций» на базе головных медицинских (педиатрических) организаций Приморского и Хабаровского краев.

Высокий уровень согласованности мнений участников игр относительно целесообразности и своевременности организации МРЦ по приоритетным для детей профилям хирургической деятельности обусловлен не только традиционной для русской врачебной школы идеей

² Приказ Министерства здравоохранения и социального развития Российской Федерации от 15 мая 2012 г. № 543н «Об утверждении Положения об организации оказания первичной медико-санитарной помощи взрослому населению».

профессиональной солидарности, но также опытом отечественной³ [10] и зарубежной медицины [7, 13].

Проект создания межрегиональных центров детской хирургии представлен генеральным директором Агентства стратегических инициатив С.В. Чупшевой Президенту Российской Федерации В.В. Путину в декабре 2021 г.⁴ как принципиальное условие развития социальной инфраструктуры регионов Дальнего Востока, существенный фактор повышения доступности и качества медицинской помощи. В соответствии со словами Президента России, неоднократно повторенными во время его выступления на пленарном заседании Восточного экономического форума 2023 г., «опережающее развитие Дальнего Востока — это наш абсолютный приоритет на весь XXI в.»⁵.

ЗАКЛЮЧЕНИЕ

Результаты публичного обсуждения отдельных ситуационных задач и замысла деловой игры в целом участниками дискуссии, представляющими регионы ДФО, позволяют утверждать, что идеология межрегиональных центров специализированной хирургической помощи детям соответствует видению представителей профессионального сообщества и организаторов территориального здравоохранения как перспективный путь повышения доступности и качества медицинской помощи детскому населению.

Профессиональному сообществу совместно с органами управления здравоохранением необходимо определиться с точками дислокации МРЦ на базе медицинских организаций Владивостока и Хабаровска, в связи с тем, что в настоящее время ни одна из существующих в этих краях медицинских организаций не готова выполнять функции МРЦ по всем приоритетным и обсужденным в рамках серии деловых игр профилям.

Необходимо разработать актуальные требования к кадровому обеспечению и таблицу оснащения планируемых межрегиональных центров детской хирургии по каждому из приоритетных профилей.

Целесообразно проведение НИОКР для создания информационной системы лечебно-эвакуационного обеспечения (на геоинформационной платформе) детского населения отдельных территорий ДФО, включая разработку математических и программно-аппаратных инструментов, позволяющих объективизировать и стандартизировать

оценку тяжести состояния пациентов и мониторинг результатов деятельности программы по развитию МРЦ.

Учитывая сложные географические, климатические и демографические особенности ДФО участники деловых игр, представляющие региональные команды, с целью снижения рисков нарушения лечебно-эвакуационного процесса в условиях «вынужденной изоляции», обосновали необходимость дублирования приоритетных профильных межрегиональных центров в городах Владивосток и Хабаровск.

Необходимо создание координирующих центров (проектных офисов) в ДФО и на федеральном уровне с целью координации действий в рамках проекта, разработки и обеспечения маршрутизации пациентов в межрегиональные и федеральные центры специализированной хирургической помощи, а также связь участников проекта с ведущими специалистами по профилям в федеральных медицинских организациях.

Наиболее проблемным вопросом для здравоохранения ДФО является межрегиональная медицинская эвакуация с целью обеспечения оказания специализированной медицинской помощи в экстренной форме, организация которой без привлечения санитарной авиации — среднемагистральных медицинских самолетов — для подавляющего числа субъектов ДФО невозможна. Решение данного вопроса требует межведомственных согласований и совершенствования нормативно-правовой базы в части организации и финансирования. По мнению авторов, системный подход предполагает создание межведомственной рабочей группы, включая представителей Агентства стратегических инициатив, Минздрава России, Минтранса России, Минвостокразвития России, Федерального медико-биологического агентства, МЧС России, Российской ассоциации детских хирургов, для разработки концепции развития инфраструктуры санитарной авиации, решающей задачи межрегиональной медицинской эвакуации пациентов как внутри ДФО, так и в другие регионы страны.

ДОПОЛНИТЕЛЬНАЯ ИНФОРМАЦИЯ

Благодарности. Авторы статьи выражают искреннюю благодарность коллегам, принимавшим активное участие в исследовании в качестве модераторов деловых игр. Профессионализм, гражданская и врачебная ответственность за обеспечение доступности и качества медицинской помощи детям в регионах ДФО определили успешную реализацию серии деловых игр по приоритетным профилям детской хирургии.

Вклад авторов. Все авторы внесли существенный вклад в разработку концепции, проведение исследования и подготовку статьи, прочли и одобрили финальную версию перед публикацией. Вклад каждого автора: Д.А. Морозов — руководство командой, разработавшей идеологию деловых игр, создание базового сценария, модерирование первой деловой игры, редактирование статьи; В.М. Розинов — участие в работе команды разработчиков идеологии деловых игр, выполнение функции

³ Приказ Министерства здравоохранения СССР от 23 марта 1984 г. № 320 «О мерах по дальнейшему совершенствованию хирургической помощи детям в СССР». URL: <https://base.garant.ru/4172780/>

⁴ Встреча с главой АСИ Светланой Чупшевой 16 декабря 2021 г. // Официальный сайт Президента России. URL: <http://www.kremlin.ru/events/president/transcripts/67377>.

⁵ Выступление Владимира Путина на пленарном заседании Восточного экономического форума. Стенограмма // Сайт ФГБУ «Редакция «Российской газеты». URL: <https://rg.ru/2023/09/12/vystuplenie-vladimira-putina-na-plenarnom-zasedanii-vostochnogo-ekonomicheskogo-foruma-stenogramma.html>

наблюдателя в период проведения серии деловых игр, обобщение результатов, написание текста статьи; С.Г. Суворов — участие в работе команды разработчиков идеологии деловых игр, координация взаимодействия с региональными участниками игр ДФО, организация технической поддержки, видеоконференцсвязь, обобщение результатов, написание текста статьи; Ф.Б. Ампар — сбор литературных данных, участие в организации проведения игр, обработка статистических результатов, стенографирование дискуссии участников деловых игр, подготовка иллюстративного материала; С.В. Стрижнев — взаимодействие с региональными участниками игр, медико-статистический анализ результатов игр, согласование начального варианта статьи, редактирование статьи; Н.Н. Ваганов — участие в разработке концепции межрегиональных центров детской хирургии, в формировании состава команды наблюдателей деловых игр, выполнение функции наблюдателя в период проведения серии деловых игр, редактирование статьи.

Источник финансирования. Видеоконференцсвязь для проведения деловых игр профинансирована НКО «Агентство стратегических инициатив по продвижению новых проектов» и осуществлена при организационно-технологической поддержке ООО «Мобильная медицина» и Ассоциации ФБМ.

Конфликт интересов. Авторы декларируют отсутствие явных и потенциальных конфликтов интересов, связанных с проведенным исследованием и публикацией настоящей статьи.

ADDITIONAL INFORMATION

Acknowledgments. The authors express their sincere gratitude to colleagues who took an active part in the study as moderators of business games. Professionalism, civic and medical responsibility for ensuring the availability and quality of medical care for children in the Far Eastern Federal District regions determined the successful implementation of a series of business games on priority profiles of pediatric surgery.

Authors' contribution. Thereby, all authors made a substantial contribution to the conception of the study, acquisition, analysis, interpretation of data for the work, drafting and revising the article, final approval of the version to be published and agree to be accountable for all aspects of the study. The contributions of each author: D.A. Morozov — leadership of the team that developed the ideology of business games, creation of the basic scenario, moderation of the first business game, editing of the article; V.M. Rozinov — participation in the work of the team of developers of the ideology of business games, acting as an observer during the series of business games, summarizing the results, writing the text of the article; S.G. Suvorov — participation in the work of the team of developers of the ideology of business games, coordination of interaction with regional participants of the Far Eastern Federal District games, organization of technical support of the VKS, summarizing the results, writing the text of the article; F.B. Ampar — collection of literary data, participation in the organization of the games, processing of statistical results, shorthand discussion of participants of business games, preparation of illustrative material, S.V. Strizhnev — interaction with regional participants of the games, medical and statistical analysis of the results of the games, coordination of the initial version of the article, editing of the article; N.N. Vaganov — participation in the development of the concept of interregional centers of pediatric surgery, in the formation of a team of observers of business games, performing the function of an observer during a series of business games, editing an article.

Funding source. Videoconferencing for Business Games was funded by the NGO "Agency for Strategic Initiatives" and implemented with the organizational and technological support of Mobile Medicine LLC and the FBM Association.

Competing interests. The authors declare that they have no competing interests.

СПИСОК ЛИТЕРАТУРЫ

1. Бельчиков Я.М., Бирштейн М.М. Деловые игры. Рига: Авотс, 1989. 304 с.
2. Берн Э. Игры, в которые играют люди. Психология человеческих взаимоотношений. Люди, которые играют в игры. Психология человеческой судьбы / пер. с англ. Москва: Прогресс, 1988.
3. Имитационная управленческая игра. Большая российская энциклопедия. В 35 т. / Отв. ред.: С.Л. Кравец. Москва: Большая российская энциклопедия, 2004–2017. Т. 11.
4. Щедровицкий Г.П. Организационно-деятельностная игра. Сборник текстов. Москва: Наследие ММК, 2004. 288 с.
5. Панова А.Н. История развития деловой игры как одного из методов активного обучения // Психология и педагогика: методика и проблемы практического применения. 2010. № 17. С. 327–332.
6. Гражданская защита: энциклопедия в 4-х т. Т. II (К–О) / под ред. С.К. Шойгу; МЧС России. Москва: ЗАО ФИД «Деловой экспресс», 2007.
7. Розин В.М., Морозов Д.А., Румянцев С.А., и др. Межрегиональные центры высокотехнологичной детской хирургии — залог доступности и качества медицинской помощи детям России // Российский вестник детской хирургии, анестезиологии и реаниматологии. 2018. Т. 8, № 3. С. 6–17. DOI: 10.30946/2219-4061-2018-8-3-6-17
8. Розин В.М., Морозов Д.А., Румянцев С.А., и др. Межрегиональные центры специализированной хирургической помощи детям России — профиль и дислокация // Российский вестник детской хирургии, анестезиологии и реаниматологии. 2019. Т. 9, № 1. С. 8–16. DOI: 10.30946/2219-4061-2019-9-1-8-16
9. Розин В.М., Морозов Д.А., Румянцев С.А., и др. Обоснование дислокации межрегиональных центров специализированной хирургической помощи детям в Российской Федерации // Российский вестник детской хирургии, анестезиологии и реаниматологии. 2020. Т. 10, № 3. С. 263–274. DOI: 10.17816/psaic694

10. Исаков Ю.Ф. Современные аспекты детской хирургии. Актовая речь. Москва: АМН СССР, 1978.
11. Kassif E., Weissbach T., Kushnir A., et al. Esophageal atresia and tracheoesophageal fistula: prenatal sonographic manifestation from early to late pregnancy // *Ultrasound Obstet Gynecol.* 2021. Vol. 58, No. 1. P. 92–98. DOI: 10.1002/uog.22050
12. Pedersen R.N., Calzolari E., Husby S., et al. Oesophageal atresia: prevalence, prenatal diagnosis and associated anomalies in 23

- European regions // *Arch Dis Child.* 2012. Vol. 97, No. 3. P. 227–232. DOI: 10.1136/archdischild-2011-300597
13. Moulton S.L., Recicar J.F. Jr., Bensard D.D. Система организации травматологической помощи детям в регионе Скалистых гор на западе США // *Российский вестник детской хирургии, анестезиологии и реаниматологии.* 2018. Т. 8, № 4. С. 6–13. DOI: 10.30946/2219-4061-2018-8-4-6-13

REFERENCES

1. Belchikov JM, Birshtein MM. *Business games.* Riga: Avots, 1989. 304 p. (In Russ.)
2. Berne E. *The games people play. Psychology of human relationships. People who play games. Psychology of human destiny.* Transl. from Engl. Moscow: Progress, 1988. (In Russ.)
3. Simulation management game: Great Russian Encyclopedia: 35 volumes / Rep. ed. S.L. Kravets. Moscow: Great Russian Encyclopedia, 2004–2017. Vol. 11. (In Russ.)
4. Shchedrovitsky GP. *Organizational-activity game. Collection of texts.* Moscow: Nasledie MMK, 2004. 288 p. (In Russ.)
5. Panova AN. History of development of business game as one of the methods of active learning. *Psychology and pedagogy: methodology and problems of practical application.* 2010;(17):327–332. (In Russ.)
6. Shoigu SK, editor; Ministry of Emergency Situations of Russia. *Civil defense: encyclopedia in 4 vol. Vol. II (K-O).* Moscow: ZAO FID «Delovoi ehkspress», 2007. (In Russ.)
7. Rozinov VM, Morozov DA, Rummyantsev SA, et al. Interregional centers of high-tech children's surgery – mortgage of accessibility and quality of medical care for Russian children. *Russian Journal of Pediatric Surgery, Anesthesia and Intensive Care.* 2018;8(3):6–17. DOI: 10.30946/2219-4061-2018-8-3-6-17
8. Rozinov VM, Morozov DA, Rummyantsev SA, et al. Interregional centers for specialized pediatric surgical aid in Russia — profile and dis-

- location. *Russian Journal of Pediatric Surgery, Anesthesia and Intensive Care.* 2019;9(1):8–16. DOI: 10.30946/2219-4061-2019-9-1-8-16
9. Rozinov VM, Morozov DA, Rummyantsev SA, et al. The rationale for dislocation of interregional specialized surgical care centers for children in the Russian Federation. *Russian Journal of Pediatric Surgery, Anesthesia and Intensive Care.* 2020;10(3):263–274. DOI: 10.17816/psaic694
10. Isakov YuF. *Modern aspects of pediatric surgery. Act speech.* Moscow: AMN SSSR, 1978.
11. Kassif E, Weissbach T, Kushnir A, et al. Esophageal atresia and tracheoesophageal fistula: prenatal sonographic manifestation from early to late pregnancy. *Ultrasound Obstet Gynecol.* 2021;58(1):92–98. DOI: 10.1002/uog.22050
12. Pedersen RN, Calzolari E, Husby S, et al. Oesophageal atresia: prevalence, prenatal diagnosis and associated anomalies in 23 European regions. *Arch Dis Child.* 2012;97(3):227–232. DOI: 10.1136/archdischild-2011-300597
13. Moulton SL, Recicar JF Jr, Bensard DD. The system of care for injured children in the state of Colorado and the rocky mountain region of the Western United States. *Russian Journal of Pediatric Surgery, Anesthesia and Intensive Care.* 2018;8(4):6–13. DOI: 10.30946/2219-4061-2018-8-4-6-13

ОБ АВТОРАХ

Дмитрий Анатольевич Морозов, д-р мед. наук, профессор;
ORCID: 0000-0002-1940-1395; eLibrary SPIN: 8779-8960;
e-mail: damorozov@list.ru

Владимир Михайлович Розин, д-р мед. наук, профессор;
ORCID: 0000-0002-9491-967X; eLibrary SPIN: 2770-3752;
e-mail: rozinov@inbox.ru

***Сергей Германович Суворов**, канд. мед. наук;
адрес: Россия, 125412, Москва, ул. Талдомская, д. 2;
ORCID: 0000-0002-8286-3541; eLibrary SPIN: 5438-1302;
e-mail: suvorowww@gmail.com

AUTHORS' INFO

Dmitry A. Morozov, MD, Dr. Sci. (Med.), Professor;
ORCID: 0000-0002-1940-1395; eLibrary SPIN: 8779-8960;
e-mail: damorozov@list.ru

Vladimir M. Rozinov, MD, Dr. Sci. (Med.), Professor;
ORCID: 0000-0002-9491-967X; eLibrary SPIN: 2770-3752;
e-mail: rozinov@inbox.ru

***Sergey G. Suvorov**, MD, Cand. Sci. (Med.);
address: 2 Taldomskaya str., Moscow, 125412, Russia;
ORCID: 0000-0002-8286-3541; eLibrary SPIN: 5438-1302;
e-mail: suvorowww@gmail.com

* Автор, ответственный за переписку / Corresponding author

Фатима Баталовна Ампар; ORCID: 0000-0002-4594-7025;
eLibrary SPIN: 9902-4290; e-mail: fatampar@mail.ru

Сергей Викторович Стрижнев; ORCID: 0009-0005-1515-0989;
e-mail: s4041010@gmail.com

Николай Николаевич Ваганов, д-р мед. наук, профессор;
ORCID: 0009-0002-4063-9362; eLibrary SPIN: 3875-5040;
e-mail: nnvaganov@yandex.ru

Fatima B. Ampar; ORCID: 0000-0002-4594-7025;
eLibrary SPIN: 9902-4290; e-mail: fatampar@mail.ru

Sergey V. Strizhnev; ORCID: 0009-0005-1515-0989;
e-mail: s4041010@gmail.com

Nikolay N. Vaganov, MD, Dr. Sci. (Med.), Professor;
ORCID: 0009-0002-4063-9362; eLibrary SPIN: 3875-5040;
e-mail: nnvaganov@yandex.ru

DOI: <https://doi.org/10.17816/psaic1562>

Научная статья

Одноэтапное восстановление 4 пальцев кисти у детей методом микрохирургической аутотрансплантации комплексов тканей стоп

С.И. Голяна

Национальный медицинский исследовательский центр детской травматологии и ортопедии им. Г.И. Турнера, Санкт-Петербург, Россия

АННОТАЦИЯ

Актуальность. По-прежнему наиболее перспективным и актуальным методом восстановления отсутствующих с рождения или после травмы пальцев кисти является микрохирургическая аутотрансплантация пальцев стоп. В случаях необходимости восстановления 2 и более пальцев возможна и необходима одновременная пересадка комплексов тканей с обеих стоп, включающих 1 или 2 пальца. Таким образом, в ходе одной операции возможно произвести реконструкцию максимально 4 пальцев кисти. Такие операции, по данным литературы, производятся крайне редко, поскольку являются очень трудоемкими и длительными.

Цель — представить результаты опыта одномоментной микрохирургической аутотрансплантации 4 пальцев стоп на кисть у детей с врожденной и приобретенной патологией.

Материалы и методы. С помощью клинического, рентгенологического, биомеханического методов проведена оценка результатов лечения 9 пациентов с врожденными и приобретенными деформациями верхней конечности, которым была выполнена одномоментная микрохирургическая аутотрансплантация двух комплексов тканей с каждой стопы, включающих II–III пальцы. Определены показания к выполнению данного метода микрохирургической реконструкции у детей с отсутствием 4 (или всех 5) пальцев кисти, проведен анализ результатов, послеоперационных осложнений, оценка состояния донорской и реципиентной зон.

Результаты. Из 914 аутотрансплантаций пальцев стоп на кисть у детей, произведенных в отделении реконструктивной микрохирургии и хирургии кисти, в 9 случаях произведена одномоментная пересадка 4 пальцев (с каждой стопы по два). Средний возраст пациентов составил 4,2 года. Два ребенка были с врожденными пороками развития кисти и 7 — с последствиями травмы. В 8 случаях производили восстановление II–V пальцев кисти и в одном случае — I–IV пальцев. Осложнения, связанные с нарушением кровообращения в трансплантатах, наблюдали в 22 %, но они были временными. Все пересаженные трансплантаты прижились. Всем пациентам потребовалось продолжение хирургического лечения после пересадки пальцев с целью улучшения их внешнего вида и функции. Биомеханические методы обследования показали полное восстановление их функции в среднем через 4 мес. (± 1 мес.) после операции.

Заключение. Проведенное исследование показало возможности и эффективность применения данной операции у детей как с врожденной, так и с приобретенной патологией кисти при необходимости восстановления 4 пальцев. Одномоментная микрохирургическая пересадка пальцев стоп обеспечивает восстановление хорошего внешнего вида кисти и ее функциональных возможностей.

Ключевые слова: микрохирургическая аутотрансплантация; пересадка пальцев; врожденная деформация кисти; последствие травмы; хирургия кисти; восстановление пальцев; дети.

Как цитировать

Голяна С.И. Одноэтапное восстановление 4 пальцев кисти у детей методом микрохирургической аутотрансплантации комплексов тканей стоп // Российский вестник детской хирургии, анестезиологии и реаниматологии. 2023. Т. 13, № 4. С. 475–490. DOI: <https://doi.org/10.17816/psaic1562>

DOI: <https://doi.org/10.17816/psaic1562>

Research Article

One-stage reconstruction of four fingers in children using microsurgical autotransplantation of foot tissue complexes

Sergey I. Golyana

Turner Scientific Research Institute for Children's Orthopedics, Saint Petersburg, Russia

ABSTRACT

BACKGROUND: Toe-to-hand transfer is still the most promising and relevant method for restoring fingers that are missing from birth or after injury. In cases requiring the restoration of two or more digits, simultaneous transplantation of tissue complexes from both feet, including one or two toes, is possible and necessary. Thus, a maximum of four fingers can be restored during one operation. Such operations, according to the literature, are performed extremely rarely because they are very extensive and time-consuming.

AIM: To present the results of simultaneous microsurgical autotransplantation of four toes to the hand in children with congenital and acquired pathologies.

MATERIALS AND METHODS: The study used clinical, radiological, and biomechanical methods to assess the results of nine patients with congenital and acquired upper limb deformities who underwent simultaneous microsurgical autotransplantation of two tissue complexes from each foot, including toes II–III. The indications for performing this method of microsurgical reconstruction in children with the absence of four (or all five) fingers have been determined. The results, postoperative complications, and conditions of the donor and recipient zones were analyzed.

RESULTS: To date, 914 such operations have been performed in children. In nine cases, four toes were simultaneously transplanted (two from each foot). The average age of the patients was 4.2 years. Two children had congenital malformations of the hand, and seven had consequences of trauma. In eight cases, fingers II–V were restored, and in one case, fingers I–IV were restored. Complications associated with impaired blood circulation in the grafts were observed in 22% of the cases; however, they were temporary. All transplanted grafts survived. All patients required continued surgical treatment after the toe transfer to improve their appearance and function. Biomechanical examination methods showed complete restoration of function on average of 4 months (± 1 month) after surgery.

CONCLUSIONS: This study showed the possibility and effectiveness of using toes for hand transfer in children with both congenital and acquired hand pathologies that require the restoration of four fingers. Simultaneous microsurgical transplantation of toes ensures the restoration of a good appearance of the hand and its functionality.

Keywords: microsurgical autotransplantation; toe-to-hand transfer; congenital hand deformity; consequence of injury; hand surgery; finger reconstruction; children.

To cite this article

Golyana SI. One-stage reconstruction of four fingers in children using microsurgical autotransplantation of foot tissue complexes. *Russian Journal of Pediatric Surgery, Anesthesia and Intensive Care*. 2023;13(4):475–490. DOI: <https://doi.org/10.17816/psaic1562>

Received: 08.10.2023

Accepted: 07.11.2023

Published: 25.12.2023

DOI: <https://doi.org/10.17816/psaic1562>

Research Article

通过显微外科自体移植足部组织复合物，分阶段修复儿童手部的4个手指

Sergey I. Golyana

Turner Scientific Research Institute for Children's Orthopedics, Saint Petersburg, Russia

摘要

论证。目前足趾显微外科自体移植仍然是修复出生后或外伤后缺失手指的最有前途和最实用的方法。在需要修复2个或更多足趾的情况下，同时移植双脚的组织复合物（包括1个或2个足趾）是可能的，也是必要的。因此，在一次手术过程中最多可以重建手部的4个手指。根据文献记载，这种手术很少进行，因为手术非常耗费人力和时间。

目的。本研究旨在展示在先天性和后天性病变的儿童中，通过显微外科手术将4个足趾自体移植到手部的经验成果。

材料和方法。通过临床、X线、生物力学等方法，对9例先天性和后天性上肢畸形患者进行一次显微外科自体移植，每足2个组织复合物累及II~III指的治疗结果进行评价。确定了对手部缺失四指（或全部五指）的儿童实施这种显微外科重建方法的适应症；分析了结果、术后并发症以及对供体和受体区域的评估。

结果。在修复显微外科和手外科进行的914例儿童手部足趾自体移植手术中，9例进行了4个足趾（每个脚两个）的单阶段移植。患者的平均年龄为4.2岁。两名患儿的手部有先天性畸形，7名患儿的手部有外伤。8例手部II~V指修复，1例手部I~IV指修复。22%的移植物出现了与循环障碍相关的并发症，但这些并发症都是暂时的。所有移植的移植物都存活了下来。所有患者在手指移植后都需要继续接受手术治疗，以改善外观和功能。生物力学检查方法显示，他们在术后平均4个月（±1个月）就完全恢复了功能。

结论。这项研究表明，对于患有先天性和后天性手部病变的儿童，在需要恢复4个足趾时，使用这种手术的可能性和有效性都很高。一次显微外科足趾移植手术可恢复手部的良好外观和功能。

关键词：显微外科自体手指移植；手指移植；先天性手部畸形；创伤后遗症；手部手术；手指重建；儿童。

引用本文

Golyana SI. 通过显微外科自体移植足部组织复合物，分阶段修复儿童手部的4个手指. *Russian Journal of Pediatric Surgery, Anesthesia and Intensive Care*. 2023;13(4):475–490. DOI: <https://doi.org/10.17816/psaic1562>

收到: 08.10.2023

接受: 07.11.2023

发布日期: 25.12.2023

АКТУАЛЬНОСТЬ

Восстановление пальцев кисти у детей по-прежнему остается одной из наиболее актуальных и сложных проблем ортопедии и травматологии. Эта задача требует решения в хирургическом лечении детей как при врожденных недоразвитиях, так и при посттравматических деформациях пальцев кисти. На протяжении многих десятилетий хирурги искали наиболее оптимальные варианты восстановления пальцев на кисти — от различных хирургических методов до протезирования. Развитие операционной увеличительной оптики и микрохирургических технологий значительно расширило возможности лечения пациентов с патологией опорно-двигательного аппарата. Возможности сшивания мелких структур (сосудов и нервов) с использованием операционного микроскопа позволили, во-первых, восстанавливать кровообращение в отчлененных в результате травмы сегментах и осуществлять их реплантацию. А во-вторых, данные технологии необходимы для пересадки кровоснабжаемых комплексов тканей с целью восстановления кровообращения в них после перемещения в реципиентную зону. На сегодняшний день многие исследователи и ведущие специалисты по хирургии кисти признают, что метод микрохирургической аутоотрансплантации пальцев стоп является оптимальным и наиболее эффективным для восстановления пальцев кисти. Это единственный хирургический метод лечения, который может обеспечить восстановление наиболее подобных по строению и функции пальцев кисти. У данного контингента пациентов необходимо получить не только стабильный функциональный результат, но также последующий рост и развитие оперируемой конечности [1–3].

При отсутствии нескольких пальцев кисти разработаны методы одномоментной пересадки 2 пальцев с одной стопы (блок II–III пальцев) либо пересадки по одному аутоотрансплантату с каждой стопы [4–6]. При этом трансплантат может включать 1 или 2 пальца стопы на общей сосудистой ножке. Обычно лечебный процесс, направленный на восстановление пальцев кисти, многоэтапный, то есть при необходимости создания нескольких пальцев пересадку аутоотрансплантатов со стоп осуществляют в ходе 2–3 операций. Кроме того, после восстановления пальцев необходимы еще 2–3 кожно- и сухожильно-пластические операции, задача которых состоит в улучшении внешнего вида и функции кисти. Таким образом, лечение растягивается на годы.

Аутоотрансплантация пальцев стоп связана с риском возникновения осложнений, в основном микроциркуляторного характера, что может привести к серьезным стойким нарушениям кровообращения в пересаженном аутоотрансплантате и последующему его некрозу. Этому вопросу посвящены многие исследования, в том числе и публикации от нашего учреждения. Эффективная борьба с осложнениями после микрохирургических

операций — важный элемент, определяющий исход запланированного лечения [7, 8].

Один из значимых недостатков данного метода — использование здоровой стопы в качестве донорской области. Однако многочисленные наблюдения в отдаленном периоде показали, что пациенты удовлетворены косметическим и функциональным состоянием донорской области, отсутствует болевой синдром, и проведенная реконструкция стопы не влияет на качество жизни пациента [9, 10].

Статьи, посвященные одномоментному восстановлению 4 пальцев кисти методом пересадки пальцев стоп, не встретились нам в доступной зарубежной и отечественной литературе. Поэтому считаем необходимым и актуальным поделиться нашим опытом применения данного метода лечения у детей.

Цель исследования — представить результаты одномоментной микрохирургической аутоотрансплантации 4 пальцев стоп на кисть у детей с врожденной и приобретенной патологией.

МАТЕРИАЛЫ И МЕТОДЫ

Проанализированы результаты лечения 9 пациентов детского возраста с врожденными и приобретенными деформациями верхней конечности, которым с целью восстановления 4 пальцев кисти выполнена одномоментная микрохирургическая аутоотрансплантация двух комплексов тканей с каждой стопы, включающих II–III пальцы. Определены показания к выполнению данного метода микрохирургической реконструкции у детей с отсутствием 4 (или всех 5) пальцев кисти, проведен анализ результатов, послеоперационных осложнений, оценка состояния донорской и реципиентной зон.

В отделении реконструктивной микрохирургии и хирургии кисти Национального медицинского исследовательского центра детской травматологии и ортопедии им. Г.И. Турнера с 1986 г. произведено 914 аутоотрансплантаций пальцев стоп в позицию пальцев кисти. Из них только в 1 % (9 операций) потребовалось одномоментное восстановление 4 пальцев кисти с помощью пересадки двух блоков II–III пальцев. В 8 случаях производили реконструкцию «длинных» (трехфаланговых) пальцев кисти и в одном случае пальцы стоп были перемещены в позицию I–IV пальцев кисти. Средний возраст детей составил 4,2 года (самому младшему пациенту было 2,3 года, самому старшему — 8,4 года). Два ребенка были с врожденными пороками развития кисти и 7 — с последствиями травмы. По полу количество прооперированных детей отличалось незначительно (5 мальчиков и 4 девочки). Этиологические факторы, обусловившие наличие врожденной или приобретенной патологии кисти, указаны в таблице. Всем детям проводилось до- и послеоперационное обследование — клиническое, рентгенологическое, биомеханическое.

Таблица. Характеристика клинического материала

Table. Characteristics of the clinical materials

Пол	Возраст (лет)	Этиологический фактор		Реципиентная зона	
		врожденная патология	посттравматическая патология	II–V пальцы	I–IV пальцы
Мальчики	2	–	Мясорубка	+	–
	3	Эктродактилия	–	+	–
	5	–	Мясорубка	–	+
	5	–	Ожог	+	–
	8	–	Петарда	+	–
Девочки	2	Эктродактилия	–	+	–
	4	–	Мясорубка	+	–
	4	–	Мясорубка	+	–
	5	–	Мясорубка	+	–

При обсуждении оперативного вмешательства родителям детей объясняли недостатки, риски и возможные послеоперационные осложнения после проведения микрохирургической аутопереноски пальцев стопы на кисть. Кроме того, рассматривали возможные альтернативные хирургические методики и протезирование. Во всех случаях окончательное решение о выполнении аутопереноски пальцев стопы на кисть принимали родители.

Клиническое исследование включало сбор анамнеза, классический ортопедический осмотр. При сборе анамнестических данных у родителей выясняли особенности протекания беременности, результаты УЗИ (если проводилось), сроки родов. В случаях последствия травмы уточняли характер и обстоятельства травмы, сроки и способ проведенной первичной хирургической обработки и последующих этапов лечения до поступления в наш стационар.

При клиническом осмотре оценивались уровень отклонения (недоразвития) пальцев кисти, состояние сохранившихся пальцев, функциональные возможности кисти (наличие и виды схватов), состояние кожных покровов кисти (распространенность и степень выраженности рубцов), последствия повреждения сохранившихся анатомических структур кисти. Измеряли амплитуду пассивных и активных движений в сохранившихся суставах. Оценивали состояние мышц предплечья и кисти, их функцию. Подвергали также оценке эстетический вид кисти, определяли возможности его улучшения.

Рентгенологическое обследование проводилось с целью выявления характерных изменений костей и суставов поврежденной (недоразвитой) кисти и пальцев. Рентгенограммы кисти производились в двух проекциях (тыльно-ладонной и прямой для первого пальца) при поступлении в стационар, интраоперационно, перед удалением фиксирующих спиц и на последующих этапах хирургического лечения детей.

Рентгенологические объекты анализа: форма и размеры сохранившихся после травмы коротких трубчатых

костей, наличие пястно-фаланговых суставов и признаков их поражения.

Биомеханическое исследование стоп у детей до и после пересадки пальцев на кисть включало оценку статики и кинематики. Целями плантографического исследования были определение разброса значений параметров стоп в норме (расчет доверительных границ среднего арифметического — $M - L \dots M + L$) для их сравнения с возможными отклонениями соответствующих показателей у оперированных пациентов и оценки статистической достоверности, а также выявление возможных сопутствующих отклонений от нормы плантографических характеристик стоп. Стабилометрическое исследование проводилось с целью выявления функциональных способностей нижних конечностей после операций заимствования трансплантатов пальцев стопы.

Полученные результаты подвергали статистической обработке в системе Statistica v.13.3 с помощью методов параметрической и непараметрической статистики.

После проведения необходимого обследования производилось микрохирургическое вмешательство. Обычно для ускорения процесса работали одновременно две бригады хирургов.

Ход операции. Производили разрез по тыльной поверхности стопы в проекции II межплюсневой промежутка с продолжением на подошвенную поверхность через I и III межпальцевые промежутки. Выделяли все ветви большой и малой подкожных вен, участвующие в кровообращении II–III пальцев стопы. От проксимального отдела стопы производили мобилизацию тыльной артерии стопы и ее продолжение в виде первой тыльной плюсневой артерии. Затем продолжали выделение структур на подошвенной поверхности стопы — фрагмент артериальной подошвенной дуги и три плюсневые подошвенные артерии, анастомозирующие с первой тыльной плюсневой артерией через глубокую артериальную ветвь. Всегда старались сохранять для трансплантата максимально возможное количество артерий и венозных

ветвей. Выделяли и как можно проксимальнее пересекали сухожилия сгибателей и разгибателей II–III пальцев, подошвенные пальцевые нервы. После капсулотомии II–III плюснефаланговых суставов (в двух случаях путем остеотомии плюсневых костей) пальцы стопы отделяли от донорского ложа.

Аналогично выделяли пальцы на второй стопе (вариант сосудистой анатомии в 78 % случаев на обеих стопах был идентичен).

Затем производили разрезы в реципиентной зоне — на кисти в области сохранившихся фрагментов (культи) основных фаланг II–V пальцев с продолжением на тыльную и ладонную поверхности кисти. На тыльной поверхности кисти выделяли сухожилия разгибателей II–V пальцев и венозную ветвь *v. basilica*. На ладонной поверхности кисти мобилизовали сухожилия сгибателей II–V пальцев, общие пальцевые нервы. Из дополнительного углового разреза в области «анатомической табакерки» обнаруживали лучевую артерию и ветви *v. cephalica*. В качестве питающей реципиентной артерии также возможно использовать локтевую артерию, либо ее продолжение — ладонную артериальную дугу с отходящими от нее общими ладонными пальцевыми артериями. Обнажали и освобождали от рубцов костные культи фаланг II–V пальцев (если они были сохранены).

Затем, после отсечения питающих ножек трансплантатов на стопах, последние переносили на кисть в позицию II–V пальцев и фиксировали их спицами по оси. После чего поочередно сшивали сухожилия сгибателей и разгибателей, пальцевые нервы. Накладывали микрососудистые анастомозы конец-в-конец между артериями донорской и реципиентной областей и, соответственно, между венами кисти и трансплантатов. Затем снимали микрососудистые клипсы и контролировали адекватность кровообращения в пересаженных аутоотрансплантатах. Послойно ушивали на кожные раны. При возникновении раневых дефектов производили комбинированную кожную пластику с использованием толстых расщепленных аутоотрансплантатов. Операцию завершали наложением асептических повязок и гипсовых лонгетов на верхнюю и нижние конечности.

В послеоперационном периоде держали оперированные конечности в возвышенном положении для уменьшения отеков и в первые 3–4 сут с целью профилактики микроциркуляторных осложнений проводили антикоагулянтную терапию [7].

Послеоперационные швы удаляли через 2 нед. после операции. Фиксация пальцев спицами продолжалась до 5–6 нед. После рентген-контроля спицы удаляли и начинали применять консервативные методы лечения. Через полгода дети поступали для продолжения хирургического лечения. Им выполняли различные кожно-пластические операции и высвобождение сухожилий из рубцов для улучшения косметического и функционального состояния кисти.

Результаты лечения оценивали после проведения завершающих операций, которые заключались в комбинированной кожной пластике, направленной на улучшение формы и контуров пальцев и углубление межпальцевых промежутков. В 7 из 9 случаев завершающей операцией после кожной пластики являлся тенолиз сухожилий сгибателей пальцев и разгибателей, которые в большинстве случаев были «подпаяны» к послеоперационным рубцам. После каждого этапа хирургического лечения детям проводили реабилитацию, а именно назначали курсы лечебной физкультуры, массажа, прогревающих процедур (озокерит или парафин) и физиотерапии, направленной на борьбу с рубцами.

Для оценки косметического результата, а также общего удовлетворения пациента и родителей проведенным лечением мы пользовались визуальной аналоговой шкалой (ВАШ), точнее ее модификацией. ВАШ (рис. 2) представляет собой горизонтальную линию, концы которой соответствуют крайним степеням удовлетворения пациента косметическим состоянием кисти. Пациенту (или родителям) предлагали оценить эстетическое состояние и сделать отметку, соответствующую своим ощущениям. За 0 считали абсолютное неудовлетворение косметическим результатом лечения, за 10 — полное удовлетворение результатом. Расстояние между отметками от 0 до 10 измеряют в сантиметрах и при необходимости округляют. Оценка проводилась как пациентами и родителями, так и самим специалистом (врачом). При этом результаты оценки в баллах от 0 до 2 оценивались нами как неудовлетворительные, от 3 до 5 баллов — как удовлетворительные, 6–8 баллов — хорошие, 9–10 баллов — отличные.

Оценка функционального результата лечения включала определение шести основных видов схвата (цилиндрического, шаровидного, плоскостного, щипкового, крючковидного и межпальцевого) и анкетирование пациентов и родителей опросником. Его прототипом является анкета AbilHand-Kids, которая содержит 21 вопрос, связанный непосредственно с действиями пациента в повседневной жизни. Родителям предлагалось дать оценку выполнению ребенком действий, для каждого из которых возможны следующие ответы: «Невозможно выполнить», «Сложно», «Легко», «Затрудняюсь ответить».

РЕЗУЛЬТАТЫ

На основании анализа проведенного комплексного обследования детей в различные сроки после многоэтапного хирургического лечения хорошие и отличные результаты получены в 66 % случаев, удовлетворительные — в 34 %.

В качестве клинических примеров представим два случая детей с последствиями травмы, одному из которых одномоментно производили реконструкцию II–V пальцев, а второму — I–IV пальцев кисти.

Случай № 1

Девочка в возрасте 2,5 лет лишилась четырех пальцев (II–V) на правой кисти в результате попадания руки в горловину электромясорубки. Первичная хирургическая обработка и комбинированная кожная пластика произведена по месту жительства (в Запорожье). С культями II–V пальцев в возрасте 4 лет она поступила на хирургическое лечение в ФГБУ «НМИЦ ДТО им. Г.И. Турнера» (рис. 1).

Первым этапом произведена одномоментная пересадка 4 пальцев с обеих стоп (по 2 пальца с каждой стопы) в позицию II–V пальцев правой кисти (рис. 2). Затем произведены еще несколько пластических вмешательств на правой кисти ребенка для улучшения эстетического и функционального результата восстановления пальцев (рис. 3).

Родители и пациент результатом лечения полностью довольны. В настоящее время девочка полностью себя

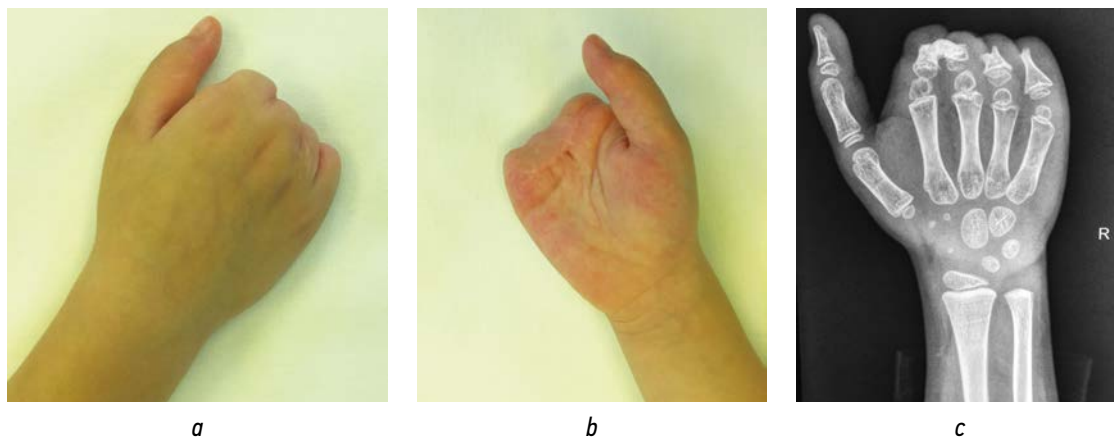


Рис. 1. Фото (а, б) и рентгенограмма (с) правой кисти ребенка при госпитализации в ФГБУ «НМИЦ ДТО им. Г.И. Турнера» (до начала хирургического лечения)

Fig. 1. Photo (a, b) and X-ray (c) images of the child's right hand during hospitalization at the Turner Scientific Research Institute for Children's Orthopedics (before the start of surgical treatment)

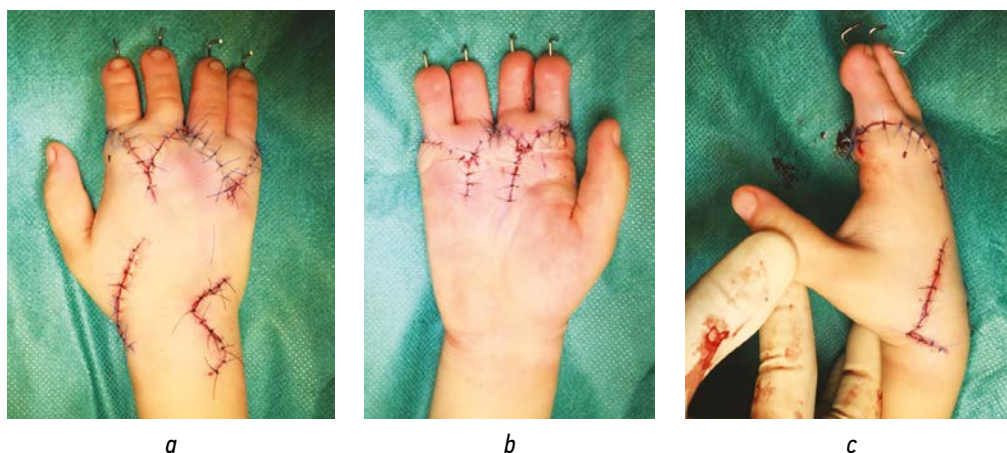


Рис. 2. Внешний вид руки непосредственно после пересадки пальцев с обеих стоп в позицию II–V пальцев правой кисти

Fig. 2. Appearance immediately after transplanting the toes from both feet into the position of fingers II–V of the right hand

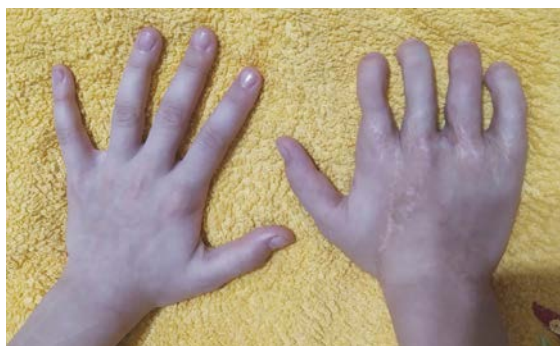

Рис. 3. Фото кистей после окончания многоэтапного хирургического лечения

Fig. 3. Photo of the hands after the completion of multistage surgical treatment

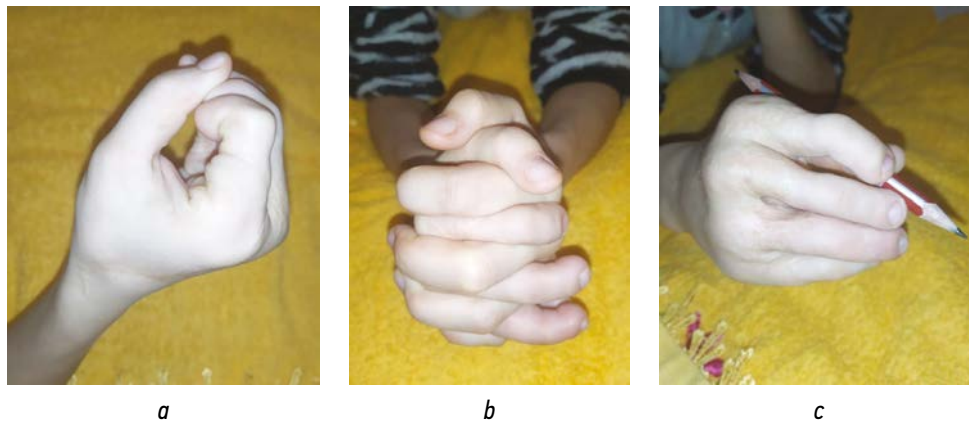


Рис. 4. Функциональный результат кисти после восстановления 4 пальцев: *a* — возможности сгибания восстановленных пальцев в кулак; *b, c* — возможности схватов правой кисти
Fig. 4. Functional result of the hand after the restoration of four fingers: *a* — ability to bend the restored fingers into a fist; *b, c* — gripping capabilities of the right hand



Рис. 5. Мануальные навыки пациентки
Fig. 5. Patient's manual skills



Рис. 6. Одно из увлечений пациентки — лепка фигурок из пластилина
Fig. 6. One of the girls' hobbies is modeling figures from plasticine



Рис. 7. Ребенок занимается спортом
Fig. 7. Child playing sports

обслуживает (рис. 4), хорошо учится и помогает маме по хозяйству (рис. 5, 6), занимается спортивной гимнастикой (рис. 7).

Случай № 2

Второй клинический пример кардинально отличается от первого, поскольку восстановить необходимо было с I по V палец, а это значит, что один из блоков (трансплантат II–III пальцев одной стопы) необходимо было в ходе операции разделить на два пальца, чтобы зафиксировать в позиции I и II пальцев кисти с глубоким и широким межпальцевым промежутком между ними. При этом оба пальца должны были сохранить питание от одного (общего) сосудистого пучка — артерии и вены (патент на изобретение № 2762616 от 21.12.2021).

Мальчик 3 лет, с диагнозом «посттравматическая деформация правой кисти». Из анамнеза известно,

что в трехлетнем возрасте кисть ребенка попала в электромясорубку. Первичную хирургическую обработку производили по месту жительства. В результате травмы был сохранен только V палец, а также проксимальные фрагменты основных фаланг I–IV пальцев. V палец был деформирован, находился в сгибательной контрактуре, его функция была ограничена. Функция схвата отсутствовала (рис. 8). Принято решение о восстановлении I–IV пальцев кисти методом микрохирургической аутотрансплантации двух аутотрансплантатов-блоков II–III пальцев с обеих стоп.

Для разделения II–III пальцев моноблока произведен разрез в межпальцевом промежутке с продолжением по тыльной и ладонной поверхностям трансплантата (рис. 9, 10). Выделена артериальная развилка на подошвенной поверхности у основания II–III пальцев, перевязана ветвь подошвенной собственной артерии II пальца

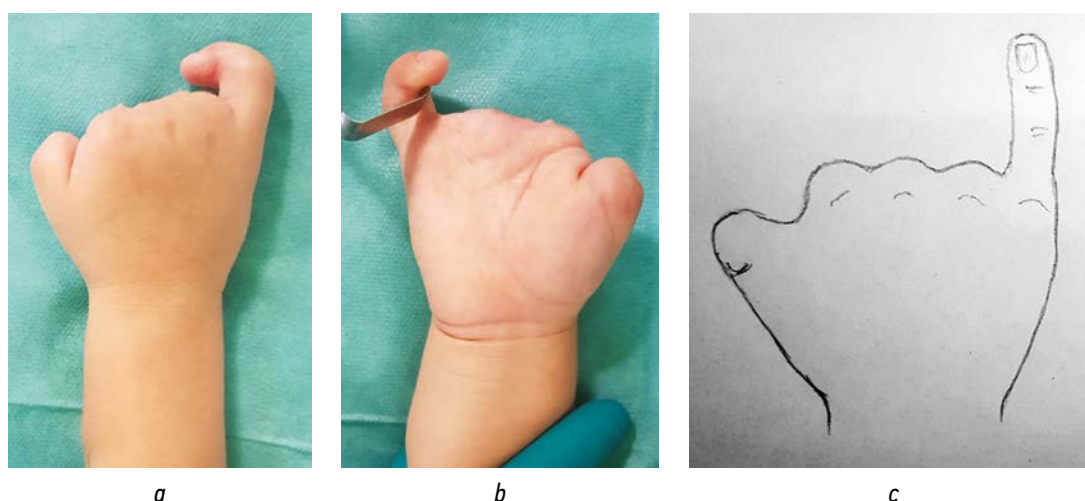


Рис. 8. Состояние правой кисти ребенка 3 лет с последствием травмы: *a* — вид кисти с тыльной поверхности; *b* — вид с ладонной поверхности; *c* — схема кисти до операции
Fig. 8. Condition of the right hand of a 3-year-old child with a complication of injury: *a* — view of the hand from the dorsal surface; *b* — view from the palmar surface; *c* — schematic of the hand before surgery

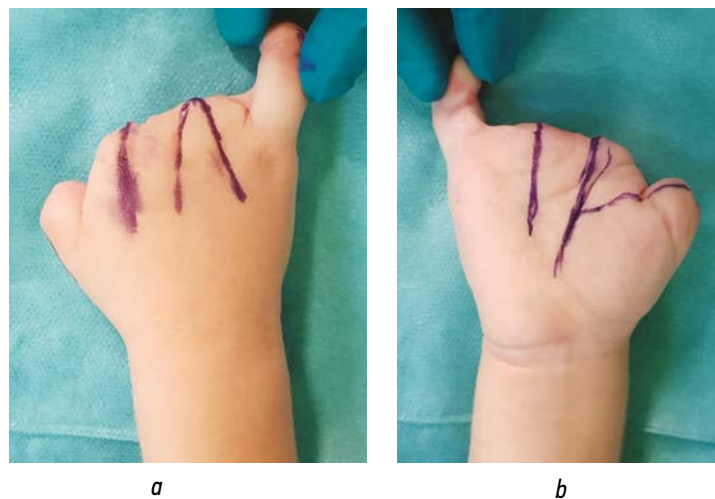


Рис. 9. Разметка разрезов на кисти во время оперативного лечения: *a* — вид разметки с тыльной поверхности; *b* — вид с ладонной поверхности

Fig. 9. Marking of incisions on the hand during surgical treatment: *a* — view of the marking from the dorsal surface; *b* — view from the palmar surface

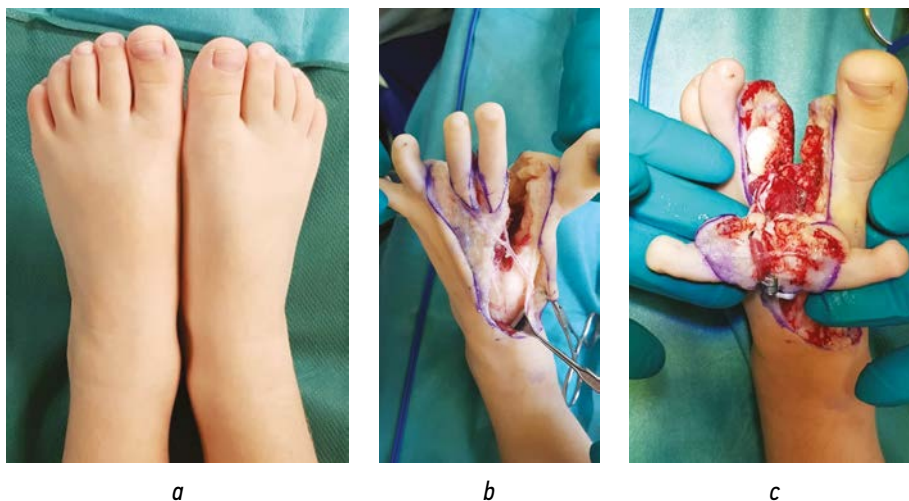

Рис. 10. Этапы выделения аутотрансплантата-блока II–III пальцев левой стопы с одномоментным разделением II и III пальцев на общей сосудистой ножке: *a* — внешний вид стоп перед операцией; *b* — выделенная (сосудистая) ножка аутотрансплантата-блока II–III пальцев стопы; *c* — II и III пальцы левой стопы после их разделения

Fig. 10. Stages of mobilization of toe II–III block autograft of the left foot with simultaneous separation of toes II and III on a common vascular pedicle: *a* — appearance of the feet before surgery; *b* — isolated (vascular) pedicle of toe II–III block autograft; *c* — toes II and III of the left foot after their separation

(рис. 11, *c, d, 7, 8*). Продольно разделен общий подошвенный нерв. На тыльной поверхности коагулированы мелкие венозные ветви (рис. 11, *g, 11*), сохранены основные венозные стволы, отходящие от II и III пальцев к общей венозной ножке — большой подкожной вене. Таким образом, пальцы единого второго аутотрансплантата-блока разъединены с сохранением кровоснабжения из одной общей сосудистой ножки, состоящей из тыльной артерии стопы (рис. 11, *c, 1*) и большой подкожной вены (рис. 11, *f, 9*).

Произведены разрезы по торцевой поверхности правой кисти в области сохранившихся фрагментов основных фаланг I–IV пальцев, продолжены на тыльную и ладонную поверхности кисти. На тыльной поверхности кисти выделены сухожилия разгибателей I–IV пальцев и венозные

ветви *v. basilica*. На ладонной поверхности кисти выделены сухожилия сгибателей II–V пальцев, общие пальцевые нервы. Из разреза в области (анатомической табакерки) выделена лучевая артерия и *v. cephalica*. Обнажены и резецированы сохранившиеся фрагменты основных фаланг I–IV пальцев.

Аутотрансплантаты пальцев стоп перенесены на кисть в позицию I–IV пальцев и фиксированы спицами по оси, при этом II донорский палец первого блока поместили в позицию III пальца кисти, III донорский палец первого блока — в позицию IV пальца кисти, II донорский палец разъединенного второго блока поместили в позицию II пальца кисти, а III донорский палец второго блока — в позицию I пальца кисти. Сшиты сухожилия сгибателей и разгибателей, донорские и реципиентные пальцевые

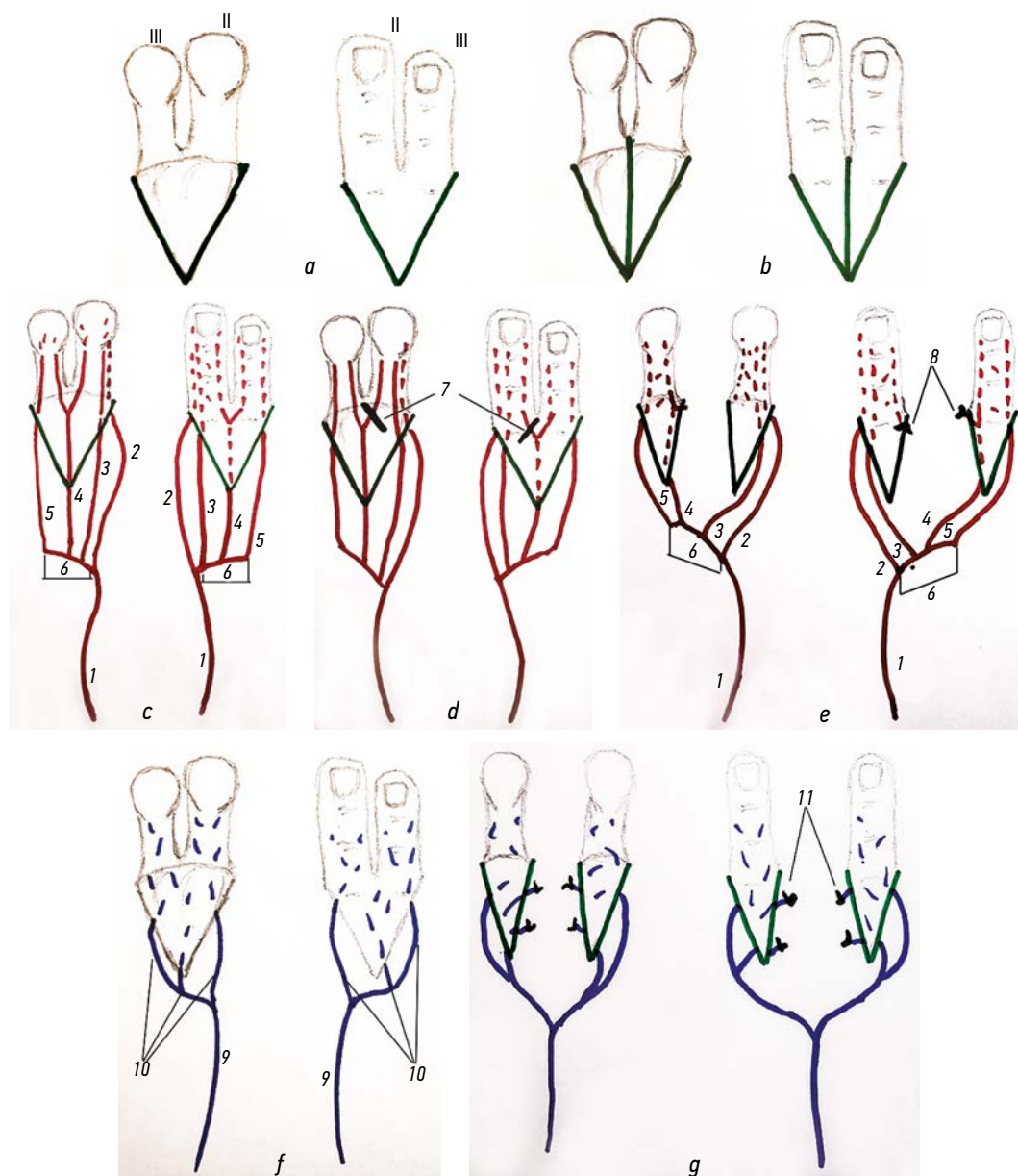


Рис. 11. Схемы поэтапного разделения II и III пальцев левой стопы на два аутографтата на общей сосудистой ножке: *a* — схема разрезов на стопе; *b* — схема разрезов между II–III пальцами аутографтата-блока; *c* — схема артериального русла аутографтата-блока II–III пальцев стопы (1 — тыльная артерия стопы, 2 — тыльная плюсневая артерия, 3 — первая подошвенная плюсневая артерия, 4 — вторая подошвенная плюсневая артерия, 5 — третья подошвенная плюсневая артерия, 6 — фрагмент подошвенной артериальной дуги); *d* — схема этапа пересечения ветви второй подошвенной плюсневой артерии, а именно собственной пальцевой артерии II пальца (7 — место пересечения); *e* — схема разделения пальцев аутографтата-блока (1 — тыльная артерия стопы, 2 — тыльная плюсневая артерия, 3 — первая подошвенная плюсневая артерия, 4 — вторая подошвенная плюсневая артерия, 5 — третья подошвенная плюсневая артерия, 6 — фрагмент подошвенной артериальной дуги, 8 — место перевязки (коагуляции) собственной пальцевой артерии II пальца); *f* — схема венозного русла аутографтата-блока II–III пальцев стопы (9 — большая подкожная вена стопы, 10 — ветви большой подкожной вены стопы к пальцам аутографтата-блока); *g* — схема разделения вен аутографтата-блока II–III пальцев стопы (11 — место перевязки венозных ветвей между II–III пальцами)

Fig. 11. Schemes of the step-by-step separation of toes II and III of the left foot into two autografts with a common vascular pedicle: *a* — scheme of the incisions on the foot; *b* — scheme of the incisions between toes II–III of the autograft block; *c*, scheme of the arterial source of autograft block (1 — dorsal artery of the foot; 2 — dorsal metatarsal artery; 3 — first plantar metatarsal artery; 4, second plantar metatarsal artery; 5 — third plantar metatarsal artery; 6 — fragment of the plantar arterial arch); *d* — scheme of the stage of the second plantar metatarsal artery branch intersection, namely, digital artery of finger II (7 — place of intersection); *e* — scheme of the separation of the autograft-block's toes (1 — dorsal artery of the foot; 2 — dorsal metatarsal artery; 3 — first plantar metatarsal artery; 4, second plantar metatarsal artery; 5 — third plantar metatarsal artery; 6 — fragment plantar arterial arch; 8 — site of ligation (coagulation) of the digital artery of toe II); *f* — scheme of the venous source of the autograft block of toes II–III (9 — great saphenous vein of the foot; 10 — branches of the great saphenous vein to the toes of the autograft block); *g* — scheme of the separation of the autograft block's veins (11 — site of ligation of the venous branches between toes II–III)

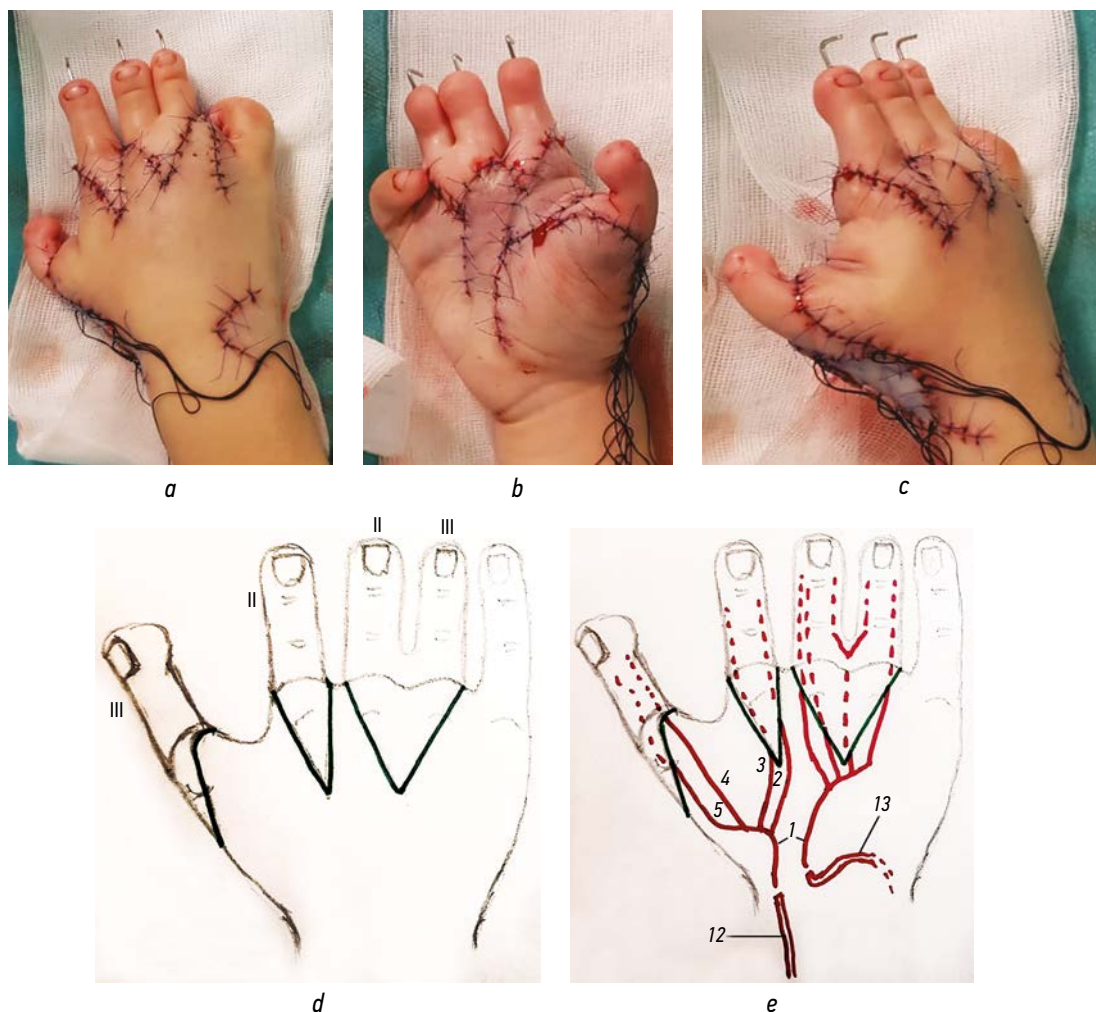


Рис. 12. Внешний вид кисти непосредственно после восстановления I–IV пальцев правой кисти у ребенка 3 лет с последствием травмы методом аутотрансплантации двух аутотрансплантатов-блоков II–III пальцев обеих стоп с одномоментным разделением пальцев одного аутотрансплантата: *a* — вид с тыльной поверхности кисти; *b* — вид с ладонной поверхности кисти; *c* — вид с лучевой поверхности кисти; *d* — схема расположения аутотрансплантатов пальцев на кисти; *e* — схема расположения и анастомозирования артерий аутотрансплантатов пальцев стоп (1 — тыльная артерия стопы, 2 — тыльная плюсовая артерия, 3 — первая подошвенная плюсовая артерия, 4 — вторая подошвенная плюсовая артерия, 5 — третья подошвенная плюсовая артерия, 6 — фрагмент подошвенной артериальной дуги, 12 — проксимальный фрагмент рассеченной лучевой артерии, 13 — дистальный фрагмент рассеченной лучевой артерии)

Fig. 12. Appearance of the hand immediately after the restoration of fingers I–IV of the right hand in a 3-year-old child, with complications of injury, using autotransplantation of two finger II–III autograft blocks of both feet with simultaneous separation of the toes in one autograft: *a* — view from the hand dorsum; *b* — view from palmar surface of the hand; *c* — view from the radial surface of the hand; *d*, scheme of the autograft location on the hand; *e* — scheme of the location and anastomosis of the autograft's arteries (1 — dorsal foot artery; 2 — dorsal metatarsal artery; 3 — first plantar metatarsal artery; 4 — second plantar metatarsal artery; 5 — third plantar metatarsal artery; 6 — fragment of the plantar arterial arch; 12 — proximal fragment of the dissected radial artery; 13 — distal fragment of the dissected radial artery)

нервы. Наложены анастомозы конец-в-конец между тыльной артерией стопы аутотрансплантата с левой стопы и проксимальным концом рассеченной лучевой артерии (рис. 12, *e*, 12). Артериальная ножка второго аутотрансплантата с правой стопы анастомозирована с дистальным фрагментом лучевой артерии (рис. 12, *e*, 13), являющимся продолжением глубокой ладонной артериальной дуги. Наложены анастомозы между венами трансплантатов и реципиентной зоны. После снятия клипс в течение 15–20 с восстановился устойчивый кровоток в аутотрансплантатах. Наложены послойно швы на раны (рис. 12, *a–c*).

Асептическая повязка, гипсовые шины на верхнюю и нижние конечности. Послеоперационный период прошел без осложнений, проводилась антикоагулянтная терапия, швы сняты на 14-й день после операции. Через 5 нед. произведена рентгенография, определена достаточная консолидация костных фрагментов, удалены фиксирующие спицы.

Таким образом, данный способ одномоментной реконструкции 4 пальцев позволяет в ходе вмешательства произвести разделение одного блока II–III пальцев стоп для размещения одного из пальцев в позицию I пальца, который отделен от остальных глубоким межпальцевым

промежутком и расположением в положении оппозиции по отношению к остальным (длинным) пальцам кисти.

Результаты биомеханических исследований стоп показали незначительные изменения в функции стоп в течение первого полугодия после операции. Со временем функция стоп полностью восстанавливалась (рис. 13).

Анализ стабилметрических данных после пересадки пальцев со стоп показал, что не наблюдается статистически значимого смещения центра давления пациента ни во фронтальной плоскости, ни в сагиттальной, что свидетельствует о сохранении стабильности баланса. Однако после операций достоверно уменьшался эксцентриситет эллипса, то есть зона колебаний центра давления (ЦД) приближалась к форме круга за счет увеличения колебаний во фронтальной плоскости (рис. 14).

Таким образом, при заимствовании пальцев с донорских стоп на первый план выходили косметические аспекты изменения оперированной стопы. При сравнении показателей у пациентов с симметричным и асимметричным заимствованием пальцев стоп наилучшие плантографические характеристики получены при двустороннем заимствовании одинакового количества пальцев с каждой стопы. Метод компьютерной стабилметрии не выявил существенных нарушений стабильности стойки пациентов после оперативных вмешательств заимствования пальцев с донорских стоп. Это объясняется включением компенсаторных механизмов поддержания опороспособности и баланса тела, которые нивелируют физический ущерб, наносимый указанным хирургическим вмешательством.

ОБСУЖДЕНИЕ

Идея пересаживать пальцы стоп в позицию пальцев кисти зародилась еще в конце XIX столетия, и впервые

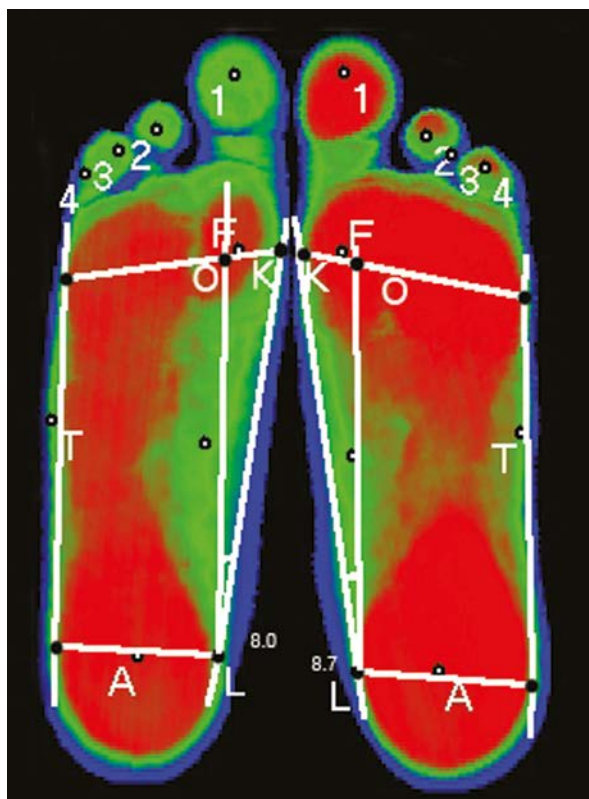


Рис. 13. Плантограмма стоп пациентки 4 лет: через 1 год после операции двустороннего заимствования блока II–III пальцев стоп. (Несмотря на заметные изменения анатомической формы отпечатка оперированных стоп, отсутствует разница в ширине их передних отделов. Опорная функция стоп не нарушена, распределение нагрузки на обе стопы равномерное)

Fig. 13. Plantogram of the feet of a 4-year-old patient: 1 year after the operation of bilateral taking of toe II–III block. (Despite noticeable changes in the imprint's anatomical shape of the operated feet, no difference was found in the width of their anterior parts. Foot function was not impaired, and the load distribution on both feet was even)

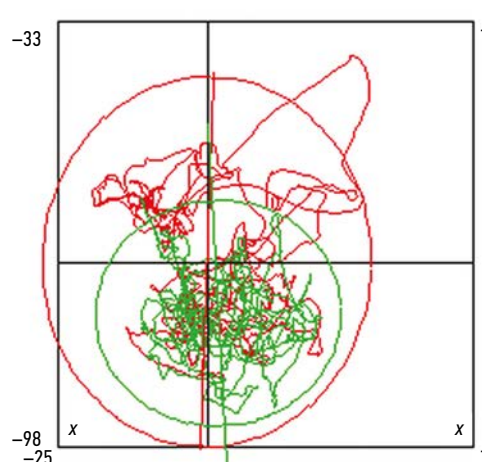
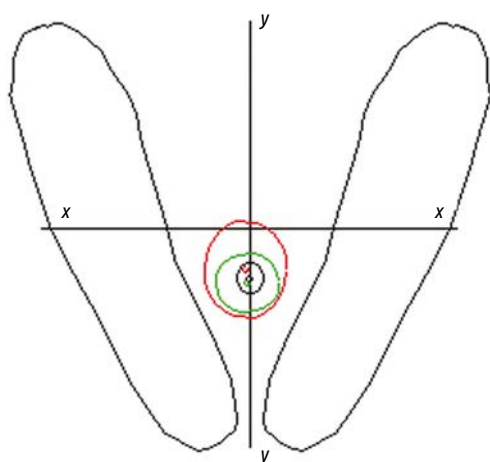


Рис. 14. Компьютерная статокинезиограмма пациента после операции заимствования пальца с правой стопы. Снижение эксцентриситета девиации центра давления (ЦД) от эллипса при открытых глазах до окружности — при закрытых. Слева: проекция реального ЦД ребенка относительно среднего нормативного положения ЦД; справа: графическое изображение реальной статокинезиограммы

Fig. 14. Computer statokinesiogram of the patient after toe-to-hand transfer from the right foot. Reducing the eccentricity of the center-of-pressure (CoP) deviation from an ellipse with open eyes to a circle with closed eyes. Left: projection of the child's real CoP relative to the average normative position of the CoP; right, graphical representation of the real statokinesiogram

данная операция была выполнена в несвободном варианте — в два этапа. В 1898 г. С. Nicoladoni выполнил двухэтапную пересадку II пальца стопы в позицию I пальца кисти на временной питающей ножке у пятилетнего мальчика. На первом этапе к культю I пальца хирург подшили II палец стопы с сохранением подошвенной питающей ножки, сшили сухожилия сгибателей и разгибателей. Вторым этапом через месяц ножку отсекали. При этом развился частичный некроз ногтевой фаланги. После второй подобной операции в 1900 г. наступило полное приживание. Этот метод оперативного лечения еще некоторое время использовали некоторые хирурги, в том числе и в царской России — в 1911 г. доктор Клемм успешно осуществил данное вмешательство у взрослого пациента. Были разработаны различные модификации данного метода, а сроки отсечения ножки колебались от 2 до 6 нед. (цитирование из работы А.Е. Белоусова, [11]).

Однако со временем выявились основные недостатки данного метода реконструкции пальца: вынужденное положение, при котором палец стопы подшит к кисти, через некоторое время становится невыносимым для пациента; операция не предусматривает восстановление нервов, поэтому стереогностическая чувствительность не восстанавливается; кровоснабжение пальца настолько бедно, что работа сухожилий редко бывает удовлетворительной; весьма часто развиваются трофические расстройства в трансплантате; при пересадках у детей палец растет медленнее, чем кисть (Davis J.E., 1964 — цит. по: А.Е. Белоусову [11]). В результате, широкого распространения эта операция не получила, так как функциональный результат не оправдывал страданий больного.

Использование оптического увеличения в условиях операционной открыло новые перспективы и возможности развития хирургии, и начиная со второй половины XX в. активно начинает развиваться microsurgical хирургия.

Первую одноэтапную пересадку пальца осуществил J.H. Buncke в 1964 г. в опыте на обезьянах [12]. Yang доложил об успешной микрохирургической пересадке II пальца стопы в 1966 г., а в 1968 г. Sobett выполнил успешную пересадку I пальца стопы. С тех пор данная технология активно начала использоваться в основном у взрослых при реконструкции кисти после перенесенной травмы.

В 1977 г. Б. О’Брайен [13] опубликовал результаты первой пересадки пальца со стопы на кисть у ребенка при врожденной аномалии кисти. После этого появился ряд публикаций в зарубежной печати об использовании данного метода у детей [4, 10, 14].

В детской практике наиболее часто используют в качестве трансплантата II палец стопы, II пальцы обеих стоп, блок II–III пальцев с одной или обеих стоп [2]. Среди очевидных достоинств этой операции необходимо выделить восстановление достаточной функции (подвижные суставы, хорошая чувствительность), сохранение способности к росту, хороший эстетический результат (наличие

ногтевой пластинки, толщина и размеры приближаются к здоровому пальцу). Но необходимо упомянуть и о недостатках: техническая сложность выполнения операции, ущерб, наносимый стопе, длительный реабилитационный период, нужный для достижения приемлемого функционального результата [15–17].

Отрабатывались различные варианты данной операции, в том числе и множественная пересадка пальцев за одно хирургическое вмешательство. Испанские кистевые хирурги опубликовали анализ 10 случаев одномоментных множественных пересадок пальцев стоп для реконструкции пальцев кисти у взрослых [18]. В один трансплантат стопы хирурги включали 2 и даже 3 пальца стопы. В 9 случаях они использовали I–II пальцы стопы, а в одном случае — I–III пальцы. Максимальное количество пересаженных со стоп пальцев, которое мы встретили в одной публикации, было 6 — по три пальца с каждой стопы для реконструкции I–III пальцев обеих кистей у взрослого пациента, потерявшего в результате травмы все пальцы на обеих кистях. Однако это было многоэтапное хирургическое лечение — по две аутотрансплантации на каждую кисть [19]. Реконструктивное лечение «метакарпальной кисти» (отсутствие всех пальцев кисти, сохранены лишь пястные кости) является серьезной проблемой, и многие авторы используют микрохирургическую аутотрансплантацию пальцев стоп для восстановления функции кисти [20–22].

Сообщения о множественных пересадках пальцев на кисть у детей мы встретили только в нескольких публикациях [1, 2]. Сообщения об одномоментной пересадке 4 пальцев стоп на одну кисть в доступных источниках литературы нам не встречались.

Одномоментная пересадка 4 пальцев стоп — это серьезное решение хирурга, который должен взвесить все плюсы и минусы предстоящего вмешательства. В ходе проведенного исследования были определены основные критерии, показания и противопоказания к одномоментной микрохирургической аутотрансплантации 4 пальцев с обеих стоп на кисть:

- признаки распространенности повреждения мягких тканей кисти и предплечья, наличие грубых посттравматических рубцов, признаки повреждения важных анатомических структур (сосудов, нервов, сухожилий);
- уровень отчленения (врожденного недоразвития) пальцев, оценивали сохранность и функцию пястно-фаланговых суставов;
- функциональные возможности поврежденной или недоразвитой кисти, наличие двухстороннего схвата;
- мотивация и настрой родителей на длительное многоэтапное хирургическое, а главное, консервативное лечение, являющееся залогом успеха и получения максимального эстетического и функционального результата.

ЗАКЛЮЧЕНИЕ

Таким образом, исследование показало, что микрохирургическая аутотрансплантация пальцев стопы на кисть является эффективным методом лечения врожденных и приобретенных деформаций кисти у детей. Благодаря восстановлению кровообращения в пересаженных на кисть пальцах аутотрансплантаты сохраняют свою жизнеспособность, что в последующем обеспечивает стабильный рост и развитие кисти, восстановление двигательной, чувствительной функции кисти. При врожденном недоразвитии или посттравматическом отсутствии нескольких пальцев кисти возможна одновременная множественная пересадка пальцев со стоп. Наш опыт восстановления 4 пальцев на кисти методом одновременной пересадки 2 пальцев с каждой стопы у детей показал свою актуальность и эффективность. Пациенты в результате проведенного восстановительного лечения обрели возможность использования кисти в повседневной жизни, заниматься любимыми занятиями, социально адаптироваться в обществе. Микрохирургическая реконструкция пальцев остается методом выбора наряду с другими хирургическими методами лечения и протезированием пальцев кисти у детей.

СПИСОК ЛИТЕРАТУРЫ

1. Шведовченко И.В., Кольцов А.А. Пересадка пальцев стопы на кисть у детей с врожденной и приобретенной патологией — основные проблемы и пути их решения // *Анналы пластической, реконструктивной и эстетической хирургии*. 2017. № 1. С. 143.
2. Голяна С.И., Авдейчик Н.В., Гранкин Д.Ю., Сафонов А.В. Микрохирургическая аутотрансплантация пальцев стопы на кисть у детей // *Современные проблемы науки и образования*. 2019. № 6. С. 150. DOI: 10.17513/spno.29371
3. Jones N.F., Clune J.E. Thumb amputations in children: classification and reconstruction by microsurgical toe transfers // *J Hand Surg Am*. 2019. Vol. 44, No. 6. P. 519.e1–519.e10. DOI: 10.1016/j.jhsa.2018.08.013
4. Авдейчик Н.В., Голяна С.И., Гранкин Д.Ю., и др. Возможности применения микрохирургической аутотрансплантации комплексов тканей у детей // *Ортопедия, травматология и восстановительная хирургия детского возраста*. 2020. Т. 8, № 4. С. 437–450. DOI: 10.17816/PTORS17896
5. Nagrath N., Duggan E., Thurley N., Rodrigues J.N. A Systematic review of the outcomes of microsurgical toe transfer for metacarpal and metacarpal-like hand deformity // *J Hand Surg Asian Pac*. 2022. Vol. 27, No. 1. P. 32–42. DOI: 10.1142/S2424835522500199
6. Chi Z., Song D.J., Tian L., et al. Reconstruction of combined thumb amputation at the metacarpal base level and index amputation at the metacarpal level with pollicization and bilateral double toe composite transfer // *J Plast Reconstr Aesthet Surg*. 2017. Vol. 70, No. 8. P. 1009–1016. DOI: 10.1016/j.bjps.2017.05.032
7. Тихоненко Т.И., Голяна С.И., Соколова Н.Е., и др. Критерии оценки возможных микроциркуляторных осложнений и особенности антикоагулянтной терапии при микрохирургических опе-

ДОПОЛНИТЕЛЬНАЯ ИНФОРМАЦИЯ

Вклад автора. Автор внес существенный вклад в разработку концепции, проведение исследования и подготовку статьи, прочел и одобрил финальную версию перед публикацией.

Источник финансирования. Автор заявляет об отсутствии внешнего финансирования при проведении исследования и подготовки публикации.

Конфликт интересов. Автор декларирует отсутствие явных и потенциальных конфликтов интересов, связанных с проведенным исследованием и публикацией настоящей статьи.

Информированное согласие на публикацию. Автор получил письменное согласие законных представителей пациентов на публикацию медицинских данных и фотографий.

ADDITIONAL INFORMATION

Author's contribution. Thereby, author made a substantial contribution to the conception of the study, acquisition, analysis, interpretation of data for the work, drafting and revising the article, final approval of the version to be published and agree to be accountable for all aspects of the study.

Funding source. This study was not supported by any external sources of funding.

Competing interests. The author declare that they have no competing interests.

Consent for publication. Written consent was obtained from the patients for publication of relevant medical information and all of accompanying images within the manuscript.

рациях // *Современные проблемы науки и образования*. 2020. № 6. С. 143. DOI: 10.17513/spno.30328

8. Голяна С.И., Тихоненко Т.И., Говоров А.В., и др. Осложнения при использовании микрохирургической аутотрансплантации пальцев стопы у детей с патологией кисти // *Ортопедия, травматология и восстановительная хирургия детского возраста*. 2017. Т. 5, № 4. С. 16–23. DOI: 10.17816/PTORS5416–23

9. Минасов Б.Ш., Гарапов И.З., Бикташева Э.М., и др. Результаты аутотрансплантации второго пальца стопы в позицию утраченного первого пальца кисти // *Гений ортопедии*. 2022. Т. 28, № 1. С. 34–38. DOI: 10.18019/1028-4427-2022-28-1-34-38

10. Nikkha D., Martin N., Pickford M. Paediatric toe-to-hand transfer: an assessment of outcomes from a single unit // *J Hand Surg Eur*. 2016. Vol. 41, No. 3. P. 281–294. DOI: 10.1177/1753193415594480.

11. Белоусов А.Е. Пластическая реконструктивная и эстетическая хирургия. Санкт-Петербург: Гиппократ, 1998. 744 с.

12. Buncke H. Jr., Schulz W.P. Experimental digital amputation and reimplantation // *Plast Reconstr Surg*. 1965. Vol. 36, No. 1. P. 62–70. DOI: 10.1097/0006534-196507000-00009

13. О'Брайен Б. Микрососудистая восстановительная хирургия / пер. с англ. Москва: Медицина, 1981. 422 с.

14. Yoon A.P., Jones N.F. Long-term outcomes after toe-to-thumb transfers for burn reconstruction in children // *J Burn Care Res*. 2022. Vol. 43, No. 2. P. 440–444. DOI: 10.1093/jbcr/irab101.

15. Wei F.C., Al Deek N.F. The battle ground between two giants: Toe transfer and hand allotransplantation // *J Reconstr Microsurg*. 2018. Vol. 34, No. 9. P. 678–680. DOI: 10.1055/s-0038-1639513

16. Nakanishi A., Kawamura K., Omokawa S., et al. Quality of life in patients with toe-to-hand transplantation // *J Plast Surg Hand Surg*. 2018. Vol. 52, No. 6. P. 359–362. DOI: 10.1080/2000656X.2018.1520123
17. Chen H., Jiang C., Xu Y., Sun Y. Toe-to-finger combined with free flap transfer for primary one-stage post-traumatic reconstruction of the complex fingerless hand // *J Plast Reconstr Aesthet Surg*. 2017. Vol. 70, No. 12. P. 1708–1714. DOI: 10.1016/j.bjps.2017.07.013
18. Julve G.G., Villén G.M. The multiple monoblock toe-to-hand transfer in digital reconstruction. A report of ten cases // *J Hand Surg*. 2004. Vol. 29, No. 3. P. 220–227. DOI: 10.1016/j.jhsb.2003.11.003
19. Jones N.F., Graham D., Au K. Bilateral metacarpal hands: Reconstruction with 6 toe transfers // *Hand (NY)*. 2020. Vol. 15, No. 4. P. 465–471. DOI: 10.1177/1558944718810844

REFERENCES

1. Shvedovchenko IV, Kol'tsov AA. Peresadka pal'tsev stopy na kist' u detei s vrozhdennoi i priobretennoi patologiei — osnovnye problemy i puti ikh resheniya. *Annaly plasticheskoi, rekonstruktivnoi i ehsteticheskoi khirurgii*. 2017;(1):143. (In Russ.)
2. Golyana SI, Avdeychik NV, Grankin DY, Safonov AV. Microsurgical toe-to-hand transfer in children. *Modern Problems of Science and Education. Surgery*. 2019;(6):150. (In Russ.) DOI: 10.17513/spno.29371
3. Jones NF, Clune JE. Thumb amputations in children: classification and reconstruction by microsurgical toe transfers. *J Hand Surg Am*. 2019;44(6):519.e1–519.e10. DOI: 10.1016/j.jhsa.2018.08.013
4. Avdeychik NV, Golyana SI, Grankin DY, et al. Possibilities of using microsurgical autotransplantation of tissue complexes in children. *Pediatric Traumatology, Orthopaedics and Reconstructive Surgery*. 2020;8(4):437–450. (In Russ.) DOI: 10.17816/PTORS17896
5. Nagrath N, Duggan E, Thurley N, Rodrigues JN. A Systematic review of the outcomes of microsurgical toe transfer for metacarpal and metacarpal-like hand deformity. *J Hand Surg Asian Pac*. 2022;27(1):32–42. DOI: 10.1142/S2424835522500199
6. Chi Z, Song DJ, Tian L, et al. Reconstruction of combined thumb amputation at the metacarpal base level and index amputation at the metacarpal level with pollicization and bilateral double toe composite transfer. *J Plast Reconstr Aesthet Surg*. 2017;70(8):1009–1016. DOI: 10.1016/j.bjps.2017.05.032
7. Tikhonenko TI, Golyana SI, Sokolova NE, et al. Evaluation criteria microcirculatory complications and anticoagulant therapy in microsurgical operations. *Modern Problems of Science and Education. Surgery*. 2020;(6):143. (In Russ.) DOI: 10.17513/spno.30328
8. Golyana SI, Tikhonenko TI, Govorov AV, et al. Complications after toe-to-hand transfers in children with pathologies of the hand. *Pediatric Traumatology, Orthopaedics and Reconstructive Surgery*. 2017;5(4):16–23. (In Russ.) DOI: 10.17816/PTORS5416-23
9. Minasov BSh, Garapov IZ, Biktasheva EM, et al. Results of the second toe autotransplantation for thumb reconstruction. *Genij Ortopedii*. 2022;28(1):34–38. (In Russ.) DOI: 10.18019/1028-4427-2022-28-1-34-38
10. Nikkhah D, Martin N, Pickford M. Paediatric toe-to-hand transfer: an assessment of outcomes from a single unit. *J Hand Surg Eur*. 2016;41(3):281–294. DOI: 10.1177/1753193415594480.

ОБ АВТОРЕ

Сергей Иванович Голяна, канд. мед. наук; Россия, 196603, Санкт-Петербург, г. Пушкин, ул. Парковая, д. 64–68; ORCID: 0000-0003-1319-8979; eLibrary SPIN: 8360-8078; e-mail: ser.golyana@yandex.ru

20. Al Deek N.F., Lin Y.-T., Wei F.-C. Metacarpal-like and metacarpal hand // *Hand Clin*. 2016. Vol. 32, No. 4. P. 549–554. DOI: 10.1016/j.hcl.2016.06.004
21. Wei F.C., Al Deek N.F., Lin Y.T., et al. Metacarpal-like hand: classification and treatment guidelines for microsurgical reconstruction with toe transplantation // *Plast Reconstr Surg*. 2018. Vol. 141, No. 1. P. 128–135. DOI: 10.1097/PRS.0000000000003940
22. Ozols D., Zarins J., Petersons A. Novel technique for toe-to-hand transplantation: the fourth-toe as an alternative option for toe-to-hand transplantation for pediatric patients // *Tech Hand Up Extrem Surg*. 2019. Vol. 23, No. 2. P. 74–80. DOI: 10.1097/BTH.000000000000023

11. Belousov AE. *Plasticheskaya rekonstruktivnaya i ehsteticheskaya khirurgiya*. Saint Petersburg: Gippokrat, 1998. 744 p. (In Russ.)
12. Buncke H Jr, Schulz WP. Experimental digital amputation and reimplantation. *Plast Reconstr Surg*. 1965;36(1):62–70. DOI: 10.1097/00006534-196507000-00009
13. O'Braien B. *Mikrososudistaya vosstanovitel'naya khirurgiya*. Transl. from eng. Moscow: Meditsina, 1981. 422 p. (In Russ.)
14. Yoon AP, Jones NF. Long-term outcomes after toe-to-thumb transfers for burn reconstruction in children. *J Burn Care Res*. 2022;43(2):440–444. DOI: 10.1093/jbcr/irab101.
15. Wei FC, Al Deek NF. The battle ground between two giants: Toe transfer and hand allotransplantation. *J Reconstr Microsurg*. 2018;34(9):678–680. DOI: 10.1055/s-0038-1639513
16. Nakanishi A, Kawamura K, Omokawa S, et al. Quality of life in patients with toe-to-hand transplantation. *J Plast Surg Hand Surg*. 2018;52(6):359–362. DOI: 10.1080/2000656X.2018.1520123
17. Chen H, Jiang C, Xu Y, Sun Y. Toe-to-finger combined with free flap transfer for primary one-stage post-traumatic reconstruction of the complex fingerless hand. *J Plast Reconstr Aesthet Surg*. 2017;70(12):1708–1714. DOI: 10.1016/j.bjps.2017.07.013
18. Julve GG, Villén GM. The multiple monoblock toe-to-hand transfer in digital reconstruction. A report of ten cases. *J Hand Surg*. 2004;29(3):220–227. DOI: 10.1016/j.jhsb.2003.11.003
19. Jones NF, Graham D, Au K. Bilateral metacarpal hands: Reconstruction with 6 toe transfers. *Hand (NY)*. 2020;15(4):465–471. DOI: 10.1177/1558944718810844
20. Al Deek NF, Lin Y-T, Wei F-C. Metacarpal-like and metacarpal hand. *Hand Clin*. 2016;32(4):549–554. DOI: 10.1016/j.hcl.2016.06.004
21. Wei FC, Al Deek NF, Lin YT, et al. Metacarpal-like hand: classification and treatment guidelines for microsurgical reconstruction with toe transplantation. *Plast Reconstr Surg*. 2018;141(1):128–135. DOI: 10.1097/PRS.0000000000003940
22. Ozols D, Zarins J, Petersons A. Novel technique for toe-to-hand transplantation: the fourth-toe as an alternative option for toe-to-hand transplantation for pediatric patients. *Tech Hand Up Extrem Surg*. 2019;23(2):74–80. DOI: 10.1097/BTH.0000000000000234

AUTHOR INFO

Sergey I. Golyana, Dr. Sci. (Med.); address: 64–68 Parkovaya st., Pushkin, Saint Petersburg, Russia; ORCID: 0000-0003-1319-8979; eLibrary SPIN: 8360-8078; e-mail: ser.golyana@yandex.ru

DOI: <https://doi.org/10.17816/psaic1550>

Научная статья

Оценка эффективности применения солевых растворов при оперативных вмешательствах у новорожденных

М.М.А.М. Нассер¹, Ю.В. Жиркова^{1,2}, Ю.И. Кучеров^{1,2}¹ Детская городская клиническая больница № 9 им. Г.Н. Сперанского, Москва, Россия;² Российский национальный исследовательский медицинский университет им. Н.И. Пирогова, Москва, Россия

АННОТАЦИЯ

Актуальность. В последние годы неонатальная хирургия развивается и совершенствуется, в том числе благодаря более глубокому изучению анестезиологических подходов и внедрению полученных знаний в повседневную практику врача – анестезиолога-реаниматолога. Одним из базовых факторов, оказывающим влияние на исход лечения в дальнейшем, является тщательное изучение методов инфузионной терапии у новорожденных детей с учетом анатомо-физиологических особенностей неонатального периода.

Цель — изучение электролитного баланса, показателей кислотно-основного состояния и гемодинамических показателей у новорожденных в зависимости от выбора базовой инфузионной среды во время хирургической операции.

Материалы и методы. Проведено проспективное исследование у 99 детей периода новорожденности. Все дети во время оперативного вмешательства получали инфузию солевых растворов в объеме 10 мл/(кг·ч). В группе 1 интраоперационно вводили Стерофундин изотонический, в группе 2 — 0,9 % раствор натрия хлорида, в группе 3 — раствор Рингера. У 11 детей вводился 0,45 % гипотонический раствор натрия хлорида. Оценивали показатели кислотно-основного состояния и электролитного состава венозной крови, гемодинамические показатели и потребность в периперационной инотропной поддержке.

Результаты. У детей, которым вводили 0,45 % гипотонический раствор натрия хлорида зафиксировано появление тенденции к гипонатриемии, что послужило отказом от дальнейшего набора детей в группу и проведения данного варианта исследования. После оперативного вмешательства в трех группах сохранялось компенсированное по pH состояние. При этом во всех группах зафиксированы метаболические нарушения в виде снижения бикарбонатов и ВЕ. Во всех группах были выявлены электролитные нарушения, при этом в группе 1 наиболее часто зарегистрирован электролитный баланс; в группах 2 и 3 более часто встречались нарушения ионограммы в виде снижения содержания калия, повышения содержания натрия, хлора и кальция. При исследовании гемодинамических показателей во время оперативного вмешательства не зафиксировано достоверной статистической разницы при сравнении их между группами, в которых проводилось вливание разных солевых сред.

Заключение. По итогам работы не выявлено значимых различий в показателях кислотно-основного состояния и гемодинамических показателях при использовании разных солевых растворов в качестве базовой интраоперационной инфузионной терапии у новорожденных. При изучении электролитного баланса наиболее частыми осложнениями стали гипокалиемия, гипернатриемия и гиперхлоремия в группе с применением 0,9 % раствора натрия хлорида.

Ключевые слова: детская хирургия; оперативные вмешательства; интенсивная терапия; интраоперационная инфузия; электролитный состав; новорожденные.

Как цитировать

Нассер М.М.А.М., Жиркова Ю.В., Кучеров Ю.И. Оценка эффективности применения солевых растворов при оперативных вмешательствах у новорожденных // Российский вестник детской хирургии, анестезиологии и реаниматологии. 2023. Т. 13, № 4. С. 491–502. DOI: <https://doi.org/10.17816/psaic1550>

DOI: <https://doi.org/10.17816/psaic1550>

Research Article

Effectiveness of saline solutions in surgical interventions in newborns

Marianna M. Nasser¹, Yulia V. Zhirkova^{1,2}, Yurii I. Kucherov^{1,2}¹ Speransky Children's Hospital No. 9, Moscow, Russia;² Pirogov Russian National Research Medical University, Moscow, Russia

ABSTRACT

BACKGROUND: In recent years, neonatal surgery has been developing and improving, among other things, because of a deeper study of anesthesiological approaches and the introduction of acquired knowledge into the daily practice of anesthesiologist-resuscitator. One of the basic factors that influence treatment outcomes in the future is a thorough study of infusion therapy methods in newborns, considering the anatomical and physiological characteristics of the neonatal period.

AIM: This study aimed to examine the electrolyte balance, acid–base state, and hemodynamic parameters in newborns, depending on the choice of basic infusion medium during surgery.

MATERIALS AND METHODS: A prospective study was conducted in 99 newborns. All children were given an infusion of saline solutions of 10 mL/kg/h during surgery. Groups I, II, and III were administered intraoperatively with isotonic Sterofundin, saline solution, and Ringer's solution, respectively. A hypotonic sodium chloride solution of 0.45% was administered to 11 children. The indicators of the acid–base state and electrolyte composition of the venous blood, hemodynamic parameters, and need for perioperative inotropic support were evaluated.

RESULTS: A tendency to hyponatremia was detected in children who were infused with 0.45% sodium chloride hypotonic solution, which resulted in the abandonment of further recruitment of children in the group and the implementation of this study option. After surgery, the pH-compensated state was maintained in all three groups. Moreover, metabolic disorders in the form of a decrease in bicarbonates and BE were recorded in all groups. Electrolyte disturbances were detected in all groups, whereas electrolyte balance was most often registered in group I. In groups II and III, common ionogram findings included a decrease in potassium and an increase in sodium, chlorine, and calcium levels. In the analysis of the hemodynamic parameters, no significant statistical difference was recorded during surgery when comparing the groups infused with different saline media.

CONCLUSIONS: In this study, no significant differences were found in the indicators of acid–base state and hemodynamic parameters when using different saline solutions as basic intraoperative infusion therapy in newborns. Regarding the electrolyte balance, the most common complications were hypokalemia, hypernatremia, and hyperchloremia in the 0% saline group.

Keywords: pediatric surgery; surgical interventions; intensive care; intraoperative infusion; electrolyte composition; newborns.

To cite this article

Nasser MM, Zhirkova YuV, Kucherov Yul. Effectiveness of saline solutions in surgical interventions in newborns. *Russian Journal of Pediatric Surgery, Anesthesia and Intensive Care*. 2023;13(4):491–502. DOI: <https://doi.org/10.17816/psaic1550>

DOI: <https://doi.org/10.17816/psaic1550>

Research Article

生理盐水在新生儿外科手术中的有效性评估

Marianna M. Nasser¹, Yulia V. Zhirkova^{1,2}, Yurii I. Kucherov^{1,2}¹ Speransky Children's Hospital No. 9, Moscow, Russia;² Pirogov Russian National Research Medical University, Moscow, Russia

摘要

论证。近年来,新生儿外科手术不断发展和进步,其中包括对麻醉方法的深入研究,以及将所学知识引入医生-麻醉师-复苏师的日常工作中。考虑到新生儿期的解剖生理特点,对新生儿输液治疗方法进行深入研究是影响未来治疗效果的基本因素之一。

目的。本文旨在研究新生儿在手术过程中与基础输液环境选择有关的电解质平衡、酸碱指标和血流动力学指标。

材料和方法。我们对99名新生儿进行了前瞻性研究。在手术过程中,所有患儿都接受了生理盐水输注,输注量为10毫升/(千克·小时)。I组术中注射等渗的苹果酸电解质静注液,II组注射0.9%氯化钠溶液,III组注射林格氏溶液。为11名儿童注射了0.45%低渗氯化钠溶液。对静脉血的酸碱状态和电解质成分、血流动力学参数以及围手术期肌力支持的需求进行了评估。

结果。在接受0.45%低渗氯化钠溶液治疗的患儿中出现了低钠血症的倾向,这也是拒绝进一步招募患儿加入该组和进行该变体研究的原因。手术干预后,三组患儿的pH值均保持代偿状态。同时,在所有组中,都记录到了碳酸氢盐和BE减少形式的代谢紊乱。所有组别都发现了电解质紊乱,其中电解质平衡在I组最为常见;离子图紊乱在II组和III组更为常见,表现为钾降低、钠升高、氯升高和钙升高。在对手术干预期间的血流动力学参数进行的研究中,在输注不同生理盐水介质的各组之间进行比较,没有发现明显的统计学差异。

结论。我们的研究结果表明,在新生儿术中使用的生理盐水作为基本输注疗法时,酸碱状态和血流动力学参数没有明显差异。在研究电解质平衡时,使用0.9%氯化钠溶液组最常见的并发症是低钾血症、高钠血症和高氯血症。

关键词: 儿科手术; 外科干预; 强化治疗; 术中输液; 电解质成分; 新生儿。

引用本文

Nasser MM, Zhirkova YuV, Kucherov Yul. 生理盐水在新生儿外科手术中的有效性评估. *Russian Journal of Pediatric Surgery, Anesthesia and Intensive Care*. 2023;13(4):491–502. DOI: <https://doi.org/10.17816/psaic1550>

收到: 31.08.2023

接受: 22.11.2023

发布日期: 25.12.2023

АКТУАЛЬНОСТЬ

В последние годы неонатальная хирургия развивается и совершенствуется благодаря более глубокому изучению и внедрению новых знаний на всех этапах оперативного вмешательства у новорожденных. В свою очередь, это служит поводом к развитию и более детальному познанию анестезиологического подхода у данной категории больных. Основная концепция анестезиологической защиты у новорожденных детей на данном этапе развития медицины не отличается от позиций у взрослых пациентов. Однако подход к интраоперационной инфузионной терапии в неонатальном периоде имеет ряд отличий ввиду анатомо-физиологических особенностей.

Большое значение у данной возрастной категории имеет состав вводимых интраоперационно жидкостей. В настоящее время существует большой выбор растворов (0,9 % раствор натрия хлорида, раствор Рингера лактат), включая растворы сбалансированного состава с носителями резервной щелочности (Стерофундин, Йоностерил®), комбинированные глюкозо-солевые растворы (Стерофундин Г-5).

Таким образом, врач-анестезиолог встает перед выбором, какой из этих растворов имеет преимущества в использовании именно у новорожденных детей. Для этого необходимо понимать, какие цели стоят перед анестезиологом в ближайшей и отдаленной перспективе. Согласно литературным данным, во время хирургического лечения основными целями инфузионной терапии является замещение и поддержание адекватного волемического статуса (сохранение внутри- и внеклеточной жидкости), восполнение текущих перспирационных (у недоношенных детей) и интраоперационных потерь [1]. Вводимый объем и состав жидкости должен соответствовать поддержанию тканевой перфузии (при этом не увеличивая внесосудистый объем воды в легких), обеспечивать темп диуреза 1–3 мл/(кг·ч), стабильность гемодинамических показателей, нормоволемию (отсутствие дегидратации, отеков, гепатомегалии), нормотермию, нормокалиемию, нормонатриемию, нормогликемию, нормальную относительную плотность мочи 1005–1015 [2, 3]. В послеоперационном периоде к этим факторам прибавляются снижение

потребности в респираторной терапии/искусственной вентиляции легких (ИВЛ), отсутствие таких состояний, которые могут привести к тяжелым неврологическим последствиям (тяжелая гипонатриемия, артериальная гипотензия, гипогликемия, гипергликемия), так как эти параметры напрямую повышают риск церебральной катастрофы (внутрижелудочковые кровоизлияния, отек мозга) [2–4].

Для принятия решения о выборе базового раствора также необходимо понимать, что новорожденный ребенок имеет ряд особенностей общего содержания, распределения и ионного состава жидкости в организме. К примеру, объем циркулирующей крови у недоношенных новорожденных составляет 90–100 мл/кг, доношенного 85–90 мл/кг, у младенцев 80 мл/кг. При этом, чем меньше гестационный возраст недоношенного ребенка, тем больше объем внеклеточной жидкости, тем более значим для них выбор состава полиионного раствора и влияние его на электролитный состав, показатели кислотно-основного состояния (КОС) крови и гемодинамические параметры.

Интраоперационные потери у новорожденных детей принято возмещать изотоническими сбалансированными растворами или растворами 0,45 % натрия хлорида, при этом помня о том, что гипотоничные растворы могут спровоцировать повреждение головного мозга вследствие тяжелой гипонатриемии [4, 5].

Цель исследования — изучение электролитного баланса, показателей кислотно-основного состояния и гемодинамических показателей у новорожденных в зависимости от базового инфузионного раствора во время хирургической операции.

МАТЕРИАЛЫ И МЕТОДЫ

Проводилось проспективное одноцентровое исследование. В исследование входило 99 новорожденных детей, из которых 83 были доношенными и 16 недоношенными детьми (от 29 до 36 нед. гестации) с медианой (*Me*, массы тела) 3118 [1310; 4500] г и возрастом на момент операции *Me* 48 [25; 144] часов жизни.

В рамках поставленной задачи дети разделены на 4 группы методом случайной рандомизации. Проведен

Таблица 1. Характеристика пациентов по группам (ANOVA, *p*)

Table 1. Characteristics of patients by groups (ANOVA, *p*)

Показатель	Группа 1 (<i>n</i> = 31)	Группа 2 (<i>n</i> = 29)	Группа 3 (<i>n</i> = 28)	Группа 4 (<i>n</i> = 11)	<i>p</i>
Масса тела на момент операции, г	3100 [2570; 3540]	3266 [2700; 3600]	3126 [2620; 4071]	3248 [2659; 3407]	0,191
Гестационный возраст, нед.	38 [35; 39]	38 [37; 39]	38 [36; 40]	38 [38; 38]	0,094
Возраст на момент операции, ч	48 [24; 144]	60 [48; 168]	72 [24; 360]	120 [36; 168]	0,061
Искусственная вентиляция легких до операции, <i>n</i>	14	11	12	3	0,073
Адреномиметики до операции, <i>n</i>	11	8	9	3	0,069

сравнительный анализ применения четырех солевых растворов, включая результаты ранее проведенных исследований [6, 7].

Проведенный сравнительный анализ (ANOVA, $p < 0,05$): по массе ($p = 0,215$), по гестационному возрасту ($p = 0,362$), по возрасту ($p = 0,097$), по длительности операции ($p = 0,545$) не выявил отличий между группами 1–4. В табл. 1 представлены полученные данные (ANOVA, $p < 0,05$).

Основной объем инфузионной терапии во время оперативного вмешательства составлял 10 мл/(кг·ч). Тридцати одному ребенку (группа 1) вводили Стерофундин изотонический (B. Braun Melsungen AG, Германия), 29 детям (группа 2) 0,9 % раствор натрия хлорида (ОАО НПК «Эском», Россия), 28 детям (группа 3) — раствор Рингера (ООО «Гротекс», Россия). Была также создана группа 4 (11 детей), в которой детям проводилась базовая инфузия 0,45 % гипотоническим раствором натрия хлорида. Данный раствор был получен при смешивании двух официальных растворов: 0,9 % раствор натрия хлорида (ОАО НПК «Эском», Россия) и вода для инъекций (ООО «ИСТ-ФАРМ», Россия).

В исследовании оценивали КОС и плазменный ионный состав венозной крови у новорожденных непосредственно до и сразу после операции на аппарате ABL800-Flex (Radiometer Medical, Дания). Гемодинамические показатели — частота сердечных сокращений (ЧСС), среднее, систолическое и диастолическое артериальное давление (АД), регистрировали каждые 10 мин в течение всей операции, используя монитор витальных функций Draeger Infinity Delta XL (Германия). Анализировали потребность в периоперационной катехоламиновой терапии.

Статистический анализ проводили с использованием пакета прикладных программ Statistica v.6.0 (StatSoft, Inc. 2300 East 14, США). Данные обрабатывали общепринятыми методами непараметрической статистики с учетом ненормального распределения выборки. Характеристики представлены в виде средних и межквартильных диапазонов медианы (Me), интерквартильного ранга [Q_1 ; Q_2]. Для определения различий использовали критерий Вилкоксона, дисперсионный анализ ANOVA. Различия считали статистически достоверными при $p < 0,05$.

РЕЗУЛЬТАТЫ

При использовании 0,45 % гипотонического раствора натрия хлорида у всех детей ($n = 11$) выявлена тенденция к гипонатриемии (Me плазменного натрия после операции составила 132 [130; 136] ммоль/л), что послужило отказом от дальнейшего набора детей в группу и проведения данного варианта исследования.

Дальнейшие данные представлены только по детям из трех исследуемых групп. В группе 1 использовали Стерофундин, в группе 2 — 0,9 % раствор натрия хлорида,

в группе 3 — раствор Рингера. Длительность анестезии, постнатальный возраст и вид оперативного вмешательства были сходными между группами.

На дооперационном этапе всем детям проводили необходимый объем предоперационной подготовки с целью достижения оптимального уровня КОС крови. Так, до операции уровень pH в группе 1 составил 7,35 [7,30; 7,40], в группе 2 — 7,34 [7,32; 7,38], в группе 3 — 7,32 [7,29; 7,37] ($p = 0,512$). Во всех группах отмечался небольшой метаболический ацидоз, несколько более выраженный в группе применения 0,9 % раствора натрия хлорида (Me с $-3,6$ до $-5,1$) разница статистически недостоверна ($p = 0,135$). Уровень бикарбонатов крови не выходил за пределы референтных значений.

При дооперационном измерении уровня калия, натрия, кальция и осмолярности плазмы у половины детей во всех группах имелись умеренные отклонения от нормальных значений уровня электролитов крови, при этом Me электролитов крови не выходила за пределы нормальных значений (табл. 3). Отмечалось незначительное повышение концентрации хлора в крови, максимальное увеличение до 127 ммоль/л (норма у новорожденных 101–111 ммоль/л) и, соответственно, осмолярности в группе применения раствора Рингера ($p = 0,153$, сравнение трех групп).

При измерении КОС крови сразу после операции зафиксировано компенсированное pH преимущественно за счет гипервентиляции, Me (pH) 7,39 [7,30; 7,45], 7,38 [7,32; 7,43] и 7,38 [7,27; 7,46] в трех группах соответственно; снижение бикарбонатов и увеличения дефицита буферных оснований (BE) в трех группах. Статистически значимые изменения наблюдались лишь в группе 1, где BE снизилось с $-1,5$ до $-4,0$ ($p = 0,055$), бикарбонаты с 22,5 до 21,5 ($p = 0,06$), по сравнению с дооперационным уровнем. Во группах 2 и 3 к концу операции нарастание метаболического ацидоза с $-3,6$ до $-5,1$ и с $-2,9$ до $-4,7$ ($p = 0,291$) соответственно было незначимым.

Уровень лактата крови оставался в пределах допустимых значений во всех трех группах и в динамике не вырос, $p = 0,06$ (табл. 2).

В результате комплексного лабораторного исследования электролитного статуса у 24 % ($n = 21$) новорожденных сохранился электролитный баланс; остальные 76 % детей ($n = 67$) имели дисэлектролитию в послеоперационном периоде.

В табл. 3, 4 и на рис. 1, 2 представлены полученные данные, касательно динамики интраоперационного электролитного состава венозной крови, а также осмолярности и их нарушений.

У 9 из 31 ребенка в группе 1 (29 %) зафиксировано электролитное равновесие в плазме. Основными проявлениями дисбаланса электролитов венозной крови являлись гипокалиемия ($<3,5$ ммоль/л) у 22,6 % ($n = 7$); гипернатриемия (>145 ммоль/л) у 25,8 % ($n = 8$) и гиперхлоремия у 51,6 % ($n = 16$), максимально до 119 ммоль/л,

Таблица 2. Динамика кислотно-основного состояния и электролитного состава крови до и после оперативного вмешательства в группах 1–3, $Me [Q_1; Q_2]$

Table 2. Dynamics of the acid–base state and blood electrolyte composition before and after surgery in groups I–III, $Me [Q_1; Q_2]$

Показатель, раствор	До операции			P	После операции			P
	группа 1 (n = 31)	группа 2 (n = 29)	группа 3 (n = 28)		группа 1 (n = 31)	группа 2 (n = 29)	группа 3 (n = 28)	
pH	7,35 [7,32; 7,39]	7,34 [7,32; 7,38]	7,32 [7,29; 7,37]	0,512	7,39 [7,30; 7,45]	7,38 [7,32; 7,43]	7,38 [7,27; 7,46]	0,07
BE, ммоль/л	-1,5 [0,05; -5,1]	-3,6 [-1,1; -5,7]	-2,9 [-4,9; -1,3]	0,135	-4 [-1,7; -5,8]	-5,1 [-2; -6,5]	-4,7 [-6,3; -3,3]	0,291
Уровень бикарбонатов, ммоль/л	22,5 [20,5; 23,7]	22,2 [19,8; 23,2]	21,3 [19,8; 22,7]	0,084	21,5 [19,3; 23,3]	20,5 [19,5; 22,1]	20,6 [19,2; 22,5]	0,08
Калий, ммоль/л	4 [3,4; 4,3]	4,0 [3,5; 4,6]	4,2 [3,8; 4,6]	0,2	3,9 [3,5; 4,4]	3,6 [3,2; 4,2]	3,9 [3,8; 4,6]	0,55
Натрий, ммоль/л	142 [138,5; 145]	144 [139; 149]	142 [139; 150]	0,31	143 [138; 146]	145 [139; 152]	144 [139; 149]	0,3
Хлор, ммоль/л	109 [106; 113]	112 [110; 116]	110,5 [107; 113]	0,2	111 [107; 115]	113 [111; 117]	114 [109; 120]	0,09
Кальций, ммоль/л	1,32 [1,2; 1,4]	1,35 [1,18; 1,45]	1,3 [1,2; 1,5]	0,33	1,3 [1,22; 1,47]	1,33 [1,19; 1,47]	1,4 [1,3; 1,5]	0,2
Осмолярность, мосм/л	289,9 [282,4; 300,1]	291,4 [284,8; 303,4]	291 [282,8; 304,3]	0,153	291 [284; 298]	295,2 [285,3; 310,8]	292 [284,7; 302,8]	0,3

Примечание. $p < 0,05$ (критерий Вилкоксона, Манна – Уитни).

Note. $p < 0.05$ (Wilcoxon, Mann–Whitney criterion).

что у половины вызвало гиперосмолярное состояние — 29 % ($n = 9$). Остальные нарушения в электролитах плазмы носили эпизодический характер, в частности, зафиксирован 1 случай гиперкалиемии (7,7 ммоль/л, что вероятно связано с преаналитической ошибкой забора крови из периферической вены); гипонатриемии у 9,6 % ($n = 3$),

максимальное снижение до 133 ммоль/л; также зафиксировано гипоосмолярное состояние у 22,6 % ($n = 7$) детей.

В группе 2 у 6 из 29 детей (20,1 %) на фоне инфузии раствора натрия хлорида 0,9 % отмечается нормальный электролитный состав, остальные дети имели дисэлектролитемии разной степени выраженности.

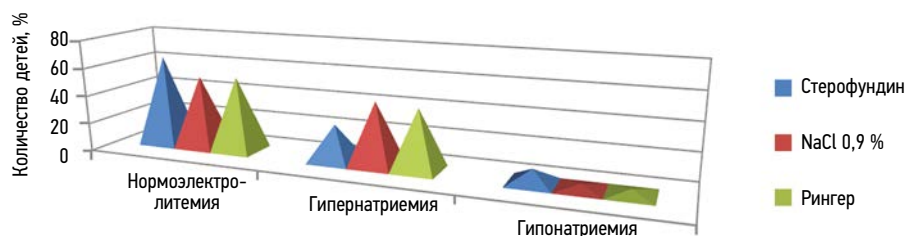


Рис. 1. Сравнение содержания натрия в крови у новорожденных в послеоперационном периоде
Fig. 1. Comparison of sodium content in the blood of newborns in the postoperative period, number of children

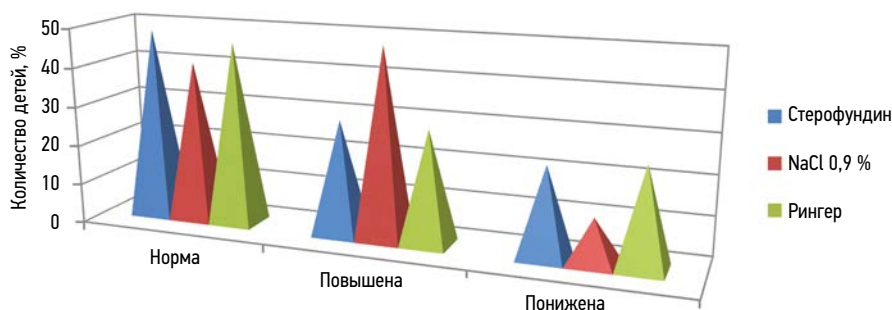


Рис. 2. Сравнение осмолярности крови у новорожденных после оперативного вмешательства
Fig. 2. Comparison of blood osmolarity in newborns after surgery, number of children, %

Таблица 3. Электролитный статус у детей групп 1–3, % (количество детей)

Table 3. Electrolyte status in groups I–III, %

Электролитный статус	Применяемые растворы			P
	Стерофундин (группа 1, n = 31)	0,9 % раствор натрия хлорида (группа 2, n = 29)	раствор Рингера (группа 3, n = 28)	
Нормальный электролитный состав	29 % (n = 9)	20 % (n = 6)	21,4 % (n = 6)	0,121
Нормальный уровень калия	74,2 % (n = 23)	65,5 % (n = 19)	67,8 % (n = 19)	0,210
Гиперкалиемия	3,2 % (n = 1)	–	3,6 % (n = 1)	0,092
Гипокалиемия	22,6 % (n = 7)	34,5 % (n = 10)	28,6 % (n = 8)	0,061
Нормальный уровень натрия	64,6 % (n = 20)	51,8 % (n = 15)	53,6 % (n = 15)	0,052
Гипернатриемия	25,8 % (n = 8)	44,8 % (n = 13)	42,8 % (n = 12)	0,041
Гипонатриемия	9,6 % (n = 3)	3,4 % (n = 1)	3,6 % (n = 1)	0,066
Нормальный уровень хлора	48,3 % (n = 15)	37 % (n = 11)	35,7 % (n = 10)	0,048
Гиперхлоремия	51,7 % (n = 16)	63 % (n = 18)	64,3 % (n = 18)	0,361
Гипохлоремия	–	–	–	
Нормальный уровень кальция	64,6 % (n = 20)	44,5 % (n = 13)	39,3 % (n = 11)	0,031
Гиперкальцемия	16,1 % (n = 5)	18,5 % (n = 5)	60,7 % (n = 17)	0,039
Гипокальцемия	19,3 % (n = 6)	37 % (n = 11)	–	0,045

Примечание. $p \leq 0,05$ (ANOVA).Note. $p \leq 0,05$ (ANOVA).

Таблица 4. Осмолярность у детей при применении разных солевых сред

Table 4. Osmolarity when using different salt solutions in newborns

Осмолярность	Стерофундин (группа 1, n = 31)	Раствор натрия хлорида 0,9 % (группа 2, n = 29)	Раствор Рингера (группа 3, n = 28)	P
Норма	48,4 % (n = 15)	40,7 % (n = 11)	46,4 % (n = 13)	0,081
Повышена	29 % (n = 9)	48,2 % (n = 15)	28,6 % (n = 8)	0,055
Понижена	22,6 % (n = 7)	11,1 % (n = 3)	25 % (n = 7)	0,064

Примечание. $p \leq 0,05$ (ANOVA).Note. $p \leq 0,05$ (ANOVA).

Наиболее частыми нарушениями были гиперхлоремия у 63 % ($n = 18$), гипернатриемия у 44,8 % ($n = 13$), максимально до 165 ммоль/л, что привело к гиперосмолярному состоянию у 48,2 % ($n = 15$), а также гипокалиемия у 34,5 % ($n = 10$). Зарегистрирован один эпизод тяжелой гипонатриемии (119 ммоль/л) у недоношенного ребенка с крайне низкой массой тела при рождении, которая была скорректирована в послеоперационном периоде. Обращает на себя внимание появление гипокальцемии у 37 % ($n = 11$), гиперкальцемии у 18,5 % ($n = 5$). Снижение осмолярности крови замечено у 11,1 % ($n = 3$).

В группе 3 нормоэлектролитемия диагностирована у 21,4 % ($n = 6$) новорожденных. В данной группе были определены схожие изменения в электролитном статусе с группой 2, а именно частое возникновение гиперхлоремии — 64,3 % ($n = 18$), гипернатриемии — 42,8 % ($n = 12$), однако гиперосмолярное состояние зафиксировано в 1,5 раза реже, чем в группе 2 — у 28,6 % ($n = 8$). Гиперкальцемия отмечена у 2/3 детей — 60,7 % ($n = 17$).

При сравнительном анализе электролитного статуса у детей между группами выявлено, что у половины детей во всех группах показатели натрия, хлора, калия

и кальция оставались в пределах целевых значений. Наиболее часто встречающимися осложнениями стали гипернатриемия и гиперхлоремия, которые чаще зафиксированы в группе 2 ($p = 0,041$) в сочетании с гиперосмолярным состоянием ($p = 0,055$). В группе 3 также отмечены частые повышения уровня натрия ($p = 0,041$) и хлора ($p = 0,361$), без повышения осмолярности. У 1/3 новорожденных отмечалось снижение уровня калия, без статистически достоверной разницы между группами. В группе 2 чаще зафиксирована гипокальцемия (37 %, $p = 0,045$), а в группе 3 — гиперкальцемия (60,7 %, $p = 0,039$).

Таким образом, во всех группах были выявлены электролитные нарушения, при этом в группе 1 наиболее часто зарегистрирован электролитный баланс; в группах 2 и 3 наиболее часто встречались нарушения ионограммы в виде снижения уровня калия, повышения уровня натрия, хлора и кальция.

При исследовании гемодинамических показателей во время анестезиологического пособия не зафиксировано достоверной статистической разницы при сравнении их между группами, в которых проводилось вливание разных солевых сред. Показатели ЧСС во всех группах

Таблица 5. Сравнительная оценка частоты сердечных сокращений при использовании трех солевых сред во время оперативного вмешательства, *Me* (в минуту)**Table 5.** Comparative assessment of the heart rate when using three saline solutions during surgery, *Me*

Этапы операции	Группа 1	Группа 2	Группа 3	<i>p</i>
До операции	137	135	135	0,951
Индукция	138	132	135	0,124
Разрез	138	132	134	0,128
Конец операции	138	126	130	0,002

соответствовали референтным значениям. Ни у одного ребенка не отмечалось гемодинамически значимых нарушений ритма (табл. 5).

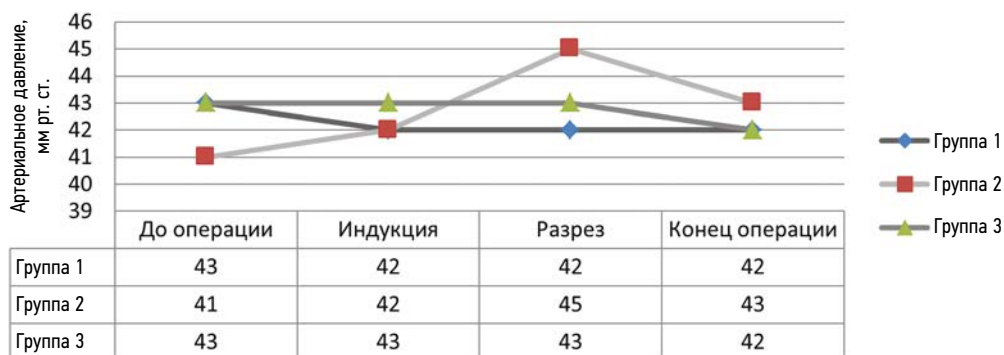
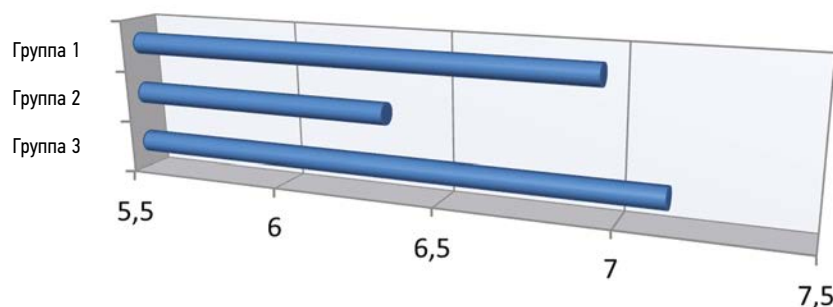
Показатели ЧСС у детей в трех группах находились на уровне 120–140 в минуту, что соответствует нормальным значениям. При этом достоверных различий между группами не обнаружено ($p = 0,951$).

У всех детей ($n = 88$) на фоне вводной анестезии отмечалось ожидаемое снижение артериального давления на 10–19 % и минимальное урежение ЧСС на 3–5 % исходных значений. В среднем, во время всего анестезиологического пособия ЧСС находилась в пределах нормативных показателей. При этом при сравнении данного параметра выявлено, что в группе 2 ЧСС была статистически достоверно ниже, чем у детей из групп 1 и 3, $p = 0,002$.

По данным рис. 3 можно отметить, что среднее артериальное давление у новорожденных оставалось в пределах референтных значений для данного гестационного и постнатального возраста, а также показатели не различались между группами ($p = 0,631$).

Для улучшения органной перфузии при наличии показаний (артериальная гипотензия/тахикардия) применяли дополнительную волемическую нагрузку (5 мл/кг от 1 до 3 раз) и/или адrenomиметики. В группе 1 такое введение проводилось 9 детям, в группе 2 — лишь 5 (17,2 %) детям ($p = 0,038$), в группе 3 — 8 (28,6) детям. Учитывая волюм-экспандерную нагрузку инфузионная терапия в группе 1 составила 11,0 мл/(кг·ч), в группе 2 — 10,8 мл/(кг·ч), в группе 3 — 12 мл/(кг·ч), и, соответственно, группы по данному показателю не отличались между собой ($p = 0,078$).

До операции изолированную или комбинированную катехоламиновую терапию (допамин и/или добутамин) получали 11 детей (35,5 %) в группе 1, 8 детей (27,6 %) — в группе 2, 9 детей (32,1 %) — в группе 3 ($p = 0,320$). Во время операции в группе 1 число детей с инотропной терапией увеличилось до 13 (42 %) в максимальной (суммарной) дозе 10 мкг/(кг·мин), одному ребенку потребовалось введение норадrenalина в дозе 0,1 мкг/(кг·мин); в группе 2 инотропная поддержка проводилась у тех же

**Рис. 3.** Среднее артериальное давление у детей трех групп в течение интраоперационного периода, *Me*
Fig. 3. Mean blood pressure in the three groups during the intraoperative period, *Me***Рис. 4.** Сравнение дозы катехоламиновой поддержки интраоперационно между группами, *Me*, мкг/(кг·мин)
Fig. 4. Comparison of intraoperative catecholamine support dose between groups, *Me*, mcg/kg/min

детей ($n = 8$; 27,6 %) катехоламиновая терапия интраоперационно, максимальная доза составила 10 мкг/(кг·мин), также одному ребенку потребовался норадреналин в дозе 0,2 мкг/(кг·мин); 10 детям (35,7 %) из группы 3 гемодинамика поддерживалась допамином в максимальной дозе до 8 мкг/(кг·мин) ($p = 0,038$, сравнение всех групп). При сравнении суммарных доз допамина (Me) 7, 6 и 7 мкг/(кг·мин) значимых различий не отмечается ($p = 0,195$) (рис. 4).

ОБСУЖДЕНИЕ

Полученные в нашей работе данные не противостоят литературным и подтверждают наличие потребности в более тщательном подходе при выборе инфузионной терапии во время хирургического вмешательства у данной категории пациентов.

Внутривенное введение жидкости используется в периоперационном периоде для поддержания гомеостаза и осуществления физиологических процессов и метаболических реакций в самых разнообразных клинических ситуациях. Физиологические конечные точки, на которые нацелена инфузия — это поддержание объема циркулирующей крови, сердечного выброса, перфузии тканей, метаболической функции, концентрации электролитов и кислотно-щелочного баланса. Хотя коллоидные препараты имеют особенность оставаться преимущественно внутрисосудисто, они могут нарушать гемостаз и функцию почек, а также усиливать интерстициальную дегидратацию при наличии исходной. В результате общепринятым мнением считается, что возмещение внеклеточной жидкости предпочтительно кристаллоидными растворами. Кристаллоидные растворы сильно различаются по химическому составу, что влияет на их эффективность и способность вызывать побочные эффекты, в том числе связанные с объемной нагрузкой и электролитным дисбалансом [8]. В нашей работе наиболее часто встречающимися осложнениями стали гипернатриемия и гиперхлоремия, которые чаще зафиксированы в группе с применением 0,9 % раствора натрия хлорида ($p = 0,041$) в сочетании с гиперосмолярным состоянием ($p = 0,055$). Традиционно, до недавнего времени стандартным к применению считали изотонический 0,9 % раствор натрия хлорида. Однако с начала XXI в. данный подход поставлен под сомнение в результате наблюдения таких побочных эффектов, как развитие гиперхлоремического ацидоза из-за анионной разницы при назначении большого количества хлора [9].

Объединенный анализ данных, полученных в рандомизируемых контролируемых исследованиях, показал неопределенный эффект на послеоперационную летальность, однако метаболические нарушения встречались чаще при использовании 0,9 % раствора натрия хлорида [10]. В нашем исследовании также зафиксировано нарастание метаболического ацидоза с $-3,6$ до $-5,1$ к концу операции при использовании 0,9 % раствора

натрия хлорида. Такие же исследования проводились при операциях трансплантации почек, где выявлено увеличение числа пациентов, у которых была гиперкалиемия >6 ммоль/л при использовании физиологического раствора в сравнении с группой, где применяли Рингер лактат [11, 12]. При нашем анализе гиперкалиемия зафиксирована у 1 ребенка в группе применения Стерофундина изотонического (3,2 %) и у 1 ребенка в группе применения раствора Рингера (3,6 %). В некоторых рандомизированных исследованиях также отмечается повышение риска острого почечного повреждения, ассоциированного с 0,9 % раствором натрия хлорида [9].

Определенными преимуществами обладают изотонические, изогидратные и иононные растворы, которые напоминают внеклеточную жидкость и называются сбалансированными растворами. В сбалансированные растворы добавляют органические анионы для снижения концентрации хлоридов и риска ятрогенного гиперхлоремического ацидоза. Лактат служит этой цели в лактатном растворе Рингера, действуя также как буфер и субстрат для синтеза бикарбонатов в печени. Ацетат быстро метаболизируется в мышцах и других тканях, что приводит к непрямому высвобождению эквивалентных количеств бикарбоната. Аналогично действуют малат и глюконат [8, 13].

У новорожденного ребенка основная эндокринная регуляция водно-электролитного обмена осуществляется ренин-ангиотензин-альдостероновой системой, предсердным натрийуретическим пептидом и антидиуретическим гормоном (АДГ), стимуляция которых во время хирургических вмешательств может провоцировать нарушения баланса водного и электролитного сектора. В частности, повышение АДГ может инспирировать периоперационную гипонатриемию и задержку свободной воды в организме [3, 4, 14, 15]. В нашей работе выявлена гипонатриемия чаще при применении Стерофундина (9,6 %, $n = 3$), и у 1 ребенка в группах 0,9 % раствора натрия хлорида и раствора Рингера. Данное осложнение также встречается и у взрослых пациентов, в связи с повышенным высвобождением АДГ на фоне периоперационного стресса. При этом у пациентов с нормоволемическим статусом назначение натрийсодержащих растворов приведет к парадоксальному снижению плазменного натрия, в связи с тем, что экзогенный натрий будет выводиться с мочой, а вода задерживаться в организме, что приведет к гипонатриемии. Такое может также случиться в результате большого объема Рингера лактата и других сбалансированных растворов, где концентрация натрия ниже плазменной [16]. Новорожденные дети имеют повышенные риски неврологических последствий, связанных с гипонатриемической энцефалопатией из-за больших размеров головного мозга по отношению к черепной коробке, и сниженной выработки предсердного натрий-уретического пептида по сравнению со взрослыми [17, 18]. Гипонатриемия повреждает нервные структуры у взрослых и детей, включая новорожденных [3, 18–20],

и провоцирует глиальный отек, первоначально сохраняя нейронный объем клетки, а затем отек мозгового вещества головного мозга, вклинение ствола мозга и смерть при развитии неблагоприятных исходов. Мнение большинства исследователей и данных Европейского консенсуса по интраоперационной инфузионной терапии сводится к тому, что наиболее физиологично использовать изотонические растворы для инфузии в периоперационном периоде у новорожденных, нормализуя КОС крови и снижая риск гипонатриемии, энцефалопатии, отека мозга и дыхательной недостаточности [4, 5, 8]. Однако хотелось бы отметить, что в нашей работе очевидных статистически значимых преимуществ при использовании данных растворов при интраоперационной инфузионной терапии не отмечено, кроме более полноценного состава электролитов крови к концу оперативного вмешательства при использовании Стерофундина изотонического (29 %). При этом, в случае уже существующих водно-электролитных нарушений, сбалансированные растворы эффективнее компенсируют электролитный состав и обеспечивают дополнительную безопасность в случае инфузии больших объемов [15]. В нашем исследовании выявлены согласующиеся данные с отечественными и зарубежными исследованиями о том, что при применении «физиологического» раствора чаще встречается гипернатриемия (48,2 %) и гиперхлоремия (63 %), однако в этих же случаях непреднамеренно нами замечено снижение потребности в дополнительной болюсной жидкости для поддержания адекватного целевого уровня гемодинамических показателей. При этом следует отметить, что в ходе анализа гемодинамической стабильности у пациентов при трансплантации почек при применении сбалансированных растворов и 0,9 % раствора натрия хлорида выявлена увеличенная потребность в катехоламиновой вазопрессорной терапии в группе с применением последнего [16]. Однако сложно экстраполировать данные выводы на категорию детского возраста, и тем более новорожденных детей.

ВЫВОДЫ

1. Использование разных солевых растворов (Стерофундин изотонический, 0,9 % раствор натрия хлорида и раствор Рингера) в качестве базовой интраоперационной инфузионной терапии показало сходные характеристики влияния на показатели КОС, электролитного и гемодинамического статуса в периоперационном периоде у новорожденных.
2. Наиболее часто встречающимися осложнениями интраоперационно стали гипокалиемия (34,5 %), гипернатриемия (48,2 %) и гиперхлоремия (63 %), которые чаще зафиксированы в группе с применением 0,9 % раствора натрия хлорида ($p = 0,041$) в сочетании с гиперосмолярным состоянием ($p = 0,05$).
3. Дополнительное болюсное введение жидкости и потребность в катехоламиновой терапии для поддержания целевых показателей гемодинамики при применении

Стерофундина изотонического (29 %) и раствора Рингера (28,6 %) требовалось чаще, чем при использовании 0,9 % раствора натрия хлорида (17,2 %).

ДОПОЛНИТЕЛЬНАЯ ИНФОРМАЦИЯ

Вклад авторов. Все авторы внесли существенный вклад в разработку концепции, проведение исследования и подготовку статьи, прочли и одобрили финальную версию перед публикацией. Личный вклад каждого автора: М.М. Нассер — предоперационная подготовка пациентов, анестезиологическое пособие пациентам, лечение пациентов в послеоперационном периоде, сбор и анализ результатов обследования пациентов, сбор и анализ литературных данных, написание текста и редактирование статьи; Ю.В. Жиркова — предоперационная подготовка пациентов и анестезиологическое пособие, наблюдение пациентов в послеоперационном периоде, обзор литературы, редактирование статьи; Ю.И. Кучеров — предоперационная подготовка пациентов, выполнение оперативных вмешательств, редактирование статьи, анализ литературных данных.

Источник финансирования. Авторы заявляют об отсутствии внешнего финансирования при проведении исследования.

Конфликт интересов. Авторы декларируют отсутствие явных и потенциальных конфликтов интересов, связанных с публикацией настоящей статьи.

Этический комитет. Протокол исследования был одобрен локальным этическим комитетом РНИМУ им. Н.И. Пирогова (№ 192 от 27 января 2020 г).

Информированное согласие на публикацию. Авторы получили письменное согласие законных представителей пациентов на участие в исследовании.

ADDITIONAL INFORMATION

Authors' contribution. Thereby, all authors made a substantial contribution to the conception of the study, acquisition, analysis, interpretation of data for the work, drafting and revising the article, final approval of the version to be published and agree to be accountable for all aspects of the study. The contributions of each author: M.M. Nasser — conducting preoperative preparation of patients, anesthesia for patients, treatment of patients in the postoperative period, collection and analysis of patient examination results, collection and analysis of literature data, writing and editing the article; Yu.V. Zhirkova — conducting preoperative preparation of patients and anesthetic care, monitoring patients in the postoperative period, reviewing the literature, reviewing the article, supervision; Yu.I. Kucherov — conducting preoperative preparation of patients, performing surgical interventions, supervision, reviewing the article, analyzing literature data.

Funding source. This study was not supported by any external sources of funding.

Competing interests. The authors declare that they have no competing interests.

Ethics approval. The present study protocol was approved by the local Ethics Committee of the Pirogov Russian National Research Medical University (No. 192, 2020 Jan 27).

Consent for publication. Written consent was obtained from the patients for publication of relevant medical information within the manuscript.

СПИСОК ЛИТЕРАТУРЫ

1. Visram A.R. Intraoperative fluid therapy in neonates // *South Afr J AnaesthAnalg*. 2016. Vol. 22, No. 2. P. 46–51. DOI: 10.1080/22201181.2016.1140705
2. Shahidullah M., C Das J., Mannan M. Fluid and electrolyte management in newborn infant // *J Bangladesh Perinat Soc*. 2009. Vol. 1, No. 2. P. 39–43.
3. Ayus J.C., Achinger S.G., Arief A. Brain cell volume regulation in hyponatremia: role of sex, age, vasopressin, and hypoxia // *Am J Physiol Renal Physiol*. 2008. Vol. 295, No. 3. P. 619–624. DOI: 10.1152/ajprenal.00502.2007
4. Craig J., Cunliffe M., Gildersleve C., et al. APA Consensus guideline on perioperative fluid management in children v. 1.1. September 2007 © APAGBI Review Date August 2010 [дата обращения: 11.10.2023]. Доступ по ссылке: https://www.apagbi.org.uk/sites/default/files/inline-files/Perioperative_Fluid_Management_2007.pdf
5. Hamidreza Sh., Khavarian N., Amir K., Mohamadreza H. Comparison the effects of using two methods of fluid therapy with normal saline or 5% dextrose in half amount of normal saline solution on blood glucose and plasma // *J Clin Neonatol*. 2022. Vol. 11, No. 2. P. 79–85. DOI: 10.4103/jcn.jcn_131_21
6. Нассер М.М., Жиркова Ю.В., Матвеев С.А. Анализ послеоперационного периода у новорожденных в зависимости от состава интраоперационной инфузии // *Znanstvena Misel*. 2021. № 59. С. 12–16.
7. Нассер М.М., Жиркова Ю.В., Кучеров Ю.И. Сравнительный анализ применения сбалансированного и физиологического растворов в интраоперационной инфузионной терапии у новорожденных // *Российский вестник детской хирургии, анестезиологии и реаниматологии*. 2019. Т. 9, № 2. С. 41–49. DOI: 10.30946/2219-4061-2019-9-2-41-49
8. Mertzlufft F., Brettner F., Crystal G.J., et al. Intravenous fluids: issues warranting concern // *Eur J Anaesthesiol*. 2022. Vol. 39, No. 4. P. 394–396. DOI: 10.1097/EJA.0000000000001568
9. Sümpelmann R., Becke K., Crean P., et al. European consensus statement for intraoperative fluid therapy in children // *Eur J Anaesthesiol*. 2011. Vol. 28, No. 9. P. 637–639. DOI: 10.1097/EJA.0b013e3283446bb8
10. Vignarajah M., Berg A., Abdallah Z., et al. Intraoperative use of balanced crystalloids versus 0.9% saline: a systematic review and meta-analysis of randomised controlled studies // *Br J Anaesth*. 2023. Vol. 131, No. 3. P. 463–471. DOI: 10.1016/j.bja.2023.05.029
11. Eaddy N., Watene C. Perioperative management of fluids and electrolytes in children // *BJA Educ*. 2023. Vol. 23, No. 7. P. 273–278. DOI: 10.1016/j.bjae.2023.03.006
12. Varadhan K.K., Lobo D.N.A meta-analysis of randomised controlled trials of intravenous fluid therapy in major elective open abdominal surgery: getting the balance right // *Proc Nutr Soc*. 2010. Vol. 69, No. 4. P. 488–498. DOI: 10.1017/S0029665110001734
13. O'Brien F., Walker I.A. Fluid homeostasis in the neonate // *Paediatr Anaesth*. 2014. Vol. 24, No. 1. P. 49–59. DOI: 10.1111/pan.12326
14. EdjoNkilly G., Michelet D., Hilly J., et al. Postoperative decrease in plasma sodium concentration after infusion of hypotonic intravenous solutions in neonatal surgery // *Br J Anaesth*. 2014. Vol. 112, No. 3. P. 540–545. DOI: 10.1093/bja/aet374
15. Lönnqvist P.-A. Fluid management in association with neonatal surgery: even tiny guys need their salt // *Br J Anaesth*. 2014. Vol. 112, No. 3. P. 404–406. DOI: 10.1093/bja/aet436
16. Wagener G., Bezinover D., Wang C., et al. Fluid management during kidney transplantation: a consensus statement of the committee on transplant anesthesia of the American society of anesthesiologists // *Transplantation*. 2021. Vol. 105, No. 8. P. 1677–1684. DOI: 10.1097/TP.0000000000003581
17. Pfortmueller C., Funk G.C., Potura E., et al. Acetate-buffered crystalloid infusate versus infusion of 0.9% saline and hemodynamic stability in patients undergoing renal transplantation: Prospective, randomized, controlled trial // *Wien Klin Wochenschr*. 2017. Vol. 129, No. 17–18. P. 598–604. DOI: 10.1007/s00508-017-1180-4
18. Arslantas R., Dogu Z., Cevik B.E. Normal saline versus balanced crystalloid solutions for kidney transplantation // *Transplant Proc*. 2019. Vol. 51, No. 7. P. 2262–2264. DOI: 10.1016/j.transproceed.2019.03.050
19. Potura E., Lindner G., Biesenbach P., et al. An acetate-buffered balanced crystalloid versus 0.9% saline in patients with end-stage renal disease undergoing cadaveric renal transplantation: a prospective randomized controlled trial // *Anesth Analg*. 2015. Vol. 120, No. 1. P. 123–129. DOI: 10.1213/ANE.0000000000000419
20. Arumainathan R., Stendall C., Visram A. Management of fluids in neonatal surgery // *BJA Educ*. 2018. Vol. 18, No. 7. P. 199–203. DOI: 10.1016/j.bjae.2018.03.006

REFERENCES

1. Visram AR. Intraoperative fluid therapy in neonates. *South Afr J AnaesthAnalg*. 2016;22(2):46–51. DOI: 10.1080/22201181.2016.1140705
2. Shahidullah M, C Das J, Mannan M. Fluid and electrolyte management in newborn infant. *J Bangladesh Perinat Soc*. 2009;1(2):39–43.
3. Ayus JC, Achinger SG, Arief A. Brain cell volume regulation in hyponatremia: role of sex, age, vasopressin, and hypoxia. *Am J Physiol Renal Physiol*. 2008;295(3):619–624. DOI: 10.1152/ajprenal.00502.2007
4. Craig J, Cunliffe M, Gildersleve C, et al. APA Consensus guideline on perioperative fluid management in children v. 1.1 September 2007 © APAGBI Review Date August 2010 [cited 2023 Oct 11]. Available at: https://www.apagbi.org.uk/sites/default/files/inline-files/Perioperative_Fluid_Management_2007.pdf
5. HamidrezaSh, Khavarian N, Amir K, Mohamadreza H. Comparison the effects of using two methods of fluid therapy with normal saline or 5% dextrose in half amount of normal saline solution on blood glucose and plasma. *J Clin Neonatol*. 2022;11(2):79–85. DOI: 10.4103/jcn.jcn_131_21
6. Nasser M, Zhirkova Yu, Matveev S. Analysis of the postoperative period in newborns depending on the composition of intraoperative infusion. *Znanstvena Misel*. 2021;(59):12–16.
7. Nasser MM, Kucherov Yul, Zhirkova YuV. Comparative analysis of using balanced and normal saline solutions as an intraoperative therapy in newborns. *Russian Journal of Pediatric Surgery, Anesthesia and Intensive Care*. 2019;9(2):41–49. DOI: 10.30946/2219-4061-2019-9-2-41-49
8. Mertzlufft F, Brettner F, Crystal GJ, et al. Intravenous fluids: issues warranting concern. *Eur J Anaesthesiol*. 2022;39(4):394–396. DOI: 10.1097/EJA.0000000000001568
9. Sümpelmann R, Becke K, Crean P, et al. European consensus statement for intraoperative fluid therapy in children. *Eur J Anaesthesiol*. 2011;28(9):637–639. DOI: 10.1097/EJA.0b013e3283446bb8

10. Vignarajah M, Berg A, Abdallah Z, et al. Intraoperative use of balanced crystalloids versus 0.9% saline: a systematic review and meta-analysis of randomised controlled studies. *Br J Anaesth*. 2023;131(3):463–471. DOI: 10.1016/j.bja.2023.05.029
11. Eaddy N, Watene C. Perioperative management of fluids and electrolytes in children. *BJA Educ*. 2023;23(7):273–278. DOI: 10.1016/j.bjae.2023.03.006
12. Varadhan KK, Lobo DN. A meta-analysis of randomised controlled trials of intravenous fluid therapy in major elective open abdominal surgery: getting the balance right. *Proc Nutr Soc*. 2010;69(4):488–498. DOI: 10.1017/S0029665110001734
13. O'Brien F, Walker IA. Fluid homeostasis in the neonate. *Paediatr Anaesth*. 2014;24(1):49–59. DOI: 10.1111/pan.12326
14. EdjoNkilly G, Michelet D, Hilly J, et al. Postoperative decrease in plasma sodium concentration after infusion of hypotonic intravenous solutions in neonatal surgery. *Br J Anaesth*. 2014;112(3):540–545. DOI: 10.1093/bja/aet374
15. Lönnqvist P-A. Fluid management in association with neonatal surgery: even tiny guys need their salt. *Br J Anaesth*. 2014;112(3):404–406. DOI: 10.1093/bja/aet436
16. Wagener G, Bezinover D, Wang C, et al. Fluid management during kidney transplantation: a consensus statement of the committee on transplant anesthesia of the American society of anesthesiologists. *Transplantation*. 2021;105(8):1677–1684. DOI: 10.1097/TP.0000000000003581
17. Pfortmueller C, Funk GC, Potura E, et al. Acetate-buffered crystalloid infusate versus infusion of 0.9% saline and hemodynamic stability in patients undergoing renal transplantation: Prospective, randomized, controlled trial. *Wien Klin Wochenschr*. 2017;129(17–18):598–604. DOI: 10.1007/s00508-017-1180-4
18. Arslantas R, Dogu Z, Cevik BE. Normal saline versus balanced crystalloid solutions for kidney transplantation. *Transplant Proc*. 2019;51(7):2262–2264. DOI: 10.1016/j.transproceed.2019.03.050
19. Potura E, Lindner G, Biesenbach P, et al. An acetate-buffered balanced crystalloid versus 0.9% saline in patients with end-stage renal disease undergoing cadaveric renal transplantation: a prospective randomized controlled trial. *Anesth Analg*. 2015;120(1):123–129. DOI: 10.1213/ANE.0000000000000419
20. Arumainathan R, Stendall C, Visram A. Management of fluids in neonatal surgery. *BJA Educ*. 2018;18(7):199–203. DOI: 10.1016/j.bjae.2018.03.006

ОБ АВТОРАХ

*Марианна Мохаммед Абдул Маджид Нассер;

адрес: Россия, 123317, Москва, Шмитовский проезд, д. 29;
ORCID: 0000-0002-9080-7419; eLibrary SPIN: 9157-0420;
e-mail: mnasser@bk.ru

Юлия Викторовна Жиркова, д-р мед. наук, профессор;

ORCID: 0000-0001-7861-6778; eLibrary SPIN: 5560-6679;
e-mail: zhirkova@mail.ru

Юрий Иванович Кучеров, д-р мед. наук, профессор;

ORCID: 0000-0001-7189-373X; eLibrary SPIN: 4391-4472;
e-mail: ykucherov@mail.ru

AUTHORS' INFO

***Marianna M. Nasser**; address: 29 Shmitovskiy proezd, Moscow, 123317, Russia; ORCID: 0000-0002-9080-7419; eLibrary SPIN: 9157-0420; e-mail: mnasser@bk.ru

Yulia V. Zhirkova, MD, Dr. Med. (Sci.), Professor;

ORCID: 0000-0001-7861-6778; eLibrary SPIN: 5560-6679;
e-mail: zhirkova@mail.ru

Yurii I. Kucherov, MD, Dr. Sci. (Med.), Professor;

ORCID: 0000-0001-7189-373X; eLibrary SPIN: 4391-4472;
e-mail: ykucherov@mail.ru

* Автор, ответственный за переписку / Corresponding author

DOI: <https://doi.org/10.17816/psaic1571>

Научная статья

Сравнительный анализ результатов мультиспиральной компьютерной томографии с использованием методов цветового картирования и магнитно-резонансной томографии в диагностике острого гематогенного остеомиелита у детей

А.В. Поздняков¹, В.Г. Сварич^{2,3}, Д.А. Лыуров^{2,3}¹ Санкт-Петербургский государственный педиатрический медицинский университет, Санкт-Петербург, Россия;² Республиканская детская клиническая больница, Сыктывкар, Россия;³ Сыктывкарский государственный университет им. Питирима Сорокина, Сыктывкар, Россия

АННОТАЦИЯ

Актуальность. Несмотря на то что острый гематогенный остеомиелит считается достаточно хорошо изученным заболеванием, частота диагностических ошибок остается достаточно высокой. Остеомиелит бывает трудно выявить из-за вариабельности и неспецифичности симптомов, физикальных и лабораторных показателей. Ранняя диагностика имеет решающее значение для успешного исхода заболевания, так как несвоевременное лечение увеличивает количество осложнений.

Цель — оценить информативность методов магнитно-резонансной томографии и мультиспиральной компьютерной томографии в диагностике интрамедуллярной фазы острого гематогенного остеомиелита, как его наиболее раннего признака.

Материалы и методы. Тридцати пациентам с подозрением на острый гематогенный остеомиелит были выполнены магнитно-резонансная томография и мультиспиральная компьютерная томография с применением методики цветового картирования и оценкой рентгеновской плотности. На заключительном этапе диагностического алгоритма проводили остеотонометрию. Одновременно производили забор содержимого костно-мозгового канала для проведения микробиологических и бактериологических исследований.

Результаты. В интрамедуллярной фазе острого гематогенного остеомиелита при магнитно-резонансной томографии и мультиспиральной компьютерной томографии в 96 % случаев выявлены признаки отека костного мозга. Чувствительность магнитно-резонансной томографии составила 96 %, так же как и при мультиспиральной компьютерной томографии, однако специфичность была значительно ниже, чем у мультиспиральной компьютерной томографии с применением метода цветового картирования и оценкой рентгенологической плотности, и составила соответственно 67 % против 83 % ($p < 0,05$).

Обсуждение. В последние годы роль компьютерной томографии в диагностике острого гематогенного остеомиелита у детей получила значительное признание в детской хирургической практике, а использование мультиспиральной компьютерной томографии с применением метода цветового картирования и оценкой рентгенологической плотности в диагностике острого гематогенного остеомиелита у детей стало использоваться относительно недавно. В то же время о высокой информативности мультиспиральной компьютерной томографии в диагностике острого гематогенного остеомиелита сообщалось многими исследователями.

Выводы. 1. Картина интрамедуллярной фазы острого гематогенного остеомиелита по данным магнитно-резонансной томографии и мультиспиральной компьютерной томографии свидетельствует об отеке костного мозга, как его наиболее раннем признаке. 2. По данным настоящего исследования, мультиспиральная компьютерная томография с использованием метода цветового картирования и оценкой рентгеновской плотности обладает высокой специфичностью и может совместно с магнитной резонансной томографией использоваться в качестве основного метода диагностики интрамедуллярной фазы острого гематогенного остеомиелита.

Ключевые слова: мультиспиральная компьютерная томография; магнитно-резонансная томография; острый гематогенный остеомиелит; интрамедуллярная фаза; диагностика; дети.

Для цитирования:

Поздняков А.В., Сварич В.Г., Лыуров Д.А. Сравнительный анализ результатов мультиспиральной компьютерной томографии с использованием методов цветового картирования и магнитно-резонансной томографии в диагностике острого гематогенного остеомиелита у детей // Российский вестник детской хирургии, анестезиологии и реаниматологии. 2023. Т. 13, № 4. С. 503–511. DOI: <https://doi.org/10.17816/psaic1571>

Рукопись получена: 23.09.2023

Рукопись одобрена: 15.11.2023

Опубликована: 25.12.2023

DOI: <https://doi.org/10.17816/psaic1571>

Research Article

Comparative analysis of the results of multispiral computed tomography using color mapping and magnetic resonance imaging in the diagnosis of acute hematogenous osteomyelitis in children

Alexander V. Pozdnyakov¹, Vyacheslav G. Svarich^{2,3}, Denis A. Lyurov^{2,3}¹ Saint Petersburg State Pediatric Medical University, Saint Petersburg, Russia;² Republican Children's Hospital, Syktyvkar, Russia;³ Pitirim Sorokin Syktyvkar state University, Syktyvkar, Russia

ABSTRACT

BACKGROUND: Although acute hematogenous osteomyelitis is considered a fairly well-studied disease, several articles emphasize that the frequency of diagnostic errors remains quite high. The clinical presentation of acute hematogenous osteomyelitis largely depends on its reactivity and localization. The latter has features of the clinical course in children of different age groups. Osteomyelitis can be difficult to detect because of the variability and nonspecificity of symptoms and physical and laboratory parameters. Rapid diagnosis is crucial for successful disease outcomes because untimely treatment increases the number of complications. Therefore, visualization should be aimed at early diagnosis and, ultimately, successful treatment.

AIM: This study aimed to evaluate the informative value of magnetic resonance imaging and multispiral computed tomography (MSCT) in the diagnosis of the intramedullary phase of acute hematogenous osteomyelitis as its earliest stage.

MATERIALS AND METHODS: Thirty patients suspected with acute hematogenous osteomyelitis underwent magnetic resonance imaging and MSCT using color mapping techniques and X-ray density assessment. At the final stage of the diagnostic algorithm, osteometry was performed. The contents of the bone marrow canal were taken for microbiological and bacteriological studies.

RESULTS: In the intramedullary phase of acute hematogenous osteomyelitis, magnetic resonance imaging and MSCT revealed signs of bone marrow edema in 96% of the cases. The sensitivity of magnetic resonance imaging was 96%, the same as that of MSCT; however, the specificity was significantly lower than that of MSCT using the color mapping method and X-ray density assessment, which was 67% and 83%, respectively ($p < 0.05$).

DISCUSSION: In recent years, the role of computed tomography in the diagnosis of acute hematogenous osteomyelitis has received considerable recognition in pediatric surgical practice, and MSCT with color mapping and X-ray density assessment in the diagnosis of acute hematogenous osteomyelitis in children has been used relatively recently. Simultaneously, many researchers have reported the high informativeness of MSCT in the diagnosis of acute hematogenous osteomyelitis.

CONCLUSIONS: The intramedullary phase of acute hematogenous osteomyelitis according to magnetic resonance imaging and MSCT indicates bone marrow edema as its earliest stage. According to the data of the present study, MSCT using color mapping and X-ray density assessment has high specificity and can be used with MRI as the main method for diagnosing the intramedullary phase of acute hematogenous osteomyelitis.

Keywords: multispiral computed tomography; magnetic resonance imaging; acute hematogenous osteomyelitis; intramedullary phase; diagnostics; children.

To cite this article

Pozdnyakov A.V., Svarich V.G., Lyurov D.A. Comparative analysis of the results of multispiral computed tomography using color mapping and magnetic resonance imaging in the diagnosis of acute hematogenous osteomyelitis in children. *Russian Journal of Pediatric Surgery, Anesthesia and Intensive Care*. 2023;13(4):503–511. DOI: <https://doi.org/10.17816/psaic1571>

Received: 23.09.2023

Accepted: 15.11.2023

Published: 25.12.2023

DOI: <https://doi.org/10.17816/psaic1571>

Research Article

多螺旋计算机断层扫描彩色图谱与磁共振成像在诊断儿童急性血源性骨髓炎髓内阶段中的结果对比分析

Alexander V. Pozdnyakov¹, Vyacheslav G. Svarich^{2,3}, Denis A. Lyurov^{2,3}¹ Saint Petersburg State Pediatric Medical University, Saint Petersburg, Russia;² Republican Children's Hospital, Syktyvkar, Russia;³ Pitirim Sorokin Syktyvkar state University, Syktyvkar, Russia

摘要

论证。尽管急性血源性骨髓炎被认为是一种研究相当深入的疾病，但诊断错误的发生率仍然相当高。由于症状、体征和实验室检查结果的多变性和非特异性，骨髓炎很难被发现。早期诊断对疾病的成功结局至关重要，因为治疗不及时会增加并发症的数量。

目的。本研究旨在评估磁共振成像和多螺旋计算机断层扫描方法在诊断急性血源性骨髓炎髓内期最早征兆方面的信息量。

材料与方法。30名疑似急性血源性骨髓炎患者接受了磁共振成像和多螺旋计算机断层扫描，并进行了彩色绘图和X射线密度评估。在诊断算法的最后阶段，还进行了骨密度测量。同时，采集骨髓管内容物进行微生物学和细菌学研究。

结果。在急性血源性骨髓炎的髓内阶段，96%的病例通过磁共振成像和多螺旋计算机断层扫描发现骨髓水肿迹象。我们注意到，磁共振成像的灵敏度为96%，多螺旋计算机断层扫描的灵敏度相同，但特异性明显低于多螺旋计算机断层扫描彩色图谱和放射学密度评估，分别为67%和83% ($P < 0.05$)。

讨论。近年来，计算机断层扫描在诊断儿童急性血源性骨髓炎中的作用已在儿科外科实践中得到相当程度的认可，而在诊断儿童急性血源性骨髓炎中使用多螺旋计算机断层扫描并结合彩色图谱和放射学密度评估的应用则相对较晚。与此同时，许多研究人员都报道了多螺旋计算机断层扫描在诊断急性血源性骨髓炎中的高信息价值。

结论。1. 磁共振成像和多螺旋计算机断层扫描显示，急性血源性骨髓炎髓内期的最早表现为骨髓水肿。
2. 根据本研究，多螺旋计算机断层扫描彩色图谱和X射线密度估算具有较高的特异性，可与磁共振成像共同作为诊断急性血源性骨髓炎髓内期的主要方法。

关键词：多螺旋计算机断层扫描；磁共振成像；急性血源性骨髓炎；髓内期；诊断；儿童。

引用本文

Pozdnyakov A.V., Svarich V.G., Lyurov D.A. 多螺旋计算机断层扫描彩色图谱与磁共振成像在诊断儿童急性血源性骨髓炎髓内阶段中的结果对比分析. *Russian Journal of Pediatric Surgery, Anesthesia and Intensive Care*. 2023;13(4):503–511. DOI: <https://doi.org/10.17816/psaic1571>

收到: 23.09.2023

接受: 15.11.2023

发布日期: 25.12.2023

АКТУАЛЬНОСТЬ

Несмотря на то что острый гематогенный остеомиелит (ОГО) считается достаточно хорошо изученным заболеванием, в ряде статей подчеркивается, что частота диагностических ошибок остается достаточно высокой [1–3]. Клиническая картина ОГО во многом зависит от его реактивности и локализации. Последняя имеет особенности клинического течения у детей разных возрастных групп, что объясняется незрелостью костной ткани и других систем организма [4, 5]. Остеомиелит бывает трудно выявить клинически из-за вариабельности и неспецифичности симптомов, физикальных и лабораторных показателей. Быстрая диагностика имеет решающее значение для успешного исхода заболевания, так как несвоевременное лечение значительно увеличивает количество осложнений остеомиелита [6]. Поэтому визуализация должна быть направлена на раннюю диагностику и, в конечном счете, на успешное лечение.

Цель исследования — оценить информативность методов магнитно-резонансной томографии (МРТ) и мультиспиральной компьютерной томографии (МСКТ) в диагностике интрамедуллярной фазы острого гематогенного остеомиелита, как его наиболее раннего признака.

МАТЕРИАЛЫ И МЕТОДЫ

Тридцать пациентов в возрасте от 3 до 17 лет поступили в течение 3 сут после начала заболевания. Комплексное обследование включало, в том числе и МСКТ с методом цветового картирования и количественной оценкой рентгенологической плотности. Исследование проводилось на 16-срезовом мультиспиральном компьютерном томографе Aquilion 16 (Япония). Всем пациентам также проводили МРТ пораженной конечности на 1,5 Тл МР-томографе Optima MR450w «GE» (США) с использованием брюшной катушки (Body) в положении пациента лежа на столе. Обязательный протокол МРТ включал в себя стандартные импульсные последовательности T1, T2, STIR в трех проекциях. На заключительном этапе диагностического алгоритма проводилась остеотонометрия. Она считается диагностическим, если давление в костно-мозговом канале (КМК) при ОГО на интрамедуллярной фазе превышает 110 мм вод. ст. [7]. Одновременно производили забор содержимого КМК для проведения микробиологических и бактериологических исследований. Информативность лучевых методов исследования изучали на основании определения их чувствительности (Ч) и специфичности (С), которые рассчитывали по следующим формулам:

$$Ч = ДП/ДП + ЛО \text{ и } С = ДО/ДО + ЛП,$$

где ДП — количество достоверно положительных результатов; ДО — количество достоверно отрицательных результатов; ЛО — количество ложноотрицательных

результатов; ЛП — количество ложноположительных результатов.

За достоверно положительный (отрицательный) результат принимали случаи положительного (отрицательного) совпадения заключения по лучевому исследованию с окончательным диагнозом. За ложноположительный (отрицательный) результат принимали случаи положительного (отрицательного) заключения по лучевому исследованию, не соответствующий окончательному диагнозу [8]. Статистическая обработка полученных результатов исследования проводилась с использованием пакета прикладных программ Statistics v. 22 (разработчик компания IBM SPSS (США)). Вначале проводили проверку выборок на нормальность распределения с помощью непараметрического критерия Колмогорова – Смирнова, с поправкой Лиллиефорса. Далее проводили сравнительный анализ данных МРТ и МСКТ у пациентов с ОГО внутри протокола сканирования с помощью критерия Стьюдента для независимых выборок. Уровень значимости был принят 0,05.

РЕЗУЛЬТАТЫ

По данным МРТ, у 95 % пациентов, наблюдавшихся в течение 72 ч от начала заболевания, отмечались ранние воспалительные изменения в костном мозге в виде отечных участков с сигналом высокой интенсивности в режиме T2 STIR и сигналом низкой интенсивности на T1-изображениях (рис. 1).

Данные МСКТ с цветным картированием и оценкой рентгенографической плотности показали также, что в 95 % наблюдений у тех же пациентов, обследованных в течение 72 ч от начала ОГО, отмечались ранние воспалительные изменения в костном мозге в виде отечных зон, отображаемых красным цветом при цветном картировании, а рентгеновская плотность в зоне диафиза увеличена в диапазоне от -26 до $+5,6$ HU (рис. 2).

Информативность лучевых методов исследования изучали на основании определения их чувствительности и специфичности. По данным МРТ у 23 пациентов диагноз ОГО был достоверно положительным (ДП) и у 4 пациентов достоверно отрицательным (ДО), что подтвердилось при инструментальном, микробиологическом и бактериологическом исследовании. У 2 пациентов с артритом и травмой были 2 ложноположительных (ЛП) результата. У 1 пациента при МРТ изменения сигнала выявлено не было — ложноотрицательный (ЛО) результат.

$$Ч = ДП/ДП + ЛО \cdot 100 = 23/23 + 1 = 96 \%; \\ С = ДО/ДО + ЛП \cdot 100 = 4/4 + 2 = 67 \%.$$

По данным МСКТ у 23 больных была ДП-диагностика ОГО, а у 5 пациентов — ДО-диагноз, что так же подтвердилось последующим инструментальным, микробиологическим и бактериологическим исследованием.

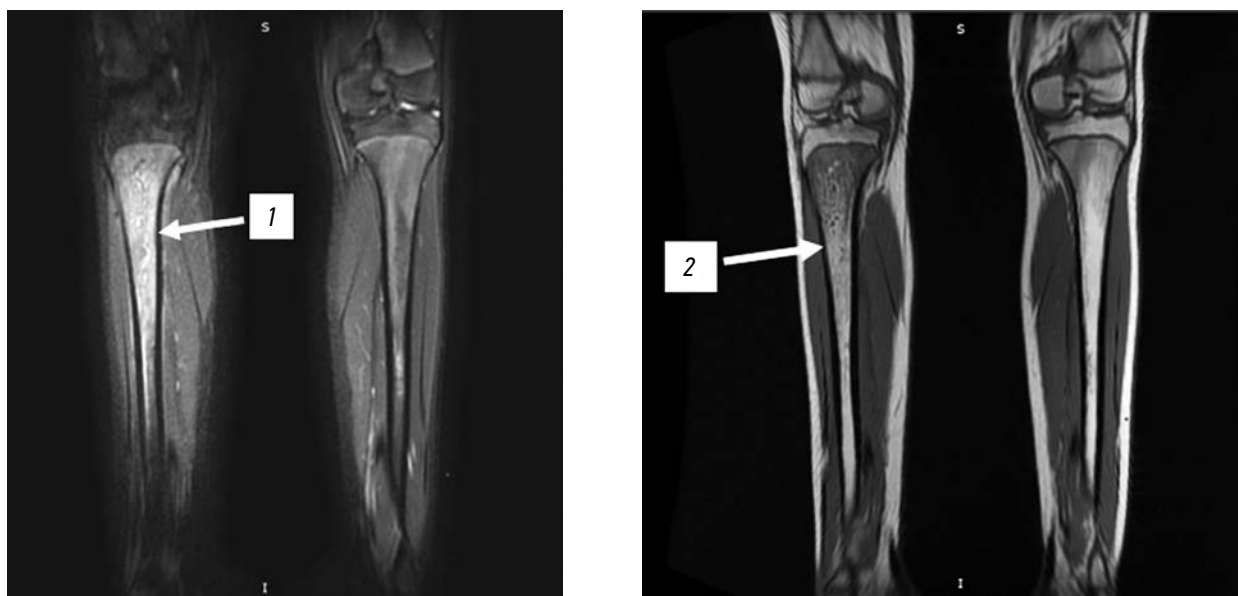

Рис. 1. Пациент, 12 лет. В режиме T2 STIR отмечается гиперинтенсивный МР-сигнал от костного мозга, характеризующий отек (1); при этом дистальная граница отека костного мозга нечеткая. В режиме T1 слабый, без четких границ гипоинтенсивный сигнал в зоне поражения правой большеберцовой кости (2)

Fig. 1. Patient, 12 years old. In the T2 STIR mode, a hyperintense MR signal from the bone marrow characterizes edema (1); the distal border of bone marrow edema is indistinct. In the T1 mode, a weak, without clear boundaries, a hypointense signal is noted in the affected area of the right tibia (2)

По данным остеотонометрии у всех пациентов, поступивших в стационар до и более чем через 72 ч от начала заболевания, отмечалось повышение внутрикостного давления в пораженной конечности выше 200 мм вод. ст. На заключительном этапе производили забор содержимого костномозгового канала для микробиологического и бактериологического исследования. Последнее также

подтвердило или исключило течение ОГО в исследуемой группе пациентов. Для иллюстрации приводим пример статистической обработки полученных результатов одной группы пациентов.

Проведено сравнение цветового картирования и показателей рентгеновской плотности у пациентов в группе исследования, поступивших в срок до 72 ч от начала

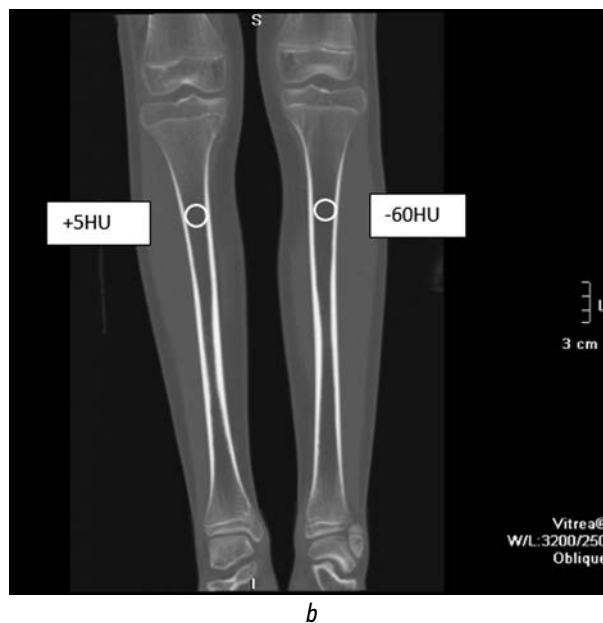
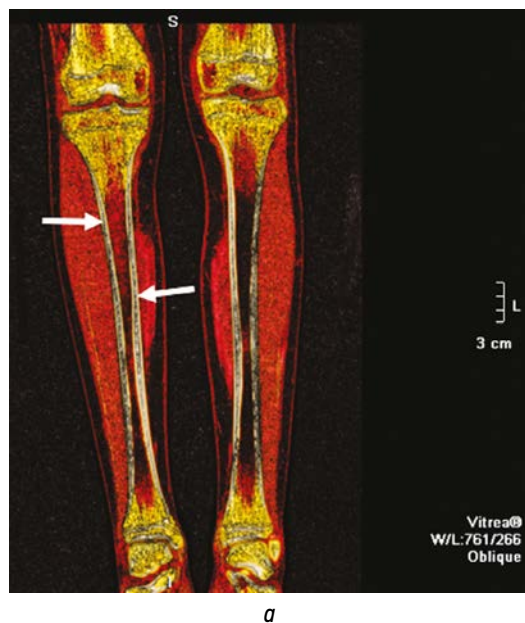

Рис. 2. Пациент, 12 лет, третьи сутки от начала заболевания. Определяются в верхней трети правой большеберцовой кости признаки отека костного мозга при цветовом картировании (а, стрелки) с четкой границей распространения отека по диафизу до средней трети, а также отмечаются изменения показателей рентгеновской плотности (б)

Fig. 2. Patient aged 12 years, third day of illness. Changes in densitometric parameters in the upper third of the right tibia with signs of bone marrow edema are determined by color mapping (a, arrows), and a clear border of the spread of edema to the middle third is determined (b)

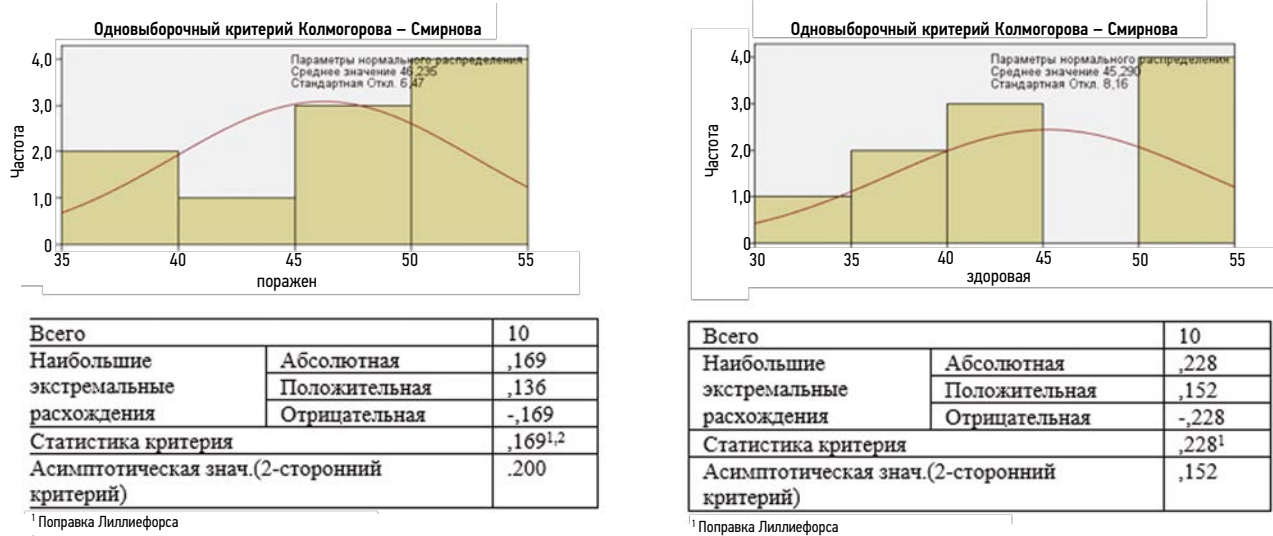


Рис. 3. Сравнение цветового картирования и показателей рентгеновской плотности у пациентов в группе исследования (проверка на нормальность)

Fig. 3. Comparison of color mapping and X-ray density indicators in the study group (checking for normality)

Итоги по проверке гипотезы

	Нулевая гипотеза	Критерий	Знач.	Решение
1	Распределение здоровая является равномерным с минимумом равным 45,290 и максимумом равным 8,16.	Одновыборочный критерий Колмогорова - Смирнова	,200 ^{1,2}	Нулевая гипотеза принимается.
2	Распределение поражен является равномерным с минимумом равным 46,235 и максимумом равным 6,47	Одновыборочный критерий Колмогорова - Смирнова	,200 ^{1,2}	Нулевая гипотеза принимается.

Выводятся асимптотические значимости. Уровень значимости равен ,05.

¹Поправка Лиллиефорса

²Нижняя граница истинной значимости.

Рис. 4. Результаты сравнения данных рентгеновской плотности метафизарных зон пораженной конечности с данными здоровой конечности у пациентов с острым гематогенным остеомиелитом в группе исследования

Fig. 4. Comparison of the X-ray density data of the metaphysical zones of the affected limb with the data of a healthy limb in patients with CSOs in the study group

Таблица. Автоматический расчет *t*-критерия Стьюдента

Table. Automatic calculation of Student's *t*-test

№ измерения	Выборки		Отклонения от среднего		Квадраты отклонений	
	В.1	В.2	В.1	В.2	В.1	В.2
1	35,00	34,55	-11,24	-10,74	126,3376	115,3476
2	36,55	35,15	-9,69	-10,14	93,8961	102,8196
3	42,55	36,75	-3,69	-8,54	13,6161	72,9316
4	45,35	42,55	-0,89	-2,74	0,7921	7,5076
5	46,35	43,85	0,11	-1,44	0,0121	2,0736
6	48,45	44,45	2,21	-0,84	4,8841	0,7056
7	51,00	53,00	4,76	7,71	22,6576	59,4441
8	51,75	53,75	5,51	8,46	30,3601	71,5716
9	52,00	54,00	5,76	8,71	33,1776	75,8641
10	53,35	54,85	7,11	9,56	50,5521	91,3936
Сумма	462,35	452,9	-0,05	0	376,2855	599,659
Среднее	46,24	45,29	-	-	-	-

Примечание. Результат: $t_{эмп} = 0,3$, критические значения.

Note. Result: $t_{emp} = 0.3$, critical values.

заболевания с аналогичной зоной здоровой конечности (рис. 3–5, табл. 1). Возраст пациентов — от 7 до 17 лет. Область исследования — верхняя треть большеберцовой кости. Зона очага — диафизарная зона.

По результатам статистической обработки получилось, что в выборках наблюдается нормальное распределение (рис. 4).

В результате сравнения показателей рентгеновской плотности метафизарных зон пораженной конечности с данными здоровой конечности у пациентов с ОГО в группе исследования значимых различий выявлено не было (нижняя граница истинной значимости $p = 0,200$), значит показатели рентгеновской плотности метафизарных зон пораженной конечности и здоровой конечности у пациентов с ОГО в группе исследования достоверно ($p > 0,05$) не отличаются (см. таблицу, рис. 5).

Полученное эмпирическое значение $t_{\text{эмп}} = 0,3$ находится в зоне незначимости. Это означает, что по результатам сравнения показателей рентгеновской плотности метафизарных зон пораженной конечности с данными здоровой конечности у пациентов с ОГО в группе исследования значимых различий не выявлено (нижняя граница истинной значимости $p = 0,200$), значит показатели рентгеновской плотности метафизарных зон пораженной конечности и здоровой конечности у пациентов с ОГО в группе исследования достоверно ($p > 0,05$) не отличаются. Данные значения могут свидетельствовать, что, учитывая губчатую трабекулярную структуру метафизарных зон трубчатых костей, при МСКТ выявить отек костного мозга на фоне хаотично расположенных костных балок губчатой кости в метафизарной области не представляется возможным.

По результатам статической обработки с помощью непараметрического одновыборочного критерия Колмогорова – Смирнова (поправка Лиллиефорса) все выборки имеют нормальное распределение.

В результате сравнения показателей рентгеновской плотности здоровой конечности у пациентов с ОГО и в группе сравнения при анализе диафизарных областей значимых различий выявлено не было ($p > 0,05$), следовательно показатели здоровой конечности у пациентов с ОГО можно применять как эталонные сравниваемые значения для выявления патологии при остеомиелите.

По результатам статистической обработки с помощью критерия Стьюдента для независимых выборок с оценкой сравнительного анализа рентгеновской плотности у пациентов с ОГО внутри протокола сканирования полученные $t_{\text{эмп}}$ во всех возрастных группах исследования находится в зоне значимости, что подтверждает выявление статистически значимых различий между пораженной и здоровой конечностью.

По результатам сравнения показателей рентгеновской плотности метафизарных зон пораженной и здоровой конечности у пациентов с ОГО, внутри протокола сканирования, значимых различий не выявлено ($p > 0,05$). При статистической обработке с помощью критерия Стьюдента

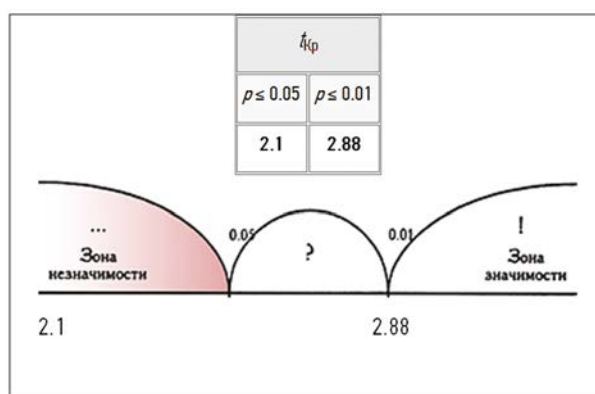


Рис. 5. Распределение полученных показателей на оси значимости

Fig. 5. Distribution of the obtained indicators on the significance axis

полученное $t_{\text{эмп}}$ находится в зоне незначимости, что подтверждает статистически незначимые различия между пораженной и здоровой конечностью.

При оценке цветового картирования во всех случаях было отмечено изменение цветовой гаммы в области диафиза пораженной конечности у пациентов с ОГО. Изменения цветовой гаммы в метафизарных областях пораженной конечности у пациентов с ОГО не отмечено.

ОБСУЖДЕНИЕ

В последние годы роль компьютерной томографии в диагностике ОГО у детей получила значительное признание в детской хирургической практике [9–11], а использование МРТ и МСКТ с применением метода цветового картирования и оценкой рентгенологической плотности стало использоваться относительно недавно [12–14]. В то же время о высокой информативности МСКТ в диагностике ОГО сообщали многие исследователи [15–17]. Мы отметили, что чувствительность МРТ составила 96 %, так же как и при МСКТ, однако специфичность была значительно ниже, чем у МСКТ с применением метода цветового картирования и оценкой рентгенологической плотности и составила соответственно 67 % против 83 % ($p < 0,05$). Вместе с тем в вышеописанной ситуации МСКТ против МРТ обладает определенными преимуществами: значительно меньшее время исследования, возможность, безопасность и информативность исследования при наличии различных металлических конструкций на/в теле пациента.

ВЫВОДЫ

1. Картина интрамедуллярной фазы процесса ОГО по данным МРТ и МСКТ свидетельствует об отеке костного мозга, как о его наиболее раннем признаке.

2. По данным настоящего исследования, МСКТ с использованием метода цветового картирования и оценкой рентгеновской плотности обладает высокой

специфичностью и может с МРТ использоваться в качестве основного метода диагностики интрамедуллярной фазы ОГО.

ДОПОЛНИТЕЛЬНАЯ ИНФОРМАЦИЯ

Вклад авторов. Все авторы внесли существенный вклад в разработку концепции, проведение исследования и подготовку статьи, прочли и одобрили финальную версию перед публикацией. Личный вклад каждого автора: А.В. Поздняков — анализ полученных данных, разработка дизайна исследования; В.Г. Сварич — написание текста статьи, получение данных для анализа; Д.А. Лыуров — написание текста статьи, обзор публикаций по теме статьи.

Источник финансирования. Авторы заявляют об отсутствии внешнего финансирования при проведении исследования.

Конфликт интересов. Авторы декларируют отсутствие явных и потенциальных конфликтов интересов, связанных с публикацией настоящей статьи.

Этический комитет. Протокол исследования был одобрен локальным этическим комитетом Института физиологии Коми научного центра Уральского отделения Российской академии наук (№ 8 от 28.11.2016).

Информированное согласие на публикацию. Авторы получили письменное согласие законных представителей пациентов на участие в исследовании и публикацию данных.

СПИСОК ЛИТЕРАТУРЫ

1. Шамсиев Ж.А., Шамсиев А.М., Махмудов З.М. К вопросу ранней диагностики острого гематогенного остеомиелита костей тазобедренного сустава у детей // *Детская хирургия*. 2018. Т. 22, № 2. С. 83–88.
2. Сажин А.А., Румянцева Г.Н. Особенности течения метаэпифизарного остеомиелита у детей раннего возраста // *Тверской медицинский журнал*. 2017. № 3. С. 70–72.
3. Лыуров Д.А., Сварич В.Г., Поздняков А.В. Оптимизация методики ранней диагностики острого гематогенного остеомиелита у детей // *Визуализация в медицине*. 2020. Т. 2, № 3. С. 13–21.
4. Маматов А.М., Абдыхаликов Ж.А., Камчыбеков У.А., Боронбаева Э.А. Лечение септических форм острого гематогенного остеомиелита у детей // *Бюллетень науки и практики*. 2018. Т. 4, № 11. С. 97–100. DOI: 10.5281/zenodo.1488116
5. Румянцева Г.Н., Горшков А.Ю., Сергеечев С.П., Михайлова С.И. Острый метаэпифизарный остеомиелит у детей раннего возраста, особенности течения и диагностики // *Современные проблемы науки и образования*. 2017. № 4. С. 41.
6. Arnold J.C., Bradley J.C. Osteoarticular infections in children // *Infect Dis Clin North Am*. 2015. Vol. 29, No. 3. P. 557–574. DOI: 10.1016/j.idc.2015.05.012
7. Эшонова Т.Д. Острый гематогенный остеомиелит у детей // *Педиатрия. Журнал им. Г.Н. Сперанского*. 2016. Т. 95, № 2. С. 146–152.
8. Кармазановский Г.Г. Оценка диагностической значимости метода (чувствительность, специфичность, общая точность.) // *Анналы хирургической гепатологии*. 1997. Т. 2. С. 139–142.
9. Румянцева Г.Н., Горшков А.Ю., Сергеечев С.П., Михайлова С.И. Методы лучевой диагностики при остром метаэпифизарном остеомиелите // *Детская хирургия*. 2019. Т. 23, № 1S3. С. 56.

ADDITIONAL INFORMATION

Authors' contribution. Thereby, all authors made a substantial contribution to the conception of the study, acquisition, analysis, interpretation of data for the work, drafting and revising the article, final approval of the version to be published and agree to be accountable for all aspects of the study. The contributions of each author: A.V. Pozdnyakov — analysis of the data obtained, development of the study design; V.G. Svarich — writing the text of the article, obtaining data for analysis; D.A. Lyurov — writing the text of the article, review of publications on the topic of the article.

Funding source. This study was not supported by any external sources of funding.

Competing interests. The authors declare that they have no competing interests.

Ethics approval. The present study protocol was approved by the local Ethics Committee of the Institute of Physiology of the Komi Scientific Center of the Ural Branch of the Russian Academy of Sciences (No. 8 dated 28.11.2016).

Consent for publication. The authors obtained written consent from the patients' legal representatives to participate in the study and publish the data.

10. Минаев С.В., Филиппева Н.В., Лескин В.В., и др. Применение лучевых методов в диагностике острого гематогенного остеомиелита у детей // *Доктор.Ру*. 2018. № 5. С. 32–36. DOI: 10.31550/1727-2378-2018-149-5-32-36
11. Simpfendorfer C.S. Radiologic approach to musculoskeletal infections // *Infect Dis Clin North Am*. 2017. Vol. 31, No. 2. P. 299–324. DOI: 10.1016/j.idc.2017.01.004
12. James D.C., Gail J.H., Sheldon L.K., et al. Feigin and Cherry's textbook of pediatric infectious diseases. 7th edition. Elsevier, 2014. Vol. 55. P. 711–727.
13. Pugmire B.S., Shailam R., Gee M.S. Role of MRI in the diagnosis and treatment of osteomyelitis in pediatric patients // *World J Radiol*. 2014. Vol. 6, No. 8. P. 530–537. DOI: 10.4329/wjr.v6.i8.530
14. Lee Y.J., Sadigh S., Mankad K., et al. The imaging of osteomyelitis // *Quant Imaging Med Surg*. 2016. Vol. 6, No. 2. P. 184–198. DOI: 10.21037/qims.2016.04.01
15. Dartnell J., Ramachandran M., Katchburian M. Haematogenous acute and subacute paediatric osteomyelitis. A systematic review of the literature // *J Bone Joint Surg*. 2012. Vol. 94-B, No. 5. P. 584–595. DOI: 10.1302/0301-620X.94B5.28523
16. Михайлова С.И., Румянцева Г.Н., Юсуфов А.А., и др. Методы лучевой диагностики острого гематогенного остеомиелита у детей разных возрастных групп // *Современные проблемы науки и образования*. 2020. № 2. С. 148. DOI: 10.17513/spno.29711
17. Стрелков Н.С., Разин М.П. Гематогенный остеомиелит у детей. Москва: ГЭОТАР-Медиа, 2018. 160 с.

REFERENCES

1. Shamsiev ZH, Shamsiev AM, Makhmudov ZM. To the question of early diagnosis of acute hematogenous osteomyelitis of bones of the hip joint in children. *Pediatric surgery*. 2018;22(2):83–88.
2. Sazhin AA, Rummyantseva GN. Features of the course of metaepiphyseal osteomyelitis in young children. *Tver Medical Journal*. 2017;(3):70–72. (In Russ.)
3. Lyurov DA, Svarich VG, Pozdnjakov AV. Optimization techniques for early diagnosis of acute gematogennogo osteomyelitis in children. *Visualization in medicine*. 2020;2(3):13–21.
4. Mamatov AM, Abhadylykov ZA, Kamshibekov UA, Boronbaeva EA. Treatment of septic forms of acute osteomyelitis in children. *Bulletin of Science and Practice*. 2018;4(11):97–100. DOI: 10.5281/zenodo.1488116
5. Rummyantseva GN, Gorshkov AY, Sergeechev SP, Mikhailova SI. Acute metaepiphyseal osteomyelitis in young children, peculiarities of course and diagnosis. *Modern problems of science and education*. 2017;(4):41.
6. Arnold JC, Bradley JC. Osteoarticular infections in children. *Infect Dis Clin North Am*. 2015;29(3):557–574. DOI: 10.1016/j.idc.2015.05.012
7. Eshonova TD. Acute hematogenous osteomyelitis in children. *Pediatrics n.a. after G.N. Speransky*. 2016;95(2):146–152.
8. Karmazanovsky GG. Assessment of diagnostic significance of the method (sensitivity, specificity, overall accuracy). *Annals of HPB Surgery*. 1997;2:139–142.
9. Rummyantseva GN, Gorshkov AY, Sergeechev SP, Mikhailova SI. Methods of radial diagnostics in acute metaepiphyseal osteomyelitis. *Pediatric surgery*. 2019;23(1S3):56. (In Russ.)
10. Minaev SV, Filipieva NV, Leskin VV, et al. Radiological methods in diagnostics of acute haematogenous osteomyelitis in children. *Doc-tor.Ru*. 2018;(5):32–36. DOI: 10.31550/1727-2378-2018-149-5-32-36
11. Simpfendorfer CS. Radiologic approach to musculoskeletal infections. *Infect Dis Clin North Am*. 2017;31(2):299–324. DOI: 10.1016/j.idc.2017.01.004
12. James DC, Gail JH, Sheldon LK, et al. *Feigin and Cherry's textbook of pediatric infectious diseases*. 7th edition. Elsevier, 2014. Vol. 55. P. 711–727.
13. Pugmire BS, Shailam R, Gee MS. Role of MRI in the diagnosis and treatment of osteomyelitis in pediatric patients. *World J Radiol*. 2014;6(8):530–537. DOI: 10.4329/wjr.v6.i8.530
14. Lee YJ, Sadigh S, Mankad K, et al. The imaging of osteomyelitis. *Quant Imaging Med Surg*. 2016;6(2):184–198. DOI: 10.21037/qims.2016.04.01
15. Dartnell J, Ramachandran M, Katchburian M. Haematogenous acute and subacute paediatric osteomyelitis. A systematic review of the literature. *J Bone Joint Surg*. 2012;94-B(5):584–595. DOI: 10.1302/0301-620X.94B5.28523
16. Mikhailova SI, Rummyantseva GN, Yusufov AA, et al. Methods of radiation diagnostics of acute hematogenous osteomyelitis in children of different age groups. *Modern problems of science and education*. 2020;(2):148. DOI: 10.17513/spno.29711
17. Strelkov NS, Razin MF. *Hematogenic osteomyelitis in children*. Moscow: GEOTAR-Media., 2018. 160 p. (In Russ.)

ОБ АВТОРАХ

Александр Владимирович Поздняков, д-р мед. наук, профессор; ORCID: 0000-0002-1110-066X; eLibrary SPIN: 1000-6408; e-mail: pozdnyakovalex@yandex.ru

***Вячеслав Гаврилович Сварич**, д-р мед. наук; адрес: Россия, 167004, Сыктывкар, ул. Пушкина, д. 116/6; ORCID: 0000-0002-0126-3190; eLibrary SPIN: 7684-9637; e-mail: svarich61@mail.ru

Денис Алексеевич Лыуров; ORCID: 0000-0002-8818-0055; eLibrary SPIN: 2687-8324; e-mail: denis_liurov@mail.ru

AUTHORS' INFO

Alexander V. Pozdnyakov, MD, Dr. Sci. (Med.), Professor; ORCID: 0000-0002-1110-066X; eLibrary SPIN: 1000-6408; e-mail: pozdnyakovalex@yandex.ru

***Vyacheslav G. Svarich**, MD, Dr. Sci. (Med.); address: 116/6 Pushkina st., Syktyvkar, 167004, Russia; ORCID: 0000-0002-0126-3190; eLibrary SPIN: 7684-9637; e-mail: svarich61@mail.ru

Denis A. Lyurov; ORCID: 0000-0002-8818-0055; eLibrary SPIN: 2687-8324; e-mail: denis_liurov@mail.ru

* Автор, ответственный за переписку / Corresponding author

DOI: <https://doi.org/10.17816/psaic1560>

Обзорная статья

Варианты экспериментального моделирования некротического энтероколита: обзор литературы

Д.А. Северинов, В.А. Липатов, В.П. Гаврилюк, Е.А. Иванова

Курский государственный медицинский университет, Курск, Россия

АННОТАЦИЯ

Некротический (некротизирующий) энтероколит (НЭК) новорожденных — многофакторное заболевание неуточненной этиологии. Отсутствие данных об этиологическом факторе и сложность патогенетических механизмов обуславливают сложности моделирования этого заболевания. Авторы, занимающиеся вопросами изучения патогенеза НЭК, разработкой актуальных методов лечения, стремятся смоделировать в эксперименте те условия, которые имеют место в клинической практике. Цель работы — анализ вариантов экспериментального моделирования НЭК новорожденных, описанных в открытом доступе. Для этого проведено исследование более 50 значимых научных публикаций по соответствующей тематике таких баз данных, как Google Scholar, PubMed, Scopus (издательства Elsevier), eLibrary (с 2000 по 2022 г.). В данной работе описаны актуальные методы моделирования НЭК в эксперименте, в том числе *in vitro* (с использованием клеток и клеточных культур), *in vivo* (на лабораторных животных, таких как мыши, крысы, кролики, свиньи), *ex vivo* (с использованием кадаверного материала). Каждый из указанных вариантов моделирования имеет различные задачи и, соответственно, отражает лишь часть патогенеза НЭК или типичных для него морфологических проявлений в стенке кишечной трубки, но не дает полной картины течения заболевания. В статье также подробно описана методика авторского моделирования НЭК в эксперименте на неполовозрелых кроликах лапароскопическим доступом, основанная на субсерозном введении повреждающего раствора в кишечную стенку.

Ключевые слова: некротический (некротизирующий) энтероколит; новорожденные; экспериментальное моделирование; эксперимент; лабораторные животные.

Как цитировать

Северинов Д.А., Липатов В.А., Гаврилюк В.П., Иванова Е.А. Варианты экспериментального моделирования некротического энтероколита: обзор литературы // Российский вестник детской хирургии, анестезиологии и реаниматологии. 2023. Т. 13, № 4. С. 513–524. DOI: <https://doi.org/10.17816/psaic1560>

DOI: <https://doi.org/10.17816/psaic1560>

Review Article

Experimental modeling of necrotic enterocolitis: A review

Dmitry A. Severinov, Vyacheslav A. Lipatov, Vasily P. Gavriiliuk, Ekaterina A. Ivanova

Kursk State Medical University, Kursk, Russia

ABSTRACT

Neonatal necrotizing enterocolitis (NEC) is a multifactorial disease of unspecified etiology. The lack of data on etiological factors and the complexity of pathogenetic mechanisms determine the complexity of NEC modeling. The authors involved in the study of the pathogenesis of NEC and the development of current treatments seek to model in the experiment the conditions that occur in clinical practice. Thus, this study aimed to analyze the options for the experimental modeling of neonatal NECs described in the public domain. Thus, more than 50 relevant scientific publications in databases such as Google Scholar, PubMed, Scopus (publishers Elsevier), and eLibrary (from 2000 to 2022) were reviewed. This paper describes the most current methods of modeling NEC, including *in vitro* (using cells and cell cultures), *in vivo* (in laboratory animals such as mice, rats, rabbits, and pigs), and *ex vivo* (using cadaver material) experiments.

Keywords: necrotizing enterocolitis; newborns; experimental modeling; experiment; laboratory animals.

To cite this article

Severinov DA, Lipatov VA, Gavriiliuk VP, Ivanova EA. Experimental modeling of necrotic enterocolitis: A review. *Russian Journal of Pediatric Surgery, Anesthesia and Intensive Care*. 2023;13(4):513–524. DOI: <https://doi.org/10.17816/psaic1560>

Received: 03.10.2023

Accepted: 10.11.2023

Published: 25.12.2023

DOI: <https://doi.org/10.17816/psaic1560>

Review Article

坏死性小肠结肠炎实验模型的变体：文献综述

Dmitry A. Severinov, Vyacheslav A. Lipatov, Vasily P. Gavriluk, Ekaterina A. Ivanova

Kursk State Medical University, Kursk, Russia

摘要

新生儿坏死性小肠结肠炎 (NEC) 是一种病因不明的多因素疾病。由于缺乏有关病因的数据以及发病机制的复杂性, 很难为这种疾病建立模型。从事 NEC 发病机制研究、实际治疗方法开发的作者努力在实验中模拟临床实践中发生的条件。这项工作的目的是分析公开领域中描述的新生儿坏死性小肠结肠炎实验模型的各种变体。为此, 我们对 Google Scholar、PubMed、Scopus (出版商爱思唯尔)、eLibrary (2000 年至 2022 年) 等数据库中相关主题的 50 多篇重要科学出版物进行了研究。本文介绍了在实验中模拟坏死性小肠结肠炎的实际方法, 包括体外 (使用细胞和细胞培养物)、体内 (实验动物, 如小鼠、大鼠、兔子、猪) 和体外 (使用尸体材料)。每种建模方法都有不同的目的, 因此只能反映坏死性小肠结肠炎的部分发病机制或其在肠管壁上的典型形态表现, 而不能完整地反映疾病的过程。文章还详细介绍了作者通过腹腔镜对未成熟家兔进行坏死性小肠结肠炎模拟实验的方法, 该方法基于向肠壁粘膜下注射破坏性溶液。

关键词: 坏死性小肠结肠炎; 新生儿; 实验模型; 实验; 实验动物。

引用本文

Severinov DA, Lipatov VA, Gavriluk VP, Ivanova EA. 坏死性小肠结肠炎实验模型的变体: 文献综述. *Russian Journal of Pediatric Surgery, Anesthesia and Intensive Care*. 2023;13(4):513–524. DOI: <https://doi.org/10.17816/psaic1560>

收到: 03.10.2023

接受: 10.11.2023

发布日期: 25.12.2023

АКТУАЛЬНОСТЬ

Одна из нерешенных проблем неонатальной хирургии состоит в лечении пациентов с некротическим (некротизирующим) энтероколитом (НЭК) [1]. До 1964 г. данная патология не была выделена как отдельная нозологическая форма и обозначалась как функциональная кишечная непроходимость, внутрибрюшной абсцесс, спонтанная перфорация кишки, некротический колит новорожденных с перфорацией, ишемический энтероколит, инфаркт кишечника, аппендицит новорожденных. Утвердившийся ныне термин «некротический (некротизирующий) энтероколит» предложен Н. Rossier и С. Schmid в 1959 г. [2].

НЭК — неспецифическое воспалительное заболевание неустановленной этиологии с мультифакторным патогенезом, объясняющим развитие заболевания как результата гипоперфузии незрелой слизистой оболочки кишечника новорожденного, перенесшего перинатальную гипоксию и, как следствие, изменение кровотока в системе мезентеральных сосудов [3]. Помимо этого, важную роль в развитии НЭК новорожденного играет ранняя и неадекватная энтеральная нагрузка преимущественно искусственными молочными смесями, а также инфицирование его организма патогенными микроорганизмами [4]. Учитывая сложный патогенез развития данного заболевания, прицельное воздействие на его звенья является важной задачей хирургов и неонатологов [5]. Несмотря на значительные успехи в современной клинической медицине, смертность от НЭК остается достаточно высокой и занимает лидирующие позиции среди новорожденных. Частота встречаемости НЭК у новорожденных, по данным различных авторов, варьирует от 0,3 до 3 случаев на 1000 детей, то есть от 2,1 до 4 % от всех детей, поступивших в отделение интенсивной терапии. Летальность составляет от 4 до 20 %, при тяжелом течении достигает до 80 % [6]. Повреждение кишечной стенки при НЭК сопровождается воспалительной реакцией, повышением ее проницаемости, что в свою очередь ведет к заселению бактериальными агентами [7]. Незрелость нервной и иммунной систем, механизмов регуляции моторики желудочно-кишечного тракта (ЖКТ) способствует развитию вторичной нейронной дисплазии на фоне воспаления [8].

Для разработки методов лечения, изучения течения патологических процессов в макроорганизме при НЭК разработано множество экспериментальных моделей (*in vivo*, *in vivo*, *ex vivo*).

Цель работы — анализ вариантов экспериментального моделирования НЭК новорожденных, описанных в открытом доступе. Для этого проведено исследование более 50 значимых научных публикаций по соответствующей тематике таких баз данных, как Google Scholar, PubMed, Scopus (издательства Elsevier), eLibrary (с 2000 по 2022 г.). Подробное описание экспериментальных моделей НЭК (*in vivo*, *in vivo*, *ex vivo*), используемых для разработки методов лечения, изучения течения патологических процессов, приводим ниже.

КЛЕТОЧНЫЕ МОДЕЛИ (ЭКСПЕРИМЕНТ *IN VITRO*)

На эпителиальных клетках кишечника (Intestinal epithelial cells (IECs)) изучают воздействие связанных с развитием НЭК факторов стресса на клеточном уровне. Исследование клеточных линий в эксперименте *in vitro* дает преимущество для оценки отдельных НЭК-ассоциированных факторов или их комбинаций [9]. А. Vein и соавт. [10], изучая клетки IEC-18, продемонстрировали, что липополисахариды (ЛПС), такие как эндотоксин и основной компонент внешней мембраны грамотрицательных бактерий, индуцируют гиперпроницаемость IECs, а также повреждение эпителиального барьера и транслокации бактериальных агентов из просвета кишки в ее стенку [10]. В. Li и соавт. [11] исследовали воздействие перекиси водорода (H_2O_2) в клеточной линии IEC-18, так как данный механизм является одним из основных в развитии НЭК. В эксперименте *in vitro* удалось воспроизвести повреждение эпителия кишечника посредством воздействия H_2O_2 , которое характеризовалось изменением активности глутатионпероксидазы и тиобарбитуровой кислоты в клетках IEC-18. В работе [12] так же использована линия IEC-18 для исследования влияния других факторов стресса на повреждение и регенерацию эпителия кишечной стенки, которое приводит к увеличению экспрессии интерлейкина-6 (IL-6). Доказано, что незначительное повреждение IEC-18 индуцирует стволовые клетки кишечника, стимулируя процессы репарации [12]. Важное преимущество использования IECs — доступность трансгенных клеточных линий для изучения прицельного воздействия на повреждение и регенерацию эпителия. Помимо культур клеток животных могут быть использованы клеточные линии человеческого происхождения (культуры клеток рака толстой кишки), например LS174T и Caco-2, благодаря которым R.Y. Wu и соавт. [13] экспериментально подтвердили положительную роль олигосахаридов грудного молока в повышении экспрессии слизистого отделяемого, тем самым защищая кишечник новорожденного.

ОРГАНОИДНЫЕ МОДЕЛИ (ЭКСПЕРИМЕНТ *IN VITRO*)

Одним из новаторских открытий в области гастроэнтерологии, впервые продемонстрированных в 2009 г., является способность генерировать нетрансформированную ткань, полученную из кишечника, для долгосрочного роста *in vitro* [14]. Дальнейшая работа в этой области привела к успешному поддержанию и росту трехмерных структур, которые повторяли особенности кишечника живого организма. Органоидные модели — это трехмерные культуры клеток, которые воспроизводят некоторые функциональные аспекты целых органов [15]. Эти системы *in vitro* могут быть получены из клеток-предшественников и стволовых

клеток как мышиной, так и человеческой ткани. Такие культуры известны как органоиды, поскольку обладают органоподобными свойствами и разделяют большую часть клеточной сложности и физиологических особенностей органов *in vivo* [16]. Органоиды обладают преимуществом, заключающимся в способности сохраняться в культуре в течение очень длительных периодов времени. Трехмерные органоиды, полученные из кишечника, оказались новым мощным инструментом в разработке методов профилактики и лечения НЭК. В различных исследованиях использовались органоиды кишечника взрослых мышей для изучения повреждения кишечника [17].

Этические нормы сдерживают изучение патофизиологии НЭК и эффективности новых терапевтических средств непосредственно у пациентов. Поэтому новая модель НЭК с использованием эмбриональной ткани человека имеет важное значение для расширения нашего понимания этого заболевания. Недавно было показано, что органоиды человеческого происхождения могут служить релевантной доклинической моделью НЭК у человека. S. Senger и соавт. [18] сгенерировали органоиды по возрастному спектру плода (гестационный возраст 11–22,5 нед.), чтобы определить изменения в развитии кишечника, связанные с началом НЭК.

Органоиды кишечника человека из индуцированных плюрипотентных стволовых клеток недавно были предложены также в качестве подходящей модели для НЭК. Эти органоиды напоминают ткань кишечника плода, что подтверждено анализом экспрессии генов [19]. Более того, после трансплантации органоидов кишечника человека мышам-хозяевам наблюдается значительное увеличение OLFM4, что свидетельствует о росте и созревании трансплантированных органоидов. Известны модели НЭК на основе органоидов кишечника, полученных посредством интраоперационных биопсий (выделение стволовых клеток) подвздошной кишки недоношенных детей, перенесших лапаротомию и резекцию некротизированного участка кишечной трубки [20]. Органоиды потенциально могут быть использованы в качестве модели *ex vivo* для изучения прогрессирования и патогенеза НЭК, а также для разработки терапевтических средств [21]. Человеческие органоиды, выращенные из донорской ткани или из человеческих эмбрионально индуцированных плюрипотентных стволовых клеток, в настоящее время являются одним из наиболее важных инструментов для понимания формирования кишечника человека и патогенеза НЭК [22].

Органоидные модели *in vitro* предполагают значительные преимущества по сравнению с моделями *in vivo* для будущих исследований. В настоящее время эти системы разрабатываются с использованием стандартизированных протоколов для использования в глобальных фундаментальных исследовательских проектах, таких как скрининг лекарственных средств и результатов их применения.

КАДАВЕРНЫЕ МОДЕЛИ (ЭКСПЕРИМЕНТ *EX VIVO*)

Особую роль в развитии ишемии при НЭК с дальнейшей полиорганной недостаточностью отводят синдрому интраабдоминальной гипертензии. В 2004 г. на конференции Всемирного общества по изучению абдоминального компартмент-синдрома (World Society of the Abdominal Compartment Syndrome — WSACS) было дано следующее определение данному синдрому: «Стойкое повышение внутрибрюшного давления (ВБД) до 12 мм рт. ст. и более, при измерении трижды каждые 4–6 ч» [23]. В литературе описываются различные исследования по воссозданию моделей повышенного ВБД для изучения не только патологических изменений в кишечнике, подобным тем, что определяются у детей с НЭК, и прогнозирования его стадии, но и для исследования различных подходов к абдоминальной декомпрессии. Авторами разработаны три модели повышенного ВБД («жидкостная», «газовая» и «отечная») на нефиксированных трупах, отличающиеся субстанцией, которой заполняли брюшную полость, и вариантами ее введения. Каждая из них имеет свои достоинства и недостатки [24]. Однако трудоемкость воссоздания, возрастной аспект кадавер-материала и его содержание в соответствующих условиях делают почти невозможным подобное моделирование повышенного ВБД, направленное на изучение НЭК.

ИСПОЛЬЗОВАНИЕ ЛАБОРАТОРНЫХ МЫШЕЙ ДЛЯ МОДЕЛИРОВАНИЯ НЭК В ЭКСПЕРИМЕНТЕ *IN VIVO*

В эксперименте на мелких грызунах авторы прибегают к моделированию НЭК посредством сенсibilизации организма лабораторных животных стрессовыми факторами (холод, нарушение кормления и пр.). N. Vargemian и соавт. в собственных исследованиях индуцирует развитие НЭК посредством кормления лабораторных животных гиперосмолярной смесью, чередуя с введением ЛПС [25]. T. Jilling и соавторы с первых суток жизни предлагают выкармливать новорожденных мышат (после кесарева сечения) с помощью зонда, а также подвергать воздействию низких температур и гипоксическому стрессу (4 °C в течение 10 мин, при 100 % N₂ в течение 1 мин). Описан также вариант моделирования НЭК на мышах, когда мышат отделяют от матери на седьмой день после родов и помещают в инкубатор (37 °C), где кормят искусственной молочной смесью пять раз в день и кишечными бактериями, выделенными из кала пациентов, оперированных по поводу НЭК. Животных также подвергают кратковременным периодам гипоксии два раза в день (10 мин при 95 % N₂, 5 % O₂) [цит. по: 26]. Данная модель получила наибольшую популярность среди исследователей ввиду относительной простоты исполнения. В работах Besner с соавторами

представлена модификация описанной выше методики с добавлением дополнительного стрессового фактора — гипотермии [цит. по: 26]. Pierro и соавторы сочетали гипоксию с введением ЛПС [27]. Maheshwari и соавторы моделировали НЭК посредством комбинации асфиксии (100 % газообразный азот) и гипотермии (4 °C в течение 10 мин) два раза в день, также использовали переливание крови [цит. по: 26]. В исследованиях M. Ginzl и соавт. [28] использовали в качестве раздражителя слизистой оболочки декстран сульфат натрия (который применяют для индуцирования воспалительных заболеваний кишечника у половозрелых лабораторных животных), после чего были обнаружены НЭК-подобные поражения в тонкой и толстой кишке при отсутствии воздействия гипоксии и гипотермии. McElroy и соавторы использовали химическую абляцию ацидофильных энтероцитов (клеток Панета) у мышей в возрасте 14–16 дней, что приводит к повреждению кишечника, подобному НЭК [цит. по: 28].

Помимо химических методов моделирования и воздействия гипотермии, гипоксии на лабораторных животных возможно моделирование НЭК в хирургическом эксперименте (наложение лигатуры на верхнюю брыжеечную артерию). В опыте на половозрелых мышатах при окклюзии *a. mesenterica superior* в течение 20 мин у 50 % животных через 2 сут развивался мезентериальный тромбоз, а у новорожденных мышат (массой 90 г) одноминутная окклюзия приводит к гибели животных в течение недели (63 % случаев), в 46 % случаев — выявлен некроз, в 17 % — перфорация стенки кишки [29].

Среди особенностей моделирования НЭК на лабораторных мышах следует отметить, что новорожденная мышь обладает чертами, характерными для 28-недельного младенца, то есть небольшим количеством подкожного жира, низкой терморегуляционной возможностью организма и дискоординированной перистальтикой кишечника [30]. Кроме того, кишечный микробиом, наблюдаемый у мышей с НЭК, сопоставим с человеческим. Несмотря на недостатки мышинной модели, которые заключаются в малых размерах животного и различии между иммунными клетками мыши и человека, мышинные модели НЭК стали важными инструментами в изучении патогенеза данной нозологии.

ИСПОЛЬЗОВАНИЕ ЛАБОРАТОРНЫХ КРЫС ДЛЯ МОДЕЛИРОВАНИЯ НЭК В ЭКСПЕРИМЕНТЕ *IN VIVO*

Крысы были первыми животными, использованными для экспериментального моделирования НЭК. В. Barlow и T.V. Santulli в 1974 и 1975 гг. описали модель НЭК, основанную на факторах, которые, по мнению авторов, способствовали развитию НЭК у человека: незрелость кишечника, гиперосмолярное питание, гипоксический стресс и наличие бактерий [по: 25]. Поэтому В. Barlow

с соавторами содержали новорожденных крыс (рожденных путем кесарева сечения) в инкубаторе и подвергали следующим стрессовым нагрузкам: кормление искусственными молочными смесями — по 0,1 мл каждые 3 ч через орогастральный зонд, 200 кал/(кг·сут); асфиксия (100 % N₂ в течение 50 с два раза в день; заклеивание пластикового пакета вокруг головы на 3–5 мин, пока не наблюдался цианоз); инокуляция *Escherichia coli* (1109 организмов в сутки). К третьему дню жизни у большинства животных развилось вздутие живота, кровавый стул, нарушение дыхания, цианоз, при морфологической оценке микропрепаратов — геморрагический некроз кишечника [по: 18]. В настоящее время данный вариант моделирования НЭК нашел отражение в работах зарубежных и отечественных исследователей. Другие авторы использовали и модифицировали неонатальную модель НЭК у крыс. M.S. Carlan и соавт. [31], F.L. Gonçalves и соавт. [32] скорректировали протокол индукции НЭК, подвергнув пятидневных крысят воздействию 100 % N₂ в течение 60 с с последующей гипотермией при 4 °C в течение 10 мин. Гипоксическое повреждение было стандартизировано E.R. Nadler и соавт. [33] путем помещения крысят в камеру с контролем содержания O₂ (5 % O₂ и 95 % N₂).

По мнению некоторых авторов, развитие НЭК у новорожденных детей связано с длительной ишемией кишечника. Придерживаясь данной гипотезы, были разработаны методы моделирования НЭК, основанные на чередовании ишемии и реперфузии кишечника с последующим развитием ишемии кишечной стенки. Взрослым крысам породы Sprague–Dawley выполняли «прерывистую» окклюзию верхней брыжеечной артерии в течение 60 мин. При микроскопическом исследовании препаратов, полученных от животных серий эксперимента с подобным вариантом моделирования НЭК, наблюдается следующее: деструктивные изменения ворсинок кишечника, отек, микротромбоз подслизистой оболочки, эрозии слизистой оболочки, десквамации эпителиальных клеток, некроз [34].

Однако патофизиология этих моделей не полностью соответствует развитию НЭК. Экспериментальная модель НЭК должна отображать патологические и системные изменения, характерные для НЭК новорожденного. Такие изменения возникают на фоне энтеральной нагрузки. Помимо этого, данный вариант механической окклюзии возможен у взрослых или молодых животных (у новорожденных крысят дифференцировка тканей низкая, размер сосудов слишком мал для прецизионной работы с ними), что также устраняет важный аспект незрелости организма [4, 5, 8].

A.B. Пискалов и соавт. [24] в своих исследованиях разработали модель повышенного ВБД на крысах, с учетом развития схожего патологического процесса у новорожденных с НЭК, при полиорганной недостаточности. У молочных крысят с массой 50–60 г повышали ВБД введением в полость объемообразующего препарата. При гистологическом исследовании кишки отмечаются

воспалительные и некротические изменения, характерные для новорожденных с НЭК. Возможно также экспериментальное формирование длительного повышения ВБД молочным крысам (на протяжении 3 сут) [24].

С целью ранней диагностики НЭК современные исследователи применяют региональную оксиметрию методом близкой к инфракрасной спектроскопии (Near-infrared spectroscopy, NIRS). Благодаря данному методу A. DeWitt и соавт. [35] доказали, что в патогенезе НЭК одним из главных факторов развития заболевания является гипоксия (у группы недоношенных новорожденных с НЭК отмечались более низкие показатели абдоминальной оксигенации).

ИСПОЛЬЗОВАНИЕ КРОЛИКОВ ДЛЯ МОДЕЛИРОВАНИЯ НЭК В ЭКСПЕРИМЕНТЕ *IN VIVO*

Помимо наиболее распространенных моделей НЭК, описанных выше, некоторые исследователи используют принципиально иные методы для воспроизведения НЭК-подобных повреждений кишечника. Такие методы не получили широкого распространения в экспериментальной практике, так как не учитывают многофакторную природу НЭК и не воспроизводят типичные особенности течения заболевания у человека. К таковым можно отнести одну из самых популярных моделей, основанную на концепции ишемии-реперфузионного повреждения кишечника [2].

Опираясь на гипотезу о значительном ишемическом повреждении кишечной стенки новорожденного ребенка с НЭК, авторы проводили лигирование или эмболизацию верхних брыжеечных сосудов у мелких грызунов (кролики) [3]. Однако, учитывая малый диаметр таких сосудов, исследования проводили на взрослых особях, что опосредованно отдаляет от реальной клинической ситуации. Несколько иной подход описан D.A. Clark и соавт. [36]. Согласно данной методике перевязывали кишечник кролика лигатурами, чтобы сформировать петли длиной 10 см, сохраняя при этом в них кровоток. В просвет отграниченной петли вводили смесь казеина в дозе 10 мг/мл, глюконата кальция и пропионовой кислоты (рН 4,0), через 3 ч при гистологическом исследовании выявили отек и уплощение ворсинок кишки, дилатацию лимфатических сосудов, а через 16 ч были обнаружены геморрагический некроз и значительная инфильтрация полиморфно-ядерными лейкоцитами слоев кишечной стенки.

Используя ту же концепцию «замкнутого» контура, A.P. Vozeman и соавт. [37] блокировали наружное отверстие анального канала недоношенных кроликов с помощью цианоакрилатного тканевого клея, а при кормлении смесью смешивали ее с *Enterobacter cloacae* помимо подготовки животного путем воздействия стресса и температуры внешней среды. Существует подход, основанный на локальном воздействии на стенку кишечной трубки

для формирования очага некроза. Данный способ моделирования локального некроза серозно-мышечного слоя стенки кишечника описан И.И. Бабич и соавт. [38]. Посредством лапаротомии авторы предлагают ввести кролику в серозно-мышечный слой подвздошной кишки 70 % раствор этилового спирта до получения сине-багрового участка (зона нарушения кровотока вследствие химического повреждения).

ИСПОЛЬЗОВАНИЕ СВИНЕЙ ДЛЯ МОДЕЛИРОВАНИЯ НЭК В ЭКСПЕРИМЕНТЕ *IN VIVO*

K.R. Shreyas и соавт. [39] проводили моделирование НЭК у новорожденных поросят при помощи кормления их смесями, ферментированными кишечной палочкой. При развитии патологического процесса у животных наблюдали повышенное содержание короткоцепочечных жирных кислот, которые провоцируют повреждение кишечной стенки. В работах P. Sibbons и соавт. [40], Н.Б. Тихоновой и соавт. [41] при проведении окклюзии сосудов брыжеечной аркады дистального отдела подвздошной кишки у маловесных поросят в течение 48 ч морфологическая картина характеризовалась широким диапазоном изменений: от минимальных в виде эрозий слизистой оболочки и десквамации единичных эпителиальных клеток, до выраженных — с некрозом стенки, пневмотозом, перфорацией и развитием перитонита. При окклюзии только лимфатических сосудов морфологическая картина НЭК отмечалась лишь у особей с очень низкой массой тела, а при окклюзии только артерий морфологическая картина отличалась отсутствием пневматоза стенки кишки. Уменьшение времени окклюзии верхней брыжеечной артерии до 60 мин с последующим проведением 60-минутной реперфузии по данным морфологического исследования И.Ю. Карповой и соавт. [42], не вызывало развития НЭК, но увеличивало проницаемость кишечной стенки. P.T. Sangild и соавт. [43] описывают способ моделирования НЭК следующим образом: рожденных путем кесарева сечения на позднем сроке гестации (что приводит к естественному периоду гипоксии и гипотермии) поросят кормят молочной смесью (в дозе 20 мл/кг, 5 раз в день) с добавлением кишечных бактерий, полученных от новорожденных, прооперированных по поводу НЭК.

Моделирование НЭК в эксперименте на мини-пигах и поросятах имеет ряд преимуществ перед моделями с использованием грызунов. Важным является их анатомическое, физиологическое сходство, особенности развития с ЖКТ человека. Помимо этого, вес поросенка варьирует от 1000 г до 1300 г, что приблизительно соответствует весу недоношенного новорожденного ребенка с НЭК. К недостаткам использования таких моделей можно отнести высокую стоимость, обусловленную

необходимостью индивидуального ухода за животными, а также наличием специализированного помещения и оборудования для их выхаживания.

Краткая характеристика описанных выше методик приведена в таблице.

По нашему мнению, из видов лабораторных животных, используемых авторами в экспериментальном моделировании НЭК, наиболее подходящими для хирургического эксперимента являются неполовозрелые кролики. Выбор данного вида лабораторных животных обусловлен рядом факторов, таких как: размеры брюшной полости (соответствуют или близки к таковым у новорожденных детей и позволяют выполнять оперативные вмешательства лапароскопическим способом или традиционным доступом — лапаротомия, с достаточным обзором без применения увеличительной техники); выполнение непродолжительных (до 40–50 мин в случае наложения межкишечного анастомоза) манипуляций под общей анестезией — масочный наркоз без применения наборов для интубации трахеи или наложения трахеостомы; достаточный объем крови, доступный для многократного забора в ходе хронического опыта; осуществление центрального венозного доступа для длительного динамического контроля уровня оцениваемых показателей крови и интравенозного введения лекарственных препаратов (если этого требуют условия эксперимента), применение датчиков, устройств и инструментов, используемых в педиатрической и неонатальной практике; доступность данного вида животных и высокая их выживаемость в эксперименте.

В ходе экспериментальных исследований на базе лаборатории экспериментальной хирургии и онкологии Курского государственного медицинского университета был разработан способ лапароскопического моделирования некротического энтероколита, который отличается от имеющихся простотой выполнения и стабильностью воспроизведения патологических (НЭК-подобных) изменений в кишечной стенке. Под ингаляционной анестезией кролику, расположенному на спине, в условиях операционной после наложения карбоксиперитонеума, установки лапароскопа (5 мм) и одного эндоскопического инструмента-манипулятора (3 мм) выполняли ревизию брюшной полости. Захватывали петлю тонкой кишки в месте предполагаемого моделирования. Затем шприцем с инъекционной иглой после прокола передней брюшной стенки и введения иглы в брюшную полость производили пункцию стенки кишки и субсерозно вводили 1 мл 33 % перекиси водорода. После чего кролика помещали в бокс для наблюдения и спустя 12 ч оценивали полученные изменения (макро- и микроскопическая картина соответствует НЭК-подобным изменениям при сегментарном поражении кишечной трубки).

Описанный способ позволяет моделировать наиболее типичные морфологические проявления тяжелого течения НЭК с помощью эндовидеохирургических технологий, характеризующийся высокой воспроизводимостью. Моделирование НЭК посредством лапароскопии максимально приближает экспериментатора к реальной клинической ситуации, когда патологический процесс развивается

Таблица. Сравнительная характеристика моделей некротического (некротизирующего) энтероколита в эксперименте

Table. Comparative characteristics of necrotizing enterocolitis models in the experiment

Объект исследования	Стресс-факторы	Преимущества	Недостатки
Клетки	H ₂ O ₂ ; ЛПС; бактерии; гипоксия	Более низкие затраты; прицельное изучение изменений в клетках кишечной трубки	Ограниченное время культивирования; необходимость дорогостоящего оборудования
Органоиды	Гипоксия; ЛПС; бактерии	Долгосрочное культивирование; возможность получения органоидов из широкого спектра видов-хозяев и отделов ЖКТ	Отсутствие основных компонентов ЖКТ живого организма
Грызуны (крысы и мыши)	Гиперосмолярная молочная смесь; гипоксия; гипотермия; ЛПС; ишемия/реперфузия	Низкие затраты; простое разведение; наличие трансгенных моделей; начало искусственного вскармливания с рождения	Технические трудности при искусственном вскармливании; воздействие грудного молока в первые часы или дни жизни (мыши)
Кролики	Ишемия/реперфузия тонкой кишки	Позволяет оценить изменения кровотока в стенке кишечника пациента с НЭК	Патофизиология модели основана на механическом компоненте, не включает все аспекты патогенеза НЭК; выполняется у половозрелых животных
Свиньи	Асфиксия; гипотермия; искусственное вскармливание	Большое сходство в анатомии ЖКТ и в гистопатологических изменениях; схожие размеры тела	Высокие затраты; НЭК развивается в течение первых суток жизни

Примечание. НЭК — некротический (некротизирующий) энтероколит; ЛПС — липополисахарид; ЖКТ — желудочно-кишечный тракт.
Note. NEC — necrotizing enterocolitis; LPS — lipopolysaccharide; GI tract — gastrointestinal tract.

при отсутствии обширного повреждения серозного покрова брюшной полости, что возникает при лапаротомии. Это позволит использовать полученные результаты для разработки новых методов лечения НЭК и последующего их внедрения в клиническую практику [44].

ЗАКЛЮЧЕНИЕ

Таким образом, недостаточная изученность патогенеза, причин и условий возникновения НЭК (гипоксия, искусственное вскармливание, недоношенность и незрелость систем организма и пр.), его сложное этапное течение приводят к закономерным трудностям экспериментального моделирования. Поэтому остаются актуальными вопросы изучения патогенеза НЭК, вариантов его экспериментального моделирования, так как это позволит в дальнейшем апробировать инновационные разработки, новые подходы к лечению этой нозологии. В связи с чем среди современных исследователей существуют различные подходы к моделированию НЭК: использование клеточных культур, кадаверного материала, лабораторных животных (мышей, крыс, кроликов, мини-пиггов). Каждый из указанных вариантов моделирования имеет различные задачи и, соответственно, отражает лишь часть патогенеза НЭК или типичных для него морфологических проявлений в стенке кишечной трубки, но не дает полной картины течения заболевания. Следовательно, остается важным вопрос разработки адекватной модели НЭК, которая бы позволила оценить степень и характер взаимодействия множества факторов развития нозологии. А впоследствии, при детальном анализе, — влиять на них на этапах терапевтического воздействия.

ДОПОЛНИТЕЛЬНАЯ ИНФОРМАЦИЯ

Вклад авторов. Все авторы внесли существенный вклад в разработку концепции, проведение исследования

и подготовку статьи, прочли и одобрили финальную версию перед публикацией. Вклад каждого автора: Д.А. Северинов — экспериментальное моделирование, обзор литературы, сбор и анализ литературных источников, написание текста и редактирование статьи; В.П. Гаврилюк, В.А. Липатов — сбор и анализ литературных источников, подготовка и написание текста статьи, редактирование; Е.А. Иванова — экспериментальное моделирование, обзор литературы, сбор и анализ литературных источников;

Источник финансирования. Исследование выполнено за счет гранта Российского научного фонда (№ 23-25-10004) в рамках регионального конкурса при поддержке Министерства образования и науки Курской области

Конфликт интересов. Авторы декларируют отсутствие явных и потенциальных конфликтов интересов, связанных с проведенным исследованием и публикацией настоящей статьи.

ADDITIONAL INFORMATION

Author's contribution. Thereby, author made a substantial contribution to the conception of the study, acquisition, analysis, interpretation of data for the work, drafting and revising the article, final approval of the version to be published and agree to be accountable for all aspects of the study. Personal contribution of each author: D.A. Severinov — experimental modeling, literature review, literature collection and analysis, writing and editing of the paper; V.A. Lipatov, V.P. Gavriljuk — collecting and analyzing literary sources, preparing and writing the text of the article, editing; E.A. Ivanova — experimental modeling, literature review, literature collection and analysis.

Funding source. The study was funded by Russian Science Foundation (grant No. 23-25-10004) within the framework of a regional competition with the support of the Ministry of Education and Science of the Kursk Region.

Competing interests. The authors declare that they have no competing interests.

СПИСОК ЛИТЕРАТУРЫ

1. Bazacliu C., Neu J. Necrotizing enterocolitis: long term complications // *Curr Pediatr Rev.* 2019. Vol. 15, No. 2. P. 115–124. DOI: 10.2174/1573396315666190312093119
2. Карпова И.Ю., Молчанова Д.В., Ладыгина Т.М. Экспериментальное моделирование некротизирующего энтероколита: патогенез, предикторы заболевания, профилактика // *Вестник экспериментальной и клинической хирургии.* 2020. Т. 13, № 3. С. 293–300. DOI: 10.18499/2070-478X-2020-13-3-293-300
3. Neu J., Modi N., Caplan M. Necrotizing enterocolitis comes in different forms: historical perspectives and defining the disease // *Semin Fetal Neonatal Med.* 2018. Vol. 23, No. 6. P. 370–373. DOI: 10.1016/j.siny.2018.07.004
4. Gordon P.V., Swanson J.R. Necrotizing enterocolitis is one disease with many origins and potential means of prevention // *Pathophysiology.* 2014. Vol. 21, No. 1. P. 13–19. DOI: 10.1016/j.pathophys.2013.11.015
5. Карпова И.Ю., Бугрова М.Л., Васягина Т.И., Карпеева Д.В. Постгипоксические изменения трансформации стенки кишки потомства крыс // *Вестник экспериментальной и клинической хирургии.* 2021. Т. 14, № 4. С. 265–271. DOI: 10.18499/2070-478X-2021-14-4-265-271
6. Vongbhavit K., Underwood M.A. Intestinal perforation in the premature infant // *J Neonatal-Perinat Med.* 2017. Vol. 10, No. 3. P. 281–289. DOI: 10.3233/NPM-16148
7. Зеброва Т.А., Барская М.А., Козин И.И., и др. Изучение факторов риска развития некротизирующего энтероколита в эксперименте // *Детская хирургия. Журнал им. Ю.Ф. Исакова.* 2021. Vol. 25, № 6. С. 375–381. DOI: 10.55308/1560-9510-2021-25-6-375-381
8. Son J., Kim D., Na J.Y., et al. Development of artificial neural networks for early prediction of intestinal perforation in preterm infants // *Sci Rep.* 2022. Vol. 12, No. 1. ID 12112. DOI: 10.1038/s41598-022-16273-5

9. Ares G.J., Buonpane C., Yuan C., et al. A novel human epithelial enteroid model of necrotizing enterocolitis // *J Vis Exp*. 2019. No. 146. ID e59194. DOI: 10.3791/59194
10. Bein A., Zilbershtein A., Golosovsky M., et al. LPS induces hyperpermeability of intestinal epithelial cells // *J Cell Physiol*. 2017. Vol. 232, No. 2. P. 381–390. DOI: 10.1002/jcp.25435
11. Li B., Zani A., Martin Z., et al. Intestinal epithelial cell injury is rescued by hydrogen sulfide // *J Pediatr Surg*. 2016. Vol. 51, No. 5. P. 775–778. DOI: 10.1016/j.jpedsurg.2016.02.019
12. Lee C., Minich A., Li B., et al. Influence of stress factors on intestinal epithelial injury and regeneration // *Pediatr Surg Int*. 2018. Vol. 34, No. 2. P. 155–160. DOI: 10.1007/s00383-017-4183-3
13. Wu R.Y., Li B., Koike Y., et al. Human milk oligosaccharides increase mucin expression in experimental necrotizing enterocolitis // *Mol Nutr Food Res*. 2019. Vol. 63, No. 3. ID 1800658. DOI: 10.1002/mnfr.201800658
14. Dedhia P.H., Bertaux-Skeirik N., Zavros Y., Spence J.R. Organoid models of human gastrointestinal development and disease // *Gastroenterology*. 2016. Vol. 150, No. 5. P. 1098–1112. DOI: 10.1053/j.gastro.2015.12.042
15. Schweiger P.J., Jensen K.B. Modeling human disease using organotypic cultures // *Curr Opin Cell Biol*. 2016. Vol. 43. P. 22–29. DOI: 10.1016/j.ceb.2016.07.003
16. Kretzschmar K., Clevers H. Organoids: modeling development and the stem cell niche in a dish // *Dev Cell*. 2016. Vol. 38, No. 6. P. 590–600. DOI: 10.1016/j.devcel.2016.08.014
17. Shiloh R.L., Jessica S., Huiyu G., et al. Loss of murine Paneth cell function alters the immature intestinal microbiome and mimics changes seen in neonatal necrotizing enterocolitis // *PLoS One*. 2018. Vol. 13, No. 10. ID 204967. DOI: 10.1371/journal.pone.0204967
18. Senger S., Ingano L., Freire R., et al. Human fetal-derived enterospheres provide insights on intestinal development and a novel model to study necrotizing enterocolitis (NEC) // *Cell Mol Gastroenterol Hepatol*. 2018. Vol. 5, No. 4. P. 549–556. DOI: 10.1016/j.jcmgh.2018.01.014
19. Warner B.B., Tarr P.I. Necrotizing enterocolitis and preterm infant gut bacteria // *Semin Fetal Neonatal Med*. 2016. Vol. 21, No. 6. P. 394–399. DOI: 10.1016/j.siny.2016.06.001
20. Li B., Lee C., Cadete M., et al. Neonatal intestinal organoids as an ex vivo approach to study early intestinal epithelial disorders // *Pediatr Surg Int*. 2019. Vol. 35, No. 1. P. 3–7. DOI: 10.1007/s00383-018-4369-3
21. Sulistyo A., Rahman A., Biouss G., et al. Animal models of necrotizing enterocolitis: review of the literature and state of the art // *Innov Surg Sci*. 2018. Vol. 2, No. 3. P. 87–92. DOI: 10.1515/iss-2017-0050
22. Ganji N., Li B., Lee C., et al. Necrotizing enterocolitis: state of the art in translating experimental research to the bedside // *Eur J Pediatr Surg*. 2019. Vol. 29, No. 4. P. 352–360. DOI: 10.1055/s-0039-1693994
23. Rusthoven E., van der Vlugt M.E., van Lingen-van Bueren L.J., et al. Evaluation of intraperitoneal pressure and the effect of different osmotic agents on intraperitoneal pressure in children // *Perit Dial Int*. 2005. Vol. 25, No. 4. P. 352–356. DOI: 10.1177/089686080502500409
24. Писклаков А.В., Федоров Д.А., Новиков Б.М. Опыт лечения новорожденных с некротизирующим энтероколитом с учетом показателей внутрибрюшного давления // *Детская хирургия. Журнал им. Ю.Ф. Исакова*. 2012. № 2. С. 27–29.
25. BAREGAMIAN N., RYCHAHOU P.G., HAWKINS H.K., et al. Phosphatidylinositol 3-kinase pathway regulates hypoxia-inducible factor-1 to protect from intestinal injury during necrotizing enterocolitis // *Surgery*. 2007. Vol. 142, No. 2. P. 295–302. DOI: 10.1016/j.surg.2007.04.018
26. Lopez C.M., Sampah M.E.S., Duess J.W., et al. Models of necrotizing enterocolitis // *Semin Perinatol*. 2023. Vol. 47, No. 1. ID 151695. DOI: 10.1016/j.semperi.2022.151695
27. Zani A., Zani-Ruttenstock E., Peyvandi F., et al. A spectrum of intestinal injury models in neonatal mice // *Pediatr Surg Int*. 2016. Vol. 32, No. 1. P. 65–70. DOI: 10.1007/s00383-015-3813-x
28. Ginzel M., Feng X., Kuebler J.F., et al. Dextran sodium sulfate (DSS) induces necrotizing enterocolitis-like lesions in neonatal mice // *PLoS One*. 2017. Vol. 12, No. 8. ID 182732. DOI: 10.1371/journal.pone.0182732
29. Nolan L.S., Wynn J.L., Good M. Exploring clinically-relevant experimental models of neonatal shock and necrotizing enterocolitis // *Shock*. 2020. Vol. 53, No. 5. P. 596–604. DOI: 10.1097/SHK.0000000000001507
30. McCarthy R., Martin-Fairey C., Sojka D.K., et al. Mouse models of preterm birth: suggested assessment and reporting guidelines // *Biol Reprod*. 2018. Vol. 99, No. 5. P. 922–937. DOI: 10.1093/biolre/i0y109
31. Caplan M.S., Robinson D.T. Linking fat intake, the intestinal microbiome, and necrotizing enterocolitis in premature infants // *Pediatr Res*. 2015. Vol. 77, No. 1. P. 121–126. DOI: 10.1038/pr.2014.155
32. Gonçalves F.L., Gallindo R.M., Soares L.M., et al. Validation of protocol of experimental necrotizing enterocolitis in rats and the pitfalls during the procedure // *Acta Cirurgica Brasileira*. 2013. Vol. 28, No. S1. P. 19–25. DOI: 10.1590/S0102-86502013001300005
33. Nadler E.P., Dickinson E., Knisely A., et al. Expression of inducible nitric oxide synthase and interleukin-12 in experimental necrotizing enterocolitis // *J Surg Res*. 2000. Vol. 92, No. 1. P. 71–77. DOI: 10.1006/jsre.2000.5877
34. Матевосян К.Ш., Козловский Ю.Е., Алексанкин А.П., и др. Особенности моделирования некротизирующего энтероколита новорожденных на крысах Sprague-Dawley // *Журнал анатомии и гистопатологии*. 2015. Т. 4, № 3. С. 81–81. DOI: 10.18499/2225-7357-2015-4-3-81-81
35. DeWitt A.G., Charpie J.R., Donohue J.E., et al. Splanchnic near-infrared spectroscopy and risk of necrotizing enterocolitis after neonatal heart surgery // *Pediatr Cardiol*. 2014. Vol. 35, No. 7. P. 1286–1294. DOI: 10.1007/s00246-014-0931-5
36. Clark D.A., Thompson J.E., Weiner L.B., et al. Necrotizing enterocolitis: intraluminal biochemistry in human neonates and a rabbit model // *Pediatr Res*. 1985. Vol. 19. P. 919–921. DOI: 10.1203/00006450-198509000-00010
37. Bozeman A.P., Dassinger M.S., Birusingh R.J., et al. An animal model of necrotizing enterocolitis (NEC) in preterm rabbits // *Fetal Pediatr Pathol*. 2013. Vol. 32, No. 2. P. 113–122. DOI: 10.3109/15513815.2012.681426
38. Бабич И.И., Мельников Ю.Н. Определение уровня резекции кишки при осложненных формах кишечной непроходимости у детей // *Детская хирургия. Журнал им. Ю.Ф. Исакова*. 2020. Т. 24, № 2. С. 78–82. DOI: 10.18821/1560-9510-2020-24-2-78-82
39. Shreyas K.R., Qinghe M., Benjamin D.S., et al. Enteral administration of bacteria fermented formula in newborn piglets: a high fidelity model for necrotizing enterocolitis // *PLoS One*. 2018. Vol. 13, No. 7. ID 201172. DOI: 10.1371/journal.pone.0201172
40. Sibbons P., Spitz L., van Velzen D., Bullock G.R. Relationship of birth weight to the pathogenesis of necrotizing enterocolitis in the neonatal piglet // *Pediatr Pathol*. 1988. Vol. 8, No. 2. P. 151–162. DOI: 10.3109/15513818809022292

41. Тихонова Н.Б., Серебряков С.Н., Матевосян К.Ш., и др. Экспериментальные модели некротизирующего энтероколита новорожденных // Клиническая и экспериментальная морфология. 2014. № 4. С. 58–62.
42. Карпова И.Ю., Паршиков В.В., Проданец Н.Н., и др. Клинико-экспериментальное обоснование влияния гипоксии на стенку тонкой и толстой кишки у новорожденных // Вестник экспериментальной и клинической хирургии. 2018. Т. 11, № 4. С. 268–274. DOI: 10.18499/2070-478X-2018-11-4-268-274

REFERENCES

1. Bazacliu C, Neu J. Necrotizing enterocolitis: long term complications. *Curr Pediatr Rev.* 2019;15(2):115–124. DOI: 10.2174/1573396315666190312093119
2. Karpova IYu, Molchanova DV, Ladygina TM. Experimental modeling of necrotizing enterocolitis: pathogenesis, predictors, prevention of the disease. *Journal of Experimental and Clinical Surgery.* 2020;13(3):293–300. (In Russ.) DOI: 10.18499/2070-478X-2020-13-3-293-300
3. Neu J, Modi N, Caplan M. Necrotizing enterocolitis comes in different forms: historical perspectives and defining the disease. *Semin Fetal Neonatal Med.* 2018;23(6):370–373. DOI: 10.1016/j.siny.2018.07.004
4. Gordon PV, Swanson JR. Necrotizing enterocolitis is one disease with many origins and potential means of prevention. *Pathophysiology.* 2014;21(1):13–19. DOI: 10.1016/j.pathophys.2013.11.015
5. Karpova IYu, Bugrova ML, Vasyagina TI, Karpeeva DV. Posthypoxic changes in rat offspring under the intestinal wall transformation. *Journal of Experimental and Clinical Surgery.* 2021;14(4):265–271. (In Russ.) DOI: 10.18499/2070-478X-2021-14-4-265-271
6. Vongbhavith K, Underwood MA. Intestinal perforation in the premature infant. *J Neonatal-Perinat Med.* 2017;10(3):281–289. DOI: 10.3233/NPM-16148
7. Zebrova TA, Barskaya MA, Kozin II, et al. Experimental studies on risk factors of necrotizing enterocolitis. *Russian Journal of Pediatric Surgery.* 2021;25(6):375–381. (In Russ.) DOI: 10.55308/1560-9510-2021-25-6-375-381
8. Son J, Kim D, Na JY, et al. Development of artificial neural networks for early prediction of intestinal perforation in preterm infants. *Sci Rep.* 2022;12(1):12112. DOI: 10.1038/s41598-022-16273-5
9. Ares GJ, Buonpane C, Yuan C, et al. A novel human epithelial enteroid model of necrotizing enterocolitis. *J Vis Exp.* 2019;(146):e59194. DOI: 10.37971/59194
10. Bein A, Zilbershtein A, Golosovsky M, et al. LPS in duces hyper-permeability of intestinal epithelial cells. *J Cell Physiol.* 2017;232(2):381–390. DOI: 10.1002/jcp.25435
11. Li B, Zani A, Martin Z, et al. Intestinal epithelial cell injury is rescued by hydrogen sulfide. *J Pediatr Surg.* 2016;51(5):775–778. DOI: 10.1016/j.jpedsurg.2016.02.019
12. Lee C, Minich A, Li B, et al. Influence of stress factors on intestinal epithelial injury and regeneration. *Pediatr Surg Int.* 2018;34(2):155–160. DOI: 10.1007/s00383-017-4183-3
13. Wu RY, Li B, Koike Y, et al. Human milk oligosaccharides increase mucin expression in experimental necrotizing enterocolitis. *Mol Nutr Food Res.* 2019;63(3):1800658. DOI: 10.1002/mnfr.201800658
14. Dedhia PH, Bertaux-Skeirik N, Zavros Y, Spence JR. Organoid models of human gastrointestinal development and disease. *Gastroenterology.* 2016;150(5):1098–1112. DOI: 10.1053/j.gastro.2015.12.042
15. Schweiger PJ, Jensen KB. Modeling human disease using organotypic cultures. *Curr Opin Cell Biol.* 2016;43:22–29. DOI: 10.1016/j.ccb.2016.07.003
16. Kretzschmar K, Clevers H. Organoids: modeling development and the stem cell niche in a dish. *Dev Cell.* 2016;38(6):590–600. DOI: 10.1016/j.devcel.2016.08.014
17. Shiloh RL, Jessica S, Huiyu G, et al. Loss of murine Paneth cell function alters the immature intestinal microbiome and mimics changes seen in neonatal necrotizing enterocolitis. *PLoS One.* 2018;13(10):204967. DOI: 10.1371/journal.pone.0204967
18. Senger S, Ingano L, Freire R, et al. Human fetal-derived enterospheres provide insights on intestinal development and a novel model to study necrotizing enterocolitis (NEC). *Cell Mol Gastroenterol Hepatol.* 2018;5(4):549–556. DOI: 10.1016/j.jcmgh.2018.01.014
19. Warner BB, Tarr PI. Necrotizing enterocolitis and preterm infant gut bacteria. *Semin Fetal Neonatal Med.* 2016;21(6):394–399. DOI: 10.1016/j.siny.2016.06.001
20. Li B, Lee C, Cadete M, et al. Neonatal intestinal organoids as an *ex vivo* approach to study early intestinal epithelial disorders. *Pediatr Surg Int.* 2019;35(1):3–7. DOI: 10.1007/s00383-018-4369-3
21. Sulisty A, Rahman A, Biouss G, et al. Animal models of necrotizing enterocolitis: review of the literature and state of the art. *Innov Surg Sci.* 2018;2(3):87–92. DOI: 10.1515/iss-2017-0050
22. Ganji N, Li B, Lee C, et al. Necrotizing enterocolitis: state of the art in translating experimental research to the bedside. *Eur J Pediatr Surg.* 2019;29(4):352–360. DOI: 10.1055/s-0039-1693994
23. Rusthoven E, van der Vlugt ME, van Lingen-van Bueren LJ, et al. Evaluation of intraperitoneal pressure and the effect of different osmotic agents on intraperitoneal pressure in children. *Perit Dial Int.* 2005;25(4):352–356. DOI: 10.1177/089686080502500409
24. Pisklavov AB, Fedorov DA, Novikov BM. Opyt lecheniya novorozhdennykh s nekroti-ziruyushchim ehnterokolitom s uchetom pokazatelei vnutribryushnogo davleniya. *Russian Journal of Pediatric Surgery.* 2012;(2):27–29. (In Russ.)
25. Baregamian N, Rychahou PG, Hawkins HK, et al. Phosphatidylinositol 3-kinase pathway regulates hypoxia-inducible factor-1 to protect from intestinal injury during necrotizing enterocolitis. *Surgery.* 2007;142(2):295–302. DOI: 10.1016/j.surg.2007.04.018
26. Lopez CM, Sampah MES, Duess JW, et al. Models of necrotizing enterocolitis. *Semin Perinatol.* 2023;47(1):151695. DOI: 10.1016/j.semperi.2022.151695
27. Zani A, Zani-Ruttenstock E, Peyvandi F, et al. A spectrum of intestinal injury models in neonatal mice. *Pediatr Surg Int.* 2016;32(1):65–70. DOI: 10.1007/s00383-015-3813-x
28. Ginzel M, Feng X, Kuebler JF, et al. Dextran sodium sulfate (DSS) induces necrotizing enterocolitis-like lesions in neonatal mice. *PLoS One.* 2017;12(8):182732. DOI: 10.1371/journal.pone.0182732

29. Nolan LS, Wynn JL, Good M. Exploring clinically-relevant experimental models of neonatal shock and necrotizing enterocolitis. *Shock*. 2020;53(5):596–604. DOI: 10.1097/SHK.0000000000001507
30. McCarthy R, Martin-Fairey C, Sojka DK, et al. Mouse models of preterm birth: suggested assessment and reporting guidelines. *Biol Reprod*. 2018;99(5):922–937. DOI: 10.1093/biolre/iocy109
31. Caplan MS, Robinson DT. Linking fat intake, the intestinal microbiome, and necrotizing enterocolitis in premature infants. *Pediatr Res*. 2015;77(1):121–126. DOI: 10.1038/pr.2014.155
32. Gonçalves FL, Gallindo RM, Soares LM, et al. Validation of protocol of experimental necrotizing enterocolitis in rats and the pitfalls during the procedure. *Acta Cirurgica Brasileira*. 2013;28(S1):19–25. DOI: 10.1590/S0102-86502013001300005
33. Nadler EP, Dickinson E, Knisely A, et al. Expression of inducible nitric oxide synthase and interleukin-12 in experimental necrotizing enterocolitis. *J Surg Res*. 2000;92(1):71–77. DOI: 10.1006/jsre.2000.5877
34. Matevosyan KS, Kozlovsky YuE, Aleksankin AP, et al. Aspects of modeling neonatal necrotizing enterocolitis in Sprague-Dawley rats. *Journal of Anatomy and Histopathology*. 2015;4(3):81–81. (In Russ.) DOI: 10.18499/2225-7357-2015-4-3-81-81
35. DeWitt AG, Charpie JR, Donohue JE, et al. Splanchnic near-infrared spectroscopy and risk of necrotizing enterocolitis after neonatal heart surgery. *Pediatr Cardiol*. 2014;35(7):1286–1294. DOI: 10.1007/s00246-014-0931-5
36. Clark DA, Thompson JE, Weiner LB, et al. Necrotizing enterocolitis: intraluminal biochemistry in human neonates and a rabbit model. *Pediatr Res*. 1985;19:919–921. DOI: 10.1203/00006450-198509000-00010
37. Bozeman AP, Dassinger MS, Birusingh RJ, et al. An animal model of necrotizing enterocolitis (NEC) in preterm rabbits. *Fetal Pediatr Pathol*. 2013;32(2):113–122. DOI: 10.3109/15513815.2012.681426
38. Babich II, Melnikov YuN. How to define the level of intestinal resection in complicated forms of intestinal obstruction in children. *Russian Journal of Pediatric Surgery*. 2020;24(2):78–82. (In Russ.) DOI: 10.18821/1560-9510-2020-24-2-78-82
39. Shreyas KR, Qinghe M, Benjamin DS, et al. Enteral administration of bacteria fermented formula in newborn piglets: a high fidelity model for necrotizing enterocolitis. *PLoS One*. 2018;13(7):201172. DOI: 10.1371/journal.pone.0201172
40. Sibbons P., Spitz L., van Velzen D., Bullock G.R. Relationship of birth weight to the pathogenesis of necrotizing enterocolitis in the neonatal piglet. *Pediatr Pathol*. 1988;8(2):151–162. DOI: 10.3109/15513818809022292
41. Tikhonova NB, Serebriakov SN, Matevosian KSh, et al. Experimental models of neonatal necrotizing enterocolitis. *Clinical and Experimental Morphology*. 2014;(4):58–62. (In Russ.)
42. Karpova IYu, Parshikov VV, Prodanets NN, et al. Clinical and experimental substantiation of the effect of hypoxia on the wall of the small and large intestine in newborns. *Journal of Experimental and Clinical Surgery*. 2018;11(4):268–274. (In Russ.) DOI: 10.18499/2070-478X-2018-11-4-268-274
43. Sangild PT, Petersen YM, Schmidt M, et al. Preterm birth affects the intestinal response to parenteral and enteral nutrition in newborn pigs. *J Nutr*. 2002;132(12):3786–3794. DOI: 10.1093/jn/132.9.2673
44. Patent RU № 2803635/18.09.23. Byul. No. 26. Gavriljuk VP, Lipatov VA, Mishina ES, et al. *Method of laparoscopic modeling of necrotizing enterocolitis* (In Russ.) [cited: 2023 Sept 22]. Available at: <https://elibrary.ru/item.asp?id=54659933>.

ОБ АВТОРАХ

***Дмитрий Андреевич Северинов**, канд. мед. наук;
адрес: Россия, 305041, Курск, ул. К. Маркса, д. 3;
ORCID: 0000-0003-4460-1353; eLibrary SPIN: 1966-0239;
e-mail: dmitriy.severinov.93@mail.ru

Вячеслав Александрович Липатов, д-р мед. наук, профессор;
ORCID: 0000-0001-6121-7412; eLibrary SPIN: 1170-1189;
e-mail: drli@yandex.ru

Василий Петрович Гаврилюк, д-р мед. наук, доцент;
ORCID: 0000-0003-4792-1862; eLibrary SPIN: 2730-4515;
e-mail: wvas@mail.ru

Екатерина Александровна Иванова;
ORCID: 0000-0003-1729-7835;
e-mail: katerinaivanovarus@gmail.com

AUTHORS' INFO

***Dmitriy A. Severinov**, MD, Cand. Sci. (Med.);
address: 3 K. Marksa st., Kursk, 305041, Russia;
ORCID: 0000-0003-4460-1353; eLibrary SPIN: 1966-0239;
e-mail: dmitriy.severinov.93@mail.ru

Viacheslav A. Lipatov, MD, Dr. Sci. (Med.), Professor;
ORCID: 0000-0001-6121-7412; eLibrary SPIN: 1170-1189;
e-mail: drli@yandex.ru

Vassili P. Gavriljuk, MD, Dr. Sci. (Med.), Assistant Professor;
ORCID: 0000-0003-4792-1862; eLibrary SPIN: 2730-4515;
e-mail: wvas@mail.ru

Ekaterina A. Ivanova; ORCID: 0000-0003-1729-7835;
e-mail: katerinaivanovarus@gmail.com

* Автор, ответственный за переписку / Corresponding author

DOI: <https://doi.org/10.17816/psaic1552>

Обзорная статья

Незапланированная экстубация у детей в отделении интенсивной терапии — текущее состояние проблемы: обзор литературы

Д.В. Якушев¹, Д.К. Азовский¹, Д.Н. Проценко^{1,2}, И.И. Афуков^{2,3}¹ Московский многопрофильный клинический центр «Коммунарка», Москва, Россия;² Российский национальный исследовательский медицинский университет им. Н.И. Пирогова, Москва, Россия;³ Детская городская клиническая больница № 9 им. Г.Н. Сперанского, Москва, Россия

АННОТАЦИЯ

Незапланированная экстубация — любое удаление эндотрахеальной трубки из дыхательных путей при проведении искусственной вентиляции легких, которое не является запланированным, заранее обдуманым и контролируемым. Частота незапланированной экстубации — это один из важнейших показателей качества ухода в детском отделении реанимации и интенсивной терапии, составляющий, по данным литературы, от 0,11 до 6,4 на 100 дней искусственной вентиляции легких. Незапланированная экстубация приводит к тяжелым осложнениям, ухудшает исходы, увеличивает расходы на лечение, что и определяет актуальность проблемы. Поиск публикаций по теме производился в электронных библиотеках PubMed, Google Scholar, eLibrary.ru. В обзор включены 37 публикаций с июня 1997 г. по июль 2023 г. Статьи содержат информацию о частоте возникновения незапланированных экстубаций в детских и неонатальных отделениях интенсивной терапии, их осложнениях, факторах, с ними связанных. Представлены мероприятия, направленные на повышение качества и безопасности оказания медицинской помощи и снижение частоты незапланированных экстубаций с анализом их эффективности. Не было найдено публикаций о частоте незапланированных экстубаций в России, что является хорошим мотиватором для проведения исследований по проблеме незапланированных экстубаций в системе отечественного здравоохранения. Авторы обзора надеются привлечь внимание клиницистов и организаторов здравоохранения к данной проблеме, как одного из критериев качества и безопасности оказания медицинской помощи детям.

Ключевые слова: экстубация; безопасность пациентов; интенсивная терапия; дети.

Как цитировать

Якушев Д.В., Азовский Д.К., Проценко Д.Н., Афуков И.И. Незапланированная экстубация у детей в отделении интенсивной терапии — текущее состояние проблемы: обзор литературы // Российский вестник детской хирургии, анестезиологии и реаниматологии. 2023. Т. 13, № 4. С. 525–535. DOI: <https://doi.org/10.17816/psaic1552>

DOI: <https://doi.org/10.17816/psaic1552>

Review Article

Unplanned extubation in intensive care pediatric patients — status of the problem: A literature review

Dmitry V. Yakushev¹, Dmitry K. Azovskiy¹, Denis N. Protsenko^{1,2}, Ivan I. Afukov^{2,3}¹ Moscow Multidisciplinary Clinical Center “Kommunarka”, Moscow, Russia;² N.I. Pirogov Russian National Research Medical University, Moscow, Russia;³ G.N. Speransky Children’s Hospital No. 9, Moscow, Russia

ABSTRACT

Unplanned extubation is any removal of an endotracheal tube from the airway during mechanical ventilation that is not planned, premeditated, or controlled. The frequency of unplanned extubation is one of the most important indicators of the quality of care in the pediatric intensive care unit, and according to the literature, it ranges from 0.11 to 6.4 per 100 days of mechanical ventilation. Unplanned extubation leads to severe complications, worsens outcomes, and increases treatment costs, which determine the urgency of the problem. The search for relevant publications was conducted in PubMed, Google Scholar, and eLibrary.ru. The review included 37 articles published from June 1997 to July 2023. The articles contained information on the incidence of unplanned extubations in pediatric and neonatal intensive care units, their complications, and associated factors. It also presented measures aimed at improving the quality and safety of medical care and reducing the frequency of unplanned extubations, with an analysis of their effectiveness. No studies have focused on the frequency of unplanned extubations in Russia, which is a good motivator for conducting research on unplanned extubations in the national healthcare system. The authors hope to draw the attention of clinicians and healthcare managers to this problem as one of the criteria for the quality and safety of medical care for children.

Keywords: airway extubation; patient safety; intensive care units; children.

To cite this article

Yakushev DV, Azovskiy DK, Protsenko DN, Afukov II. Unplanned extubation in intensive care pediatric patients — status of the problem: A literature review. *Russian Journal of Pediatric Surgery, Anesthesia and Intensive Care*. 2023;13(4):525–535. DOI: <https://doi.org/10.17816/psaic1552>

Received: 04.09.2023

Accepted: 01.11.2023

Published: 25.12.2023

DOI: <https://doi.org/10.17816/psaic1552>

Review Article

儿科重症监护室意外拔管——问题现状：文献综述

Dmitry V. Yakushev¹, Dmitry K. Azovskiy¹, Denis N. Protsenko^{1,2}, Ivan I. Afukov^{2,3}¹ Moscow Multidisciplinary Clinical Center “Kommunarka”, Moscow, Russia;² N.I. Pirogov Russian National Research Medical University, Moscow, Russia;³ G.N. Speransky Children’s Hospital No. 9, Moscow, Russia

摘要

非计划拔管是指在机械通气支持过程中,任何未经计划、预谋和控制的气管插管拔除。非计划拔管的发生率是儿科重症监护室护理质量的最重要指标之一,根据文献报道,每100天的机械通气护理中,非计划拔管的发生率从0.11到6.4不等。计划外拔管会导致严重的并发症、恶化治疗效果并增加治疗费用,这就决定了该问题的相关性。在电子图书馆PubMed、Google Scholar和eLibrary.ru中检索了有关该主题的文献。综述包括1997年6月至2023年7月期间的37篇出版物。这些文章介绍了儿科和新生儿重症监护室意外拔管的频率、并发症及其相关因素。文章还介绍了旨在提高医疗质量和安全、降低意外拔管发生率的措施,并对这些措施的有效性进行了分析。在俄罗斯没有发现关于意外拔管频率的出版物,这为在国内卫生系统中开展非计划拔管问题的研究提供了良好的动力。综述的作者希望引起临床医生和医疗组织者对这一问题的重视,将其作为儿童医疗质量和安全的标准之一。

关键词: 拔管; 患者安全; 重症监护; 儿童。

引用本文

Yakushev DV, Azovskiy DK, Protsenko DN, Afukov II. 儿科重症监护室意外拔管——问题现状：文献综述. *Russian Journal of Pediatric Surgery, Anesthesia and Intensive Care*. 2023;13(4):525–535. DOI: <https://doi.org/10.17816/psaic1552>

收到: 04.09.2023

接受: 01.11.2023

发布日期: 25.12.2023

ВВЕДЕНИЕ

Незапланированная экстубация (НЭ) — это любое удаление эндотрахеальной трубки (ЭТТ) из дыхательных путей при проведении искусственной вентиляции легких, которое не является запланированным, заранее обдуманным и контролируемым. В литературе представлено достаточное количество публикаций, в которых рассматриваются вопросы интубации, и осложнения, связанные с установкой эндотрахеальной трубки, но проблемы экстубации изучены менее широко. Это осложнение не часто отслеживается, поэтому его частота, скорее всего, занижена, однако встречаемость НЭ является одним из приоритетных показателей качества и безопасности оказания медицинской помощи в отделении реанимации и интенсивной терапии (ОРИТ) [1].

Цель исследования — представить текущую научную информацию о НЭ у детей в отделении реанимации и интенсивной терапии. Основными вопросами, рассматриваемыми в современной литературе по проблеме НЭ, можно считать: частоту встречаемости; факторы риска; осложнения, опосредованные НЭ; стратегии профилактики инцидентов НЭ.

Поиск публикаций по теме производился в электронных библиотеках PubMed, Google Scholar, eLibrary.ru. Использованы следующие ключевые слова: незапланированная экстубация, случайная экстубация, непреднамеренная экстубация, unplanned extubation, accidental extubation, self extubation, unintentional extubation, unexpected extubation, с ограничением по возрасту пациентов от 0 до 18 лет. В период с июня 1997 г. по июль 2023 г. найдено 139 работ, опубликованных на английском языке, из которых 37 включены в настоящий обзор. На русском языке по данным ключевым словам публикаций не обнаружено. Исключены из поиска нарративные обзоры, редакционные комментарии, описания клинических случаев, статьи из нерецензируемых журналов.

Частота НЭ отражается в относительной величине как количество случаев на 100 вентилируемых пациентов, так и на каждые 100 дней, проведенных на искусственной вентиляции легких (ИВЛ) — ИВЛ-дней. Расчет, выполненный по второй методике, считается релевантным, так как продолжительность искусственной вентиляции легких влияет на частоту возникновения НЭ [2]. Частота НЭ по данным из исследований, проводимых в педиатрических ОРИТ и ОРИТ новорожденных, широко варьирует. В исследовании, опубликованном в 1997 г., продемонстрировано, что частота случаев НЭ составила 0,114 на 100 ИВЛ-дней. В него было включено 1717 детей в возрасте от 1 сут жизни до 17,8 года, поступивших в ОРИТ, которые в сумме провели 1749 ИВЛ-дней [3]. По данным большинства авторов, показатели частоты НЭ на 100 ИВЛ-дней в среднем составили 0,11–6,4 [4–15]. К сожалению, основная масса публикаций представляет собой одноцентровые исследования, однако за последние

годы проведено три крупных многоцентровых исследования [9, 14, 15]. Так, в исследовании R.K. Fitzgerald и соавт. [9] проспективно оценивалась частота НЭ в 11 педиатрических ОРИТ, показатели НЭ составили от 0,3 до 2,1 на 100 ИВЛ-дней, в среднем 0,74 на 100 ИВЛ-дней, пациенты находились на ИВЛ 25 500 дней. Коллеги из Детской национальной больницы (Children's National Hospital) и еще из 43 детских госпиталей США провели двухлетнюю работу по анализу и статистической обработке 100 % случаев НЭ, которое в среднем составило 1,135 на 100 ИВЛ-дней [14]. Однако самое крупное многоцентровое исследование, которое включало 45 детских кардиологических ОРИТ, — это исследование, где дана оценка по таким показателям, как распространенность и исходы после инцидентов НЭ, полученных из компьютерного реестра пациентов с заболеваниями сердечно-сосудистой системы, в который добровольно передают информацию из 60 госпиталей Северной Америки. Дети разделены на когорты терапевтических и хирургических пациентов, частота НЭ варьировала в зависимости от центра, но в среднем приближалась к 0,77 на 100 дней вентиляции легких, в процентном соотношении частота НЭ составила 2,8 %, при общем числе 36 696 пациентов [15].

Авторы публикаций, посвященных проблеме НЭ, демонстрируют, что данные инциденты увеличивают время искусственной ИВЛ и пребывания в ОРИТ, продолжительность госпитализации, а также увеличивают стоимость лечения [11, 14–19].

D.J. Roddy и соавт. [11] подсчитали время нахождения в ОРИТ, продолжительность времени госпитализации и стоимости лечения у пациентов, перенесших эпизоды НЭ, и сравнили эти параметры с контрольной группой. В среднем общие затраты на лечение пациента с НЭ равнялись 101,310 \$ (48,131–175,163; $p < 0,001$), когда как на пациентов без НЭ в среднем больница израсходовала 64,618 \$ (18,595–110,630; $p < 0,001$). Продолжительность пребывания в ОРИТ в группе НЭ составила в среднем 10 дней (4–21; $p < 0,001$), тогда как в контрольной группе — 4,5 дня (2–11; $p < 0,001$). R. Sadowski и соавт. [19] проанализировали 2192 пациента детской ОРИТ, кому проводилась ИВЛ, 141 ребенок перенес НЭ, остальные 2051 — сформировали контрольную группу. В группе НЭ продолжительность вентиляции и пребывания в ОРИТ составили 6 (2–11; $p < 0,001$) и 8 (4–14; $p < 0,001$) дней соответственно. Тогда как в контрольной группе показатель составлял в среднем 3 дня (2–6; $p < 0,001$), а суммарное число дней пребывания в ОРИТ составила 4 (3–9; $p < 0,001$) [19]. В другом одноцентровом двухлетнем проспективном исследовании время ИВЛ в группе НЭ составило в среднем 10 дней (5–18; $p < 0,001$), а в контрольной группе — 7 дней (4–11; $p < 0,001$) [20]. В исследовании T. Perry и соавт. [15], наиболее крупным по проблеме НЭ, на которое указывали выше, НЭ также ассоциировалась как с увеличением времени пребывания в ОРИТ (15 против 6 дней; $p < 0,001$), так и продолжительности

госпитализации (29 против 14 дней; $p < 0,001$) [15]. По мнению зарубежных коллег, ежегодно НЭ приводит к тем или иным последствиям более чем у 121 000 пациентов, вызывает более 36 000 случаев вентилятор-ассоциированной пневмонии, приводит к более чем 33 000 предотвратимых смертей и добавляет более 4,9 млрд \$ к стоимости лечения [2, 21–23].

ОСЛОЖНЕНИЯ НЕЗАПЛАНИРОВАННОЙ ЭКСТУБАЦИИ

Необходимо констатировать тот факт, что после эпизода НЭ ребенку потребуется повторная интубация трахеи или иная форма респираторной поддержки. Частота реинтубаций, по данным из разных источников, варьирует в широких пределах и составляет 14–73 % [5–8, 13, 14, 19, 24–29]. R. Al-Abdwan и соавт. [28] сообщают, что после НЭ респираторная поддержка потребовалась в 57 % случаев, в 210 случаях (49 %) проведена реинтубация трахеи и только в 37 случаях (8 %) проводилась неинвазивная вентиляция легких, причем в 6 % случаев при повторной интубации коллеги столкнулись с техническими трудностями. K. Melton и соавт. [29] сообщают, что 19 % реинтубаций требовали активации протокола трудных дыхательных путей. Причинами для повторной интубации трахеи стали: гипоксия, нарушение механики дыхания, повышенная секреция из дыхательных путей, обструкция верхних или нижних дыхательных путей, апноэ, гиперкапния, сердечно-сосудистая недостаточность [9, 10, 30]. Мы нашли работы, где определены факторы, повышающие вероятность реинтубации трахеи после непреднамеренного удаления ЭТТ. Так, более подвержены повторной интубации трахеи дети раннего возраста [4, 9, 28], с заболеванием дыхательной системы, госпитализированные в ОРИТ в день НЭ, дети, которым до момента НЭ вводились наркотические, седативные препараты или миорелаксанты, интубированные через нос дети [28], а также пациенты находящиеся в острой фазе заболевания [29]. Если у ребенка запланирована экстубация в течение ближайших суток — пациенты данной группы имели низкую частоту реинтубации трахеи после НЭ [19]. Необходимо отметить, что те или иные по тяжести осложнения сопровождают эпизоды НЭ более чем в 50 % случаев. К таким осложнениям относятся десатурация, симптоматическая брадикардия, стридор, бронхоспазм, остановка кровообращения, пневмоторакс, нарушения ритма и аспирация [15, 28].

Для обозначения гемодинамических осложнений НЭ англоязычные авторы используют термин «сердечно-сосудистый коллапс» (ССК), как наиболее тяжелое нарушение гемодинамики, наступившее вследствие НЭ, требующее проведения реанимационных мероприятий (введение эпинефрина, компрессии грудной клетки) и/или внутривенной инфузии кристаллоидных растворов. Частота ССК при НЭ в среднем равна 19–20 % и почти

в половине случаев проводятся мероприятия по сердечно-легочной реанимации. D. Klugman и соавт. сообщают, что проведение сердечно-легочной реанимации при ССК требуется в 83 % случаев [30, 31]. T. Perry и соавт. [15] приводят данные, что шансы на остановку кровообращения многократно выше после НЭ (ОШ 6,38; 95 % ДИ 4,55–8,95; $p < 0,001$). Информация о влиянии ССК на заболеваемость и смертность в ОРИТ противоречива. P.S.L. da Silva и соавт. [30] демонстрируют, что перенесенный ССК после незапланированной экстубации не влияет на исходы. Однако в других исследованиях, проведенных как у педиатрической, так и у взрослой когорты пациентов, ССК ассоциируется с увеличением числа осложнений и летальности [16, 32, 33]. По некоторым данным, риски ССК максимально высоки для недоношенных новорожденных [31]. Присутствует и другое мнение. Так, коллеги из Государственной муниципальной больницы (Hospital do Servidor Público Municipal, Бразилия) не выявили разницы в среднем возрасте между случаями НЭ с проявлениями ССК и без такового, но соотношение рисков ССК у детей в возрасте 6 мес. и младше составило 3,4 [30].

ФАКТОРЫ РИСКА НЕЗАПЛАНИРОВАННОЙ ЭКСТУБАЦИИ

В анализируемой литературе авторы пытаются найти взаимосвязь между различными группами факторов риска НЭ. Выделяют ассоциированные непосредственно с пациентом, ассоциированные с лечебным процессом и уходом и ассоциированные с кадровыми проблемами отделения факторы, определение которых играет большую роль в дальнейшей разработке профилактических мероприятий с целью снижения частоты НЭ в детских ОРИТ. Выделение групп риска пациентов по НЭ, требующих большего внимания, возможно и на основании неизменных факторов, таких как возраст, вес и т. д. [34]. В доступных работах присутствуют противоположные результаты относительно связи возраста пациента и риска возникновения НЭ. В одной из последних публикаций, посвященных факторам риска и исходам НЭ, наши коллеги заявляют о связи риска возникновения НЭ с недоношенностью (ОШ 1,60; 95 % ДИ 1,22–2,10; $p < 0,001$) и малым весом пациента (ОШ 1,40; 95 % ДИ 1,19–1,65; $p < 0,001$), однако эти результаты были справедливы только для когорты с хирургической сердечно-сосудистой патологией [15]. Еще одно исследование бразильских коллег, в котором P.S.L. da Silva с соавторами демонстрируют, что средний возраст пациентов, перенесших НЭ, составил 7,5 мес. против 14 мес. в контрольной группе, а наибольшее количество пациентов с НЭ составили дети младше 1 года (61,5 %) [27]. R.K. Fitzgerald и соавт. [9] указывают, что не было различий в среднем возрасте между группами (7 мес.). Но частота экстубаций по результатам однофакторного анализа у детей старше

6 лет вдвое ниже (0,45 на 100 ИВЛ-дней), чем у детей 1–6 лет и младше 1 года (0,89 и 0,81 на 100 ИВЛ-дней соответственно). При проведении многофакторного анализа в группе старших детей сохранились низкие риски (ОШ 0,67; 95 % ДИ 0,32–1,43; $p = 0,30$), а в группе пациентов возрастом от 6 мес. до 1 года соотношение рисков было вдвое выше (ОШ 1,3; 95 % ДИ 0,7–2,4; $p = 0,48$) [9]. В работе R. Sadowski и соавт. [19] показано, что средний возраст в группе пациентов с НЭ составил 0,9 года в сравнении с контрольной группой, где возраст пациентов составил 3,3 года. Частота НЭ выше у детей младше 5 лет — 1,6 на 100 ИВЛ-дней, против 0,6 на 100 ИВЛ-дней у детей старшего возраста [19]. При проведении многофакторного анализа соотношения шансов 1,34 (95 % ДИ 1,13–3,61; $p = 0,001$) подтверждена связь повышенного риска НЭ с возрастом менее 2 лет [35]. N.M. Censorlano и соавт. [13] демонстрируют средний возраст в когорте без НЭ 5,45 мес. (0,49–41,94; $p < 0,001$), а в когорте НЭ 0,09 мес. — 0,09 (0,02–3,13; $p < 0,001$). В работе, проведенной с участием медицинских сестер, средний возраст между двумя группами отличался незначительно (39,4 и 40,4 мес.), многофакторный анализ показал низкую зависимость частоты НЭ от возраста (ОШ 0,51; 95 % ДИ 0,08–3,08; $p = 0,46$) [26]. Практически аналогичное исследование было проведено на базе Лондонской детской больницы Эвелины (Evelina London Children's Hospital), где H.K. Kanthimathinathan и соавт. [10] демонстрируют средний возраст в группе детей с НЭ 13 мес., в группе без НЭ — 7,8 мес. При проведении многофакторного регрессионного анализа была получена нелинейная зависимость между возрастом и риском развития НЭ. До возраста 2 мес. риск увеличивался, а затем переходил на плато до 50 мес., после чего снова возрастал с увеличением возраста [10].

Неадекватный уровень седации и агитация — одни из наиболее частых пациент-ассоциированных факторов, связанных с НЭ. Частота психомоторного возбуждения находится в диапазоне 20–58 % [4, 7, 9, 35]. В ходе проведенного метаанализа рассчитана средняя частота агитации, связанная с НЭ, показатель которой составил 34,35 % (95 % ДИ 20,58–47,85) [34]. По данным R.K. Fitzgerald и соавт. [9], неадекватный уровень седации имеет отношение шансов НЭ 9,5 (95 % ДИ 4,5–19,8; $p < 0,001$), акцентируя внимание на том, что оценка уровня седации проводилась субъективно, без помощи специальных шкал. В этом же исследовании коллеги обращают внимание, что планирование экстубации в течение ближайших 12 ч является самостоятельным предиктором НЭ (ОШ 2,4; 95 % ДИ 1,3–4,5; $p < 0,003$) [9]. N.M. Censorlano и соавт. [13] на основе девятилетнего исследования заявляют, что в 39 % НЭ пациент находился в состоянии возбуждения и не получал адекватной седации. В другом исследовании установлено, что агитация представляет собой независимый фактор риска НЭ (ОШ 1,83; 95 % ДИ 1,54–5,36; $p > 0,001$) [35].

В исследуемых публикациях не найдено доказательств того, что физическая фиксация пациента препятствует увеличению частоты НЭ. Сообщается, что около половины НЭ случается у фиксированных детей [9, 19, 27, 28]. Однако B.R. Rachman и R.B. Mink определяют отсутствие физической фиксации как одну из причин НЭ [6].

В литературе присутствует упоминание о том, что высокая оценка по шкале STAT (Society of Thoracic Surgeons — European Association for Cardio-Thoracic Surgery score category) для кардиохирургических больных, ассоциируется с частотой НЭ [13, 15]. В исследовании T. Perry и соавт. [15] пациенты с категорией STAT 4 и 5 (дети со сложными кардиохирургическими вмешательствами) имеют большие шансы на НЭ, по сравнению с более легкими пациентами. Это подтвердилось при многофакторном анализе: для категории пациентов STAT 4 — ОШ 1,74 (95 % ДИ 1,39–2,18; $p < 0,001$), для STAT 5 — ОШ 2,70 (95 % ДИ 2,02–3,61; $p < 0,001$). Врожденные аномалии развития дыхательных путей являются независимым фактором риска НЭ у детей как кардиохирургического, так и кардиологического профиля (ОШ 2,08, 95 % ДИ 1,69–2,56, $p < 0,001$ и ОШ 2,12, 95 % ДИ 1,36–3,31, $p < 0,001$ соответственно) [15].

ФАКТОРЫ, АССОЦИИРОВАННЫЕ С ЛЕЧЕБНЫМ ПРОЦЕССОМ И УХОДОМ

Определенная в результате метаанализа средняя частота инцидентов НЭ вследствие изменения позиции тела при сестринском уходе, транспортировке, выполнении диагностических исследований составляет 51,28 % (95 % ДИ 33,33–69,23) [34]. Повышенная секреция из дыхательных путей, рассматривается как независимый фактор риска. Так, S.S. Razavi и соавт. [35] разделили пациентов с НЭ на группы по выраженности секреции: на незначительную (≤ 5 мл/ч), умеренную (5–10 мл/ч) и обильную (≥ 15 мл/ч). При многофакторном анализе пациенты с секрецией ≥ 5 мл/ч имели ОШ 4,42 (95 % ДИ 2,35–5,45; $p < 0,007$). Повышенная секреция связана также с намоканием и отклеиванием лейкопластыря, фиксирующего ЭТТ (вторичная несостоятельность из-за внешних факторов), что в свою очередь приводит к НЭ [4, 5]. R.K. Fitzgerald и соавт. [9] обращают внимание, что отклейка лейкопластыря наблюдалась в 26 % случаев НЭ ($p < 0,001$). При многофакторном анализе это событие явилось независимым фактором (ОШ 11,4; 95 % ДИ 5,2–25,0; $p < 0,001$) [4]. Средняя частота НЭ, связанной с нарушением технологии крепления ЭТТ или вторичной несостоятельностью креплений и фиксаторов ЭТТ, в том же метаанализе составила 19,11 % (95 % ДИ 9,27–28,95) [34].

Глубина установки ЭТТ в трахее, метод интубации трахеи могут влиять на частоту НЭ [4, 9, 10, 13, 19, 20, 28]. Назотрахеальная интубация создает протективные свойства относительно возникновения НЭ, так как узкое пространство носоглотки повышает стабильность трубки,

установка ЭТТ через носовой ход комфортна для детей, что способствует профилактике чрезмерной седации и быстрой активизации [7, 28]. Пациенты, интубированные через рот, более склонны к НЭ, чем пациенты, интубированные через нос (3,4 % против 0,8 %), также в 14 % случаев НЭ отмечалось высокое стояние ЭТТ (выше верхней апертуры грудной клетки) [13]. V.C. Neves и соавт. [20] указывают, что наибольшая доля НЭ случалась у пациентов, интубированных ЭТТ без манжеты (84,5 % против 15,5 %; $p < 0,001$) [20].

В четырех исследованиях продемонстрировано, что значительная доля (среднее при метаанализе: 31,25 %; 95 % ДИ 22,03–40,47) НЭ произошла в процессе респираторной активизации и прекращения ИВЛ, диапазон составлял 22–41 % [4, 6, 8, 9]. Пациенты, которым продолжительное время проводят ИВЛ более склонны к возникновению НЭ [15, 20, 35].

ФАКТОРЫ, АССОЦИИРОВАННЫЕ С КАДРОВЫМИ ПРОБЛЕМАМИ ОТДЕЛЕНИЯ

В исследованиях, где авторы обращали внимание на соотношение пациент – медсестра, было показано, что соотношение 1:1 — протективный фактор НЭ [4, 9]. Замена реанимационной медицинской сестры персоналом из другого отделения при многофакторном анализе определяется как независимый фактор эпизодов НЭ (ОШ 2,7; 95 % ДИ 1,0–7,0; $p < 0,042$) [9]. В раннем исследовании J.P. Marcin и соавт. [26] демонстрируют повышенное отношение шансов возникновения НЭ при соотношении пациент – медсестра 1 : 2 (ОШ 4,24; 95 % ДИ 1,00–19,10; $p = 0,04$) [26].

МЕРОПРИЯТИЯ ПО ПРОФИЛАКТИКЕ НЕЗАПЛАНИРОВАННЫХ ЭКСТУБАЦИЙ

С целью снижения частоты незапланированных экстубаций клиники внедряют проекты, улучшающие качество работы детских ОРИТ. Проекты по улучшению качества представляют собой комплекс мероприятий, направленный на стандартизацию проводимых манипуляций, образование персонала и улучшение коммуникаций внутри отделения [4–8, 12–14, 20, 25–29, 36].

Первостепенным элементом в улучшении качества работы отделения является обучение врачей и медицинских сестер. Необходимо разъяснить цели и сущность внедряемых изменений по улучшению качества оказания помощи в ОРИТ. Формирование «культуры безопасности» представляется первичной мерой, после прививания которой возможно внедрение остальных элементов. Каждый, кто осуществляет уход за пациентом, должен быть осведомлен о рисках для пациента, связанных с практической

деятельностью [5, 29]. Взаимодействия между персоналом отделения залог успеха проводимых нововведений. Каждый член команды должен знать, как действовать в ситуациях повышенного риска, можно ли обойтись самостоятельно или стоит позвать на помощь, что регламентируется в специальных протоколах для ситуаций повышенного риска. Такими протоколами предписывается участие двух человек в проведении манипуляций с пациентом, плановая смена положения тела, переклейка ЭТТ, санация трахеобронхиального дерева, лечебные и диагностические процедуры [12, 14, 29]. Для облегчения восприятия нововведений персоналом использовались прикроватные «шпаргалки». Для повышения контроля за пациентами, предрасположенным к НЭ, формировались группы повышенного внимания [4, 14, 20, 27]. Коллеги из Детской больницы в Колорадо (Children's Hospital Colorado, США) проспективно собирали и анализировали случаи НЭ в течение 24 мес., после каждого случая НЭ созывали специальный междисциплинарный брифинг с обсуждением обстоятельств инцидента и определения при необходимости коррекции тактики действий медицинского персонала, изменения в действиях включали стандартизацию практики фиксирования ЭТТ, систематический анализ незапланированных событий, пересмотр тактики седативной терапии [5].

Стандартизация процедур — это простые и эффективные мероприятия по предотвращению НЭ. Часто прибегают к стандартизации метода фиксации ЭТТ. Авторы не выделяют конкретный метод фиксации, однако заявляют, что важно пользоваться единым стандартным методом в условиях каждого отделения. Общие принципы фиксации эндотрахеальной трубки: обеспечение стабильности против внешних сил, недопущение перемещения трубки в просвете трахеи, не требует частой коррекции фиксирующего устройства, является комфортной для ребенка [12]. В некоторых исследованиях показано преимущество специальных фиксирующих устройств для ЭТТ над лейкопластырными повязками [37]. Своевременная замена пластырей при отклеивании и намокании также играет роль в сокращении частоты НЭ.

Для корректного определения глубины установки ЭТТ в отделении устанавливались стандартные анатомические ориентиры — зубы, десны или крылья носа [5–7, 12, 14, 20, 26]. Для пациентов, интубированных вне отделения, например в операционном блоке, разрабатывались специальные чек-листы. J. Kaufman и соавт. [5] применяли специальный протокол передачи пациентов из операционной, который включал доклад анестезиолога о позиции эндотрахеальной трубки до прибытия в ОРИТ, респираторный статус ребенка, результаты рентгенографии органов грудной клетки для определения глубины установки ЭТТ до переклейки. S. Tripathi и соавт. [4] разработали специальный протокол при транспортировке интубированных пациентов из операционной,

когда при поступлении пациента в отделение реанимации должен быть оценен уровень бодрствования по шкале COMFORT-B, ЭТТ фиксирована в соответствии со стандартным методом отделения, проведена рентгенография с целью оценки глубины установки ЭТТ [4].

Ведение протоколов седации — распространенная мера по профилактике инцидентов НЭ [4, 5, 25, 27, 36]. M.I. Porepnack и соавт. внедрили в практику алгоритм седации PSCHSA (Penn State Children's Hospital, Детская больница штата Пенсильвания). Пользуясь исключительно протоколом седации без внедрения других изменений в порядке оказания помощи в ОРИТ, авторам удалось снизить частоту НЭ с 0,44–0,63 до 0,00–0,19 на 100 ИВЛ-дней [25]. Протокол предписывает тщательный мониторинг уровня седации пациента, определение целевой глубины в соответствии со специализированными шкалами, подбор подходящего метода терапии для каждого пациента. Ежедневно или 2–3 раза в сутки на обходах обсуждается целевой уровень седации для пациента, перспективы постепенного пробуждения или экстубации.

Раннее определение готовности ребенка к прекращению респираторной поддержки и экстубации способствует профилактике НЭ [4], но пациенты, которым проводится респираторная активизация, требуют пристального внимания со стороны медперсонала, так как большинство эпизодов НЭ происходит в процессе пробуждения пациента и прекращения ИВЛ [4, 6, 8, 9].

Публичная демонстрация результатов внедрения комплекса профилактических мер внутри отделения указывает сотрудникам на пользу приложенных усилий. J. Kaufman и соавт. [5] отсчитывали дни с момента последнего происшествия на маркерной доске, что мотивировало медицинский персонал.

ЗАКЛЮЧЕНИЕ

Незапланированная экстубация (НЭ) — опасное для пациента событие, которое приводит к возникновению тех или иных осложнений, увеличивает количество ИВЛ-дней и продолжительность пребывания в ОРИТ. На основе доступной литературы представлены факторы риска НЭ, связанные с пациентами, медицинским персоналом и тактикой интенсивной терапии.

Внедрение в стационарах программ по улучшению качества ухода за пациентами на ИВЛ привело к положительным результатам и в большинстве работ, где авторы указывают на статистически значимое снижение частоты незапланированных экстубаций, а после достижения положительных результатов важно закрепить

эффект и сохранить минимальные показатели частоты НЭ, однако встречаются исследования, где частота НЭ не изменилась.

Учитывая отсутствие публикаций на русском языке, это осложнение редко отслеживается как показатель качества и безопасности оказания медицинской помощи, поэтому частота эпизодов НЭ у детей, скорее всего, серьезно занижена. По нашему мнению, регистрация каждой процедуры экстубации и классификация каждой экстубации как запланированной в сравнении с незапланированной позволит определить, существует ли данная проблема в лечебном учреждении.

Таким образом, текущая клиническая практика указывает на необходимость продолжения исследований как ретроспективных, так и проспективных для объективного понимания причин и последствий инцидентов НЭ среди интубированных детей в ОРИТ. Использование стандартизированных методов сбора клинических данных и создание специального регистра позволит оценить масштабы и факторы, связанные с инцидентами НЭ у детей в российских клиниках.

ДОПОЛНИТЕЛЬНАЯ ИНФОРМАЦИЯ

Вклад авторов. Все авторы подтверждают соответствие своего авторства международным критериям ICMJE. Личный вклад каждого автора: Д.В. Якушев — поиск литературы, написание текста статьи; Д.К. Азовский — формирование идеи, формулировка ключевых целей и задач, подготовка и редактирование текста; Д.Н. Проценко — разработка концепции, утверждение окончательного варианта статьи; И.И. Афуков — разработка концепции, утверждение окончательного варианта статьи.

Источник финансирования. Авторы заявляют об отсутствии внешнего финансирования при проведении исследования и подготовке публикации.

Конфликт интересов. Авторы заявляют об отсутствии конфликта интересов.

ADDITIONAL INFORMATION

Authors' contribution. All authors confirm the compliance of their authorship with the international ICMJE criteria. Personal contribution of each author: D.V. Yakushev — literature search, writing the text of the article; D.K. Azovsky — idea formation, formulation of key goals and objectives, preparation and editing of the text; D.N. Protsenko — concept development, approval of the final version of the article; I.I. Afukov — concept development, approval of the final version of the article.

Funding source. This study was not supported by any external sources of funding.

Competing interests. The authors declare no conflicts of interest.

СПИСОК ЛИТЕРАТУРЫ

1. Wollny K., Cui S., McNeil D., et al. Quality improvement interventions to prevent unplanned extubations in pediatric critical care: a systematic review // *Syst Rev.* 2022. Vol. 11, No. 4. ID 259. DOI: 10.1186/s13643-022-02119-8
2. da Silva P.S.L., Fonseca M.C.M. Unplanned endotracheal extubations in the intensive care unit: Systematic review, critical appraisal, and evidence-based recommendations // *Anesth Analg.* 2012. Vol. 114, No. 5. P. 1003–1014. DOI: 10.1213/ANE.0b013e31824b0296
3. Frank B.S., Lewis R.J. Experience with intubated patients does not affect the accidental extubation rate in pediatric intensive care units and intensive care nurseries // *Pediatr Pulmonol.* 1997. Vol. 23, No. 6. P. 424–428. DOI: 10.1002/(sici)1099-0496(199706)23:6<424::aid-ppul5>3.0.co;2-i
4. Tripathi S., Nunez D.J., Katyal C., Ushay H.M. Plan to have no unplanned: A collaborative, hospital-based quality-improvement project to reduce the rate of unplanned extubations in the pediatric ICU // *Respir Care.* 2015. Vol. 60, No. 8. P. 1105–1112. DOI: 10.4187/respcare.03984
5. Kaufman J., Rannie M., Kahn M.G., et al. An interdisciplinary initiative to reduce unplanned extubations in pediatric critical care units // *Pediatrics.* 2012. Vol. 129, No. 6. P. e1594–e1600. DOI: 10.1542/peds.2011-2642
6. Rachman B.R., Mink R.B. A prospective observational quality improvement study of the sustained effects of a program to reduce unplanned extubations in a pediatric intensive care unit // *Pediatr Anesth.* 2013. Vol. 23, No. 7. P. 614–620. DOI: 10.1111/j.1460-9592.2012.03921.x
7. Meregalli C.N., Jorro Barón F.A., D'Alessandro M.A., et al. Impact of a quality improvement intervention on the incidence of unplanned extubations in a pediatric intensive care unit // *Arch Argent Pediatr.* 2013. Vol. 111, No. 5. P. 391–397. DOI: 10.5546/aap.2013.eng.391
8. Menon K., Dundon B., Twolan B.-L., Al Shammari S. Approach to unplanned extubations in a pediatric intensive care unit // *Can J Crit Care Nurs.* 2015. Vol. 26, No. 3. P. 25–29.
9. Fitzgerald R.K., Davis A.T., Hanson S.J. Multicenter analysis of the factors associated with unplanned extubation in the PICU // *Pediatr Crit Care Med.* 2015. Vol. 16, No. 7. P. e217–e223. DOI: 10.1097/PCC.0000000000000496
10. Kanthimathinathan H.K., Durward A., Nyman A., et al. Unplanned extubation in a paediatric intensive care unit: prospective cohort study // *Intensive Care Med.* 2015. Vol. 41, No. 7. P. 1299–1306. DOI: 10.1007/s00134-015-3872-4
11. Roddy D.J., Spaeder M.C., Pastor W., et al. Unplanned extubations in children: Impact on hospital cost and length of stay // *Pediatr Crit Care Med.* 2015. Vol. 16, No. 6. P. 572–575. DOI: 10.1097/PCC.0000000000000406
12. Kandil S.B., Emerson B.L., Hooper M., et al. Reducing unplanned extubations across a children's hospital using quality improvement methods // *Pediatric Quality and Safety.* 2018. Vol. 3, No. 6. P. e114. DOI: 10.1097/pq9.0000000000000114
13. Censoplano N.M., Barrett C.S., Ing R.J., et al. Achieving sustainability in reducing unplanned extubations in a pediatric cardiac ICU // *Pediatr Crit Care Med.* 2020. Vol. 21, No. 4. P. 350–356. DOI: 10.1097/PCC.0000000000002193
14. Klugman D., Melton K., O'Neil Maynard P., et al. Assessment of an unplanned extubation bundle to reduce unplanned extubations in critically ill neonates, infants, and children // *JAMA Pediatr.* 2020. Vol. 174, No. 6. ID e200268. DOI: 10.1001/jamapediatrics.2020.0268
15. Perry T., Klugman D., Schumacher K., et al. Unplanned extubation during pediatric cardiac intensive care: u.s. multicenter registry study of prevalence and outcomes // *Pediatr Crit Care Med.* 2023. Vol. 24, No. 7. P. 551–562. DOI: 10.1097/PCC.0000000000003235
16. Mort T.C. Unplanned tracheal extubation outside the operating room: a quality improvement audit of hemodynamic and tracheal airway complications associated with emergency tracheal reintubation // *Anesth Analg.* 1998. Vol. 86, No. 6. P. 1171–1176. DOI: 10.1097/0000539-199806000-00006
17. Epstein S.K., Nevins M.L., Chung J. Effect of unplanned extubation on outcome of mechanical ventilation // *Am J Respir Crit Care Med.* 2000. Vol. 161, No. 6. P. 1912–1916. DOI: 10.1164/ajrccm.161.6.9908068
18. Atkins P.M., Mion L.C., Mendelson W., et al. Characteristics and outcomes of patients who self-extubate from ventilatory support: A case-control study // *Chest.* 1997. Vol. 112, No. 5. P. 1317–1323. DOI: 10.1378/chest.112.5.1317
19. Sadowski R., Dechert R.E., Bandy K.P., et al. Continuous quality improvement: Reducing unplanned extubations in a pediatric intensive care unit // *Pediatrics.* 2004. Vol. 114, No. 3. P. 628–632. DOI: 10.1542/peds.2003-0735-L
20. Neves V.C., Ribas C.G., Miranda B., et al. Effectiveness of a bundle to prevent unplanned extubation in a pediatric intensive care unit: A multidisciplinary approach // *Pediatr Dimens.* 2020. Vol. 5, No. 1. P. 1–5. DOI: 10.15761/pd.1000201
21. de Lassence A., Alberti C., Azoulay E., et al. Impact of unplanned extubation and reintubation after weaning on nosocomial pneumonia risk in the intensive care unit: a prospective multicenter study // *Anesthesiology.* 2002. Vol. 97, No. 1. P. 148–156. DOI: 10.1097/0000542-200207000-00021
22. Dasta J.F., McLaughlin T.P., Mody S.H., Piech C.T. Daily cost of an intensive care unit day: the contribution of mechanical ventilation // *Crit Care Med.* 2005. Vol. 33, No. 6. P. 1266–1271. DOI: 10.1097/01.ccm.0000164543.14619.00
23. Needham D.M., Pronovost P.J. The importance of understanding the costs of critical care and mechanical ventilation // *Crit Care Med.* 2005. Vol. 33, No. 6. P. 1434–1435. DOI: 10.1097/01.ccm.0000166360.82336.75
24. Piva J.P., Amantéa S., Luchese S., et al. Extubação acidental em uma Unidade de Terapia Intensiva // *J Pediatr (Rio J).* 1995. Vol. 71, No. 2. P. 72–76. DOI: 10.2223/jped.707
25. Popernack M.L., Thomas N.J., Lucking S.E. Decreasing unplanned extubations: utilization of the Penn State Children's Hospital Sedation Algorithm // *Pediatr Crit Care Med.* 2004. Vol. 5, No. 1. P. 58–62. DOI: 10.1097/01.CCM.0000105305.95815.91
26. Marcin J.P., Rutan E., Rapetti P.M., et al. Nurse staffing and unplanned extubation in the pediatric intensive care unit // *Pediatr Crit Care Med.* 2005. Vol. 6, No. 3. P. 254–257. DOI: 10.1097/01.PCC.0000160593.75409.6B
27. da Silva P.S.L., de Aguiar V.E., Neto H.M., de Carvalho W.B. Unplanned extubation in a paediatric intensive care unit: impact of a quality improvement programme // *Anaesthesia.* 2008. Vol. 63, No. 11. P. 1209–1216. DOI: 10.1111/j.1365-2044.2008.05628.x

28. Al-Abdwani R., Williams C.B., Dunn C., et al. Incidence, outcomes and outcome prediction of unplanned extubation in critically ill children: An 11 year experience // *J Crit Care*. 2018. Vol. 44. P. 368–375. DOI: 10.1016/j.jcrc.2017.12.017

29. Melton K., Ryan C., Saunders A., Zix J. Reducing pediatric unplanned extubation across multiple ICUs using quality improvement // *Pediatrics*. 2022. Vol. 149, No. 5. ID e2021052259. DOI: 10.1542/peds.2021-052259

30. da Silva P.S.L., Fonseca M.C.M. Incidence and risk factors for cardiovascular collapse after unplanned extubations in the pediatric ICU // *Respir Care*. 2017. Vol. 62, No. 7. P. 896–903. DOI: 10.4187/respcare.0534

31. Klugman D., Berger J.T., Spaeder M.C., et al. Acute harm: unplanned extubations and cardiopulmonary resuscitation in children and neonates // *Intensive Care Med*. 2013. Vol. 39, No. 7. P. 1333–1334. DOI: 10.1007/s00134-013-2932-x

32. Perbet S., De Jong A., Delmas J., et al. Incidence of and risk factors for severe cardiovascular collapse after endotracheal intubation in the ICU: a multicenter observational study // *Crit Care*. 2015. Vol. 19, No. 1. ID 257. DOI: 10.1186/s13054-015-0975-9

REFERENCES

1. Wollny K, Cui S, McNeil D, et al. Quality improvement interventions to prevent unplanned extubations in pediatric critical care: a systematic review. *Syst Rev*. 2022;11(4):259. DOI: 10.1186/s13643-022-02119-8

2. da Silva PSL, Fonseca MCM. Unplanned endotracheal extubations in the intensive care unit: Systematic review, critical appraisal, and evidence-based recommendations. *Anesth Analg*. 2012;114(5):1003–1014. DOI: 10.1213/ANE.0b013e31824b0296

3. Frank BS, Lewis RJ. Experience with intubated patients does not affect the accidental extubation rate in pediatric intensive care units and intensive care nurseries. *Pediatr Pulmonol*. 1997;23(6):424–428. DOI: 10.1002/(sici)1099-0496(199706)23:6<424::aid-ppul5>3.0.co;2-i

4. Tripathi S, Nunez DJ, Katyal C, Ushay HM. Plan to have no unplanned: A collaborative, hospital-based quality-improvement project to reduce the rate of unplanned extubations in the pediatric ICU. *Respir Care*. 2015;60(8):1105–1112. DOI: 10.4187/respcare.03984

5. Kaufman J, Rannie M, Kahn MG, et al. An interdisciplinary initiative to reduce unplanned extubations in pediatric critical care units. *Pediatrics*. 2012;129(6):e1594–e1600. DOI: 10.1542/peds.2011-2642

6. Rachman BR, Mink RB. A prospective observational quality improvement study of the sustained effects of a program to reduce unplanned extubations in a pediatric intensive care unit. *Pediatr Anesth*. 2013;23(7):614–620. DOI: 10.1111/j.1460-9592.2012.03921.x

7. Meregalli CN, Jorro Barón FA, D’Alessandro MA, et al. Impact of a quality improvement intervention on the incidence of unplanned extubations in a pediatric intensive care unit. *Arch Argent Pediatr*. 2013;111(5):391–397. DOI: 10.5546/aap.2013.eng.391

8. Menon K, Dundon B, Twolan B-L, Al Shammari S. Approach to unplanned extubations in a pediatric intensive care unit. *Can J Crit Care Nurs*. 2015;26(3):25–29.

9. Fitzgerald RK, Davis AT, Hanson SJ. Multicenter analysis of the factors associated with unplanned extubation in the PICU. *Pediatr Crit Care Med*. 2015;16(7):e217–e223. DOI: 10.1097/PCC.0000000000000496

33. Bhanji F., Topjian A.A., Nadkarni V.M., et al. Survival rates following pediatric in-hospital cardiac arrests during nights and weekends // *JAMA Pediatr*. 2017. Vol. 171, No. 1. P. 39–45. DOI: 10.1001/jamapediatrics.2016.2535

34. Da Silva P.S.L., Farah D., Fonseca M.C.M. Revisiting unplanned extubation in the pediatric intensive care unit: What’s new? // *Heart Lung: J Acute Crit Care*. 2013. Vol. 46, No. 6. P. 444–451. DOI: 10.1016/j.hrtlng.2017.08.006

35. Razavi S.S., Nejad R.A., Mohajerani S.A., Talebian M. Risk factors of unplanned extubation in pediatric intensive care unit // *Tanaffos*. 2013. Vol. 12, No. 3. P. 11–16.

36. Ferreira J.C.D., Nascimento M.S., Brandi S., et al. Quality improvement project to reduce unplanned extubations in a paediatric intensive care unit // *BMJ Open Quality*. 2023. Vol. 12, No. 1. ID e002060. DOI: 10.1136/bmjopen-2022-002060

37. Loughhead J.L., Brennan R.A., DeJulio P., et al. Reducing accidental extubation in neonates // *Jt Comm J Qual Patient Saf*. 2008. Vol. 34, No. 3. P. 164–170. DOI: 10.1016/s1553-7250(08)34019-7

10. Kanthimathinathan HK, Durward A, Nyman A, et al. Unplanned extubation in a paediatric intensive care unit: prospective cohort study. *Intensive Care Med*. 2015;41(7):1299–1306. DOI: 10.1007/s00134-015-3872-4

11. Roddy DJ, Spaeder MC, Pastor W, et al. Unplanned extubations in children: Impact on hospital cost and length of stay. *Pediatr Crit Care Med*. 2015;16(6):572–575. DOI: 10.1097/PCC.0000000000000406

12. Kandil SB, Emerson BL, Hooper M, et al. Reducing unplanned extubations across a children’s hospital using quality improvement methods. *Pediatric Quality and Safety*. 2018;3(6):e114. DOI: 10.1097/pq9.0000000000000114

13. Censoplano NM, Barrett CS, Ing RJ, et al. Achieving sustainability in reducing unplanned extubations in a pediatric cardiac ICU. *Pediatr Crit Care Med*. 2020;21(4):350–356. DOI: 10.1097/PCC.0000000000002193

14. Klugman D, Melton K, O’Neil Maynard P, et al. Assessment of an unplanned extubation bundle to reduce unplanned extubations in critically ill neonates, infants, and children. *JAMA Pediatr*. 2020;174(6):e200268. DOI: 10.1001/jamapediatrics.2020.0268

15. Perry T, Klugman D, Schumacher K, et al. Unplanned extubation during pediatric cardiac intensive care: u.s. multicenter registry study of prevalence and outcomes. *Pediatr Crit Care Med*. 2023;24(7):551–562. DOI: 10.1097/PCC.0000000000003235

16. Mort TC. Unplanned tracheal extubation outside the operating room: a quality improvement audit of hemodynamic and tracheal airway complications associated with emergency tracheal reintubation. *Anesth Analg*. 1998;86(6):1171–1176. DOI: 10.1097/0000539-199806000-00006

17. Epstein SK, Nevins ML, Chung J. Effect of unplanned extubation on outcome of mechanical ventilation. *Am J Respir Crit Care Med*. 2000;161(6):1912–1916. DOI: 10.1164/ajrccm.161.6.9908068

18. Atkins PM, Mion LC, Mendelson W, et al. Characteristics and outcomes of patients who self-extubate from ventila-

tory support: A case-control study. *Chest*. 1997;112(5):1317–1323. DOI: 10.1378/chest.112.5.1317

19. Sadowski R, Dechert RE, Bandy KP, et al. Continuous quality improvement: Reducing unplanned extubations in a pediatric intensive care unit. *Pediatrics*. 2004;114(3):628–632. DOI: 10.1542/peds.2003-0735-L

20. Neves VC, Ribas CG, Miranda B, et al. Effectiveness of a bundle to prevent unplanned extubation in a pediatric intensive care unit: A multidisciplinary approach. *Pediatr Dimens*. 2020;5(1):1–5. DOI: 10.15761/pd.1000201

21. de Lassence A, Alberti C, Azoulay E, et al. Impact of unplanned extubation and reintubation after weaning on nosocomial pneumonia risk in the intensive care unit: a prospective multicenter study. *Anesthesiology*. 2002;97(1):148–156. DOI: 10.1097/00000542-200207000-00021

22. Dasta JF, McLaughlin TP, Mody SH, Piech CT. Daily cost of an intensive care unit day: the contribution of mechanical ventilation. *Crit Care Med*. 2005;33(6):1266–1271. DOI: 10.1097/01.ccm.0000164543.14619.00

23. Needham DM, Pronovost PJ. The importance of understanding the costs of critical care and mechanical ventilation. *Crit Care Med*. 2005;33(6):1434–1435. DOI: 10.1097/01.ccm.0000166360.82336.75

24. Piva JP, Amantéa S, Luchese S, et al. Extubação acidental em uma Unidade de Terapia Intensiva. *J Pediatr (Rio J)*. 1995;71(2):72–76. DOI: 10.2223/jped.707

25. Popernack ML, Thomas NJ, Lucking SE. Decreasing unplanned extubations: utilization of the Penn State Children's Hospital Sedation Algorithm. *Pediatr Crit Care Med*. 2004;5(1):58–62. DOI: 10.1097/01.CCM.0000105305.95815.91

26. Marcin JP, Rutan E, Rapetti PM, et al. Nurse staffing and unplanned extubation in the pediatric intensive care unit. *Pediatr Crit Care Med*. 2005;6(3):254–257. DOI: 10.1097/01.PCC.0000160593.75409.6B

27. da Silva PSL, de Aguiar VE, Neto HM, de Carvalho WB. Unplanned extubation in a paediatric intensive care unit: impact of a quality improvement programme. *Anaesthesia*. 2008;63(11):1209–1216. DOI: 10.1111/j.1365-2044.2008.05628.x

28. Al-Abdwani R, Williams CB, Dunn C, et al. Incidence, outcomes and outcome prediction of unplanned extubation in critically ill

children: An 11 year experience. *J Crit Care*. 2018;44:368–375. DOI: 10.1016/j.jcrrc.2017.12.017

29. Melton K, Ryan C, Saunders A, Zix J. Reducing pediatric unplanned extubation across multiple ICUs using quality improvement. *Pediatrics*. 2022;149(5):e2021052259. DOI: 10.1542/peds.2021-052259

30. da Silva PSL, Fonseca MCM. Incidence and risk factors for cardiovascular collapse after unplanned extubations in the pediatric ICU. *Respir Care*. 2017;62(7):896–903. DOI: 10.4187/respcare.0534

31. Klugman D, Berger JT, Spaeder MC, et al. Acute harm: unplanned extubations and cardiopulmonary resuscitation in children and neonates. *Intensive Care Med*. 2013;39(7):1333–1334. DOI: 10.1007/s00134-013-2932-x

32. Perbet S, De Jong A, Delmas J, et al. Incidence of and risk factors for severe cardiovascular collapse after endotracheal intubation in the ICU: a multicenter observational study. *Crit Care*. 2015;19(1):257. DOI: 10.1186/s13054-015-0975-9

33. Bhanji F, Topjian AA, Nadkarni VM, et al. Survival rates following pediatric in-hospital cardiac arrests during nights and weekends. *JAMA Pediatr*. 2017;171(1):39–45. DOI: 10.1001/jamapediatrics.2016.2535

34. da Silva PSL, Farah D, Fonseca MCM. Revisiting unplanned extubation in the pediatric intensive care unit: What's new? *Heart Lung: J Acute Crit Care*. 2013;46(6):444–451. DOI: 10.1016/j.hrtlng.2017.08.006

35. Razavi SS, Nejad RA, Mohajerani SA, Talebian M. Risk factors of unplanned extubation in pediatric intensive care unit. *Tanaffos*. 2013;12(3):11–16.

36. Ferreira JCD, Nascimento MS, Brandi S, et al. Quality improvement project to reduce unplanned extubations in a paediatric intensive care unit. *BMJ Open Quality*. 2023;12(1):e002060. DOI: 10.1136/bmjopen-2022-002060

37. Loughhead JL, Brennan RA, DeJulio P, et al. Reducing accidental extubation in neonates. *Jt Comm J Qual Patient Saf*. 2008;34(3):164–170. DOI: 10.1016/s1553-7250(08)34019-7

ОБ АВТОРАХ

Дмитрий Валерьевич Якушев, ORCID: 0009-0001-6502-0702; e-mail: yakushev_dv@vk.com

***Дмитрий Кириллович Азовский**, д-р мед. наук; адрес: 108814, Москва, пос. Коммунарка, ул. Сосенский Стан, д. 8, стр. 3; ORCID: 0000-0003-2352-0909; eLibrary SPIN: 3100-6771; e-mail: AzovskiyDK@zdrav.mos.ru

Денис Николаевич Проценко, д-р мед. наук, доцент; ORCID: 0000-0002-5166-3280; eLibrary SPIN: 1019-8216; e-mail: ProtsenkoDN@zdrav.mos.ru

Иван Игоревич Афуков, канд. мед. наук, доцент; ORCID: 0000-0001-9850-6779; e-mail: AfukovII@zdrav.mos.ru

AUTHORS' INFO

Dmitry V. Yakushev, ORCID: 0009-0001-6502-0702; e-mail: yakushev_dv@vk.com

***Dmitry K. Azovskiy**, MD, Dr. Sci. (Med.); address: 8/3 Sosenskii Stan st., Kommunarka, Moscow, Russia, 108814; ORCID: 0000-0003-2352-0909; eLibrary SPIN: 3100-6771; e-mail: AzovskiyDK@zdrav.mos.ru

Denis N. Protsenko, MD, Dr. Sci. (Med.); Assistant Professor; ORCID: 0000-0002-5166-3280; eLibrary SPIN: 1019-8216; e-mail: ProtsenkoDN@zdrav.mos.ru

Ivan I. Afukov, MD, Cand. Sci. (Med.), Assistant Professor; ORCID: 0000-0001-9850-6779; e-mail: AfukovII@zdrav.mos.ru

* Автор, ответственный за переписку / Corresponding author

DOI: <https://doi.org/10.17816/psaic1548>

Обзорная статья

Регионарная анестезия при операциях на тазобедренном суставе у детей. Обзор литературы

В.С. Новикова¹, О.В. Кулешов¹, Г.Э. Ульрих²¹ Санкт-Петербургский государственный университет, Санкт-Петербург, Россия;² Санкт-Петербургский государственный педиатрический медицинский университет, Санкт-Петербург, Россия

АННОТАЦИЯ

Заболевания тазобедренного сустава — одна из самых частых и сложных проблем в детской ортопедии, часто требующих хирургического лечения. Интра- и послеоперационное обезболивание при операциях на тазобедренном суставе у детей более консервативно и ограничивается, в основном, эпидуральной анестезией, имеющей известные недостатки и ограничения, несмотря на высокое качество обезболивания. Периферические регионарные блокады при операциях на тазобедренном суставе широко используют у взрослых. Появление ультразвуковой навигации позволяет выполнять периферические блокады безопаснее и с большей эффективностью, что повлияло на распространение их применения у детей, а также способствовало внедрению в практику новых методов межфасциальных блокад. Авторами проанализированы исследования, посвященные эффективности и безопасности современных методов периферических регионарных блокад, применяемых у детей при оперативных вмешательствах на тазобедренном суставе. Поиск литературы проведен в базах данных eLibrary, PubMed, Scopus. По ключевым словам было найдено 750 источников литературы, в обзор включено 65 статей, соответствующих цели исследования. Наиболее изученные регионарные методики у детей — блокада поясничного сплетения и подвздошно-фасциальная блокада, не уступающие по анальгетической эффективности поясничной эпидуральной и каудальной анестезии. Новым и перспективным методом регионарной анестезии области тазобедренного сустава является блокада перикапсулярной группы нервов, хорошо изученная у взрослых пациентов. Тем не менее на данный момент ни одна из описанных в литературе периферических регионарных методик у детей, применяемых для обезболивания при операциях на тазобедренном суставе, не доказала своих преимуществ среди прочих. Необходимы дальнейшие клинические исследования с целью изучения периферических методов регионарной анестезии и определения их эффективности и безопасности при операциях на тазобедренном суставе у детей.

Ключевые слова: нейроаксиальная анестезия; блокады периферических нервов; блокады сплетений; плоскостные блокады; послеоперационный болевой синдром; операции на тазобедренном суставе; дети; обзор литературы.

Как цитировать

Новикова В.С., Кулешов О.В., Ульрих Г.Э. Регионарная анестезия при операциях на тазобедренном суставе у детей. Обзор литературы // Российский вестник детской хирургии, анестезиологии и реаниматологии. 2023. Т. 13, № 4. С. 537–550. DOI: <https://doi.org/10.17816/psaic1548>

DOI: <https://doi.org/10.17816/psaic1548>

Review Article

Regional anesthesia for hip surgery in children: A review

Veronika S. Novikova¹, Oleg V. Kuleshov¹, Gleb E. Ulrikh²¹ Saint Petersburg State University, Saint Petersburg, Russia;² St. Petersburg State Pediatric Medical University, Saint Petersburg, Russia

ABSTRACT

Hip joint diseases are one of the most common and difficult problems in pediatric orthopedics, often requiring surgical treatment. In children, intra- and postoperative analgesia after hip surgery is more conservative and limited to epidural anesthesia, which has known disadvantages and limitations, despite the high quality of pain relief. Peripheral regional blocks in hip surgery are widespread in adults. Ultrasound navigation makes peripheral blockades safer and more effective. This largely influenced the spread of their use in children and contributed to the introduction of new methods of planar blockades into practice. The authors analyzed studies on the efficacy and safety of modern methods of peripheral regional blockade used in children during hip surgery. The literature search was conducted in the eLibrary, PubMed, and Scopus databases. By using keywords, 750 literature sources were found, and 65 sources relevant to the purpose of the study were included in the review. The lumbar plexus block and fascia iliaca block are the most studied regional techniques in children, which are not inferior in analgesic efficacy to lumbar epidural and caudal anesthesia. A new and promising method of regional anesthesia of the hip is the pericapsular nerve group block, which has been well studied in adults. However, none of the peripheral regional techniques used for analgesia after hip surgery, has not proven its advantages. Further clinical studies are needed to investigate peripheral regional anesthesia techniques and determine their efficacy and safety in pediatric hip surgery.

Keywords: anesthesia local; epidural anesthesia; caudal anesthesia; nerve block; postoperative pain; hip dislocation; children, review.

To cite this article

Novikova VS, Kuleshov OV, Ulrikh GE. Regional anesthesia for hip surgery in children: A review. *Russian Journal of Pediatric Surgery, Anesthesia and Intensive Care*. 2023;13(4):537–550. DOI: <https://doi.org/10.17816/psaic1548>

Received: 21.08.2023

Accepted: 01.11.2023

Published: 25.12.2023

DOI: <https://doi.org/10.17816/psaic1548>

Review Article

儿童髋关节手术的区域麻醉。文献综述

Veronika S. Novikova¹, Oleg V. Kuleshov¹, Gleb E. Ulrikh²¹ Saint Petersburg State University, Saint Petersburg, Russia;² St. Petersburg State Pediatric Medical University, Saint Petersburg, Russia

摘要

髋关节疾病是小儿骨科最常见、最复杂的问题之一，通常需要手术治疗。儿童髋关节手术的术中和术后麻醉较为保守，主要限于硬膜外麻醉，尽管麻醉质量较高，但其缺点和局限性众所周知。髋关节手术中的外周区域阻滞在成人中应用广泛。超声导航的出现使周围阻滞能够更安全、更有效地进行，这影响了其在儿童中的应用，也促进了筋膜间阻滞新方法的应用。作者分析了有关儿童髋关节手术中使用的外周区域阻滞现代方法的有效性和安全性的研究。文献检索在eLibrary、PubMed和Scopus数据库中进行。利用关键词找到了750篇文献资料，综述中收录与研究目的相符的文献65篇。研究最多的儿童区域技术是腰丛阻滞和髂筋膜阻滞，其镇痛效果并不亚于腰部硬膜外麻醉和尾部麻醉。髋关节周围神经阻滞是一种新的、有前途的髋关节区域麻醉方法，在成人患者中已经得到了很好的研究。然而，迄今为止，文献中描述的用于儿科髋关节手术麻醉的外周区域麻醉技术均未证明优于其他技术。我们需要进一步的临床研究来调查外周区域麻醉技术，并确定其在小儿髋关节手术中的有效性和安全性。

关键词： 神经轴麻醉；周围神经阻滞；神经丛阻滞；平面阻滞；术后疼痛综合征；髋关节手术；儿童；文献综述。

引用本文

Novikova VS, Kuleshov OV, Ulrikh GE. 儿童髋关节手术的区域麻醉。文献综述. *Russian Journal of Pediatric Surgery, Anesthesia and Intensive Care*. 2023;13(4):537–550. DOI: <https://doi.org/10.17816/psaic1548>

收到: 21.08.2023

接受: 01.11.2023

发布日期: 25.12.2023

ВВЕДЕНИЕ

Ортопедическая патология у детей остается одной из самых распространенных во всем мире. Заболевания костно-мышечной системы в детской популяции, по данным Росстата на 2020 г., составляют 2,3 тыс. на 100 тыс. [1]. Высокий коэффициент хронизации и инвалидизации во многом определяет высокую медико-социальную значимость этих заболеваний [2].

Заболевания тазобедренного сустава — одна из самых частых и сложных проблем в детской ортопедии. Согласно классификации, предложенной E.J. Zucker с соавт. [3], причины патологии тазобедренного сустава могут быть врожденными, приобретенными в процессе развития, инфекционными, травматическими и связанными с опухолевыми процессами.

В лечении врожденных и приобретенных заболеваний тазобедренного сустава у детей применяют как консервативные методы лечения, так и активную хирургическую тактику. Общепринятыми методами хирургического лечения являются различные варианты ацетабулопластики и остеотомии таза, а также остеотомии бедренной кости [4].

В настоящее время для коррекции диспластичной вертлужной впадины наиболее часто применяют подвздошную остеотомию таза по Salter, перикапсулярную ацетабулопластику по Pemberton и ацетабулопластику по Dega [5].

Регионарные методы анестезии широко распространены у взрослых пациентов. Существуют рекомендации на основе рандомизированных исследований [6]. Несмотря на большой арсенал как относительно новых, так и традиционных инструментов, позволяющих снизить интенсивность боли и операционного стресса у взрослых пациентов с травмами и операциями на проксимальном отделе бедра, консенсус по этому вопросу до настоящего времени не достигнут [7].

При анестезиологическом обеспечении у детей традиционно применяют общую анестезию или ее комбинацию с эпидуральной блокадой. Современные технологии проведения регионарной анестезии и ее специфические эффекты способствовали увеличению ее применения в педиатрии [8, 9].

В последнее десятилетие в связи с широким внедрением ультразвуковой (УЗ) навигации стали появляться сообщения о роли периферических блокад, в том числе при обезболивании вмешательств на тазобедренном суставе у детей. Анализу этих исследований посвящен представленный обзор.

Цель — провести критический анализ публикаций, посвященных эффективности и безопасности применения различных регионарных блокад при операциях на тазобедренном суставе у детей.

МЕТОДОЛОГИЯ ПОИСКА ИСТОЧНИКОВ

Анализу были подвергнуты публикации в базах данных PubMed, Scopus, eLibrary, а также в отдельных источниках — периодических научных изданиях. Поиск запросы проводились на русском и английском языках и включали ключевые слова: анестезия при операциях на тазобедренном суставе, постоперационная аналгезия, эпидуральная анестезия, каудальная анестезия, подвздошно-фасциальная блокада, PENG-блок, блокада поясничного сплетения, плоскостные блокады, иннервация тазобедренного сустава, дети (anesthesia for hip surgery, postoperative analgesia, epidural anesthesia, caudal anesthesia, fascia iliaca compartment block, PENG block, lumbar plexus block, plane block, innervation of the hip, children). Первично проанализировано около 750 источников литературы, в обзор включено 65. Критерием исключения источника были неактуальные или повторяющиеся данные. В обзор включены рандомизированные одно- и многоцентровые исследования, ретроспективные исследования, а также описания серии случаев. Большинство источников опубликовано в течение последних семи лет — 2016–2023 гг.

РЕЗУЛЬТАТЫ

Реконструкция тазобедренного сустава у детей — обширное ортопедическое вмешательство, которое ассоциируется с высоким уровнем интраоперационной ноцицептивной стимуляции, сопровождается выраженным болевым синдромом в послеоперационном периоде и требует тщательного планирования аналгезии [10].

В настоящее время мультимодальная аналгезия стала общепринятой стратегией периоперационного контроля болевого синдрома в педиатрии. Регионарная анестезия играет решающую роль в концепции мультимодального обезбоживания, доказанно снижает системное потребление опиоидов и связанные с ними побочные эффекты [11]. В сочетании с общей анестезией методы регионарной анестезии также снижают потребность в летучих анестетиках и миорелаксантах, тем самым ограничивая их потенциальное влияние на нейрокогнитивные исходы [12]. Простота, доказанная безопасность и эффективность повлияли на популяризацию и широкое распространение регионарной анестезии у детей [13]. При операциях на тазобедренном суставе у детей она всегда ассоциировалась с выполнением нейроаксиальных блокад. Наиболее изученными методами регионарной аналгезии при операциях на тазобедренном суставе у детей является эпидуральная (ЭА), в том числе каудальная эпидуральная анестезия (КЭА).

Данный вид анестезии зарекомендовал себя в педиатрической практике как безопасная и эффективная опиоид-сберегающая методика [14]. Национальный аудит ЭА у детей в Великобритании в 2007 г. сделал вывод о низкой

частоте осложнений. Частота серьезных осложнений составила 1 : 2000, стойких — 1 : 10 000 [15].

В ретроспективном исследовании G.K. Wong с соавт. [16] проанализировали 3152 случая ЭА у детей за 15-летний период. За все время было зафиксировано 24 серьезных осложнения (частота 7,6 : 1000). Частота осложнений зависела от возраста ребенка и была наибольшей у новорожденных — 4,2 %, тогда как в группе детей от года до восьми лет — 0,5 %. Локальная инфекция и ошибки, связанные с назначением или введением местных анестетиков, составили 58 % всех осложнений.

В.В. Евреинов и Т.А. Жирова опубликовали ретроспективный анализ 134 случаев анестезии у пациентов с детским церебральным параличом (ДЦП), которым выполняли многоуровневые ортопедические вмешательства, в том числе реконструктивные операции по поводу вывиха тазобедренного сустава [17]. Изучалась безопасность выполнения ЭА у детей с ДЦП с сопутствующей эпилепсией и гидроцефалией. В контрольную группу входили дети с диагнозом ДЦП без сопутствующей эпилепсии и гидроцефалии. Результаты исследования показали, что ЭА-аналгезия является эффективным методом лечения боли в раннем послеоперационном периоде и эффективным способом анестезиологического обеспечения оперативных вмешательств у данной группы пациентов [17].

Несмотря на то что безопасность и эффективность ЭА доказана во многих исследованиях, фокус внимания исследователей в настоящее время направлен на периферические регионарные методики. Данный интерес, в первую очередь, может быть связан с лучшим профилем безопасности периферических регионарных блокад. Франкоязычное общество детских анестезиологов (ADARPEF) в своем проспективном многоцентровом исследовании проанализировало 135 744 случаев регионарной анестезии у детей. Частота развития осложнений при выполнении нейроаксиальных блокад была в 6 раз выше по сравнению с периферическими блокадами [18].

Еще одним аргументом в пользу поиска эффективной и безопасной периферической регионарной методики являются анатомические особенности детей с врожденными или приобретенными деформациями позвоночника. Например, у детей со *spina bifida* выполнение нейроаксиального блока может ассоциироваться с техническими сложностями, непреднамеренной пункцией твердой мозговой оболочки, повреждением нервов, а также непредсказуемым распространением местного анестетика [19, 20]. Врожденные или приобретенные деформации грудного и поясничного отделов, часто встречающиеся у детей с ДЦП [21, 22], также могут затруднять или делать невозможным поиск эпидурального пространства. В таких ситуациях альтернативой нейроаксиальным методам обезболивания является выполнение периферического блока.

В настоящее время множество сравнительных исследований доказывают эффективность периферических

регионарных методик. Блокада поясничного сплетения (lumbar plexus block — LPB) — одна из самых распространенных методик при реконструктивных операциях на тазобедренном суставе [23]. В литературе описано несколько способов выполнения блокады, которые не отличаются по клинической эффективности [24, 25]. Тем не менее отдают предпочтение использованию УЗ-навигации. В исследовании Y. Gürkan с соавт. [26] изучали безопасность и эффективность выполнения LPB под контролем УЗ по методу Shamrock. В исследование было включено 75 детей, которым проводили оперативное вмешательство на тазобедренном суставе. Блокада успешно прошла у всех пациентов, возможных периоперационных осложнений отмечено не было. Только одному ребенку потребовалось обезболивание морфином в послеоперационном периоде. Анальгетический эффект сохранялся в течение 8–12 ч после операции. Средняя оценка удовлетворенности родителей составила 9 из 10 баллов. Исследователи сделали вывод, что LPB с УЗ-навигацией по методу Shamrock можно считать эффективной методикой обезболивания после операций на тазобедренном суставе у детей [26].

В нескольких исследованиях доказана эффективность использования LPB в сравнении с ЭА и КЭА. Результаты ретроспективного исследования A. Trionfo с соавт. [27] показали преимущество LPB при реконструкции тазобедренного сустава у детей с ДЦП. Сравнивали три группы пациентов, которые были разделены по виду анестезиологического обеспечения: LPB в сочетании с общей анестезией, ЭА в сочетании с общей анестезией и группа общей анестезии. Пациенты, которым выполнялась LPB, в периоперационном периоде нуждались в достоверно меньшем количестве опиоидов, а также имели более низкий балл по шкале боли.

В ретроспективном исследовании M.A. Villalobos с соавт. [28] сравнивалась эффективность послеоперационной анальгезии блокады LPB и КЭА в сочетании с общей анестезией при реконструкции тазобедренного сустава у детей. Результаты исследования показали умеренное преимущество КЭА по сравнению с блокадой LPB. Оценка по шкале боли была немного ниже в группе КЭА. Не было различий между группами в интраоперационном и послеоперационном назначении опиоидов [28].

В другом сравнительном исследовании так же было доказано преимущество выполнения блокады LPB в сравнении с КЭА у детей после реконструкции тазобедренного сустава. Авторы сравнивали две группы пациентов, которые различались по методу регионарной анестезии: в группе С ($n = 20$) была выполнена КЭА, в группе Р ($n = 20$) — LPB. В группе С была достоверно выше совокупная доза морфина, потребовавшаяся в послеоперационном периоде. Не зафиксировано различий между группами в отношении периоперационных осложнений, за исключением частоты задержки мочи, которая была выше в группе С, чем в группе Р ($p = 0,037$) [29].

Хотя LPB доказала свою эффективность, а использование УЗ-навигации делает данную методику более безопасной, частота осложнений, связанная с техникой выполнения блокады, самая высокая в сравнении с другими видами периферических регионарных анестезий [30]. LPB требует бокового положения или положения на животе и глубокой траектории движения иглы для контакта с поясничным сплетением в паравертебральном пространстве, что может быть связано с такими осложнениями, как забрюшинная гематома и повреждение почек, непреднамеренное распространение местного анестетика в эпидуральное пространство [31–34].

Эту регионарную методику должны выполнять обученные анестезиологи, принимая во внимание глубину расположения поясничного сплетения, оцениваемую в зависимости от возраста пациента [35].

LPB не единственная техника, применяемая в педиатрии, с целью аналгезии области тазобедренного сустава. По данным литературы, подвздошно-фасциальная блокада (*fascia iliaca compartment block* — FICB) не уступает по анальгетическому эффекту блокаде LPB и ЭА и в то же время является более безопасной и простой в исполнении. Двойное слепое рандомизированное исследование, посвященное сравнению FICB и LPB у детей, доказало анальгетическую эффективность и безопасность FICB [36]. Все пациенты прооперированы в условиях общей анестезии. По результатам рандомизации выполняли либо FICB, либо LPB 0,5 % ропивакаином с адреналином и дексаметазоном. Исходные данные включали время, затраченное на проведение блокады, периоперационное потребление опиоидов, оценку уровня болевого синдрома в послеоперационном периоде по визуально-аналоговой шкале (ВАШ). Не было различий в интраоперационном или послеоперационном использовании опиоидов и нестероидных противовоспалительных препаратов между двумя группами. Был сделан вывод, что после операции на тазобедренном суставе и бедре у детей FICB обеспечивает аналгезию, не уступающую по эффекту блокаде LPB. FICB потребовала меньше времени на проведение из-за положения пациента на спине во время операции. Исследователи не отмечают осложнений, однако, по их мнению, техника выполнения FICB менее инвазивна и обладает потенциально меньшим риском осложнений.

Эффективность и безопасность применения FICB и ЭА у детей с ДЦП при реконструкции тазобедренного сустава сравнивали D. Laron с соавт. [37]. В исследование было включено 60 пациентов. Результаты демонстрируют, что дети, которым проводили FICB, имели более низкие оценки по шкале боли, требовали меньше опиоидов для обезболивания, а также имели более короткую продолжительность пребывания в стационаре, по сравнению с пациентами с выполненной ЭА.

J. Quan с соавт. [38] сравнивали LPB и FICB в проспективном слепом рандомизированном исследовании и получили противоположные результаты. У 60 детей

осуществляли хирургическую коррекцию врожденной дисплазии бедра. В результате было доказано лучшее обезболивание в периоперационном периоде при выполнении LPB, по сравнению с FICB. Это подтверждается меньшей потребностью в обезболивании опиоидами в послеоперационном периоде, а также более низкими оценками по шкале боли.

Все большая доступность УЗ-навигации и анатомические исследования расширили понимание взаимоотношений между фасциальными плоскостями и нервными структурами. В результате этого появляются случаи применения новых методов фасциальных блокад, таких как блокада мышцы, выпрямляющей позвоночник (*erector spinae plane block* — ESPB), блокада квадратной мышцы поясницы (*quadratum lumborum block* — QLБ), блокада поперечной плоскости живота (*transversus abdominis plane block* — TAPB), блокада поперечной фасции (*transversus fascia plane block* — TFPB). Однако количество публикаций, посвященных теме применения данных блокад в педиатрии с целью аналгезии оперативных вмешательств в области тазобедренного сустава, ограничено.

Доказательная база эффективности и безопасности применения ESPB на сегодняшний день представлена двумя рандомизированными контролируруемыми исследованиями, а также описанием серии случаев.

В рандомизированное контролируемое исследование, проведенное M.A. Abdullah с соавт. [39], было включено 40 детей с хирургическими вмешательствами на бедре. Пациенты были рандомизированы: группа контроля с выполнением фиктивной блокады ESPB и группа с выполненной блокадой ESPB 0,25 % раствором бупивакаина в дозировке 0,4 мг/кг⁻¹. Регистрировали время, когда потребовалось первое введение дополнительного послеоперационного обезболивания, интраоперационное потребление фентанила, послеоперационное потребление морфина, шкалу боли Восточной детской больницы Онтарио (CHEOPS) и объективную поведенческую оценку боли (OPS). По сравнению с контрольной группой применение ESPB значительно увеличило время первого назначения опиоидов и нестероидных противовоспалительных препаратов с 170,50 ± 44,066 до 256,50 ± 66,434 мин ($p < 0,0001$), снизило интраоперационное потребление фентанила с 1,025 ± 0,379 до 0,775 ± 0,343 мкг/кг ($p = 0,035$), уменьшило послеоперационное потребление морфина с 0,105 ± 0,036 до 0,065 ± 0,023 мг/кг ($p = 0,0002$). Кроме того, достоверно снижались баллы по шкалам CHEOPS и OPS через 2, 4 и 6 ч после операции ($p < 0,05$) при незначительной разнице между двумя группами во все остальные промежутки времени ($p > 0,05$).

В другом рандомизированном контролируемом исследовании изучали анальгетический эффект ESPB и КЭА у детей при операциях на тазобедренном суставе. В исследование включено 76 человек. Было доказано, что анальгетический эффект блокады ESPB не превосходил таковой после выполнения КЭА. Анальгетический

эффект каудальной блокады был лучше в раннем послеоперационном периоде, тем не менее выполнение ESPB может быть хорошей альтернативой при имеющихся противопоказаниях для выполнения нейроаксиальной блокады при операциях на тазобедренном суставе у детей [40].

Описанные серии случаев применения ESPB у детей так же подтверждают безопасность применения в педиатрии и эффективность данной блокады при оперативном вмешательстве на тазобедренном суставе [41–43].

Исследование С. Huang с соавт. [44] посвящено сравнению блокады QLB и TFPB, реализованными под УЗ-контролем у детей с врожденной дисплазией бедра, перенесших операцию открытой репозиции тазобедренного сустава. Обе методики обеспечивали одинаково адекватную послеоперационную аналгезию. Средний балл по шкале боли FLACC в послеоперационном периоде был значительно ниже в группах QLB и TFPB по сравнению с контрольной группой. Не было обнаружено различий по шкале FLACC между группами QLB и TFPB ни в состоянии покоя ($p = 0,0402$), ни при изменении позы ($p = 0,0306$). Время до первой потребности в обезболивании было значительно больше в группе TFPB. Техника TFPB ассоциировалась с более быстрым послеоперационным восстановлением пациентов [44].

Рассмотрена возможность применения TAPB с целью обезбоживания операций на тазобедренном суставе у детей [45]. Ранее было доказано, что данный метод значительно снижает послеоперационное потребление опиоидов у взрослых пациентов с периацетабулярной остеотомией [46]. Результаты данного исследования показали, что в сравнении с TAPB LPB с УЗ-навигацией оптимален для аналгезии в раннем послеоперационном периоде и обладает более длительным временем обезбоживания. Тем не менее TAPB с УЗ-навигацией относительно прост в исполнении и может использоваться в качестве альтернативы LPB.

Совершенно новой межфасциальной блокадой для аналгезии операций на тазобедренном суставе является блокада перикапсулярной группы нервов (pericapsular nerve group block — PENG). Методика была разработана L. Girón-Arango и соавт. [47] на основании анализа анатомических исследований иннервации тазобедренного сустава. Опубликовав первые результаты по использованию PENG-блока в 2018 г. в журнале *Regional Anesthesia and Acute Pain*, исследователи сделали вывод об эффективном использовании блокады с целью аналгезии при переломах шейки бедра у взрослых пациентов. Авторы описали серию случаев применения PENG-блока у 5 пациентов. Эффективность блокады оценивали, используя числовую рейтинговую шкалу боли до блокады в покое и при движении конечностью, а также через 30 мин после выполнения PENG-блока. Через 30 мин после блокады уровень боли соответствовал цифре 0 у 4 пациентов, и цифре 2 — у одного пациента.

Нейроанатомическое исследование A.J. Short с соавторами, на которое ссылаются авторы методики PENG-блока, подтверждает, что передняя капсула тазобедренного сустава, являющаяся первичным генератором боли за счет наибольшей плотности ноцицепторов, иннервируется суставными ветвями бедренного, запирающего и добавочного запирающего нервов [48]. Данные систематического обзора P. Laumonerie с соавт. [49] подтверждают, что капсула тазобедренного сустава иннервируется преимущественно суставными ветвями бедренного и запирающего нервов. Тогда как добавочный запирающий нерв принимает участие в иннервации непостоянно. В исследовании E. Gardner его идентифицировали в 25 % случаев [50], тогда как R.J. Kamra с соавт. [51] наблюдали его у 5 % образцов. В меньшей степени в иннервации принимают участие ветви верхнего ягодичного нерва, поверхностный ягодичный нерв и седалищный нерв.

Суставные ветви, являющиеся целью PENG-блока, располагаются в фасциальном пространстве, между сухожилием поясничной мышцы спереди и ветвью лобковой кости сзади.

На сегодняшний день проведено одно диссекционное исследование, в котором изучалось распространение местного анестетика после выполнения PENG-блока. J. Tran с соавт. [52], вводя метиленовый синий, наблюдали за картиной окрашивания в тазобедренном суставе. Краситель распространился в бурсальное пространство и окрасил всю переднюю капсулу тазобедренного сустава. Исследование подтверждает, что блокада успешно захватывает суставные ветви бедренного, запирающего и добавочного запирающего нервов, как описано первоначально [52]. Тем не менее необходимы дальнейшие исследования для проверки этих результатов и определения оптимального объема местного анестетика для блокады.

Эффективность межфасциальных блокад зависит напрямую от объема вводимого анестетика, который пассивно распространяется по межфасциальной плоскости, достигая нервов-мишеней. При анализе публикаций не найдено исследований, изучающих влияние используемого объема и концентрации местного анестетика. В описании серии случаев L. Girón-Arango с соавт. [47] выполнили большинство PENG-блоков с использованием 20 мл 0,25 % бупивакаина и адреналина 1 : 400 000. В большинстве опубликованных сообщений о случаях и сериях случаев, описывающих PENG-блокады, использовался объем 20–30 мл 0,25–0,5 % бупивакаина или левобупивакаина с адреналином или без него.

С момента первой публикации статьи в журнале *Regional Anesthesia and Acute Pain* PENG-блок вызвал широкий интерес.

Учитывая большое количество публикаций и проведенных рандомизированных клинических исследований, данную методику можно охарактеризовать как хорошо изученную у взрослых пациентов. В результате проведенных

нескольких метаанализов был сделан вывод, что блокада является эффективной опиоид-сберегающей техникой при операциях на тазобедренном суставе [53–55].

PENG-блок — это новый метод регионарной анестезии, который можно рассматривать как альтернативу при оперативных вмешательствах на тазобедренном суставе у детей. На данный момент публикации, посвященные его применению, ограничены описаниями клинических случаев и серий случаев, а также письмами в редакцию [56–58].

Впервые случай использования PENG-блока в педиатрии был упомянут С. Aksu у 8-летнего ребенка, оперированного по поводу врожденной дисплазии бедра. Осложнений отмечено не было, послеоперационная аналгезия была адекватной [59].

Билатеральный PENG-блок в сочетании с блокадой латерального кожного нерва бедра был выполнен у 5-летней девочки с диагнозом ДЦП, и оперированной по поводу двустороннего вывиха тазобедренного сустава. Авторы описывают методику как эффективную, осложнений отмечено не было [60].

Описан случай успешного применения продленного PENG-блока у ребенка 9 лет, оперированного по поводу перелома шейки бедренной кости. Блокада PENG посредством непрерывной блокады нерва приводила к оптимальному обезболиванию и заметному снижению периоперационного потребления опиоидов с сохранением двигательной функции [61].

Серия случаев с пятью пациентами так же показала эффективность блокады при операциях у детей по поводу врожденного вывиха бедра. Блокада PENG обеспечивала эффективную послеоперационную аналгезию без необходимости применения опиоидов [62].

Учитывая первоначальные положительные результаты использования PENG-блока при операциях на тазобедренном суставе у детей, требуются дальнейшие исследования, определяющие безопасность и эффективность, а также оптимальный объем анестетика при выполнении PENG-блока.

Вызывают интерес появившиеся публикации клинических случаев, свидетельствующие об эффективности применения PENG-блока для обезбоживания переломов костей таза, что может свидетельствовать о перспективах применения данной блокады при хирургических вмешательствах, сопровождающихся остеотомиями костей таза [63–65].

ОБСУЖДЕНИЕ РЕЗУЛЬТАТОВ

Соблюдение принципов мультимодальной аналгезии при выполнении анестезии у пациентов педиатрического профиля при операциях на тазобедренном суставе является стандартом в современной практике анестезиолога. Сочетание общей анестезии с регионарной при оперативных вмешательствах на тазобедренном суставе позволяет

эффективнее контролировать болевой синдром и снижать потребление опиоидов в периоперационном периоде. Одними из наиболее изученных методов обезбоживания операций области тазобедренного сустава является ЭА и КЭА. Преимущество данных методов заключается в эффективной аналгезии, позволяющей снизить дозировку опиоидов. Однако описываемая в литературе частота осложнений и их тяжесть выше при использовании нейроаксиальных блокад в сравнении с периферическими. Аномалии развития и деформации позвоночника у детей ограничивают использование ЭА. Появилось основание для рассмотрения возможности применения периферических регионарных методик при операциях на тазобедренном суставе как более безопасной альтернативы у детей.

Наиболее изученные регионарные методики — LPB и FICB, не уступающие по аналгетической эффективности поясничной ЭА и КЭА.

Анатомические исследования и возможности УЗ-навигации сделали возможным применение межфасциальных блокад. В изученной литературе описано эффективное применение таких методик, как QLB, ESPB, TAPB. Тем не менее нет убедительных доказательств в пользу преимущества применения того или иного метода при оперативных вмешательствах на тазобедренном суставе у детей.

Новым и перспективным методом регионарной анестезии области тазобедренного сустава является PENG-блок. Метод регионарной анестезии с ограниченным количеством противопоказаний и осложнений хорошо изучен у взрослых пациентов. Обобщая практику применения PENG-блока у взрослых пациентов, можно предположить, что данный вид периферической блокады может быть хорошим методом периоперационной аналгезии при операциях на тазобедренном суставе у детей.

В педиатрической практике исследования по эффективности и безопасности применения PENG-блока ограничены единичными клиническими случаями. Необходимы дальнейшие клинические исследования с целью детального изучения данного метода регионарной анестезии, его эффективности и безопасности в сравнении с другими видами блокад при операциях на тазобедренном суставе у детей.

ЗАКЛЮЧЕНИЕ

Регионарные методы анестезии при операциях на тазобедренном суставе у детей на данный момент являются стандартом анестезиологического обеспечения. Долгое время нейроаксиальные блокады были методом выбора, однако в последнее время фокус внимания направлен на периферические регионарные методики как более безопасные а также, по данным некоторых исследований, более эффективные.

По данным литературы, наиболее предпочтительными блокадами при операциях на тазобедренном суставе

у детей являются FICB и LPB. Такие блокады как TFPB, TAPB, ESPB, а также PENG-блок, несмотря на положительные результаты исследований и серий случаев, требуют дальнейшего изучения своей эффективности и безопасности у детей.

ДОПОЛНИТЕЛЬНАЯ ИНФОРМАЦИЯ

Вклад авторов. Все авторы внесли существенный вклад в разработку концепции, проведение исследования и подготовку статьи, прочли и одобрили финальную версию перед публикацией. Вклад каждого автора: В.С. Новикова — поиск источников литературы, сбор и анализ литературных источников, написание текста и редактирование статьи; О.В. Кулешов — поиск и обзор литературы, редактирование текста статьи; Г.Э. Ульрих — анализ литературных источников, написание и редактирование текста статьи.

Источник финансирования. Авторы заявляют об отсутствии внешнего финансирования при подготовке публикации.

Конфликт интересов. Авторы декларируют отсутствие явных и потенциальных конфликтов интересов, связанных с публикацией настоящей статьи.

ADDITIONAL INFORMATION

Authors' contribution. Thereby, authors made a substantial contribution to the conception of the study, acquisition, analysis, interpretation of data for the work, drafting and revising the article, final approval of the version to be published and agree to be accountable for all aspects of the study. Personal contribution of each author: V.S. Novikova — search of literature, collection of material, analysis of literature data, writing the text of the article; O.V. Kuleshov — search of literature, writing the text of the article; G.E. Ulrikh — analysis of literature data, writing the text of the article.

Funding source. This study was not supported by any external sources of funding.

Competing interests. The authors declare that they have no competing interests.

СПИСОК ЛИТЕРАТУРЫ

1. Здравоохранение в России 2021. Статистический сборник / под ред. П.А. Смелова, С.Ю. Никитиной. Москва: Росстат, 2021. 65 с.
2. Миргородская О.В., Щепин В.О., Чичерин Л.П. Заболеваемость детского населения в Российской Федерации в 2012–2018 гг. и ее региональные особенности // Проблемы социальной гигиены, здравоохранения и истории медицины. 2020. Т. 28, № 6. С. 1240–1246. DOI: 10.32687/0869-866X-2020-28-6-1240-1246
3. Zucker E.J., Lee E.Y., Restrepo R., Eisenberg R.L. Hip disorders in children // *Am J Roentgenol*. 2013. Vol. 201, No. 6. P. 776–796. DOI: 10.2214/AJR.13.10623
4. Кожевников В.В., Осипова А.А., Кожевников В.А., и др. Морфологические аспекты выбора адекватной хирургической тактики при лечении врожденного вывиха бедра и профилактике прогрессирования дистрофических изменений в тазобедренном суставе у детей // *Детская хирургия*. 2012. № 3. С. 38–40.
5. Бортулёв П.И., Баскаева Т.В., Виссарионов С.В., и др. Сравнительный рентгенологический анализ изменения вертлужной впадины и таза после хирургической коррекции у детей с врожденным вывихом бедра // *Травматология и ортопедия России*. 2022. Т. 28, № 2. С. 27–37. DOI: 10.17816/2311-2905-1748
6. Anger M., Valovska T., Beloeil H., et al. Prospect guideline for total hip arthroplasty: a systematic review and procedure-specific postoperative pain management recommendations // *Anaesthesia*. 2021. Vol. 76, No. 8. P. 1082–1097. DOI: 10.1111/anae.15498
7. Морозов Д.В., Корячкин В.А. Рекомендации по анестезиологическому обеспечению операций на бедре и тазобедренном суставе: обзор литературы // *Региональная анестезия и лечение острой боли*. 2023. Т. 17, № 2. С. 81–88. DOI: 10.17816/RA191375
8. Диордиев А.В., Айзенберг В.Л., Яковлева Е.С. Анестезия у больных с церебральным параличом // *Региональная анестезия и лечение острой боли*. 2015. Т. 9, № 3. С. 29–46. DOI: 10.17816/RA36261
9. Заболотский Д.В., Корячкин В.А. Ребенок и региональная анестезия — зачем? куда? и как? // *Региональная анестезия и лечение острой боли*. 2016. Т. 10, № 4. С. 243–253. DOI: 10.17816/RA42815
10. Wick E.C., Grant M.C., Wu C.L. Postoperative multimodal analgesia pain management with nonopioid analgesics and techniques: A review // *JAMA Surgery*. 2017. Vol. 152, No. 7. P. 691–697. DOI: 10.1001/jamasurg.2017.0898
11. Kovac A.L. Postoperative nausea and vomiting in pediatric patients // *Pediatric Drugs*. 2021. Vol. 23, No. 1. P. 11–37. DOI: 10.1007/s40272-020-00424-0
12. Goeller J.K., Bhalla T., Tobias J.D. Combined use of neuraxial and general anesthesia during major abdominal procedures in neonates and infants // *Pediatr Anesth*. 2014. Vol. 24, No. 6. P. 553–560. DOI: 10.1111/pan.12384
13. Monahan A., Deer J., Robles A., Traylor P. Regional anesthesia in babies and children // *Int Anesthesiol Clin*. 2019. Vol. 57, No. 4. P. e1–e23. DOI: 10.1097/AIA.0000000000000254
14. Mansfield S.A., Woodroof J., Murphy A.J., et al. Does epidural analgesia really enhance recovery in pediatric surgery patients? // *Pediatr Surg Int*. 2021. Vol. 37, No. 9. P. 1201–1206. DOI: 10.1007/s00383-021-04897-z
15. Llewellyn N., Moriarty A. The national pediatric epidural audit // *Pediatr Anesth*. 2007. Vol. 17, No. 6. P. 520–533. DOI: 10.1111/j.1460-9592.2007.02230.x
16. Wong G.K., Arab A.A., Chew S.C., et al. Major complications related to epidural analgesia in children: a 15-year audit of 3,152 epidurals // *Can J Anesth*. 2013. Vol. 60, No. 4. P. 355–363. DOI: 10.1007/s12630-012-9877-3
17. Евреинов В.В., Жирова Т.А. Лечение боли у детей с детским церебральным параличом при реконструктивных или паллиативных операциях на тазобедренном суставе // *Анестезиология и реаниматология*. 2019. № 5. С. 75–80. DOI: 10.17116/anaesthesiology201905175
18. Ecoffey C., Lacroix F., Giaufre E., et al. Epidemiology and morbidity of regional anesthesia in children: a follow-up one-year prospective survey of the French-Language Society of Pediatric Anesthesiologists (ADARPEF) // *Pediatr Anesth*. 2010. Vol. 20, No. 12. P. 1061–1069. DOI: 10.1111/j.1460-9592.2010.03448.x

19. Swaroop V., Dias L.S. Strategies of hip management in myelomeningocele: To do or not to do // *Hip Int.* 2009. Vol. 19, No. 6S. P. 53–55. DOI: 10.1177/112070000901906s09
20. Иванов С.В., Кенис В.М., Щедрина А.Ю., и др. Spina bifida: мультидисциплинарная проблема (обзор литературы) // *Российский вестник детской хирургии, анестезиологии и реаниматологии.* 2021. Т. 11, № 2. С. 201–213. DOI: 10.17816/psaic958
21. Челпаченко О.Б., Жердев К.В., Фисенко А.П., Дьяконова Е.Ю. Коррекция нейроортопедических нарушений у детей с детским церебральным параличом // *Неврологический журнал имени Л.О. Бадаляна.* 2020. Т. 1, № 2. С. 92–98. DOI: 10.46563/2686-8997-2020-1-2-92-98
22. Бакланов А.Н., Колесов С.В., Шавырин И.А. Оперативное лечение деформаций позвоночника у пациентов с детским церебральным параличом // *Травматология и ортопедия России.* 2011. Т. 17, № 3. С. 73–79. DOI: 10.21823/2311-2905-2011-0-3-73-79
23. Menzies R., Congreve K., Herodes V., et al. A survey of pediatric caudal extradural anesthesia practice // *Pediatr Anesth.* 2009. Vol. 19, No. 9. P. 829–836. DOI: 10.1111/j.1460-9592.2009.03116.x
24. Mannion S., O'Callaghan S., Walsh M., et al. In with the new, out with the old? Comparison of two approaches for psoas compartment block // *Anesth Analg.* 2005. Vol. 101, No. 1. P. 259–264. DOI: 10.1213/01.ANE.0000153866.38440.43
25. Capdevila X., Coimbra C., Choquet O. Approaches to the lumbar plexus: success, risks, and outcome // *Reg Anesth Pain Med.* 2005. Vol. 30, No. 2. P. 150–162. DOI: 10.1016/j.rapm.2004.12.007
26. Gürkan Y., Aksu C., Kuş A., et al. One operator's experience of ultrasound guided lumbar plexus block for pediatric hip surgery // *J Clin Monit Comput.* 2017. Vol. 31, No. 2. P. 331–336. DOI: 10.1007/s10877-016-9869-x
27. Trionfo A., Zimmerman R., Gillock K., et al. Lumbar plexus nerve blocks for perioperative pain management in cerebral palsy patients undergoing hip reconstruction: more effective than general anesthesia and epidurals // *J Pediatr Orthop.* 2023. Vol. 43, No. 1. P. 54–59. DOI: 10.1097/BPO.0000000000002285
28. Villalobos M.A., Veneziano G., Miller R., et al. Evaluation of postoperative analgesia in pediatric patients after hip surgery: lumbar plexus versus caudal epidural analgesia // *J Pain Res.* 2019. Vol. 12. P. 997–1001. DOI: 10.2147/JPR.S191945
29. Omar A.M., Mansour M.A., Kamal A.C. Psoas compartment block for acute postoperative pain management after hip surgery in pediatrics: a comparative study with caudal analgesia // *Reg Anesth Pain Med.* 2011. Vol. 36, No. 2. P. 121–124. DOI: 10.1097/AAP.0b013e31820d41f3
30. Marhofer P. *Ultrasound guidance in regional anesthesia.* 2nd edition. Oxford: Oxford University Press, 2014. 236 p.
31. Awad I.T., Duggan E.M. Posterior lumbar plexus block: anatomy, approaches, and techniques // *Reg Anesth Pain Med.* 2005. Vol. 30, No. 2. P. 143–149. DOI: 10.1016/j.rapm.2004.11.006
32. Kirchmair L., Entner J., Wissel J., et al. A study of the paravertebral anatomy for ultrasound-guided posterior lumbar plexus block // *Anesth Analg.* 2001. Vol. 93, No. 2. P. 477–481. DOI: 10.1213/00000539-200108000-00047
33. Joshi G., Gandhi K., Shah N., et al. Peripheral nerve blocks in the management of postoperative pain: challenges and opportunities // *J Clin Anesth.* 2016. Vol. 35. P. 524–529. DOI: 10.1016/j.jclinane.2016.08.041
34. Dalens B., Tanguy A., Vanneville G. Lumbar plexus block in children: a comparison of two procedures in 50 patients // *Anesth Analg.* 1988. Vol. 67, No. 8. P. 750–758. DOI: 10.1213/00000539-198808000-00006
35. Dadure C., Raux O., Gaudard P., et al. Continuous psoas compartment blocks after major orthopedic surgery in children: a prospective computed tomographic scan and clinical studies // *Anesth Analg.* 2004. Vol. 98, No. 3. P. 623–628. DOI: 10.1213/01.ANE.0000100662.87610.16
36. DeLong L., Krishna S., Roth C., et al. Short communication: lumbar plexus block versus suprainguinal fascia iliaca block to provide analgesia following hip and femur surgery in pediatric-aged patients — an analysis of a case series // *Local Reg Anesth.* 2021. Vol. 14. P. 139–144. DOI: 10.2147/LRA.S334561
37. Laron D., Kelley J., Chidambaran V., McCarthy J. Fascia iliaca pain block results in lower overall opioid usage and shorter hospital stays than epidural anesthesia after hip reconstruction in children with cerebral palsy // *J Pediatr Orthop.* 2022. Vol. 42, No. 2. P. 96–99. DOI: 10.1097/BPO.0000000000002028
38. Quan J., Yang S., Chen Y., et al. Ultrasound-guided comparison of psoas compartment block and supra-inguinal fascia iliaca compartment block for pain management in pediatric developmental dysplasia of hip surgeries // *Front Pediatr.* 2022. Vol. 9. ID 801409. DOI: 10.3389/fped.2021.801409
39. Abdullah M.A., Al-Ahwal L.A., Ahmed S.A. Effect of erector spinae plane block on postoperative analgesia after pediatric hip surgery: Randomized controlled study // *Pain Practice.* 2022. Vol. 22, No. 4. P. 440–446. DOI: 10.1111/papr.13099
40. Elshazly M., Shaban A., Gouda N., et al. Ultrasound-guided lumbar erector spinae plane block versus caudal block for postoperative analgesia in pediatric hip and proximal femur surgery: a randomized controlled study // *Korean J Anesthesiol.* 2023. Vol. 76, No. 3. P. 194–202. DOI: 10.4097/kja.22421
41. Bosinci E., Spasić S., Mitrović M., et al. Erector spinae plane block and placement of perineural catheter for developmental hip disorder surgery in children // *Acta Clin Croat.* 2021. Vol. 60, No. 2. P. 309–313. DOI: 10.20471/acc.2021.60.02.19
42. Elkoundi A., Bentalha A., el Kettani S.E.-C., et al. Erector spinae plane block for pediatric hip surgery — a case report // *Korean J Anesthesiol.* 2019. Vol. 72, No. 1. P. 68–71. DOI: 10.4097/kja.d.18.00149
43. Lucente M., Ragonesi G., Sanguigni M., et al. Erector spinae plane block in children: a narrative review // *Korean J Anesthesiol.* 2022. Vol. 75, No. 6. P. 473–486. DOI: 10.4097/kja.22279
44. Huang C., Zhang X., Dong C., et al. Postoperative analgesic effects of the quadratus lumborum block III and transversalis fascia plane block in pediatric patients with developmental dysplasia of the hip undergoing open reduction surgeries: a double-blinded randomized controlled trial // *BMJ Open.* 2021. Vol. 11, No. 2. ID 38992. DOI: 10.1136/bmjopen-2020-038992
45. Sun K., Jin M., Zhang X. Ultrasound-guided lumbar plexus block versus transversus abdominis plane block for analgesia in children with hip dislocation: A double-blind, randomized trial // *Open Medicine (Warsaw, Poland).* 2022. Vol. 17, No. 1. P. 1664–1673. DOI: 10.1515/med-2022-0581
46. Löchel J., Janz V., Leopold V.J., et al. Transversus abdominis plane block for improved early postoperative pain management after periacetabular osteotomy: A randomized clinical trial // *J Clin Med.* 2021. Vol. 10, No. 3. ID 394. DOI: 10.3390/jcm10030394

47. Girón-Arango L., Peng P.W.H., Chin K.J., et al. Pericapsular nerve group (PENG) block for hip fracture // *Reg Anesth Pain Med*. 2018. Vol. 43, No. 8. P. 859–863. DOI: 10.1097/AAP.0000000000000847
48. Tran J., Peng P.W.H., Lam K., et al. Anatomic study of innervation of the anterior hip capsule: implication for image-guided intervention // *Reg Anesth Pain Med*. 2018. Vol. 43, No. 2. P. 186–192. DOI: 10.1097/AAP.0000000000000778
49. Laumonerie P., Dalmas Y., Tibbo M.E., et al. Sensory innervation of the hip joint and referred pain: A systematic review of the literature // *Pain Med*. 2021. Vol. 22, No. 5. P. 1149–1157. DOI: 10.1093/pm/pnab061
50. Gardner E. The innervation of the hip joint // *The Anatomical record*. 1948. Vol. 101, No. 3. P. 353–371. DOI: 10.1002/ar.1091010309
51. Kampa R.J., Prasthofer A., Lawrence-Watt D.J., Pattison R.M. The internervous safe zone for incision of the capsule of the hip: A cadaver study // *J Bone Jt Surg*. 2007. Vol. 89-B, No. 7. P. 971–976. DOI: 10.1302/0301-620X.89B7.19053
52. Tran J., Agur A., Peng P. Is pericapsular nerve group (PENG) block a true pericapsular block? // *Reg Anesth Pain Med*. 2019. Vol. 44, No. 2. ID 257. DOI: 10.1136/rapm-2018-100278
53. Huda A.U., Ghafoor H. The use of pericapsular nerve group (PENG) block in hip surgeries is associated with a reduction in opioid consumption, less motor block, and better patient satisfaction: A meta-analysis // *Cureus*. 2022. Vol. 14, No. 9. ID e28872. DOI: 10.7759/cureus.28872
54. Farag A., Hendi N.I., Diab R.A. Does pericapsular nerve group block have limited analgesia at the initial post-operative period? Systematic review and meta-analysis // *J Anesth*. 2023. Vol. 37, No. 1. P. 138–153. DOI: 10.1007/s00540-022-03129-5
55. Yu L., Shen X., Liu H. The efficacy of pericapsular nerve group block for postoperative analgesia in patients undergoing hip surgery: A systematic review and meta-analysis of randomized controlled trials // *Front Med (Lausanne)*. 2023. Vol. 10. ID 1084532. DOI: 10.3389/fmed.2023.1084532
56. Domagalska M., Wiczciorowska-Tobis K., Reysner T., et al. Pericapsular Nerves Group (PENG) block in children under five years of age for analgesia in surgery for hip dysplasia: Case report // *J Pers Med*. 2023. Vol. 13, No. 3. ID 454. DOI: 10.3390/jpm13030454
57. Orozco S., Muñoz D., Jaramillo S., Herrera A.M. Pediatric use of Pericapsular Nerve Group (PENG) block for hip surgical procedures // *J Clin Anesth*. 2019. Vol. 57. P. 143–144. DOI: 10.1016/j.jclinane.2019.04.010
58. Aksu C., Cesur S., Kuş A. Pericapsular nerve group block and lateral femoral cutaneous block with single needle entry are possible in pediatric patients // *J Clin Anesth*. 2021. Vol. 71. ID 110215. DOI: 10.1016/j.jclinane.2021.110215
59. Aksu C., Cesur S., Kuş A. Pericapsular nerve group (PENG) block for postoperative analgesia after open reduction of pediatric congenital dysplasia of the hip // *J Clin Anesth*. 2020. Vol. 61. ID 109675. DOI: 10.1016/j.jclinane.2019.109675
60. Anido Guzmán J.A., Robles Barragán F.J., Funcia de la Torre I., et al. Bilateral pericapsular nerves group (PENG) block for analgesia in pediatric hip surgery // *Revista española de anestesiología y reanimación (English Edition)*. 2022. Vol. 69, No. 8. P. 502–505. DOI: 10.1016/j.redare.2021.05.017
61. Wyatt K., Zidane M., Liu C.-J.J. Utilization of a continuous pericapsular nerve group (PENG) block with an opioid-sparing repair of a femoral neck fracture in a pediatric patient // *Case Rep Orthop*. 2020. Vol. 2020. ID 2516578. DOI: 10.1155/2020/2516578
62. Yörükoğlu H.U., Cesur S., Aksu C., Kuş A. Opioid sparing effect of PENG block in open reduction of pediatric developmental dysplasia of the hip: a case series // *Reg Anesth Pain Med*. 2022. Vol. 47, No. S1. ID A288. DOI: 10.1136/rapm-2022-ESRA.508
63. Bilal B., Öksüz G., Boran Ö.F., et al. High volume pericapsular nerve group (PENG) block for acetabular fracture surgery: A new horizon for novel block // *J Clin Anesth*. 2020. Vol. 62. ID 109702. DOI: 10.1016/j.jclinane.2020.109702
64. Luftig J., Dreyfuss A., Mantuani D., et al. A new frontier in pelvic fracture pain control in the ED: Successful use of the pericapsular nerve group (PENG) block // *Am J Emerg Med*. 2020. Vol. 38, No. 12. P. 2761.e5–2761.e9. DOI: 10.1016/j.ajem.2020.05.085
65. Moorthy A., Choi S., Safa B., et al. Novel use of continuous pericapsular nerve group (PENG) block technique for traumatic superior and inferior pubic rami fractures: a case report // *Reg Anesth Pain Med*. 2023. Vol. 48, No. 5. P. 230–233. DOI: 10.1136/rapm-2022-104151

REFERENCES

- Smelov PA, Nikitina SYu, editors. *Zdravookhranenie v Rossii 2021. Statisticheskii sbornik*. Moscow: Rosstat, 2021. 65 p. (In Russ.)
- Mirgorodskaya OV, Schepin VO, Chicherin LP. The morbidity of children population and its regional characteristics in the Russian Federation in 2012–2018. *Problems of Social Hygiene, Public Health and History of Medicine*. 2020;28(6):1240–1246. (In Russ.) DOI: 10.32687/0869-866X-2020-28-6-1240-1246
- Zucker EJ, Lee EY, Restrepo R, Eisenberg RL. Hip disorders in children. *Am J Roentgenol*. 2013;201(6):776–796. DOI: 10.2214/AJR.13.10623
- Kozhevnikov VV, Osipova AA, Kozhevnikov VA, et al. Morphological aspects of the choice of adequate surgical strategy for the treatment of congenital hip dislocation and prevention of progressive dystrophic changes in the children's hip. *Detskaya khirurgiya*. 2012;(3):38–40. (In Russ.)
- Bortulev PI, Baskaeva TV, Vissarionov SV, et al. Salter vs pemberton: comparative radiologic analysis of changes in the acetabulum and pelvis after surgical correction in children with hip dysplasia. *Traumatology and Orthopedics of Russia*. 2022;28(2):27–37. (In Russ.) DOI: 10.17816/2311-2905-1748
- Anger M, Valovska T, Beloeil H, et al. Prospect guideline for total hip arthroplasty: a systematic review and procedure-specific postoperative pain management recommendations. *Anaesthesia*. 2021;76(8):1082–1097. DOI: 10.1111/anae.15498
- Morozov DV, Koriachkin VA. Recommendations for anesthesia management of hip and hip surgery: literature review. *Regional Anesthesia and Acute Pain Management*. 2023;17(2):81–88. (In Russ.) DOI: 10.17816/RA191375
- Diordiev AV, Ayzenberg VL, Yakovleva ES. Anesthesia in patients with cerebral palsy. *Regional Anesthesia and Acute Pain Management*. 2015;9(3):29–36. (In Russ.) DOI: 10.17816/RA36261
- Zabolotskiy DV, Koryachkin VA. Child and regional anesthesia — What for? Where? And how? *Regional Anesthesia*

- and Acute Pain Management. 2016;10(4):243–253. (In Russ.) DOI: 10.17816/RA42815
10. Wick EC, Grant MC, Wu CL. Postoperative multimodal analgesia pain management with nonopioid analgesics and techniques: A review. *JAMA Surgery*. 2017;152(7):691–697. DOI: 10.1001/jamasurg.2017.0898
11. Kovac AL. Postoperative nausea and vomiting in pediatric patients. *Pediatric Drugs*. 2021;23(1):11–37. DOI: 10.1007/s40272-020-00424-0
12. Goeller JK, Bhalla T, Tobias JD. Combined use of neuraxial and general anesthesia during major abdominal procedures in neonates and infants. *Pediatr Anesth*. 2014;24(6):553–560. DOI: 10.1111/pan.12384
13. Monahan A, Deer J, Robles A, Traylor P. Regional anesthesia in babies and children. *Int Anesthesiol Clin*. 2019;57(4):e1–e23. DOI: 10.1097/AIA.0000000000000254
14. Mansfield SA, Woodroof J, Murphy AJ, et al. Does epidural analgesia really enhance recovery in pediatric surgery patients? *Pediatr Surg Int*. 2021;37(9):1201–1206. DOI: 10.1007/s00383-021-04897-z
15. Llewellyn N, Moriarty A. The national pediatric epidural audit. *Pediatr Anesth*. 2007;17(6):520–533. DOI: 10.1111/j.1460-9592.2007.02230.x
16. Wong GK, Arab AA, Chew SC, et al. Major complications related to epidural analgesia in children: a 15-year audit of 3,152 epidurals. *Can J Anesth*. 2013;60(4):355–363. DOI: 10.1007/s12630-012-9877-3
17. Evreinov VV, Zhironova TA. Pain management in children with cerebral palsy undergoing reconstructive or palliative hip joint surgery. *Russian Journal of Anesthesiology and Reanimatology*. 2019;(5):75–8. (In Russ.) DOI: 10.17116/anaesthesiology201905175
18. Ecoffey C, Lacroix F, Giaufré E, et al. Epidemiology and morbidity of regional anesthesia in children: a follow-up one-year prospective survey of the French-Language Society of Pediatric Anesthesiologists (ADARPEF). *Pediatr Anesth*. 2010;20(12):1061–1069. DOI: 10.1111/j.1460-9592.2010.03448.x
19. Swaroop V, Dias LS. Strategies of hip management in myelomeningocele: To do or not to do. *Hip Int*. 2009;19(6S):53–55. DOI: 10.1177/112070000901906s09
20. Ivanov SV, Kenis VM, Shchedrina AY, et al. Spina bifida: a multidisciplinary problem (a literature review). *Russian Journal of Pediatric Surgery, Anesthesia and Intensive Care*. 2021;11(2):201–213. (In Russ.) DOI: 10.17816/psaic958
21. Chelpachenko OB, Zherdev KV, Fisenko AP, Dyakonova EYu. Correction of neuroorthopedic disorders in children with cerebral palsy. *L.O. Badalyan Neurological Journal*. 2020;1(2):92–98. (In Russ.) DOI: 10.46563/2686-8997-2020-1-2-92-98
22. Baklanov AN, Kolesov SV, Shavyrin AI. Operative treatment of spinal deformities in patients with cerebral palsy. *Traumatology and Orthopedics of Russia*. 2011;17(3):73–79. (In Russ.) DOI: 10.21823/2311-2905-2011-0-3-73-79
23. Menzies R, Congreve K, Herodes V, et al. A survey of pediatric caudal extradural anesthesia practice. *Pediatr Anesth*. 2009;19(9):829–836. DOI: 10.1111/j.1460-9592.2009.03116.x
24. Mannion S, O'Callaghan S, Walsh M, et al. In with the new, out with the old? Comparison of two approaches for psoas compartment block. *Anesth Analg*. 2005;101(1):259–264. DOI: 10.1213/01.ANE.0000153866.38440.43
25. Capdevila X, Coimbra C, Choquet O. Approaches to the lumbar plexus: success, risks, and outcome. *Reg Anesth Pain Med*. 2005;30(2):150–162. DOI: 10.1016/j.rapm.2004.12.007
26. Gürkan Y, Aksu C, Kuş A, et al. One operator's experience of ultrasound guided lumbar plexus block for pediatric hip surgery. *J Clin Monit Comput*. 2017;31(2):331–336. DOI: 10.1007/s10877-016-9869-x
27. Trionfo A, Zimmerman R, Gillock K, et al. Lumbar plexus nerve blocks for perioperative pain management in cerebral palsy patients undergoing hip reconstruction: more effective than general anesthesia and epidurals. *J Pediatr Orthop*. 2023;43(1):54–59. DOI: 10.1097/BPO.0000000000002285
28. Villalobos MA, Veneziano G, Miller R, et al. Evaluation of postoperative analgesia in pediatric patients after hip surgery: lumbar plexus versus caudal epidural analgesia. *J Pain Res*. 2019;12:997–1001. DOI: 10.2147/JPR.S191945
29. Omar AM, Mansour MA, Kamal AC. Psoas compartment block for acute postoperative pain management after hip surgery in pediatrics: a comparative study with caudal analgesia. *Reg Anesth Pain Med*. 2011;36(2):121–124. DOI: 10.1097/AAP.0b013e31820d41f3
30. Marhofer P. *Ultrasound guidance in regional anesthesia*. 2nd edition. Oxford: Oxford University Press, 2014. 236 p.
31. Awad IT, Duggan EM. Posterior lumbar plexus block: anatomy, approaches, and techniques. *Reg Anesth Pain Med*. 2005;30(2):143–149. DOI: 10.1016/j.rapm.2004.11.006
32. Kirchmair L, Entner J, Wissel J, et al. A study of the paravertebral anatomy for ultrasound-guided posterior lumbar plexus block. *Anesth Analg*. 2001;93(2):477–481. DOI: 10.1213/0000539-200108000-00047
33. Joshi G, Gandhi K, Shah N, et al. Peripheral nerve blocks in the management of postoperative pain: challenges and opportunities. *J Clin Anesth*. 2016;35:524–529. DOI: 10.1016/j.jclinane.2016.08.041
34. Dalens B, Tanguy A, Vanneville G. Lumbar plexus block in children: a comparison of two procedures in 50 patients. *Anesth Analg*. 1988;67(8):750–758. DOI: 10.1213/0000539-198808000-00006
35. Dadure C, Raux O, Gaudard P, et al. Continuous psoas compartment blocks after major orthopedic surgery in children: a prospective computed tomographic scan and clinical studies. *Anesth Analg*. 2004;98(3):623–628. DOI: 10.1213/01.ANE.0000100662.87610.16
36. DeLong L, Krishna S, Roth C, et al. Short communication: lumbar plexus block versus suprainguinal fascia iliaca block to provide analgesia following hip and femur surgery in pediatric-aged patients — an analysis of a case series. *Local Reg Anesth*. 2021;14:139–144. DOI: 10.2147/LRA.S334561
37. Laron D, Kelley J, Chidambaram V, McCarthy J. Fascia iliaca pain block results in lower overall opioid usage and shorter hospital stays than epidural anesthesia after hip reconstruction in children with cerebral palsy. *J Pediatr Orthop*. 2022;42(2):96–99. DOI: 10.1097/BPO.0000000000002028
38. Quan J, Yang S, Chen Y, et al. Ultrasound-guided comparison of psoas compartment block and supra-inguinal fascia iliaca compartment block for pain management in pediatric developmental dysplasia of hip surgeries. *Front Pediatr*. 2022;9:801409. DOI: 10.3389/fped.2021.801409

39. Abdullah MA, Al-Ahwal LA, Ahmed SA. Effect of erector spinae plane block on postoperative analgesia after pediatric hip surgery: Randomized controlled study. *Pain Practice*. 2022;22(4):440–446. DOI: 10.1111/papr.13099
40. Elshazly M, Shaban A, Gouda N, et al. Ultrasound-guided lumbar erector spinae plane block versus caudal block for postoperative analgesia in pediatric hip and proximal femur surgery: a randomized controlled study. *Korean J Anesthesiol*. 2023;76(3):194–202. DOI: 10.4097/kja.22421
41. Bosinci E, Spasić S, Mitrović M, et al. Erector spinae plane block and placement of perineural catheter for developmental hip disorder surgery in children. *Acta Clin Croat*. 2021;60(2):309–313. DOI: 10.20471/acc.2021.60.02.19
42. Elkoundi A, Bentalha A, el Kettani SE-C, et al. Erector spinae plane block for pediatric hip surgery — a case report. *Korean J Anesthesiol*. 2019;72(1):68–71. DOI: 10.4097/kja.d.18.00149
43. Lucente M, Ragonesi G, Sanguigni M, et al. Erector spinae plane block in children: a narrative review. *Korean J Anesthesiol*. 2022;75(6):473–486. DOI: 10.4097/kja.22279
44. Huang C, Zhang X, Dong C, et al. Postoperative analgesic effects of the quadratus lumborum block III and transversalis fascia plane block in pediatric patients with developmental dysplasia of the hip undergoing open reduction surgeries: a double-blinded randomized controlled trial. *BMJ Open*. 2021;11(2):38992. DOI: 10.1136/bmjopen-2020-038992
45. Sun K, Jin M, Zhang X. Ultrasound-guided lumbar plexus block versus transversus abdominis plane block for analgesia in children with hip dislocation: A double-blind, randomized trial. *Open Medicine (Warsaw, Poland)*. 2022;17(1):1664–1673. DOI: 10.1515/med-2022-0581
46. Löchel J, Janz V, Leopold VJ, et al. Transversus abdominis plane block for improved early postoperative pain management after periacetabular osteotomy: A randomized clinical trial. *J Clin Med*. 2021;10(3):394. DOI: 10.3390/jcm10030394
47. Girón-Arango L, Peng PWH, Chin KJ, et al. Pericapsular nerve group (PENG) block for hip fracture. *Reg Anesth Pain Med*. 2018;43(8):859–863. DOI: 10.1097/AAP.0000000000000847
48. Tran J, Peng PWH, Lam K, et al. Anatomic study of innervation of the anterior hip capsule: implication for image-guided intervention. *Reg Anesth Pain Med*. 2018;43(2):186–192. DOI: 10.1097/AAP.0000000000000778
49. Laumonerie P, Dalmas Y, Tibbo ME, et al. Sensory innervation of the hip joint and referred pain: A systematic review of the literature. *Pain Med*. 2021;22(5):1149–1157. DOI: 10.1093/pm/pnab061
50. Gardner E. The innervation of the hip joint. *The Anatomical record*. 1948;101(3):353–371. DOI: 10.1002/ar.1091010309
51. Kampa RJ, Prasthofer A, Lawrence-Watt DJ, Pattison RM. The internervous safe zone for incision of the capsule of the hip: A cadaver study. *J Bone Jt Surg*. 2007;89-B(7):971–976. DOI: 10.1302/0301-620X.89B7.19053
52. Tran J, Agur A, Peng P. Is pericapsular nerve group (PENG) block a true pericapsular block? *Reg Anesth Pain Med*. 2019;44(2):257. DOI: 10.1136/rapm-2018-100278
53. Huda AU, Ghafoor H. The use of pericapsular nerve group (PENG) block in hip surgeries is associated with a reduction in opioid consumption, less motor block, and better patient satisfaction: A meta-analysis. *Cureus*. 2022;14(9):e28872. DOI: 10.7759/cureus.28872
54. Farag A, Hendi NI, Diab RA. Does pericapsular nerve group block have limited analgesia at the initial post-operative period? Systematic review and meta-analysis. *J Anesth*. 2023;37(1):138–153. DOI: 10.1007/s00540-022-03129-5
55. Yu L, Shen X, Liu H. The efficacy of pericapsular nerve group block for postoperative analgesia in patients undergoing hip surgery: A systematic review and meta-analysis of randomized controlled trials. *Front Med (Lausanne)*. 2023;10:1084532. DOI: 10.3389/fmed.2023.1084532
56. Domagalska M, Wieczorowska-Tobis K, Reysner T, et al. Pericapsular Nerves Group (PENG) block in children under five years of age for analgesia in surgery for hip dysplasia: Case report. *J Pers Med*. 2023;13(3):454. DOI: 10.3390/jpm13030454
57. Orozco S, Muñoz D, Jaramillo S, Herrera AM. Pediatric use of Pericapsular Nerve Group (PENG) block for hip surgical procedures. *J Clin Anesth*. 2019;57:143–144. DOI: 10.1016/j.jclinane.2019.04.010
58. Aksu C, Cesur S, Kuş A. Pericapsular nerve group block and lateral femoral cutaneous block with single needle entry are possible in pediatric patients. *J Clin Anesth*. 2021;71:110215. DOI: 10.1016/j.jclinane.2021.110215
59. Aksu C, Cesur S, Kuş A. Pericapsular nerve group (PENG) block for postoperative analgesia after open reduction of pediatric congenital dysplasia of the hip. *J Clin Anesth*. 2020;61:109675. DOI: 10.1016/j.jclinane.2019.109675
60. Anido Guzmán JA, Robles Barragán FJ, Funcia de la Torre I, et al. Bilateral pericapsular nerves group (PENG) block for analgesia in pediatric hip surgery. *Revista española de anestesiología y reanimación (English Edition)*. 2022;69(8):502–505. DOI: 10.1016/j.redare.2021.05.017
61. Wyatt K, Zidane M, Liu C-JJ. Utilization of a continuous pericapsular nerve group (PENG) block with an opioid-sparing repair of a femoral neck fracture in a pediatric patient. *Case Rep Orthop*. 2020;2020:2516578. DOI: 10.1155/2020/2516578
62. Yörükoğlu HU, Cesur S, Aksu C, Kuş A. Opioid sparing effect of PENG block in open reduction of pediatric developmental dysplasia of the hip: a case series. *Reg Anesth Pain Med*. 2022;47(S1):A288. DOI: 10.1136/rapm-2022-ESRA.508
63. Bilal B, Öksüz G, Boran ÖF, et al. High volume pericapsular nerve group (PENG) block for acetabular fracture surgery: A new horizon for novel block. *J Clin Anesth*. 2020;62:109702. DOI: 10.1016/j.jclinane.2020.109702
64. Luftig J, Dreyfuss A, Mantuani D, et al. A new frontier in pelvic fracture pain control in the ED: Successful use of the pericapsular nerve group (PENG) block. *Am J Emerg Med*. 2020;38(12):2761.e5–2761.e9. DOI: 10.1016/j.ajem.2020.05.085
65. Moorthy A, Choi S, Safa B, et al. Novel use of continuous pericapsular nerve group (PENG) block technique for traumatic superior and inferior pubic rami fractures: a case report. *Reg Anesth Pain Med*. 2023;48(5):230–233. DOI: 10.1136/rapm-2022-104151

ОБ АВТОРАХ

***Вероника Сергеевна Новикова**, адрес: Россия, 190020, Санкт-Петербург, наб. Реки Фонтанки, д. 154; ORCID: 0000-0002-9257-1382; eLibrary SPIN: 3679-8101; e-mail: veronicova@mail.ru

Олег Владимирович Кулешов, канд. мед. наук; ORCID: 0000-0001-5177-2527; eLibrary SPIN: 9876-6486; e-mail: dkov2001@mail.ru

Глеб Эдуардович Ульрих, д-р мед. наук; ORCID: 0000-0001-7491-4153; eLibrary SPIN: 7333-9506; e-mail: ostrovgl@rambler.ru

AUTHORS' INFO

***Veronika S. Novikova**, address: 154, emb. Reki Fontanki, Saint Petersburg, 190020, Russia; ORCID: 0000-0002-9257-1382; eLibrary SPIN: 3679-8101; e-mail: veronicova@mail.ru

Oleg V. Kuleshov, MD, Cand. Sci. (Med.); ORCID: 0000-0001-5177-2527; eLibrary SPIN: 9876-6486; e-mail: dkov2001@mail.ru

Gleb E. Ulrikh, MD, Dr. Sci. (Med.); ORCID: 0000-0001-7491-4153; eLibrary SPIN: 7333-9506; e-mail: ostrovgl@rambler.ru

* Автор, ответственный за переписку / Corresponding author

DOI: <https://doi.org/10.17816/psaic1546>

Обзорная статья

Исследование метаболома мочи в детской урологии. Обзор литературы

Г.И. Кузовлева^{1,2}, Е.Ю. Власенко¹, Л.Д. Мальцева¹, О.Л. Морозова¹¹ Первый Московский государственный медицинский университет им. И.М. Сеченова (Сеченовский Университет), Москва, Россия;² Детская городская клиническая больница № 9 им. Г.Н. Сперанского, Москва, Россия

АННОТАЦИЯ

Метаболомика — наука, которая изучает молекулы малого размера (от 50 до 5000 Да), образующиеся в результате реализации метаболических путей процессов в клетках и поддержания их жизнедеятельности. Исследование метаболома мочи — перспективное направление для диагностики ранних этапов повреждения различных клеток мочевыделительной системы в детской урологии, позволяющее исследовать группы биомаркеров или их спектр, что может улучшить выявление имеющихся нарушений, а многомерный анализ обеспечит большую точность при постановке диагноза. Цель исследования — обобщить известную на сегодняшний день информацию о метаболоме мочи и его изменении при врожденных пороках развития мочевой системы, сопровождающихся дисплазией почек и приводящих к острому почечному повреждению или хронической болезни почек. Проведен поиск литературных источников с использованием следующих баз данных: PubMed, Embase и Google Scholar. В обзоре представлены возможности метаболомного анализа для обеспечения качественно нового уровня диагностики и мониторинга повреждения структур органов и тканей мочевой системы, выявления предикторов прогрессирования патологии, а также для персонализированной тактики принятия врачебных решений. Приведены ограничения данного метода, связанные с дорогостоящим оборудованием, подготовкой высококвалифицированного персонала и сложностью интерпретации результатов. Исследование метаболома мочи очень перспективно в диагностике и выборе своевременной рациональной стратегии лечения детей с пороками развития мочевой системы.

Ключевые слова: метаболом мочи; масс-спектрометрия; повреждение почек; врожденная уродопатия; дети.

Как цитировать

Кузовлева Г.И., Власенко Е.Ю., Мальцева Л.Д., Морозова О.Л. Исследование метаболома мочи в детской урологии. Обзор литературы // Российский вестник детской хирургии, анестезиологии и реаниматологии. 2023. Т. 13, № 4. С. 551–563. DOI: <https://doi.org/10.17816/psaic1546>

DOI: <https://doi.org/10.17816/psaic1546>

Review Article

Urine metabolome investigation in pediatric urology. Review

Galina I. Kuzovleva^{1,2}, Ekaterina Yu. Vlasenko¹, Larisa D. Maltseva¹, Olga L. Morozova¹

¹ I.M. Sechenov First Moscow State Medical University (Sechenov University), Moscow, Russia;

² Speransky Children's Hospital No. 9, Moscow, Russia

ABSTRACT

Metabolomics is the science of studying small molecules (50–5,000 Da) formed because of the implementation of metabolic pathways in cells and the maintenance of their vital functions. The study of urine metabolome is a promising direction for diagnosing early stages of damage to various cells of the urinary system in pediatric urology, allowing the study of biomarkers or their spectrum, which can improve the identification of existing disorders, and multivariate analysis will provide greater accuracy in making a diagnosis. This study aimed to summarize existing information on urine metabolome and its changes in cases of congenital malformations of the urinary system, accompanied by renal dysplasia, leading to acute kidney injury or chronic kidney disease. A literature search and review was conducted using PubMed, Embase, and Google Scholar. The review presents the possibilities of metabolomic analysis to provide a qualitatively new level of diagnosis and monitoring of damage to the structures of organs and tissues of the urinary system, identifying predictors of pathology progression, and personalized techniques for making medical decisions. However, this method is limited by the high cost of the equipment, need for training of highly qualified personnel, and difficulty in interpreting the results. The study of urine metabolome is very promising for the diagnosis and selection of a timely, rational treatment strategy for children with malformations of the urinary system.

Keywords: urine metabolome; mass spectrometry; kidney damage; congenital uropathy; children.

To cite this article

Kuzovleva GI, Vlasenko EYu, Maltseva LD, Morozova OL. Urine metabolome investigation in pediatric urology. Review. *Russian Journal of Pediatric Surgery, Anesthesia and Intensive Care*. 2023;13(4):551–563. DOI: <https://doi.org/10.17816/psaic1546>

Received: 14.08.2023

Accepted: 10.11.2023

Published: 25.12.2023

DOI: <https://doi.org/10.17816/psaic1546>

Review Article

儿科泌尿学中的尿代谢组研究。文献综述

Galina I. Kuzovleva^{1,2}, Ekaterina Yu. Vlasenko¹, Larisa D. Maltseva¹, Olga L. Morozova¹¹ I.M. Sechenov First Moscow State Medical University (Sechenov University), Moscow, Russia;² Speransky Children's Hospital No. 9, Moscow, Russia

摘要

代谢组学是一门研究小分子（50至5000Da）的科学，这些小分子是细胞内实现新陈代谢过程并维持其生命活动的结果。尿代谢组研究是小儿泌尿外科诊断泌尿系统各种细胞早期损伤的一个前景广阔的领域，可以对生物标志物组或其频谱进行研究，从而改进对现有疾病的检测，多维分析将提供更高的诊断准确性。这项研究旨在总结目前已知的尿液代谢组及其在先天性泌尿系统畸形伴有肾发育不良并导致急性肾损伤或慢性肾病时的变化情况。我们使用以下数据库进行了文献检索：PubMed、Embase 和 Google Scholar。这篇综述介绍了代谢组学分析为诊断和监测泌尿系统器官和组织结构的损伤、确定病理进展的预测因子以及个性化医疗决策策略提供新的质量水平的可能性。介绍了这种方法的局限性，包括设备昂贵、需要培训高素质人才以及难以解释结果。尿代谢组的研究在小儿泌尿系畸形的诊断和适时合理治疗策略的选择上是非常有前景的。

关键词：尿液代谢组；质谱；肾损伤；先天性尿病；儿童。

引用本文

Kuzovleva GI, Vlasenko EYu, Maltseva LD, Morozova OL. 儿科泌尿学中的尿代谢组研究。文献综述. *Russian Journal of Pediatric Surgery, Anesthesia and Intensive Care*. 2023;13(4):551–563. DOI: <https://doi.org/10.17816/psaic1546>

收到: 14.08.2023

接受: 10.11.2023

发布日期: 25.12.2023

АКТУАЛЬНОСТЬ

Метаболом — это совокупность малых молекул (от 50 до 5000 Да), вырабатываемых клетками в процессе их жизнедеятельности, которые помогают в определении клеточного фенотипа [1]. Его исследование дает уникальное представление о физиологических и патологических процессах, происходящих в клетках, так как объединяет генетическую и фенотипическую информацию [2].

В детской урологии диагностика состояния почечной паренхимы остается до сих пор актуальной проблемой. На сегодняшний день для оценки функции почек используют показатели креатинина мочи, однако его значения изменяются уже на поздних стадиях заболевания, что ведет к запоздалой диагностике.

Метаболические биомаркеры, включая летучие и нелетучие органические соединения, обычно применяются в виде панелей соединений, а не отдельных веществ, что повышает достоверность диагностики. Группа биомаркеров или спектр, по сравнению с отдельными метаболитами, может лучше выявлять имеющиеся нарушения, а многомерный анализ обеспечивает большую точность при ранней постановке диагноза [3].

Таким образом, существует необходимость поиска надежных диагностических, прогностически важных маркеров, которые бы расширили возможности ранней диагностики и мониторинга повреждения почек у детей, определения стратегии персонализированной терапии.

СТАНДАРТИЗАЦИЯ ПРОБОПОДГОТОВКИ

Исследования метаболома мочи характеризуются простотой и неинвазивностью сбора биологического материала, наличием большого количества уже известных оцениваемых метаболитов и способностью отражать дисбаланс всех биохимических процессов в почках и организме в целом. Эти свойства обеспечивают возможность мониторинга заболевания и анализа эффективности лечения, не причиняя при этом дискомфорт пациенту [4, 5]. Ряд авторов подчеркивает преимущества этой методики в связи с более высокой концентрацией метаболитов в моче по сравнению с плазмой крови и более богатой матрицей для анализа [4]. Их концентрация переменна и зависит от возраста, что позволяет более точно диагностировать заболевание, ориентируясь на особенности и специфику его течения у пациентов разных возрастных групп [6].

Необходимо строго стандартизировать методологию сбора и хранения образцов, избегать попадания загрязняющих веществ, что может повлиять на результат теста. Поэтому у младенцев и детей раннего возраста целесообразно применение мочесборников, которые приклеивают к коже промежности [7].

Вопрос хранения и консервирования мочи для анализа весьма актуален. Единичные исследования подтверждают, что использование борной кислоты помогает замедлить размножение бактерий, но вызывает деструкцию метаболитов, что ограничивает его применение для оценки метаболома. В настоящее время известно о применении тимола в качестве консерванта. Но имеющиеся данные свидетельствуют, что на устойчивость метаболических соединений главным образом влияет не наличие/отсутствие консерванта, а температура хранения образцов мочи [8]. Полученные для анализа пробы сохраняют при комнатной температуре в течение 24 ч, а при 4 °С — в течение 48 ч, поэтому возможно недлительное хранение без консервантов.

Важную роль в оценке метаболома играет промежуток времени между забором проб и их анализом. Чтобы получить точные результаты, анализ должен быть проведен в течение 2 ч после сбора [9], что в настоящее время трудно реализуемо. В связи с этим собранную мочу рекомендуют немедленно замораживать для исключения нежелательной микробной контаминации и деградации [10]. Исследование W.B. Dunn и соавт. [11] показало, что в образце мочи, хранящемся при 4 °С, метаболомный состав остается неизменным в течение 24 ч. Далее необходима глубокая заморозка, при температуре –80 °С образцы могут храниться длительное время [12].

МЕТОДИКИ ИССЛЕДОВАНИЯ МЕТАБОЛОМА МОЧИ

Для оценки метаболома используются различные по специфичности, чувствительности, доступности, простоте интерпретации результатов методики.

Нетаргетная масс-спектрометрия направлена на получение доступной метаболической информации, что позволяет выявить все метаболиты, присутствующие в биологическом образце, и является лидирующим по специфичности, чувствительности, доступности, простоте интерпретации результатов скрининговой методикой. Она дает возможность оценить работу определенного органа или системы, а также открыть новые, неизвестные ранее вещества [13, 14]. Информацию об известных и изученных метаболитах можно найти в таких базах данных, как HMDB [15] и Metlin [16], а о метаболитах мочи — в The Urine Metabolome Database [17].

Таргетные методики измеряют и количественно оценивают кластеры, классы и группы метаболических соединений, выбор которых зависит от экспериментальной задачи. Они применяются для мониторинга и выбора стратегии лечения.

В комплекс исследований для изучения метаболома входят различные виды спектроскопии: инфракрасная спектроскопия с преобразованием Фурье (ИКФС), рамановская спектроскопия, спектроскопия ядерного

магнитного резонанса (ЯМР-спектроскопия). Они помогают быстро проанализировать метаболиты, в которых спектры поглощения при определенных длинах волн определяют структуру неизвестных метаболитов, а площадь под кривой спектров поглощения определяет их количество. Однако эти подходы не обладают достаточной чувствительностью и избирательностью. Кроме того, недостатком рамановской спектроскопии можно считать слабый сигнал комбинированного рассеивания, что делает процесс обнаружения метаболитов долгим [18].

Масс-спектрометрия (МС) может быть прямого ввода и с предварительной хроматографией, а также нетаргетной (без профилирования соединений, а определением всего спектра) и таргетной (с исследованием конкретных метаболитов) [18]. Для анализа летучих органических соединений мочи в МС прямого ввода успешно использовался времяпролетный масс-спектрометр «Рефлектрон» с лазерной ионизацией при атмосферном давлении без предварительной пробоподготовки [19]. Преимуществами данной методики являются сокращенное время анализа и большое количество каналов ионизации, что обеспечивает ионизацию соединений более широкого класса и минимальные потери при этом процессе. Однако технологические ограничения прибора связаны с низкой (5000 пиков) разрешающей способностью, что приводит к интерференции пиков и снижает объем различий между пробами. Тандемные приборы сочетают в себе сначала разделение веществ (хроматографию) различными методами (газовая, ГХ, или жидкостная, ЖХ), а затем — детекцию по соотношению масса/заряд. В исследовании метаболома мочи МС имеет наилучшую чувствительность, селективность и возможность идентификации для последующего анализа большинства мочевых метаболитов [4]. Однако данные МС тяжелее воспроизводить по сравнению с ЯМР-спектроскопией [18]. ЖХ-МС/МС и ГХ-МС наиболее чувствительны — нижние пределы обнаружения метаболитов в 10–100 раз выше по сравнению с другими методами [20]. Использование ЖХ-МС/МС способствует отделению метаболитов от компонентов матрицы, повышая чувствительность и уменьшая погрешности, а также улучшая специфичность за счет разделения изобарических соединений, которые невозможно различить только с помощью масс-спектрометра, но среди МС ЖХ-МС является наиболее дорогостоящей [18, 21].

Газовая хромато-масс-спектрометрия (ГХ-МС) подходит, как для таргетного, так и для нетаргетного определения малых молекулярных метаболитов, включая небольшие кислоты, спирты, гидроксикислоты, аминокислоты, сахара, жирные кислоты, стеролы, катехоламины, лекарства и токсины. Важным преимуществом этой методики является возможность идентифицировать и полуколичественно определить более 200 показателей метаболома мочи [22]. К недостаткам данной методики относят то, что вещества для анализа должны быть летучими или улетающими путем дериватизации, очистка

источника метаболитов требует специальной вентиляционной системы. Кроме того, анализ метаболома с помощью ГХ-МС занимает много времени [18].

Помимо перечисленных разрабатываются новые технологии на основе инверсионной вольтамперометрии для изучения метаболома мочи. Одна из таких разработок — «электронный нос» (E-NOSE), который имитирует обоняние. E. Jokiniitty и соавт. [23] выявили различия в метаболоме мочи с помощью E-NOSE между пациентами с нарушенной и нормальной функцией почек [23]. Перспективной методикой считается и «электронный язык» (E-TONGUE). Она содержит перекрестно-реактивные сенсорные матрицы, которые позволяют улавливать различные метаболиты, что способствует выявлению соединений, обладающих уникальным запахом и вкусом, что поможет диагностировать наличие и степень снижения функции почек еще до применения известных в настоящее время лабораторных тестов [23, 24].

Актуальность и перспективы исследования метаболомного состава мочи, особенно у пациентов раннего возраста, очевидны в связи с минимальной инвазивностью и простотой сбора. Однако определенные сложности связаны с высокой стоимостью оборудования и реактивов для проведения анализа, необходимостью подготовки высококвалифицированных специалистов. Требуется дальнейшее изучение различных подходов и методов исследования метаболитов, которые можно будет использовать непосредственно в клиниках, независимо от лаборатории, в виде экспресс-тестов у постели больного.

ФАКТОРЫ, ВЛИЯЮЩИЕ НА ИНТЕРПРЕТАЦИЮ РЕЗУЛЬТАТОВ ИССЛЕДОВАНИЯ МЕТАБОЛОМА

Пол и возраст

Несмотря на то что исследование метаболома мочи обладает огромным потенциалом, у данного способа исследования есть свои недостатки, одним из которых является изменение концентрации большинства метаболитов с возрастом [25, 26], особенно на первом году жизни [6, 26]. Влияние оказывает множество факторов (время суток, характер вскармливания и др.), что требует дальнейших исследований с определением корреляции концентрации с возрастом ребенка. В первые пять лет жизни происходит основной рост и развитие организма, что также отражается на метаболических процессах. Например, при сравнении уровня триметиламина N-оксида (ТМАО) и бетаина в моче было обнаружено, что наибольшая их концентрация наблюдалась у здоровых детей в возрасте 6 мес., а концентрации глицина и глутамина в моче значительно снижались после полугода, вместе с компенсаторным увеличением содержания креатинина в моче. C.-Y. Chiu и соавт. [6] отмечают, что показатели концентрации аминокислот имеют значительные колебания

в промежутке 6–12 мес., тогда как максимальные изменения метаболизма углеводов максимально различны в возрасте 2–3 лет [6].

Х. Liu и соавт. [27] выявили наибольший уровень экспрессии показателей метаболитов, связанных с энергетическим обменом (биосинтез пантотената и КоА, метаболизм бета-аланина) в возрасте 1–6 лет. В 7–12 лет преобладали метаболиты, участвующие в метаболизме липидов, глюкозы и аминокислот, а в 13–18 лет особенности метаболизма имели гендерные различия. Так, например, биосинтез спермидина и спермина и метаболизм рибофлавина показали высокую активность у мальчиков. Кроме того, у девочек в этом возрасте активны процессы окисления и биосинтеза жирных кислот [27]. Концентрации простых соединений у взрослых и детей отличаются, поэтому их сравнение у ребенка и взрослого с одними и теми же референсными значениями некорректно, а педиатрические показатели на данный момент недостаточно изучены, особенно, при наличии патологии органов мочевой системы.

Гендерная принадлежность также влияет на метаболом [28]. Однако Х. Liu и соавт. [27] выяснили, что корреляция между метаболомом мочи и полом наблюдается больше у взрослых, чем у детей, что свидетельствует о необходимости исследовать и разрабатывать стандарты для оценки метаболома мочи для каждой группы пациентов.

Характер питания

Более высокий уровень ТМАО и бетаина в моче у детей в возрасте 6 мес. связан с преобладанием грудного молока в качестве основного источника питания [6]. Уровень ТМАО может повышаться при употреблении таких продуктов, как молоко и яйца, которые содержат лецитин [29], красное мясо [30], что нужно учитывать у детей более старшего возраста. Повышенный уровень ТМАО в плазме крови свидетельствует о патологии сердечно-сосудистой системы и/или нарушении функции почек [29, 31]. Соответственно, при исследовании метаболома мочи также будет наблюдаться повышение уровня ТМАО. Для того чтобы снизить влияние характера питания на метаболические маркеры Х. Liu и соавт. [32] предлагают собирать мочу после 12-часового ночного голодания, обычно между 7 и 10 ч утра, при этом на анализ брать вторую утреннюю порцию. Желательно, чтобы в течение предыдущего дня пациент придерживался вегетарианской пищи и пил только воду. Именно данная методика является предпочтительной для получения наиболее точных результатов, но трудно осуществима в педиатрии [32].

Лекарственные препараты

Применение лекарственных средств может влиять на метаболомный состав мочи. Так, при обструктивных уропатиях часто хирургическое лечение дополнено назначением антибактериальных и бактериостатических

препаратов, что способствует изменению метаболома в биоматериалах человека. Например, в исследовании Z. Liu и соавт. [33] продемонстрировано, что метаболиты в моче изменяются при применении ванкомицина и ципрофлоксацина. Однако установлено, что пероральное применение ванкомицина существенно не изменяет метаболом мочи по сравнению с метаболомом кишечника [34]. Поэтому, несмотря на противоречивые данные, для точной диагностики заболевания необходимо собирать биопробы до старта антибиотикотерапии, до тех пор, пока не появятся новые исследования с большей выборкой, доказывающие влияние антибиотиков на изменение метаболома мочи у человека.

ИЗМЕНЕНИЯ МЕТАБОЛОМА МОЧИ ПРИ РАЗЛИЧНЫХ ФОРМАХ ПАТОЛОГИИ ПОЧЕК

Врожденное повреждение паренхимы почек

Пороки развития мочевой системы, особенно обструктивные уропатии, наиболее часто сопровождаются повреждением паренхимы почек [35], сложность диагностики которой заключается в том, что она имеет минимум клинических и лабораторных проявлений до перехода в терминальную стадию хронической болезни почек (ХБП). На сегодняшний день ультразвуковое исследование в пре- и постнатальном периодах является скрининговым способом оценки степени выраженности обструкции мочевых путей и развивающихся на этом фоне вторичных изменений в почечной паренхиме. Их ранняя диагностика крайне важна для своевременного начала лечения и долгосрочного прогноза.

S. Macioszek и соавт. [36] исследовали и выявили пониженный уровень метилгуанозина, 6-кето-деканойлкарнитина, додеканойлкарнитина, гидроксизовалерилкарнитина, гидроксидеканойлкарнитина, гиппуровой кислоты, нонаноилкарнитина, тиглилкарнитина, бутирилкарнитина, триметиламин N-оксида, диметиларгинина, ксантина, индоксил сульфата, пара-крезол сульфата, глутамина, аконитовой кислоты, в то время как концентрации лимонной кислоты, пироглизиновой кислоты, диметилгуанозина, бетаина, карнитина, мочевой кислоты, пальмитиновой кислоты, треоновой кислоты, глицериновой кислоты, арабитола, лактозы, молочной кислоты были повышены.

Обнаруженные изменения метаболитов мочи у детей с врожденными заболеваниями почек указывают на изменение окисления жирных кислот, метаболизма аминокислот и пуринов при этих состояниях (см. таблицу). Интеграция полученных метаболических данных с дальнейшими протеомными, геномными или транскриптомными исследованиями могут помочь раскрыть еще недостаточно изученные механизмы прогрессирования зачастую необратимых изменений почечной паренхимы.

Таблица. Ключевые метаболиты мочи и методики их определения**Table.** Key urine metabolites and methods of their determination

Звено патогенеза	Вид метаболита	Изменения	Метод определения
Повреждения клеточной стенки	Метилгуанозин	↓	ГХ-МС, ЖХ-МС
	Гиппуровая кислота	↓	ГХ-МС, ЖХ-МС
	Диметилгуанозин	↑	ГХ-МС, ЖХ-МС
	Карнитин	↑	ГХ-МС, ЖХ-МС
	Диметиларгинин	↓	ГХ-МС, ЖХ-МС
	Ксантин	↓	ГХ-МС, ЖХ-МС
	Мочевая кислота	↑	ГХ-МС, ЖХ-МС
	Индоксил сульфат	↓	ГХ-МС, ЖХ-МС
	Гексадекановая кислота	↑	ГХ-МС, ЖХ-МС
	Треоновая кислота	↑	ГХ-МС, ЖХ-МС
	Глицериновая кислота	↑	ГХ-МС, ЖХ-МС
	Арабитол	↑	ГХ-МС, ЖХ-МС
	Сульфат гомованилиновой кислоты	↑	ГХ-МС, ЖХ-МС
	Желчная кислота	↑	ЯМР-спектроскопия
N(α)-ацетилдиметиларгинин	↑	ЖХ-МС/МС	
Энергодефицит и повреждение митохондрий	6-кето-деканойлкарнитин	↓	ГХ-МС, ЖХ-МС
	Додеканойлкарнитин	↓	ГХ-МС, ЖХ-МС
	Гидрокси-изовалерилкарнитин	↓	ГХ-МС, ЖХ-МС
	Гидрокси-деканойлкарнитин	↓	ГХ-МС, ЖХ-МС
	Лимонная кислота	↑	ГХ-МС, ЖХ-МС
	Бетаин	↑	ГХ-МС, ЖХ-МС
	Нонаноилкарнитин	↓	ГХ-МС, ЖХ-МС
	Тиглилкарнитин	↓	ГХ-МС, ЖХ-МС
	Бутирилкарнитин	↓	ГХ-МС, ЖХ-МС
	Аконитовая кислота	↓	ГХ-МС, ЖХ-МС
Цитрат	↓	ЯМР-спектроскопия	
Нарушение процессов гликолиза	Лактоза	↑	ГХ-МС, ЖХ-МС
	Молочная кислота	↑	ГХ-МС, ЖХ-МС

Эта информация позволит оптимизировать лечебную тактику у пациентов с обструктивными уropатиями и тем самым повысит эффективность лечения за счет своевременного и адекватного выбора метода нефропротекции у детей.

Острое повреждение почек

Острое повреждение почек (ОПП) характеризуется неспособностью почек регулировать гомеостаз жидкости и электролитного состава и часто связано с развитием шока, септических состояний, врожденной урологической патологией, в том числе обструктивных уropатий, реже — с аномалиями сердечно-сосудистой системы и кардиохирургическими операциями [37].

Возраст, в котором чаще всего развивается ОПП, различен. Исследование X. Xu и соавт. [37] свидетельствует, что пациенты первого месяца жизни являются наиболее уязвимой группой по частоте развития ОПП (28 %), в то время как у подростков развивается лишь в 12 % наблюдений [38].

В настоящее время показатели, которые указывают на острое почечное повреждение — это повышение креатинина и азотистых продуктов обмена белков в сыворотке крови [39]. Они мало надежны и низкочувствительны

при снижении функции почек на ранней стадии. Так, уровень креатинина может иметь нормальные значения до тех пор, пока не будет потеряно около 50 % функции почек.

Диагностика ОПП на ранней стадии может помочь предотвратить его переход в хроническое заболевание почек [40, 41], тем более что ОПП может развиваться после хирургических вмешательств. R.D. Veger и соавт. [42] провели анализ метаболома мочи у детей до и после кардиохирургического вмешательства и выявили, что в течение 48–72 ч отмечалось повышение уровня сульфата гомованилиновой кислоты — метаболита допамина. Это помогало ускорить диагностику ОПП [42].

Исследование С. Muhle-Goll и соавт. [43] показало, что при ОПП изменялись уровни цитрата, желчной кислоты и других метаболитов в моче. Сравнение концентрации различных метаболитов позволит предположить этиологию ОПП, что в дальнейшем поможет создать персонализированный подход в диагностике и определении тактики лечения конкретного пациента (табл. 1) [43].

Хроническая болезнь почек

Хроническая болезнь почек (ХБП) характеризуется деструкцией и склерозированием почечной паренхимы

и потерей функциональных нефронов [44], возникает у детей с врожденными аномалиями развития почек и мочевых путей. Помимо этого, причинами ХБП являются стероидрезистентный нефротический синдром, хронические гломерулонефриты и кистозные цилиопатии [45–47]. Обструктивные уропатии в качестве причины ХБП преобладают у детей младшего возраста, у детей старше 12 лет чаще ключевую роль играют нефритические и нефротические синдромы [45].

Вследствие ненадежности методов диагностики заболевания часто устанавливается уже на поздней стадии, когда процесс повреждения паренхимы почек необратим. Изучение метаболома мочи поможет распознать патологию тогда, когда возможно остановить или замедлить патологический процесс.

Симметричный диметиларгинин — один из показателей почечной недостаточности, однако элиминируется он не только почками, что снижает точность результата анализа. J. Martens-Lobenhoffer и соавт. [48] предложили количественную оценку симметричного метаболита N(α)-ацетилдиметиларгинина с помощью ЖХ-МС. При данном методе точность исследования повышается на 8 %.

Показатели метаболитов мочи можно сравнивать с аналогичными показателями в плазме крови. В исследовании S. Venito и соавт. [49] концентрации глицина, цитруллин, креатинина, асимметричного диметиларгинина и симметричного диметиларгинина повышаются в моче независимо от креатинина плазмы, а превышение уровня диметилглицина отмечается при уровне креатинина плазмы более 12 мкг/мл [49].

Дисфункция метаболизма липидов, углеводов, аминокислот, нуклеиновых кислот и цикла трикарбоновых кислот в моче является отражением прогрессирования ХБП. Например, исследование на мышах W. Zhang и соавт. [50] продемонстрировало, что применение йодметилхолина приводило к ингибированию бактериального фермента холин-ТМАО-лиазы и к резкому снижению концентрации ТМАО, параллельно с уменьшением концентрации креатинина плазмы, цистатина С, фактора роста фибробластов 23 (FGF23). Значительное снижение маркеров почечного повреждения приводит к замедлению развития ХБП, что проявляется уменьшением фиброза и снижением уровня микроальбуминурии [50].

Подобные комплексные исследования метаболитов и биомаркеров мочи позволят провести фундаментальную оценку механизмов патогенеза ХБП, установить точный диагноз и рассмотреть новые терапевтические стратегии [51].

Пузырно-мочеточниковый рефлюкс

Пузырно-мочеточниковый рефлюкс (ПМР) — врожденная аномалия развития мочевых путей, которая, как правило, диагностируется при наличии клинико-лабораторных проявлений воспаления мочевой системы. Наибольшие опасения при данной патологии вызывает формирование рефлюкс-нефропатии (РН) и развитие таких

грозных ее осложнений, как ренальная артериальная гипертензия, протеинурия, нарушение концентрационной функции почек, гиперкалиемия, ацидоз и хроническая болезнь почек с прогрессирующей почечной недостаточностью [52]. Нередко при ПМР патологических изменений в общем и биохимическом анализах крови и мочи не наблюдается, что приводит к его позднему выявлению.

В настоящее время золотым стандартом диагностики считается микционная цистография, но использование ее для частого мониторинга рефлюкса вызывает физический и психологический дискомфорт и подвергает пациентов воздействию рентгеновского облучения [53], поэтому проводится активный поиск дополняющих ее ранних объективных методов.

D. Vitko и соавт. [54] исследовали образцы мочи 96 пациентов, из которых у 83 диагностирован ПМР, и выявили изменения в метаболических путях глутамата, триптофана и деградации гистидина и специфические изменения в метаболизме желчных кислот. Это исследование подтверждает, что уровень метаболитов в моче у детей контрольной группы и с ПМР достоверно различны. Эти показатели могут быть внедрены в диагностический алгоритм у пациентов с ПМР [54, 55].

Следует отметить, что наравне с метаболомом исследование протеома мочи также может быть полезно при постановке диагноза. Определено, что уровень трансформирующего фактора роста бета (TGF- β 1) у пациентов с различной степенью рефлюкса был близок к контрольному во всех исследуемых группах, что делает невозможным по данному показателю определить интенсивность заброса мочи. Уровень фактора роста эндотелия сосудов (VEGF), наоборот, повышался с увеличением степени рефлюкса, показатель моноцитарного хемотаксического протеина-1 (MCP-1) увеличился в группе пациентов с ПМР III–V степени, которым проведено хирургическое вмешательство, после неудачного эндоскопического лечения. Через 6 мес. после коррекции ПМР, несмотря на клиническое и лабораторное улучшение, уровни TGF- β 1 и MCP-1 увеличились, в то время как VEGF снизился во всех возрастных группах по сравнению с изначальными значениями [56].

Исследований, посвященных изучению метаболома мочи при других видах обструктивных уропатий, в том числе при гидронефрозе и мегауретере, в отечественной и зарубежной литературе мы не встретили.

ЗАКЛЮЧЕНИЕ

Исследование метаболома мочи может быть перспективным, надежным, точным и специфичным в диагностике ранних этапов повреждения различных клеток мочевыделительной системы при обструктивных уропатиях, позволяющее исследовать группы биомаркеров или спектр, что может улучшить выявление имеющихся нарушений, а многомерный анализ обеспечит большую точность при постановке диагноза.

В данном обзоре проанализированы возможности метаболомного анализа для обеспечения качественно нового уровня диагностики и мониторинга повреждения структур мочевыделительной системы и выявления предикторов прогрессирования патологии, что позволит персонализировать тактику принятия врачебных решений.

Для внедрения в практику этого нового метода диагностики, применяемого в детской урологии, необходимо проведение большего количества исследований в зависимости от вида патологии мочевой системы, возраста, пола, диеты, применяемых хирургических методик. Несмотря на простоту сбора анализа мочи на исследование метаболомного спектра, в настоящее время его проведение ограничено в связи с использованием дорогостоящего оборудования, сложностью подготовки высококвалифицированного персонала и интерпретации результатов.

Выделение ряда молекулярных маркеров может послужить созданию экспресс-тестов для максимального упрощения получения результата, которые позволят заместить сложные этапы сбора, подготовки, транспортировки и анализа биологического материала и избежать применения инвазивных стационарных методов исследования на доклиническом этапе. На сегодняшний день нет четкого понимания, какие конкретно метаболиты принимают участие в отражении урологических пороков, так как мультицентровых исследований на данную тему недостаточно, а когортные — не позволяют прочно утвердиться этому методу в диагностическом ряду. Важной проблемой также является малое количество патологий, при которых изучена метаболомика. Расширение их спектра позволит не только поставить правильный диагноз на ранней стадии, но и определить лечебную стратегию (консервативное наблюдение, вид хирургического вмешательства, сроки лечения), избежать осложнений и улучшить прогноз.

СПИСОК ЛИТЕРАТУРЫ

1. Patti G.J., Yanes O., Siuzdak G. Metabolomics: the apogee of the omicriology // *Nat Rev Mol Cell Biol.* 2012. Vol. 13, No. 4. P. 263–269. DOI:10.1038/nrm3314
2. Wishart D.S. Metabolomics for investigating physiological and pathophysiological processes // *Physiol Rev.* 2019. Vol. 99, No. 4. P. 1819–1875. DOI: 10.1152/physrev.00035.2018
3. Abbiss H., Maker G.L., Trengove R.D. Metabolomics approaches for the diagnosis and understanding of kidney diseases // *Metabolites.* 2019. Vol. 9, No. 2. P. 34–55. DOI: 10.3390/metabo9020034
4. Khamis M.M., Adamko D.J., El-Aneed A. Mass spectrometric based approaches in urine metabolomics and biomarker discovery // *Mass Spectrom Rev.* 2017. Vol. 36, No. 2. P. 115–134. DOI: 10.1002/mas.21455
5. Zhang A., Sun H., Wu X., Wang X. Urine metabolomics // *Clin Chim Acta.* 2012. Vol. 414. P. 65–69. DOI: 10.1016/j.cca.2012.08.016
6. Chiu C.-Y., Yeh K.-W., Lin G., et al. Metabolomics reveals dynamic metabolic changes associated with age in early childhood // *PLoS One.* 2016. Vol. 11, No. 2. ID e0149823. DOI: 10.1371/journal.pone.0149823

ДОПОЛНИТЕЛЬНАЯ ИНФОРМАЦИЯ

Вклад авторов. Все авторы внесли существенный вклад в подготовку статьи, прочли и одобрили финальную версию перед публикацией. Вклад каждого автора: Г.И. Кузовлева — основная идея обзора, сбор и анализ литературных источников, подготовка, написание и редактирование текста статьи; Е.Ю. Власенко — сбор и анализ литературных источников, написание текста и редактирование статьи; Л.Д. Мальцева — редактирование статьи; О.Л. Морозова — основная идея обзора, постановка цели и задач, критерии отбора и анализа литературных источников, редактирование текста статьи.

Источник финансирования. Авторы заявляют об отсутствии внешнего финансирования при проведении исследования.

Конфликт интересов. Авторы заявляют об отсутствии конфликта интересов, связанных с публикацией настоящей статьи.

ADDITIONAL INFORMATION

Authors' contribution. Thereby, all authors made a substantial contribution to the conception of the study, acquisition, analysis, interpretation of data for the work, drafting and revising the article, final approval of the version to be published and agree to be accountable for all aspects of the study. The contributions of each author: G.I. Kuzovleva — collection and analysis of sources, preparing and writing the text; E.Yu. Vlasenko — collection and analysis of sources, writing the text and editing the article; L.D. Maltseva — editing the article; O.L. Morozova — the main idea of the review, setting goals and objectives, criteria for selection and analysis of literary sources, editing the text of the article.

Funding source. This study was not supported by any external sources of funding.

Competing interests. The authors declare that they have no competing interests.

7. Stankovic A.K., DiLauri E. Quality improvements in the preanalytical phase: Focus on urine specimen workflow // *Clin Lab Med.* 2008. Vol. 28, No. 2. P. 339–350. DOI: 10.1016/j.cll.2007.12.011
8. Wang X., Gu H., Palma-Duran S.A., et al. Influence of storage conditions and preservatives on metabolite fingerprints in urine // *Metabolites.* 2019. Vol. 9, No. 10. P. 203–215. DOI: 10.3390/metabo9100203
9. Delanghe J., Speeckaert M. Preanalytical requirements of urinalysis // *Biochem Med (Zagreb).* 2014. Vol. 24, No. 1. P. 89–104. DOI: 10.11613/BM.2014.011
10. Rodríguez-Morató J., Pozo Ó.J., Marcos J. Targeting human urinary metabolome by LC-MS/MS: a review // *Bioanalysis.* 2018. Vol. 10, No. 7. P. 489–516. DOI: 10.4155/bio-2017-0285
11. Dunn W.B., Broadhurst D., Ellis D.I., et al. A GC-TOF-MS study of the stability of serum and urine metabolomes during the UK Biobank sample collection and preparation protocols // *Int J Epidemiol.* 2008. Vol. 37, No. S1. P. i23–i30. DOI: 10.1093/ije/dym281
12. Laparre J., Kaabia Z., Mooney M., et al. Impact of storage conditions on the urinary metabolomics fingerprint // *Anal Chim Acta.* 2017. Vol. 951. P. 99–107. DOI: 10.1016/j.aca.2016.11.055

13. Chaleckis R., Meister I., Zhang P., Wheelock C.E. Challenges, progress and promises of metabolite annotation for LC-MS-based metabolomics // *Curr Opin Biotechnol.* 2019. Vol. 55. P. 44–50. DOI: 10.1016/j.copbio.2018.07.010
14. Bartel J., Krumsiek J., Theis F.J. Statistical methods for the analysis of high-throughput metabolomics data // *Comput Struct Biotechnol J.* 2013. Vol. 4, No. 5. ID e201301009. DOI: 10.5936/csbj.201301009
15. Wishart D.S., Knox C., Guo A.C., et al. HMDB: a knowledgebase for the human metabolome // *Nucleic Acids Res.* 2009. Vol. 37, No. S1. P. D603–D610. DOI: 10.1093/nar/gkn810
16. Smith C.A., O'Maille G., Want E.J., et al. METLIN: a metabolite mass spectral database // *Ther Drug Monit.* 2005. Vol. 27, No. 6. P. 747–751. DOI: 10.1097/01.ftd.0000179845.53213.39
17. Bouatra S., Aziat F., Mandal R., et al. The human urine metabolome // *PLoS One.* 2013. Vol. 8, No. 9. ID e73076. DOI: 10.1371/journal.pone.0073076
18. Dai X., Shen L. Advances and trends in omics technology development // *Front Med (Lausanne).* 2022. Vol. 9. ID 911861. DOI: 10.3389/fmed.2022.911861
19. Бухарина А.Б., Федулкина А.О., Демидова К.Н., и др. Омиксные технологии в скрининге повреждения почек у детей с врожденными уropатиями // *Вестник ПАМН.* 2022. Т. 77, № 5. С. 354–361. DOI:10.15690/vramn2107
20. Emwas A.-H., Roy R., McKay R.T., et al. NMR spectroscopy for metabolomics research // *Metabolites.* 2019. Vol. 9, No. 7. ID 123. DOI: 10.3390/metabo9070123
21. Thomas S.N., French D., Jannetto P.J., et al. Liquid chromatography–tandem mass spectrometry for clinical diagnostics // *Nat Rev Methods Primers.* 2022. Vol. 2, No. 1. ID 96. DOI: 10.1038/s43586-022-00175-x
22. Fiehn O. Metabolomics by gas chromatography-mass spectrometry: combined targeted and untargeted profiling // *Curr Protoc Mol Biol.* 2016. Vol. 114, No. 1. P. 30.4.1–30.4.32. DOI: 10.1002/0471142727.mb3004s114
23. Jokiniitty E., Hokkinen L., Kumpulainen P., et al. Urine headspace analysis with field asymmetric ion mobility spectrometry for detection of chronic kidney disease // *Biomark Med.* 2020. Vol. 14, No. 8. P. 629–638. DOI: 10.2217/bmm-2020-0085
24. Fitzgerald J., Fenniri H. Cutting edge methods for non-invasive disease diagnosis using E-tongue and E-nose devices // *Biosensors (Basel).* 2017. Vol. 7, No. 4. ID 59. DOI: 10.3390/bios7040059
25. Teruya T., Goga H., Yanagida M. Aging markers in human urine: A comprehensive, non-targeted LC-MS study // *FASEB Bioadv.* 2020. Vol. 2, No. 12. P. 720–733. DOI: 10.1096/fba.2020-00047
26. Scalabre A., Jobard E., Demède D., et al. Evolution of newborns' urinary metabolomic profiles according to age and growth // *J Proteome Res.* 2017. Vol. 16, No. 10. P. 3732–3740. DOI: 10.1021/acs.jproteome.7b00421
27. Liu X., Tian X., Qinghong S., et al. Characterization of LC-MS based urine metabolomics in healthy children and adults // *Peer J.* 2022. Vol. 10. ID e13545. DOI: 10.7717/peerj.13545
28. Reusch J.E.B., Kumar T.R., Regensteiner J.G., Zeitler P.S. Conference participants. Identifying the critical gaps in research on sex differences in metabolism across the life span // *Endocrinology.* 2018. Vol. 159, No. 1. P. 9–19. DOI: 10.1210/en.2017-03019
29. Tang W.H.W., Wang Z., Levison B.S., et al. Intestinal microbial metabolism of phosphatidylcholine and cardiovascular risk // *N Engl J Med.* 2013. Vol. 368, No. 17. P. 1575–1584. DOI: 10.1056/NEJMoa1109400
30. Koeth R.A., Wang Z., Levison B.S., et al. Intestinal microbiota metabolism of L-carnitine, a nutrient in red meat, promotes atherosclerosis // *Nat Med.* 2013. Vol. 19, No. 5. P. 576–585. DOI: 10.1038/nm.3145.
31. Wilson Tang W.H., Wang Z., Kennedy D.J., et al. Gut microbiota-dependent trimethylamine N-oxide (TMAO) pathway contributes to both development of renal insufficiency and mortality risk in chronic kidney disease // *Circ Res.* 2015. Vol. 116, No. 3. P. 448–455. DOI: 10.1161/CIRCRESAHA.116.305360
32. Liu X., Yin P., Shao Y., et al. Which is the urine sample material of choice for metabolomics-driven biomarker studies? // *Anal Chim Acta.* 2020. Vol. 1105. P. 120–127. DOI: 10.1016/j.aca.2020.01.028
33. Liu Z., Xia B., Saric J., et al. Effects of vancomycin and ciprofloxacin on the NMRI mouse metabolism // *J Proteome Res.* 2018. Vol. 17, No. 10. P. 3565–3573. DOI: 10.1021/acs.jproteome.8b00583
34. Kim A.H.J., Lee Y., Kim E., et al. Assessment of oral vancomycin-induced alterations in gut bacterial microbiota and metabolome of healthy men // *Front Cell Infect Microbiol.* 2021. Vol. 11. ID 629438. DOI: 10.3389/fcimb.2021.629438
35. Rodriguez M.M. Congenital anomalies of the kidney and the urinary tract (CAKUT) // *Fetal Pediatr Pathol.* 2014. Vol. 33, No. 5–6. P. 293–320. DOI: 10.3109/15513815.2014.959678
36. Macioszek S., Wawrzyniak R., Kranz A., et al. Comprehensive metabolic signature of renal dysplasia in children. A multiplatform metabolomics concept // *Front Mol Biosci.* 2021. Vol. 8. ID 665661. DOI: 10.3389/fmolb.2021.665661
37. Xu X., Nie S., Zhang A., et al. Acute kidney injury among hospitalized children in China // *Clin J Am Soc Nephrol.* 2018. Vol. 13, No. 12. P. 1791–1800. DOI: 10.2215/CJN.00800118
38. Sutherland S.M., Ji J., Sheikh F.H., et al. AKI in hospitalized children: Epidemiology and clinical associations in a national cohort // *Clin J Am Soc Nephrol.* 2013. Vol. 8, No. 10. P. 1661–1669. DOI: 10.2215/CJN.00270113
39. Andreoli S.P. Acute kidney injury in children // *Pediatr Nephrol.* 2009. Vol. 24, No. 2. P. 253–263. DOI: 10.1007/s00467-008-1074-9
40. Cleto-Yamane T.L., Gomes C.L.R., Suassuna J.H.R., Nogueira P.K. Acute kidney injury epidemiology in pediatrics // *J Bras Nefrol.* 2019. Vol. 41, No. 2. P. 275–283. DOI: 10.1590/2175-8239-JBN-2018-0127
41. Mammen C., Abbas A.A., Skippen P., et al. Long-term risk of CKD in children surviving episodes of acute kidney injury in the intensive care unit: A prospective cohort study // *Am J Kidney Dis.* 2012. Vol. 59, No. 4. P. 523–530. DOI: 10.1053/j.ajkd.2011.10.048
42. Beger R.D., Holland R.D., Sun J., et al. Metabonomics of acute kidney injury in children after cardiac surgery // *Pediatr Nephrol.* 2008. Vol. 23, No. 6. P. 977–984. DOI: 10.1007/s00467-008-0756-7
43. Muhle-Goll C., Eisenmann P., Luy B., et al. Urinary NMR profiling in pediatric acute kidney injury — a pilot study // *Int J Mol Sci.* 2020. Vol. 21, No. 4. ID 1187. DOI: 10.3390/ijms21041187
44. Viau A., El Karoui K., Laouari D., et al. Lipocalin 2 is essential for chronic kidney disease progression in mice and humans // *J Clin Invest.* 2010. Vol. 120, No. 11. P. 4065–4076. DOI: 10.1172/JCI42004
45. Harambat J., van Stralen K.J., Kim J.J., Tizard E.J. Epidemiology of chronic kidney disease in children // *Pediatr Nephrol.* 2012. Vol. 27, No. 3. P. 363–373. DOI: 10.1007/s00467-011-1939-1
46. Becherucci F., Roperto R.M., Materassi M., Romagnani P. Chronic kidney disease in children // *Clin Kidney J.* 2016. Vol. 9, No. 4. P. 583–591. DOI: 10.1093/ckj/sfw047
47. Vivante A., Hildebrandt F. Exploring the genetic basis of early-onset chronic kidney disease // *Nat Rev Nephrol.* 2016. Vol. 12, No. 3. P. 133–146. DOI: 10.1038/nrneph.2015.205

48. Martens-Lobenhoffer J., Bode-Böger S.M. Amino acid N-acetylation: Metabolic elimination of symmetric dimethylarginine as symmetric N α -acetyldimethylarginine, determined in human plasma and urine by LC-MS/MS // *J Chromatogr B Analyt Technol Biomed Life Sci.* 2015. Vol. 975. P. 59–64. DOI: 10.1016/j.jchromb.2014.11.009
49. Benito S., Sánchez A., Unceta N., et al. LC-QTOF-MS-based targeted metabolomics of arginine-creatine metabolic pathway-related compounds in plasma: application to identify potential biomarkers in pediatric chronic kidney disease // *Anal Bioanal Chem.* 2016. Vol. 408, No. 3. P. 747–760. DOI: 10.1007/s00216-015-9153-9
50. Zhang W., Miikeda A., Zuckerman J., et al. Inhibition of microbiota-dependent TMAO production attenuates chronic kidney disease in mice // *Sci Rep.* 2021. Vol. 11, No. 1. ID 518. DOI: 10.1038/s41598-020-80063-0
51. Wang Y.-N., Ma S.-X., Chen Y.-Y., et al. Chronic kidney disease: Biomarker diagnosis to therapeutic targets // *Clin Chim Acta.* 2019. Vol. 499. P. 54–63. DOI: 10.1016/j.cca.2019.08.030
52. Mattoo T.K. Vesicoureteral reflux and reflux nephropathy, advances in chronic kidney disease // *Adv Chronic Kidney Dis.* 2011. Vol. 18, No. 5. P. 348–354. DOI: 10.1053/j.ackd.2011.07.006
53. Läckgren G., Cooper C.S., Neveus T., Kirsch A.J. Management of vesicoureteral reflux: What have we learned over the last 20 years? // *Front Pediatr.* 2021. Vol. 9. ID 650326. DOI: 10.3389/fped.2021.650326
54. Vitko D., McQuaid J.W., Gheinani A.H., et al. Urinary tract infections in children with vesicoureteral reflux are accompanied by alterations in urinary microbiota and metabolome profiles // *Eur Urol.* 2022. Vol. 81, No. 2. P. 151–154. DOI: 10.1016/j.eururo.2021.08.022
55. Riccio S., Valentino M.S., Passaro A.P., et al. New insights from metabolomics in pediatric renal diseases // *Children (Basel).* 2022. Vol. 9, No.1. ID 118. DOI: 10.3390/children9010118
56. Morozova O., Morozov D., Pervouchine D., et al. Urinary biomarkers of latent inflammation and fibrosis in children with vesicoureteral reflux // *Int Urol Nephrol.* 2020. Vol. 52, No. 4. P. 603–610. DOI: 10.1007/s11255-019-02357-1

REFERENCES

57. Patti G.J., Yanes O., Siuzdak G. Metabolomics: the apogee of the omicsology. *Nat Rev Mol Cell Biol.* 2012;13(4):263–269. DOI: 10.1038/nrm3314
58. Wishart D.S. Metabolomics for investigating physiological and pathophysiological processes. *Physiol Rev.* 2019;99(4):1819–1875. DOI: 10.1152/physrev.00035.2018
59. Abbiss H., Maker G.L., Trengove R.D. Metabolomics approaches for the diagnosis and understanding of kidney diseases. *Metabolites.* 2019;9(2):34–55. DOI: 10.3390/metabo9020034
60. Khamis M.M., Adamko D.J., El-Aneed A. Mass spectrometric based approaches in urine metabolomics and biomarker discovery. *Mass Spectrom Rev.* 2017;36(2):115–134. DOI: 10.1002/mas.21455
61. Zhang A., Sun H., Wu X., Wang X. Urine metabolomics. *Clin Chim Acta.* 2012;414:65–69. DOI: 10.1016/j.cca.2012.08.016
62. Chiu C.-Y., Yeh K.-W., Lin G., et al. Metabolomics reveals dynamic metabolic changes associated with age in early childhood. *PLoS One.* 2016;11(2):e0149823. DOI: 10.1371/journal.pone.0149823
63. Stankovic A.K., DiLauri E. Quality improvements in the preanalytical phase: Focus on urine specimen workflow. *Clin Lab Med.* 2008;28(2):339–350. DOI: 10.1016/j.cl.2007.12.011
64. Wang X., Gu H., Palma-Duran S.A., et al. Influence of storage conditions and preservatives on metabolite fingerprints in urine. *Metabolites.* 2019;9(10):203–215. DOI: 10.3390/metabo9100203
65. Delanghe J., Speeckaert M. Preanalytical requirements of urinalysis. *Biochem Med (Zagreb).* 2014;24(1):89–104. DOI: 10.11613/BM.2014.011
66. Rodríguez-Morató J., Pozo Ó.J., Marcos J. Targeting human urinary metabolome by LC-MS/MS: a review. *Bioanalysis.* 2018;10(7):489–516. DOI: 10.4155/bio-2017-0285
67. Dunn W.B., Broadhurst D., Ellis D.I., et al. A GC-TOF-MS study of the stability of serum and urine metabolomes during the UK Biobank sample collection and preparation protocols. *Int J Epidemiol.* 2008;37(S1):i23–i30. DOI: 10.1093/ije/dym281
68. Laparre J., Kaabia Z., Mooney M., et al. Impact of storage conditions on the urinary metabolomics fingerprint. *Anal Chim Acta.* 2017;951:99–107. DOI: 10.1016/j.aca.2016.11.055
69. Chaleckis R., Meister I., Zhang P., Wheelock C.E. Challenges, progress and promises of metabolite annotation for LC-MS-based metabolomics. *Curr Opin Biotechnol.* 2019;55:44–50. DOI: 10.1016/j.copbio.2018.07.010
70. Bartel J., Krumsiek J., Theis F.J. Statistical methods for the analysis of high-throughput metabolomics data. *Comput Struct Biotechnol J.* 2013;4(5):e201301009. DOI: 10.5936/csbj.201301009
71. Wishart D.S., Knox C., Guo A.C., et al. HMDB: a knowledgebase for the human metabolome. *Nucleic Acids Res.* 2009;37(S1):D603–D610. DOI: 10.1093/nar/gkn810
72. Smith C.A., O'Maille G., Want E.J., et al. METLIN: a metabolite mass spectral database. *Ther Drug Monit.* 2005;27(6):747–751. DOI: 10.1097/01.ftd.0000179845.53213.39
73. Bouatra S., Aziat F., Mandal R., et al. The human urine metabolome. *PLoS One.* 2013;8(9):e73076. DOI: 10.1371/journal.pone.0073076
74. Dai X., Shen L. Advances and trends in omics technology development. *Front Med (Lausanne).* 2022;9:911861. DOI: 10.3389/fmed.2022.911861
75. Bukharina A.B., Fedulkina A.O., Demidova K.N., et al. Omics technologies in screening for kidney disease in children with congenital uropathy. *Annals of the Russian academy of medical sciences.* 2022;77(5):354–361. (In Russ.) DOI: 10.15690/vramn2107
76. Emwas A.-H., Roy R., McKay R.T., et al. NMR spectroscopy for metabolomics research. *Metabolites.* 2019;9(7):123. DOI: 10.3390/metabo9070123
77. Thomas S.N., French D., Jannetto P.J., et al. Liquid chromatography–tandem mass spectrometry for clinical diagnostics. *Nat Rev Methods Primers.* 2022;2(1):96. DOI: 10.1038/s43586-022-00175-x
78. Fiehn O. Metabolomics by gas chromatography–mass spectrometry: combined targeted and untargeted profiling. *Curr Protoc Mol Biol.* 2016;114(1):30.4.1–30.4.32. DOI: 10.1002/0471142727.mb3004s114
79. Jokiniitty E., Hokkinen L., Kumpulainen P., et al. Urine headspace analysis with field asymmetric ion mobility spectrometry for detection of chronic kidney disease. *Biomark Med.* 2020;14(8):629–638. DOI: 10.2217/bmm-2020-0085

- 80.** Fitzgerald J, Fenniri H. Cutting edge methods for non-invasive disease diagnosis using E-tongue and E-nose devices. *Biosensors (Basel)*. 2017;7(4):59. DOI: 10.3390/bios7040059
- 81.** Teruya T, Goga H, Yanagida M. Aging markers in human urine: A comprehensive, non-targeted LC-MS study. *FASEB Bioadv*. 2020;2(12):720–733. DOI: 10.1096/fba.2020-00047
- 82.** Scalabre A, Jobard E, Demède D, et al. Evolution of newborns' urinary metabolomic profiles according to age and growth. *J Proteome Res*. 2017;16(10):3732–3740. DOI: 10.1021/acs.jproteome.7b00421
- 83.** Liu X, Tian X, Qinghong S, et al. Characterization of LC-MS based urine metabolomics in healthy children and adults. *Peer J*. 2022;10:e13545. DOI: 10.7717/peerj.13545
- 84.** Reusch JEB, Kumar TR, Regensteiner JG, Zeitler PS. Conference participants. Identifying the critical gaps in research on sex differences in metabolism across the life span. *Endocrinology*. 2018;159(1):9–19. DOI: 10.1210/en.2017-03019
- 85.** Tang WHW, Wang Z, Levison BS, et al. Intestinal microbial metabolism of phosphatidylcholine and cardiovascular risk. *N Engl J Med*. 2013;368(17):1575–1584. DOI: 10.1056/NEJMoa1109400
- 86.** Koeth RA, Wang Z, Levison BS, et al. Intestinal microbiota metabolism of L-carnitine, a nutrient in red meat, promotes atherosclerosis. *Nat Med*. 2013;19(5):576–585. DOI: 10.1038/nm.3145
- 87.** Wilson Tang WH, Wang Z, Kennedy DJ, et al. Gut microbiota-dependent trimethylamine N-oxide (TMAO) pathway contributes to both development of renal insufficiency and mortality risk in chronic kidney disease. *Circ Res*. 2015;116(3):448–455. DOI: 10.1161/CIRCRESAHA.116.305360
- 88.** Liu X, Yin P, Shao Y, et al. Which is the urine sample material of choice for metabolomics-driven biomarker studies? *Anal Chim Acta*. 2020;1105:120–127. DOI: 10.1016/j.aca.2020.01.028
- 89.** Liu Z, Xia B, Saric J, et al. Effects of vancomycin and ciprofloxacin on the NMRI mouse metabolism. *J Proteome Res*. 2018;17(10):3565–3573. DOI: 10.1021/acs.jproteome.8b00583
- 90.** Kim AHJ, Lee Y, Kim E, et al. Assessment of oral vancomycin-induced alterations in gut bacterial microbiota and metabolome of healthy men. *Front Cell Infect Microbiol*. 2021;11:629438. DOI: 10.3389/fcimb.2021.629438
- 91.** Rodriguez MM. Congenital anomalies of the kidney and the urinary tract (CAKUT). *Fetal Pediatr Pathol*. 2014;33(5-6):293–320. DOI: 10.3109/15513815.2014.959678
- 92.** Macioszek S, Wawrzyniak R, Kranz A, et al. Comprehensive metabolic signature of renal dysplasia in children. A multiplatform metabolomics concept. *Front Mol Biosci*. 2021;8:665661. DOI: 10.3389/fmolb.2021.665661
- 93.** Xu X, Nie S, Zhang A, et al. Acute kidney injury among hospitalized children in China. *Clin J Am Soc Nephrol*. 2018;13(12):1791–1800. DOI: 10.2215/CJN.00800118
- 94.** Sutherland SM, Ji J, Sheikhi FH, et al. AKI in hospitalized children: Epidemiology and clinical associations in a national cohort. *Clin J Am Soc Nephrol*. 2013;8(10):1661–1669. DOI: 10.2215/CJN.00270113
- 95.** Andreoli SP. Acute kidney injury in children. *Pediatr Nephrol*. 2009;24(2):253–263. DOI: 10.1007/s00467-008-1074-9
- 96.** Cleto-Yamane TL, Gomes CLR, Suassuna JHR, Nogueira PK. Acute kidney injury epidemiology in pediatrics. *J Bras Nefrol*. 2019;41(2):275–283. DOI: 10.1590/2175-8239-JBN-2018-0127
- 97.** Mammen C, Abbas AA, Skippen P, et al. Long-term risk of CKD in children surviving episodes of acute kidney injury in the intensive care unit: A prospective cohort study. *Am J Kidney Dis*. 2012;59(4):523–530. DOI: 10.1053/j.ajkd.2011.10.048
- 98.** Beger RD, Holland RD, Sun J, et al. Metabonomics of acute kidney injury in children after cardiac surgery. *Pediatr Nephrol*. 2008;23(6):977–984. DOI: 10.1007/s00467-008-0756-7
- 99.** Muhle-Goll C, Eisenmann P, Luy B, et al. Urinary NMR profiling in pediatric acute kidney injury — a pilot study. *Int J Mol Sci*. 2020;21(4):1187. DOI: 10.3390/ijms21041187
- 100.** Viau A, El Karoui K, Laouari D, et al. Lipocalin 2 is essential for chronic kidney disease progression in mice and humans. *J Clin Invest*. 2010;120(11):4065–4076. DOI: 10.1172/JCI42004
- 101.** Harambat J, van Stralen KJ, Kim JJ, Tizard EJ. Epidemiology of chronic kidney disease in children. *Pediatr Nephrol*. 2012;27(3):363–373. DOI: 10.1007/s00467-011-1939-1
- 102.** Becherucci F, Roperto RM, Materassi M, Romagnani P. Chronic kidney disease in children. *Clin Kidney J*. 2016;9(4):583–591. DOI: 10.1093/ckj/sfw047
- 103.** Vivante A, Hildebrandt F. Exploring the genetic basis of early-onset chronic kidney disease. *Nat Rev Nephrol*. 2016;12(3):133–146. DOI: 10.1038/nrneph.2015.205
- 104.** Martens-Lobenhoffer J, Bode-Böger SM. Amino acid N-acetylation: Metabolic elimination of symmetric dimethylarginine as symmetric Na-acetyldimethylarginine, determined in human plasma and urine by LC-MS/MS. *J Chromatogr B Analyt Technol Biomed Life Sci*. 2015;975:59–64. DOI: 10.1016/j.jchromb.2014.11.009
- 105.** Benito S, Sánchez A, Unceta N, et al. LC-QTOF-MS-based targeted metabolomics of arginine-creatine metabolic pathway-related compounds in plasma: application to identify potential biomarkers in pediatric chronic kidney disease. *Anal Bioanal Chem*. 2016;408(3):747–760. DOI: 10.1007/s00216-015-9153-9
- 106.** Zhang W, Miikeda A, Zuckerman J, et al. Inhibition of microbiota-dependent TMAO production attenuates chronic kidney disease in mice. *Sci Rep*. 2021;11(10):518. DOI: 10.1038/s41598-020-80063-0
- 107.** Wang Y-N, Ma S-X, Chen Y-Y, et al. Chronic kidney disease: Biomarker diagnosis to therapeutic targets. *Clin Chim Acta*. 2019;499:54–63. DOI: 10.1016/j.cca.2019.08.030
- 108.** Mattoo TK. Vesicoureteral reflux and reflux nephropathy, advances in chronic kidney disease. *Adv Chronic Kidney Dis*. 2011;18(5):348–354. DOI: 10.1053/j.ackd.2011.07.006
- 109.** Läckgren G, Cooper CS, Neveus T, Kirsch AJ. Management of vesicoureteral reflux: What have we learned over the last 20 years? *Front Pediatr*. 2021;9:650326. DOI: 10.3389/fped.2021.650326
- 110.** Vitko D, McQuaid JW, Gheinani AH, et al. Urinary tract infections in children with vesicoureteral reflux are accompanied by alterations in urinary microbiota and metabolome profiles. *Eur Urol*. 2022;81(2):151–154. DOI: 10.1016/j.eururo.2021.08.022
- 111.** Riccio S, Valentino MS, Passaro AP, et al. New insights from metabolomics in pediatric renal diseases. *Children (Basel)*. 2022;9(1):118. DOI: 10.3390/children9010118
- 112.** Morozova O, Morozov D, Pervouchine D, et al. Urinary biomarkers of latent inflammation and fibrosis in children with vesicoureteral reflux. *Int Urol Nephrol*. 2020;52(4):603–610. DOI: 10.1007/s11255-019-02357-1

ОБ АВТОРАХ

***Галина Игоревна Кузовлева**, канд. мед. наук;
адрес: Россия, 123317, Москва, Шмитовский пр-д, д. 29;
ORCID: 0000-0002-5957-7037; eLibrary SPIN: 7990-4317;
e-mail: dr.gala@mail.ru

Екатерина Юрьевна Власенко;
ORCID: 0000-0002-3138-8314; eLibrary SPIN: 8290-0356;
e-mail: vlasenko.ekaterina@icloud.com

Лариса Дмитриевна Мальцева, канд. мед. наук;
ORCID: 0000-0002-4380-4522; eLibrary SPIN: 7725-2499;
e-mail: lamapost@mail.ru

Ольга Леонидовна Морозова, д-р мед. наук;
ORCID: 0000-0003-2453-1319; eLibrary SPIN: 1567-4113;
e-mail: morozova_ol@list.ru

AUTHORS' INFO

***Galina I. Kuzovleva**, MD, Cand. Sci. (Med.);
address: 29 Shmitovskiy pass, Moscow, 123317, Russia;
ORCID: 0000-0002-5957-7037; eLibrary SPIN: 7990-4317;
e-mail: dr.gala@mail.ru

Ekaterina Yu. Vlasenko; ORCID: 0000-0002-3138-8314;
eLibrary SPIN: 8290-0356; e-mail: vlasenko.ekaterina@icloud.com

Larisa D. Maltseva, MD, Cand. Sci. (Med.);
ORCID: 0000-0002-4380-4522; eLibrary SPIN: 7725-2499;
e-mail: lamapost@mail.ru

Olga L. Morozova, MD, Dr. Sci. (Med.);
ORCID: 0000-0003-2453-1319; eLibrary SPIN: 1567-4113;
e-mail: morozova_ol@list.ru

* Автор, ответственный за переписку / Corresponding author

DOI: <https://doi.org/10.17816/psaic1544>

Научная статья

Робот-ассистированное перемещение aberrантных нижнеполярных почечных сосудов у ребенка 14 лет при вазоренальном гидронефрозе

Ю.А. Козлов¹⁻³, С.С. Полоян^{1,3}, Э.В. Сапунин¹, А.С. Страшинский¹, М.В. Макарошкина¹,
А.А. Марчук¹, А.П. Рожанский³, А.А. Быргазов¹, Е.С. Романович³, А.Н. Наркевич^{4,5}

¹ Детская областная клиническая больница, Иркутск, Россия;

² Иркутская государственная медицинская академия последипломного образования, Иркутск, Россия;

³ Иркутский государственный медицинский университет, Иркутск, Россия;

⁴ Южно-Уральский государственный медицинский университет, Челябинск, Россия;

⁵ Красноярский государственный медицинский университет им. проф. В.Ф. Войно-Ясенецкого, Красноярск, Россия

АННОТАЦИЯ

В настоящем исследовании мы представляем описание случая лечения пациента с обструкцией пиелоуретерального сегмента, вызванной aberrантными нижнеполярными сосудами, с использованием роботизированной операции Hellström – Charman и сообщаем о ее краткосрочных результатах. Девочка 14 лет поступила в Иркутскую областную детскую клиническую больницу по поводу обструкции пиелоуретерального соединения, вызванной внешней компрессией aberrантными нижнеполярными сосудами. Диагноз был установлен на основании ультразвукового исследования и доплерографии и подтвержден на контрастной компьютерной томографии (КТ). Хирургическое вмешательство выполняли с помощью хирургического робота Versius производства компании SMR (Великобритания). Деликатными действиями производили мобилизацию аномальных сосудов и их перемещение на переднюю стенку лоханки. Затем выполняли их «обертывание» передней стенкой лоханки. Послеоперационное наблюдение включало клиническую оценку и ультразвуковое исследование почек через 1, 3 и 6 мес. после операции. Продолжительность операции составила 65 мин. В ходе выполнения робот-ассистированной операции Hellström – Charman не отмечалось интраоперационных осложнений в виде повреждения питающих почку сосудов и соседних органов. Пациенту не потребовалось внутреннего или наружного дренирования верхних мочевых путей, а также дренирования паранефрального пространства. Переднезадний диаметр лоханки уменьшился с 30 до 8 мм. Резистивный индекс кровотока в почечных сосудах снизился с 0,74 до 0,58. Роботизированную процедуру Hellström – Charman можно считать безопасной и эффективной операцией для коррекции вазоренального гидронефроза. Однако, эта простая операция требует селекции пациентов, чтобы гарантировать в дальнейшем успех лечения.

Ключевые слова: обструкция пиелоуретерального соединения; гидронефроз; робот-ассистированная хирургия; дети; клинический случай.

Как цитировать

Козлов Ю.А., Полоян С.С., Сапунин Э.В., Страшинский А.С., Макарошкина М.В., Марчук А.А., Рожанский А.П., Быргазов А.А., Романович Е.С., Наркевич А.Н. Робот-ассистированное перемещение aberrантных нижнеполярных почечных сосудов у ребенка 14 лет при вазоренальном гидронефрозе // Российский вестник детской хирургии, анестезиологии и реаниматологии. 2023. Т. 13, № 4. С. 565–575. DOI: <https://doi.org/10.17816/psaic1544>

DOI: <https://doi.org/10.17816/psaic1544>

Research Article

Robot-assisted transposition of aberrant lower polar renal vessels in a 14-year-old child with vasorenal hydrophnerosis

Yury A. Kozlov¹⁻³, Simon S. Poloyan^{1,3}, Eduard V. Sapuhin¹, Alexei S. Strashinskiy¹, Marina V. Makarochkina¹, Andrei A. Marchuk¹, Alexandr P. Rozhanski³, Anton A. Birgazov¹, Elizaveta S. Romanovich³, Artem N. Narkevich^{4,5}

¹ Children's Regional Clinical Hospital, Irkutsk, Russia;

² Irkutsk State Medical Academy of Postgraduate Education, Irkutsk, Russia;

³ Irkutsk State Medical University, Irkutsk, Russia;

⁴ South Ural State Medical University, Chelyabinsk, Russia;

⁵ V.F. Voyno-Yasenetsky Krasnoyarsk State Medical University, Krasnoyarsk, Russia

ABSTRACT

This study presents a patient with pyeloureteral segment obstruction caused by aberrant inferior polar vessels using the robotic Hellström – Chapman procedure and reports its short-term results. A 14-year-old girl was admitted to Irkutsk Regional Children's Clinical Hospital because of obstruction of the pyeloureteral junction caused by external compression by aberrant lower polar vessels. The diagnosis was established by ultrasonography and Doppler sonography and confirmed by contrasted computed tomography. Surgery was performed using the Versius surgical robot manufactured by CMR (UK). Delicate actions were used to mobilize the abnormal vessels and move them to the anterior wall of the pelvis. Then, they were "wrapped" with the anterior wall of the pelvis. Postoperative follow-up included clinical evaluation and renal ultrasound examination 1, 3, and 6 months after surgery. The operative duration was 65 min. During the robot-assisted Hellström – Chapman operation, no intraoperative complications, such as damage to the vessels supplying the kidney and neighboring organs, were noted. The patient did not require internal or external drainage of the upper urinary tract or perinephric space. The anteroposterior diameter of the pelvis decreased from 30 to 8 mm. The resistive index of the blood flow in the renal vessels decreased from 0.74 to 0.58. The Hellström – Chapman robotic procedure is a safe and effective procedure for the correction of vasorenal hydronephrosis. However, this surgery requires patient selection to ensure future treatment success.

Keywords: pyeloureteral junction obstruction; hydronephrosis; robot-assisted surgery; children; case report.

To cite this article

Kozlov YuA, Poloyan SS, Sapuhin EV, Strashinskiy AS, Makarochkina MV, Marchuk AA, Rozhanski AP, Birgazov AA, Romanovich ES, Narkevich AN. Robot-assisted transposition of aberrant lower polar renal vessels in a 14-year-old child with vasorenal hydrophnerosis. *Russian Journal of Pediatric Surgery, Anesthesia and Intensive Care*. 2023;13(4):565–575. DOI: <https://doi.org/10.17816/psaic1544>

Received: 17.10.2023

Accepted: 19.11.2023

Published: 25.12.2023

DOI: <https://doi.org/10.17816/psaic1544>

Review Article

在机器人辅助下重新定位一名14岁血管肾积水患儿的异常下肾血管

Yury A. Kozlov¹⁻³, Simon S. Poloyan^{1,3}, Eduard V. Sapuhin¹, Alexei S. Strashinskiy¹, Marina V. Makarochkina¹, Andrei A. Marchuk¹, Alexandr P. Rozhanski³, Anton A. Birgazov¹, Elizaveta S. Romanovich³, Artem N. Narkevich^{4,5}

¹ Children's Regional Clinical Hospital, Irkutsk, Russia;

² Irkutsk State Medical Academy of Postgraduate Education, Irkutsk, Russia;

³ Irkutsk State Medical University, Irkutsk, Russia;

⁴ South Ural State Medical University, Chelyabinsk, Russia;

⁵ V.F. Voyno-Yasenetsky Krasnoyarsk State Medical University, Krasnoyarsk, Russia

摘要

在本研究中,我们使用 Hellström - Chapman 机器人手术治疗了一名因下极血管异常引起的肾盂尿道段阻塞患者,并报告了短期疗效。伊尔库茨克州儿童临床医院收治了一名14岁女孩,她的肾盂输尿管交界处因受到异常下极血管的外部压迫而阻塞。诊断是根据超声波和多普勒超声波检查确定的,并经对比增强计算机断层扫描确认。手术使用英国CMR公司生产的Versius手术机器人进行。通过精细的操作将异常血管移动到骨盆前壁。然后用骨盆前壁将其“包裹”起来。术后随访包括术后 1、3 和 6 个月的临床评估和肾脏超声波检查。手术时间为65分钟。在机器人辅助 Hellström-Chapman 手术中,没有观察到对肾脏和邻近器官供血血管造成损伤的术中并发症。患者无需进行上尿路内外引流或肾盂旁引流。肾盂的前胸直径从30毫米降至8毫米。肾血管血流阻力指数从0.74降至0.58。Hellström-Chapman机器人手术可以说是矫正血管性肾积水的一种安全有效的手术。这种相对简单的操作需要对患者进行筛选,才能保证治疗的进一步成功。

关键词: 肾盂输尿管连接处梗阻; 肾积水; 机器人辅助手术; 儿童; 临床病例。

引用本文

Kozlov YuA, Poloyan SS, Sapuhin EV, Strashinskiy AS, Makarochkina MV, Marchuk AA, Rozhanski AP, Birgazov AA, Romanovich ES, Narkevich AN. 在机器人辅助下重新定位一名14岁血管肾积水患儿的异常下肾血管. *Russian Journal of Pediatric Surgery, Anesthesia and Intensive Care*. 2023;13(4):565-575. DOI: <https://doi.org/10.17816/psaic1544>

收到: 17.10.2023

接受: 19.11.2023

发布日期: 25.12.2023

ВВЕДЕНИЕ

Обструкция пиелоретерального соединения (ПУС) — состояние, при котором моча не может оттекать из почечной лоханки в мочеточник [1]. Это заболевание может быть вызвано как внутренними, так и внешними причинами. Внутренняя обструкция обычно обусловлена нарушением развития мускулатуры мочеточника и(или) аномальным развитием коллагеновых волокон, расположенных между мышечными волокнами. Обе эти проблемы вызывают последующую неспособность проксимального отдела мочеточника к сокращению и продвижению болюса мочи в сторону мочевого пузыря. Внешняя причина обструкции чаще всего вызывается дополнительными сосудами (артерией и веной), питающими нижний полюс почки, что приводит к компрессии мочеточника, формированию вокруг него фиброзных тяжей и перегибу ПУС [2].

Золотым стандартом лечения обструкции ПУС, вызванной как внутренними, так и внешними причинами, является пиелопластика, предложенная J. Anderson и W. Hynes в 1949 г. [3]. В настоящее время этот метод широко применяют с использованием различных видов минимально инвазивной хирургии, то есть лапароскопии, ретроперитонеоскопии и робот-ассистированной хирургии [4–9].

В 1951 г. J. Hellström впервые представил альтернативную процедуру, которую использовали исключительно для обструкции ПУС, вызванной внешними причинами в виде aberrantных сосудов [10]. Эта процедура, также известная как сосудистая транспозиция, заключалась в подвешивании пересекающих ПУС сосудов к почечной лоханке путем наложения сосудистых адвентициальных швов. Позже процедура была модифицирована T. Charman, который ушел от использования швов, фиксирующих сосуд к лоханке, и применил «окутывание» артерии и вены тканью лоханки [11].

Процедуру «сосудистого окутывания» стали успешно использовать в эпоху широкого распространения лапароскопии, поскольку она устраняет технические трудности, связанные с наложением интракорпоральных лапароскопических швов, необходимых при операции Андерсона – Хайнса [12]. Кроме того, метод Hellström – Charman позволяет избежать вскрытия собирательной системы почки, что снижает риск осложнений (таких как несостоятельность анастомоза и формирование уриномы). Кроме того, он не требует установки стента, что устраняет необходимость в дополнительной анестезии при его удалении. Основной проблемой при выполнении операции Hellström – Charman остается исключение сопутствующей внутренней обструкции ПУС [13]. В научной литературе, которая обсуждает эту тему, продемонстрировано, что у 33 % пациентов с вазоренальным гидронефрозом был обнаружен внутренний стеноз проксимального отдела мочеточника [14]. Для его исключения были предложены интраоперационные тесты, главным образом

основанные на наблюдении опорожнения лоханки после мобилизации мочеточника и переноса сосудов [12].

Робот-ассистированный подход в детской урологии предлагает дополнительные преимущества, заключающиеся в многократном увеличенном трехмерном изображении, большей маневренности при работе инструментами, имеющими 7 степеней свободы, высокой точности и масштабировании движений, облегчающих точное интракорпоральное наложение внутренних эндохирургических швов и рассечение тканей, что позволяет сократить частоту осложнений операций на ПУС [5–7]. В последнее время с целью снижения технических сложностей во время лапароскопии была внедрена робот-ассистированная лапароскопическая пиелопластика (англ. robot-assisted laparoscopic pyeloplasty — RALP), демонстрирующая сравнимые со стандартной лапароскопической операцией результаты с точки зрения скорости наложения анастомоза [15]. Несмотря на то что лапароскопический вариант операции Hellström – Charman приобрел популярность в качестве альтернативы для лечения внешней обструкции, вызванной aberrantными сосудами, ее роботизированный аналог ограниченно используют у детей [16, 17].

В настоящем исследовании мы представляем описание случая лечения пациента с обструкцией ПУС, вызванной aberrantными нижнеполярными сосудами, с использованием роботизированной операции Hellström – Charman и сообщаем о ее краткосрочных результатах.

ОПИСАНИЕ НАБЛЮДЕНИЯ

Девочка, 14 лет, поступила в Иркутскую областную детскую клиническую больницу по поводу обструкции ПУС, вызванной внешней компрессией aberrantными нижнеполярными сосудами. Предоперационные исследования включали обычные анализы крови, анализ мочи, микционную урографию, ригидную цистоскопию и рентгеновскую визуализацию, включая контрастную КТ почек (рис. 1), а также радиоизотопную ренографию (РИР).

При проведении УЗИ регистрировался переднезадний диаметр (ПЗД) лоханки и степень гидронефроза по классификации Общества фетальной урологии (Society for Fetal Urology — SFU) [23]. Допплерография позволяла определить резистивный индекс (RI) кровотока в почечных сосудах. В ходе проведения диуретической РИР рассчитывали дифференцированную почечную функцию.

Показания к операции: снижение ДФП до 30 %; комбинация уменьшения толщины паренхимы и увеличения диаметра лоханки на серийных УЗИ (увеличение ПЗД лоханки до 35 мм или дилатация IV степени по классификации SFU).

Пациентке выполнена роботизированная операция Hellström – Charman. Мы использовали трансперитонеальный лапароскопический доступ. Ниже мы подробно описываем технику робот-ассистированного перемещения aberrantных почечных сосудов.

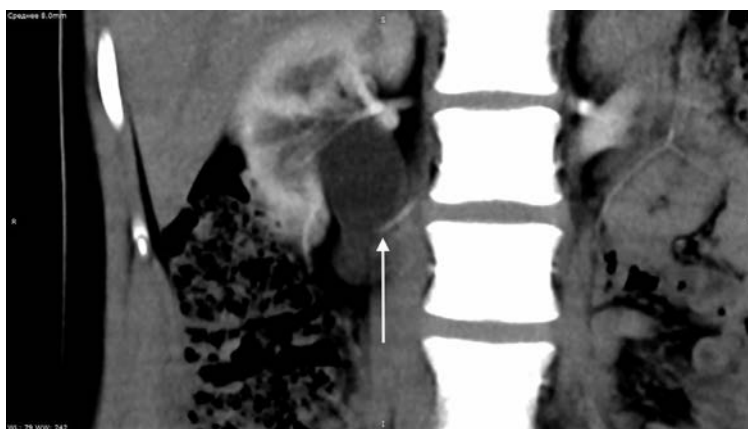


Рис. 1. Контрастное компьютерно-томографическое исследование почек. Стрелка указывает на aberrантный нижнеполярный сосуд, причину обструкции пиелoureтерального соединения

Fig. 1. Contrast computed tomography of the kidney: the arrow illustrates the aberrant lower polar vessel, which is the reason for the obstruction of the peloureteral junction

Робот-ассистированную операцию Hellström – Chapman выполняли с помощью хирургического робота Versius производства компании CMR (Великобритания). Роботизированная система Versius представляет собой модульную открытую роботическую платформу с инструментами, способными проходить через 5-мм лапароскопические порты. Она состоит из комбинации модулей — одного визуализационного и нескольких (максимум 3) инструментальных, позволяющих свободно располагать их вокруг пациента, обеспечивая доступ к пациенту в любое время.

Пациента располагают на операционном столе в положении на левом боку с валиком, размещенным под поясницей.

Консоль хирурга устанавливают в операционной так, чтобы хирург-оператор видел пациента боковым зрением постоянно. Монитор для хирурга-ассистента размещают со стороны спины пациента. Визуализационный блок находится со стороны передней брюшной стенки пациента. Инструментальные блоки размещают краниально с правой и левой стороны от визуализационного блока таким образом, чтобы не было конфликта между манипуляторами.

Выполняют карбоперитонеум с предустановленными параметрами инфляции (поток 5 л/мин, давление 12 мм рт. ст.), используя иглу Veress, введенную через пупочный разрез. Этот разрез используют затем для установки оптического 12-мм порта для введения эндоскопа. Два 5-мм инструментальных порта вводят билатерально от оптического на одной линии так, чтобы соблюдался принцип триангуляции. Следует отметить, что эти два роботических порта располагают как можно латеральнее и краниальнее, чтобы избежать столкновения манипуляторов робота снаружи. Между оптическим портом и правым портом, предназначенным для введения роботического инструмента, устанавливают дополнительный 5-мм порт, который необходим для работы хирурга-ассистента (аспирация жидкости, подача хирургических нитей, обрезание нитей).

При доступе к почке рассекают брюшину и околопочечную фасцию Герота латерально от восходящего отдела толстой кишки. После обнажения передней стенки лоханки производят инспекцию ПУС и уточнение причины гидронефроза. В случае с реновазкулярной окклюзией

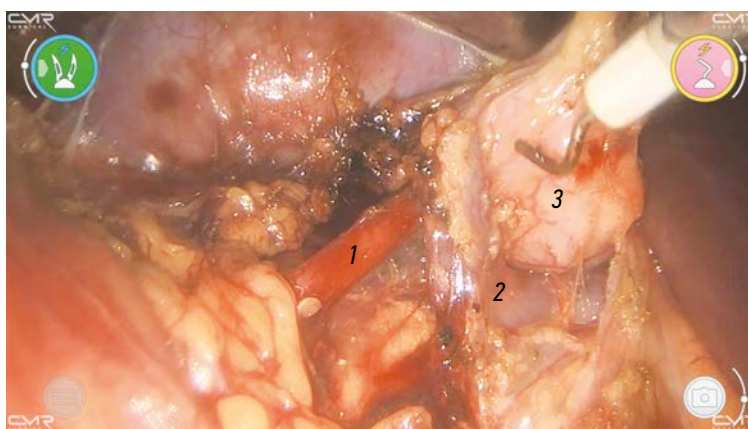


Рис. 2. Робот-ассистированная операция по Hellström – Chapman. Этап мобилизации aberrантных нижнеполярных почечных сосудов. 1 — Мочеточник, 2 — aberrантные почечные сосуды, 3 — лоханка почки

Fig. 2. Hellström – Chapman robot-assisted surgery. Stage of the mobilization of aberrant lower polar renal vessels. 1 — ureter; 2 — aberrant renal vessels; 3, kidney pelvis

определяются aberrантные нижнеполярные сосуды, вызывающие компрессию мочеточника в месте отхождения его от лоханки (рис. 2). Деликатными действиями выполняют мобилизацию аномальных сосудов и освобождение их от сращений с прилоханочным сегментом мочеточника. После диссекции сосудов проводят диуретический тест с введением болюса раствора Рингера и инъекцией фуросемида, который позволяет различать вариативность случаев внешней и внутренней обструкции ПУС при aberrантных нижнеполярных сосудах и сделать правильный выбор хирургического вмешательства в пользу сосудистого перемещения.

Следующим шагом производят краниальное перемещение aberrантных сосудов на переднюю стенку лоханки так, чтобы не возникло их перегиба (рис. 3).

Затем для обеспечения более высокого положения сосудов нижнего полюса выполняют их «обертывание» передней стенкой лоханки без необходимости наложения швов на адвентиций почечных сосудов. Этот этап реализуется путем наложения одиночных швов на лоханку

выше и ниже места фиксации сосудов (рис. 4). Предпочтительно использовать экстракорпоральную технику наложения эндохирургических швов с применением нитей PDS II 5/0. Операцию завершают восстановлением рассеченных околопочечных тканей и герметизацией брюшины абсорбирующимся шовным материалом.

Пациент после окончания операции находился в палате интенсивной терапии на протяжении периода, когда у него восстанавливалось сознание и он начинал самостоятельно принимать пищу. Послеоперационное наблюдение включало клиническую оценку и УЗИ почек через 1, 3 и 6 мес. после операции. Объективная оценка эффективности выполненной операции базировалась на исчезновении симптомов заболевания и улучшении сонографических признаков гидронефроза.

Диагноз обструкции ПУС, вызванной внешней компрессией aberrантными нижнеполярными сосудами, был установлен на основании УЗИ и доплерографии и подтвержден на контрастной КТ.

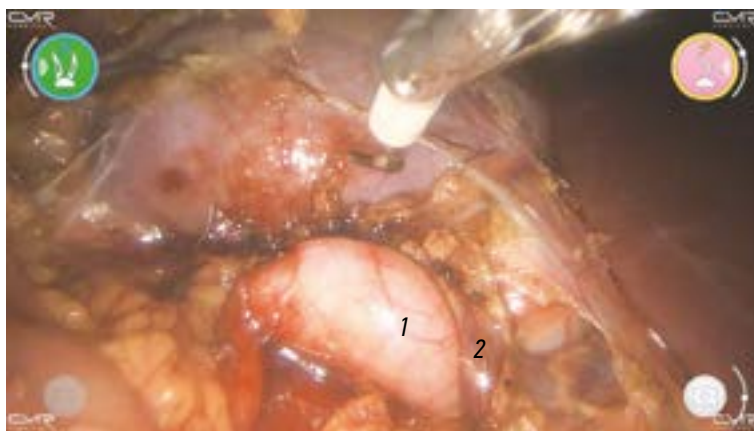


Рис. 3. Робот-ассистированная операция по Hellström – Chapman. Этап транспозиции aberrантных нижнеполярных почечных сосудов. 1 — Лоханка почки, 2 — aberrантные почечные сосуды

Fig. 3. Hellström – Chapman robot-assisted surgery. Stage of the transposition of aberrant lower polar renal vessels. 1 — kidney pelvis; 2 — aberrant renal vessels

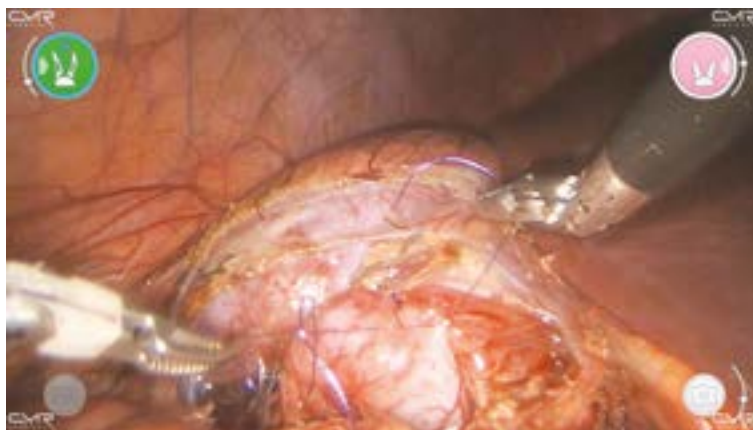

Рис. 4. Робот-ассистированная операция по Hellström – Chapman. Этап «обертывания» aberrантных нижнеполярных почечных сосудов тканью лоханки

Fig. 4. Hellström – Chapman robot-assisted surgery. Stage of “wrapping” the aberrant lower polar renal vessels with the fabric of the pelvis

Продолжительность операции составила 65 мин. В ходе выполнения робот-ассистированной операции по Hellström – Charman не отмечалось интраоперационных осложнений в виде повреждения питающих почку сосудов и соседних органов. Пациенту не потребовалось выполнения пиелостомии и дренирования паранефрального пространства.

Основными параметрами, демонстрирующими успех лечения, были уменьшение степени гидронефроза и улучшение почечного кровотока. Значение ПЗД лоханки уменьшилось с 30 до 8 мм. Резистивный индекс (RI) кровотока в почечных сосудах снизился с 0,74 до 0,58, косвенно подтверждая улучшение перфузии почек в результате выполненной процедуры.

ОБСУЖДЕНИЕ

Внедрение роботизированных хирургических систем представляет собой дополнительный шаг в развитии минимально инвазивной хирургии у детей. Роботизированная хирургия предлагает трехмерную визуализацию и значительно улучшенную подвижность инструментов благодаря семи степеням свободы хирургических инструментов, что позволяет хирургам выполнять сложные реконструктивные хирургические процедуры в условиях малого анатомического пространства [18].

Урологические процедуры — наиболее распространенный пример использования роботизированной хирургии в педиатрии. В публикации 2018 г. были систематизированы все сообщения о роботизированных урологических процедурах (всего 3688), выполненных у детей в период с 2003 по 2016 г. Безусловно, наиболее распространенными хирургическими вмешательствами были пиелопластика ($n = 1923$), реимплантация мочеточника ($n = 1120$), геминефрэктомия ($n = 136$) и нефрэктомия или нефроуретерэктомия ($n = 117$) [19].

С широким распространением роботизированной хирургии у детей все большее число операций выполняется с помощью роботов. Фактически, робот позволяет увеличивать изображение и свободно владеть инструментами подобно человеческой руке, тем самым уменьшая трудности и ограничения, связанные со стандартной лапароскопией. Это в основном реализуется при выполнении роботической пиелопластики. RALP — наиболее частая процедура, выполняемая с помощью роботов у детей, как в урологии, так и в целом [20]. Роботизированная пиелопластика предлагает все преимущества традиционной лапароскопической хирургии, но с дополнительными преимуществами трехмерной визуализации и маневренности инструментов, что позволяет реализовать более короткую кривую обучения этой процедуре по сравнению с лапароскопией [20].

Многочисленные авторы сообщают о сериях роботизированных пиелопластик, в которых продемонстрирована эффективность, превышающая 90 % [21, 22].

При сравнении роботизированных, лапароскопических и открытых операций обнаружено, что роботизированные вмешательства сопровождаются более коротким пребыванием в больнице и меньшим количеством доз обезболивающих препаратов, однако длительность операции обычно больше, чем при использовании лапароскопии [21].

Альтернативой пиелопластике при внешней обструкции ПУС является операция Hellström – Charman, заключающаяся в перемещении aberrантных сосудов и их фиксации к стенке лоханки путем окутывания, которая может быть реализована минимально инвазивными методами. Было установлено, что при использовании лапароскопии для перемещения aberrантных сосудов требуется меньше времени, чем для пиелопластики, а также следует отметить, что при этом способе не вскрывается почечная лоханка и не устанавливаются дренажные трубки и стенты [23–25].

Несколько хирургических групп представили результаты робот-ассистированной операции Hellström – Charman. Общее количество выполненных таким методом процедур составило 41 (3 пациента — у M.S. Gundeti и соавт. [14]; 10 пациентов — у F.-X. Madec и соавт. [16]; 28 пациентов — L.T. Shen (2022) [18]). Все они сообщили о сопоставимых результатах в отношении осложнений и эффективности в сравнении с лапароскопической процедурой.

Основная проблема операции по Hellström – Charman состоит в тщательном отборе пациентов. S.F. Chiarenza и соавт. [26] предложили отбирать больных на догоспитальном этапе на основании жалоб, связанных с поздним проявлением симптомов обструкции и типичной перемежающейся боли в боку, связанной с транзитным гидронефрозом. В условиях госпиталя эти данные подкреплялись данными УЗИ, КТ или магнитно-резонансной томографии, определяющими пересекающие мочеточник сосуды как причину гидронефроза. A. Schneider и соавт. [27] предложили интраоперационную классификацию добавочных нижнеполярных сосудов в соответствии с их связью с ПУС. Они идентифицировали три типа строения aberrантных сосудов, и только пациенты с типом 3, то есть сосудами, проходящими под ПУС, что приводит к деформации мочеточника по типу «лебединой шеи», были кандидатами на процедуру сосудистого перемещения. Авторы, используя эту классификацию, предложили применять пиелопластику при типах 1 и 2 аномалии, а перемещение сосудов — только при типе 3.

Для исключения внутренней обструкции ПУС во время операции проводят визуализацию перистальтики мочеточника и ожидают быстрого опорожнения лоханки после мобилизации сосудов. В противном случае делают интраоперационный диуретический тест [12]. На самом деле, интраоперационный диуретический тест не позволяет во всех случаях различить внутренний стеноз, сопровождаясь риском ошибочного трактования. Следовательно, процедура сосудистого перемещения всегда несет риск того, что оставшаяся внутренняя обструкция

будет проигнорирована и приведет к рецидиву симптомов заболевания. Эти предположения подтвердили I. Al-Emadi и соавт. [28], которые подчеркивали важность соблюдения интраоперационного протокола диуретического теста, используемого для определения причины обструкции, поскольку он является чрезвычайно чувствительным. Авторы подчеркнули, что на сегодняшний день не существует простого и воспроизводимого теста, способного доказать отсутствие сопутствующей внутренней обструкции.

В подтверждение этому, M.S. Gundeti и соавт. в 2008 г. представили случаи 20 пациентов, включая 3 пациентов, которым эта процедура выполнена на роботический манер. Они сообщили о 95 % эффективности и 1 пациенте со стойким гидронефрозом, который потребовал лапароскопической пиелопластики [14]. Точно так же J.K. Kim и соавт. [29] продемонстрировали подобную степень эффективности операции Hellström – Charman, указав на один рецидив из 20 прооперированных пациентов.

Несмотря на это, в нескольких исследованиях сообщается о достойных долгосрочных результатах после сосудистого перемещения. В научной работе, представленной T. Villemagne и соавт. [17], описана 96 % эффективность этой процедуры при наблюдении на протяжении 3 лет. И S.F. Chiarenza и соавт. [26] и M. Polok и соавт. [30] описали степень успеха 100 и 93,5 % соответственно после выполнения операции Hellström – Charman при длительном наблюдении.

Некоторые авторы задавались вопросом, может ли тракция aberrантных сосудов, возникающая в результате сосудистого перемещения, вызывать развитие вазоренальной артериальной гипертензии во время интенсивного роста организма в период полового созревания [17]. F.-X. Madec и соавт. в 2016 г. продемонстрировали, что ни один из пациентов, которым выполнена операция Hellström – Charman, в том числе и роботическим способом, не демонстрировал в отдаленном периоде наблюдения повышенного артериального давления или нарушение кровоснабжения почки при проведении цветного доплеровского исследования [14].

Таким образом, операция Hellström – Charman приобретает все большую популярность, поскольку она может быть выполнена проще и быстрее в сравнении с пиелопластикой. Более того, при выборе этого способа операции сохраняется целостность ПУС и не требуется установки стента, что позволяет избежать повторной анестезии для его удаления.

Очевидно, что робот-ассистированная операция является приемлемой альтернативой классической лапароскопической операции Hellström – Charman у пациентов с внешним типом обструкции ПУС, поскольку робот предоставляет дополнительные преимущества, заключающиеся в улучшенном трехмерном изображении, повышенной маневренности при работе инструментами и фильтрации тремора рук [18]. Роботический метод сопровождается приемлемой длительностью операции, сопоставимой

с лапароскопией [31]. Очевидно, что восстановление пациентов также сопоставимо с лапароскопическим подходом выполнения сосудистого перемещения. По нашему мнению, после надлежащего отбора пациентов и интраоперационной визуализации ПУС робот-ассистированная операция Hellström – Charman станет правильным выбором при наличии обструкции ПУС, вызванной аномальными нижнеполярными почечными сосудами. Перемещение aberrантных почечных сосудов может быть безопасно выполнено только после проведения интраоперационной диуретической пробы. Эта операция требует селекции пациентов, чтобы гарантировать в дальнейшем успех лечения.

ЗАКЛЮЧЕНИЕ

Роботизированная операция Hellström – Charman — столь же безопасная и эффективная, как и лапароскопическая операция. На сегодняшний день данных о результатах этого хирургического вмешательства недостаточно, чтобы рекомендовать ее для широкого применения. Поэтому необходимы дальнейшие исследования, чтобы подтвердить эти предварительные данные.

ДОПОЛНИТЕЛЬНАЯ ИНФОРМАЦИЯ

Вклад авторов. Все авторы внесли существенный вклад в разработку концепции, проведение исследования и подготовку статьи, прочли и одобрили финальную версию перед публикацией. Личный вклад каждого автора: Ю.А. Козлов — концепция и дизайн исследования, обработка материалов, анализ данных, написание текста; С.С. Полоян, Э.В. Сапухин, А.С. Страшинский, М.В. Макарошкина, А.А. Марчук, А.П. Рожанский, А.А. Быргазов, Е.С. Романович — сбор и обработка материалов; А.Н. Наркевич — анализ данных.

Источник финансирования. Авторы заявляют об отсутствии внешнего финансирования при проведении исследования.

Конфликт интересов. Авторы декларируют отсутствие явных и потенциальных конфликтов интересов, связанных с публикацией настоящей статьи.

Информированное согласие на публикацию. Авторы получили письменное согласие законных представителей пациента на публикацию медицинских данных и фотографий.

ADDITIONAL INFORMATION

Authors' contribution. Thereby, all authors made a substantial contribution to the conception of the study, acquisition, analysis, interpretation of data for the work, drafting and revising the article, final approval of the version to be published and agree to be accountable for all aspects of the study. The contributions of each author: Yu.A. Kozlov — concept and design of research, processing materials, data analysis, writing text; S.S. Poloyan, E.V. Sapuhin, A.S. Strashinskiy, M.V. Makarochkina, A.A. Marchuk, A.P. Rozhanski, A.A. Birgazov, E.S. Romanovich — collection and processing of materials; A.N. Narkevich — data analysis.

Funding source. This study was not supported by any external sources of funding.

Competing interests. The authors declare that they have no competing interests.

Consent for publication. Written consent was obtained from the patient for publication of relevant medical information and all of accompanying images within the manuscript.

СПИСОК ЛИТЕРАТУРЫ

- Wein A.J. Anomalies and surgery of the ureteropelvic junction in children. In: Carr M.C., El-Ghoneimi A., editors. Campbell-Walsh urology. Philadelphia, PA: W.B. Saunders, 2007.
- Panek W., De Jong T.P.V.M., Szydełko T., Chrzan R. Management of crossing vessels in children and adults: A multi-center experience with the transperitoneal laparoscopic approach // *Adv Clin Exp Med*. 2019. Vol. 28, No. 6. P. 777–782. DOI: 10.17219/acem/94142
- Anderson J.C., Hynes W. Retrocaval ureter: a case diagnosed preoperatively and treated successfully by a plastic operation // *Br J Urol*. 1949. Vol. 21, No. 3. P. 209–214. DOI: 10.1111/j.1464-410x.1949.tb10773.x
- Каганцов И.М., Минин А.Е., Санников И.А. Лапароскопическая пиелопластика — современный стандарт лечения врожденного гидрофноза у детей // *Российский вестник детской хирургии, анестезиологии и реаниматологии*. 2012. № 2. С. 15–20.
- Врублевский С.Г., Гуревич А.И., Врублевская Е.Н., и др. Эндохирургическая пиелопластика у детей как эволюция золотого стандарта // *Детская хирургия*. 2013. № 6. С. 4–6.
- Бондаренко С.Г., Абрамов Г.Г. Лапароскопическая пиелопластика у детей // *Детская хирургия*. 2013. № 6. С. 7–10.
- Chandrasekhar V.V.S., Babu R. A systematic review and meta-analysis of conventional laparoscopic versus robot-assisted laparoscopic pyeloplasty in infants // *J Pediatr Urol*. 2021. Vol. 17, No. 4. P. 502–510. DOI: 10.1016/j.jpuro.2021.03.009
- Tanabe K., Nakamura S., Hyuga T., et al. Retroperitoneoscopy-assisted dismembered pyeloplasty with single-site plus one port in older children with congenital hydronephrosis // *Asian J Endosc Surg*. 2022. Vol. 15, No. 2. P. 335–343. DOI: 10.1111/ases.13021
- Andolfi C., Adamic B., Oommen J., Gundeti M.S. Robot-assisted laparoscopic pyeloplasty in infants and children: is it superior to conventional laparoscopy? // *World J Urol*. 2020. Vol. 38, No. 8. P. 1827–1833. DOI: 10.1007/s00345-019-02943-z
- Hellström J., Giertz G., Lindblom K. Pathogenesis and treatment of hydronephrosis // *Presented at VIII Congreso de la Sociedad Internacional de urologia*. Paris, France, 1949.
- Chapman T.L. *Urology in outline*. Edinburgh, London: Churchill Livingstone, 1959. 82 p.
- Esposito C., Bleve C., Escolino M., et al. Laparoscopic transposition of lower pole crossing vessels (vascular hitch) in children with pelviureteric junction obstruction // *Transl Pediatr*. 2016. Vol. 5, No. 4. P. 256–261. DOI: 10.21037/tp.2016.09.08
- Miscia M.E., Lauriti G., Riccio A., et al. Minimally invasive vascular hitch to treat pediatric extrinsic ureteropelvic junction obstruction by crossing polar vessels: A systematic review and meta-analysis // *J Pediatr Urol*. 2021. Vol. 17, No. 4. P. 493–501. DOI: 10.1016/j.jpuro.2021.03.002
- Gundeti M.S., Reynolds W.S., Duffy P.G., Mushtaq I. Further experience with the vascular hitch (laparoscopic transposition of lower pole crossing vessels): an alternate treatment for pediatric ureterovascular ureteropelvic junction obstruction // *J Urol*. 2008. Vol. 180, No. 4S. P. 1832–1836. DOI: 10.1016/j.juro.2008.05.055
- Peters C.A., Schluskel R.N., Retik A.B. Pediatric laparoscopic dismembered pyeloplasty // *J Urol*. 1995. Vol. 153, No. 6. P. 1962–1965. DOI: 10.1016/S0022-5347(01)67378-6
- Madec F.-X., Faraj S., Villemagne T., et al. Laparoscopic transposition of lower-pole crossing vessels: Long-term follow-up of 33 patients at puberty // *J Pediatr Urol*. 2016. Vol. 12, No. 4. P. 226.e1–226.e 6. DOI: 10.1016/j.jpuro.2016.03.016
- Villemagne T., Fourcade L., Camby C., et al. Long-term results with the laparoscopic transposition of renal lower pole crossing vessels // *J Pediatr Urol*. 2015. Vol. 11, No. 4. P. 174.e1–174.e7. DOI: 10.1016/j.jpuro.2015.04.023
- Shen L.T., Tou J. Application and prospects of robotic surgery in children: a scoping review // *World J Pediatr Surg*. 2022. Vol. 5, No. 4. ID e000482. DOI: 10.1136/wjps-2022-000482
- Cundy T.P., Harley S.J.D., Marcus H.J., et al. Global trends in paediatric robot-assisted urological surgery: a bibliometric and Progressive Scholarly Acceptance analysis // *J Robot Surg*. 2018. Vol. 12, No. 1. P. 109–115. DOI: 10.1007/s11701-017-0703-3
- Morales-López R.A., Pérez-Marchán M., Pérez Brayfield M. Current concepts in pediatric robotic assisted pyeloplasty // *Front Pediatr*. 2019. Vol. 7. ID 4. DOI: 10.3389/fped.2019.00004
- Song S.H., Lee C., Jung J., Kim S.J., et al. A comparative study of pediatric open pyeloplasty, laparoscopy-assisted extracorporeal pyeloplasty, and robot-assisted laparoscopic pyeloplasty // *PLoS One*. 2017. Vol. 12, No. 4. ID e0175026. DOI: 10.1371/journal.pone.0175026
- Kafka I.Z., Kocherov S., Jaber J., Chertin B. Pediatric robotic-assisted laparoscopic pyeloplasty (RALP): does weight matter? // *Pediatr Surg Int*. 2019. Vol. 35, No. 3. P. 391–396. DOI: 10.1007/s00383-019-04435-y
- Коварский С.Л., Захаров А.И., Соттаева З.З., и др. Вазопексия при гидронефрозе у детей // *Детская хирургия*. 2016. Т. 20, № 4. С. 175–177. DOI: 10.18821/1560-9510-2016-20-4-175-177
- Godbole P., Mushtaq I., Wilcox D.T., Duffy P.G. Laparoscopic transposition of lower pole vessels e “the vascular hitch”: an alternative to dismembered pyeloplasty for pelvi-ureteric junction obstruction in children // *J Pediatr Urol*. 2006. Vol. 2, No. 4. P. 285–289. DOI: 10.1016/j.jpuro.2005.11.017
- Sakoda A., Cherian A., Mushtaq I. Laparoscopic transposition of lower pole crossing vessels (‘vascular hitch’) in pure extrinsic pelvi-ureteric junction (PUJ) obstruction in children // *BJU Int*. 2011. Vol. 108, No. 8. P. 1364–1368. DOI: 10.1111/j.1464-410X.2011.10657.x
- Chiarenza S.F., Bleve C., Fasoli L., et al. Ureteropelvic junction obstruction in children by polar vessels. Is laparoscopic vascular procedure a good solution? Single center experience on 35 consecutive patients // *J Pediatr Surg*. 2016. Vol. 51, No. 2. P. 310–314. DOI: 10.1016/j.jpedsurg.2015.10.005
- Schneider A., Gomes Ferreira C., Delay C., et al. Lower pole vessels in children with pelviureteric junction obstruction: laparoscopic vascular hitch or dismembered pyeloplasty? // *J Pediatr Urol*. 2013. Vol. 9, No. 4. P. 419–423. DOI: 10.1016/j.jpuro.2012.07.005

28. Al-Emadi I., Juricic M., Mouttalib S., et al. Laparoscopic vascular hitch for polar vessels in pyeloureteric junction obstruction: medium-term follow-up of a monocentric experience // *Eur J Pediatr Surg.* 2021. Vol. 31, No. 3. P. 282–285. DOI: 10.1055/s-0040-1713177

29. Kim J.K., Keefe D.T., Rickard M., et al. Vascular hitch for paediatric pelvi-ureteric junction obstruction with crossing vessels: institutional analysis and systematic review with meta-analysis // *BJU Int.* 2022. Vol. 129, No. 6. P. 679–687. DOI: 10.1111/bju.15342

30. Polok M., Toczewski K., Borselle D., et al. Hydronephrosis in children caused by lower pole crossing vessels—how to choose the proper method of treatment? // *Front Pediatr.* 2019. Vol. 7. ID 83. DOI: 10.3389/fped.2019.00083

31. Козлов Ю.А., Поляян С.С., Брегель Л.В. и др. Лапароскопическое перемещение aberrантных почечных сосудов в лечении врождённого гидронефроза // *Детская хирургия.* 2022. Т. 26, № 3. С. 135–141. DOI: 10.55308/1560-9510-2022-26-3-135-141

REFERENCES

1. Wein AJ. Anomalies and surgery of the ureteropelvic junction in children. In: Carr MC, El-Ghoneimi A, editors. *Campbell-Walsh urology.* Philadelphia, PA: W.B. Saunders, 2007.

2. Panek W, De Jong TPVM, Szydetko T, Chrzan R. Management of crossing vessels in children and adults: A multi-center experience with the transperitoneal laparoscopic approach. *Adv Clin Exp Med.* 2019;28(6):777–782. DOI: 10.17219/acem/94142

3. Anderson JC, Hynes W. Retrocaval ureter; a case diagnosed preoperatively and treated successfully by a plastic operation. *Br J Urol.* 1949;21(3):209–214. DOI: 10.1111/j.1464-410x.1949.tb10773.x

4. Kagantsov IM, Minin AE, Sannikov IA. Laparoscopic pyeloplasty — modern standard of treatment of congenital hydrofnerosis in children. *Russian Journal of Pediatric Surgery, Anesthesia and Intensive Care.* 2012;(2):15–20.

5. Vrublevsky SG, Gurevich AI, Vrublevskaya EN, et al. Endosurgical pyeloplasty in children as evolution of the “golden standard”. *Russian Journal of Pediatric Surgery.* 2013;(6):4–6.

6. Bondarenko SG, Abramov GG. Laparoscopic pyeloplasty in breast-fed infants. *Russian Journal of Pediatric Surgery.* 2013;(6):7–10.

7. Chandrasekharam VVS, Babu R. A systematic review and meta-analysis of conventional laparoscopic versus robot-assisted laparoscopic pyeloplasty in infants. *J Pediatr Urol.* 2021;17(4):502–510. DOI: 10.1016/j.jpuro.2021.03.009

8. Tanabe K, Nakamura S, Hyuga T, et al. Retroperitoneoscopy-assisted dismembered pyeloplasty with single-site plus one port in older children with congenital hydronephrosis. *Asian J Endosc Surg.* 2022;15(2):335–343. DOI: 10.1111/ases.13021

9. Andolfi C, Adamic B, Oommen J, Gundeti MS. Robot-assisted laparoscopic pyeloplasty in infants and children: is it superior to conventional laparoscopy? *World J Urol.* 2020;38(8):1827–1833. DOI: 10.1007/s00345-019-02943-z

10. Hellström J, Giertz G, Lindblom K. Pathogenesis and treatment of hydronephrosis. *Presented at VIII Congreso de la Sociedad Internacional de urología.* Paris, France, 1949.

11. Chapman TL. *Urology in outline.* Edinburgh, London: Churchill Livingstone, 1959. 82 p.

12. Esposito C, Blevé C, Escolino M, et al. Laparoscopic transposition of lower pole crossing vessels (vascular hitch) in children with pelviureteric junction obstruction. *Transl Pediatr.* 2016;5(4):256–261. DOI: 10.21037/tp.2016.09.08

13. Miscia ME, Lauriti G, Riccio A, et al. Minimally invasive vascular hitch to treat pediatric extrinsic ureteropelvic junction obstruction by crossing polar vessels: A systematic review and meta-analysis. *J Pediatr Urol.* 2021;17(4):493–501. DOI: 10.1016/j.jpuro.2021.03.002

14. Gundeti MS, Reynolds WS, Duffy PG, Mushtaq I. Further experience with the vascular hitch (laparoscopic transposition of

lower pole crossing vessels): an alternate treatment for pediatric ureterovascular ureteropelvic junction obstruction. *J Urol.* 2008;180(4S):1832–1836. DOI: 10.1016/j.juro.2008.05.055

15. Peters CA, Schlüssel RN, Retik AB. Pediatric laparoscopic dismembered pyeloplasty. *J Urol.* 1995;153(6):1962–1965. DOI: 10.1016/S0022-5347(01)67378-6

16. Madec F-X, Faraj S, Villemagne T, et al. Laparoscopic transposition of lower-pole crossing vessels: Long-term follow-up of 33 patients at puberty. *J Pediatr Urol.* 2016;12(4):226.e1–226.e 6. DOI: 10.1016/j.jpuro.2016.03.016

17. Villemagne T, Fourcade L, Camby C, et al. Long-term results with the laparoscopic transposition of renal lower pole crossing vessels. *J Pediatr Urol.* 2015;11(4):174.e1–174.e7. DOI: 10.1016/j.jpuro.2015.04.023

18. Shen LT, Tou J. Application and prospects of robotic surgery in children: a scoping review. *World J Pediatr Surg.* 2022;5(4):e000482. DOI: 10.1136/wjps-2022-000482

19. Cundy TP, Harley SJD, Marcus HJ, et al. Global trends in paediatric robot-assisted urological surgery: a bibliometric and Progressive Scholarly Acceptance analysis. *J Robot Surg.* 2018;12(1):109–115. DOI: 10.1007/s11701-017-0703-3

20. Morales-López RA, Pérez-Marchán M, Pérez Brayfield M. Current concepts in pediatric robotic assisted pyeloplasty. *Front Pediatr.* 2019;7:4. DOI: 10.3389/fped.2019.00004

21. Song SH, Lee C, Jung J, Kim SJ, et al. A comparative study of pediatric open pyeloplasty, laparoscopy-assisted extracorporeal pyeloplasty, and robot-assisted laparoscopic pyeloplasty. *PLoS One.* 2017;12(4):e0175026. DOI: 10.1371/journal.pone.0175026

22. Kafka IZ, Kocherov S, Jaber J, Chertin B. Pediatric robotic-assisted laparoscopic pyeloplasty (RALP): does weight matter? *Pediatr Surg Int.* 2019;35(3):391–396. DOI: 10.1007/s00383-019-04435-y

23. Kovarsky SL, Zakharov AI, Sottaeva ZZ, et al. Vasopexy in children with hydronephrosis. *Russian Journal of Pediatric Surgery.* 2016;20(4):175–177. DOI: 10.18821/1560-9510-2016-20-4-175-177

24. Godbole P, Mushtaq I, Wilcox DT, Duffy PG. Laparoscopic transposition of lower pole vessels e “the vascular hitch”: an alternative to dismembered pyeloplasty for pelvi-ureteric junction obstruction in children. *J Pediatr Urol.* 2006;2(4):285–289. DOI: 10.1016/j.jpuro.2005.11.017

25. Sakoda A, Cherian A, Mushtaq I. Laparoscopic transposition of lower pole crossing vessels (‘vascular hitch’) in pure extrinsic pelvi-ureteric junction (PUJ) obstruction in children. *BJU Int.* 2011;108(8):1364–1368. DOI: 10.1111/j.1464-410x.2011.10657.x

26. Chiarenza SF, Blevé C, Fasoli L, et al. Ureteropelvic junction obstruction in children by polar vessels. Is laparoscopic vascular procedure a good solution? Single center experience

on 35 consecutive patients. *J Pediatr Surg.* 2016;51(2):310–314. DOI: 10.1016/j.jpedsurg.2015.10.005

27. Schneider A, Gomes Ferreira C, Delay C, et al. Lower pole vessels in children with pelviureteric junction obstruction: laparoscopic vascular hitch or dismembered pyeloplasty? *J Pediatr Urol.* 2013;9(4):419–423. DOI: 10.1016/j.jpuro.2012.07.005

28. Al-Emadi I, Juricic M, Mouttalib S, et al. Laparoscopic vascular hitch for polar vessels in pyeloureteric junction obstruction: medium-term follow-up of a monocentric experience. *Eur J Pediatr Surg.* 2021;31(3):282–285. DOI: 10.1055/s-0040-1713177

29. Kim JK, Keefe DT, Rickard M, et al. Vascular hitch for paediatric pelvi-ureteric junction obstruction with crossing vessels: institutional

analysis and systematic review with meta-analysis. *BJU Int.* 2022;129(6):679–687. DOI: 10.1111/bju.15342

30. Polok M, Toczewski K, Borselle D, et al. Hydronephrosis in children caused by lower pole crossing vessels-how to choose the proper method of treatment? *Front Pediatr.* 2019;7:83. DOI: 10.3389/fped.2019.00083

31. Kozlov Yu.A., Poloyan S.S., Bregel L.V. et al. Laparoscopic relocation of aberrant renal vessels in the treatment of congenital hydronephrosis. *Pediatric surgery.* 2022;26(3):135–141. DOI: 10.55308/1560-9510-2022-26-3-135-141.

ОБ АВТОРАХ

Юрий Андреевич Козлов, д-р мед. наук, чл.-корр. РАН;
ORCID: 0000-0003-2313-897X; eLibrary SPIN: 3682-0832;
e-mail: yuriherz@hotmail.com

Симон Степанович Полюян, ORCID: 0000-0001-7042-6646;
e-mail: simonpoloyan@yandex.ru

Эдуард Владимирович Сапукхин, канд. мед. наук;
ORCID: 0000-0001-5470-7384; e-mail: sapukhin@yandex.ru

Алексей Сергеевич Страшинский, ORCID: 0000-0002-1911-4468;
e-mail: Leksus-642@yandex.ru

Марина Валериевна Макароchkina, ORCID: 0000-0001-8295-6687;
eLibrary SPIN: 4600-4071; e-mail: m.makarochkina@gmail.com

Андрей Алексеевич Марчук, ORCID: 0000-0001-9767-0454;
e-mail: maa-ped20@yandex.ru

***Александр Павлович Рожанский**, адрес: Россия, 664003,
Иркутск, ул. Красного Восстания, д. 2;
ORCID: 0000-0001-7922-7600;
e-mail: alexanderozhanski@mail.ru

Антон Алексеевич Быргазов, ORCID: 0000-0002-9195-5480;
e-mail: byrgazov.ant-doc38@yandex.ru

Елизавета Сергеевна Романович, ORCID: 0009-0005-1795-9386;
e-mail: rom_94_00@mail.ru

Артем Николаевич Наркевич, д-р мед. наук, доцент;
ORCID: 0000-0002-1489-5058; eLibrary SPIN: 9030-1493;
e-mail: narkevichart@gmail.com

AUTHORS' INFO

Yury A. Kozlov, MD, Dr. Sci. (Med.), Corresponding Member of Russian Academy of Sciences; ORCID: 0000-0003-2313-897X; eLibrary SPIN: 3682-0832; e-mail: yuriherz@hotmail.com

Simon S. Poloyan, ORCID: 0000-0001-7042-6646;
e-mail: simonpoloyan@yandex.ru

Eduard V. Sapukhin, MD, Cand. Sci. (Med.);
ORCID: 0000-0001-5470-7384; e-mail: sapukhin@yandex.ru

Aleksei S. Strashinsky, ORCID: 0000-0002-1911-4468;
e-mail: Leksus-642@yandex.ru

Marina V. Makarochkina, ORCID: 0000-0001-8295-6687;
eLibrary SPIN: 4600-4071; e-mail: m.makarochkina@gmail.com

Andrei A. Marchuk, ORCID: 0000-0001-9767-0454;
e-mail: maa-ped20@yandex.ru

***Alexander P. Rozhanskii**, address: 2 Krasnogo Vosstaniya,
Irkutsk, 664003, Russia; ORCID: 0000-0001-7922-7600;
e-mail: alexanderozhanski@mail.ru

Anton A. Byrgazov, ORCID: 0000-0002-9195-5480;
e-mail: byrgazov.ant-doc38@yandex.ru

Elizaveta S. Romanovich, ORCID: 0009-0005-1795-9386;
e-mail: rom_94_00@mail.ru

Artem N. Narkevich, MD, Dr. Sci. (Med.);
ORCID: 0000-0002-1489-5058; eLibrary SPIN: 9030-1493;
e-mail: narkevichart@gmail.com

* Автор, ответственный за переписку / Corresponding author

DOI: <https://doi.org/10.17816/psaic1568>

Редакторская заметка

Комментарий к статье «Робот-ассистированное перемещение aberrантных нижнеполярных почечных сосудов у ребенка 14 лет при вазоренальном гидронефрозе»

Ю.Э. Рудин

Научно-исследовательский институт урологии и интервенционной радиологии им. Н.А. Лопаткина, Москва, Россия

АННОТАЦИЯ

Комментарий к статье Козлова Ю.А., Поляна С.С., Сапухина Э.В., Страшинского А.С., Макарошкиной М.В., Марчука А.А., Рожанского А.П., Быргазова А.А., Романович Е.С., Наркевича А.Н. «Робот-ассистированное перемещение aberrантных нижнеполярных почечных сосудов у ребенка 14 лет при вазоренальном гидронефрозе», опубликованной в журнале «Российский вестник детской хирургии, анестезиологии и реаниматологии». 2023. Т. 13, № 4. С. 565–575. DOI: <https://doi.org/10.17816/psaic1544>

Ключевые слова: обструкция пиелоретерального соединения; гидронефроз; робот-ассистированная хирургия; дети,

Как цитировать:

Рудин Ю.Э. Комментарий к статье «Робот-ассистированное перемещение aberrантных нижнеполярных почечных сосудов у ребенка 14 лет при вазоренальном гидронефрозе» // Российский вестник детской хирургии, анестезиологии и реаниматологии. 2023. Т. 13, № 4. С. 577–581. DOI: <https://doi.org/10.17816/psaic1568>

DOI: <https://doi.org/10.17816/psaic1568>

Editorial

Commentary on “Robot-assisted transposition of aberrant lower polar renal vessels in a 14-year-old child with vasorenal hydrophnerosis”

Yuriy E. Rudin

N.A. Lopatkin Scientific Research Institute of Urology and Interventional Radiology, Moscow, Russia

ABSTRACT

This is a commentary on the article by Kozlov Yu. A., Poloyan S.S., Sapukhin E.V., Strashinsky A.S., Makarochkina M.V., Marchuk A.A., Rozhansky A.P., Byrgazov A.A., titled, “Robot-assisted transposition of aberrant lower polar renal vessels in a 14-year-old child with vasorenal hydrophnerosis.” It was published in the Russian Journal of Pediatric Surgery, Anesthesia and Intensive Care. 2023;13(4):565–575. (In Russ.) DOI: 10.17816/psaic1544

Keywords: pyeloureteral junction obstruction; hydronephrosis; robot-assisted surgery; children.

To cite this article:

Rudin YuE. Commentary on “Robot-assisted transposition of aberrant lower polar renal vessels in a 14-year-old child with vasorenal hydrophnerosis”. *Russian Journal of Pediatric Surgery, Anesthesia and Intensive Care*. 2023;13(4):577–581. DOI: <https://doi.org/10.17816/psaic1568>

Received: 09.11.2023

Accepted: 19.11.2023

Published: 25.12.2023

DOI: <https://doi.org/10.17816/psaic1568>

Editorial

对“在机器人辅助下重新定位一名 14 岁血管肾积水患儿的异常下肾血管”文章的评述

Yuriy E. Rudin

N.A. Lopatkin Scientific Research Institute of Urology and Interventional Radiology, Moscow, Russia

摘要

Kozlov Y.A.、Poloyan S.S.、Sapukhin E.V.、Strashinsky A.S.、Makarochkina M.V.、Marchuk A.A.、Rozhansky A.P.、Byrgazov A.A.、Romanovich E.S.的文章评述、Narkevich A.N.《在机器人辅助下重新定位一名 14 岁血管肾积水患儿的异常下肾血管》，发表于《Russian Journal of Pediatric Surgery, Anesthesia and Intensive Care》。2023. 第 13 卷, 第 4 期。页面 565–575.

DOI: <https://doi.org/10.17816/psaic1544>

关键词: 肾盂输尿管连接处梗阻; 肾积水; 机器人辅助手术; 儿童。

引用本文

Rudin YuE. 对“在机器人辅助下重新定位一名 14 岁血管肾积水患儿的异常下肾血管”文章的评述. *Russian Journal of Pediatric Surgery, Anesthesia and Intensive Care*. 2023;13(4):577–581. DOI: <https://doi.org/10.17816/psaic1568>

收到: 09.11.2023

接受: 19.11.2023

发布日期: 25.12.2023

Внедрение роботизированных хирургических систем позволяет сделать новый широкий шаг в развитии минимально инвазивной хирургии у детей. Роботизированная хирургия предлагает трехмерную (3D) визуализацию и значительно улучшенную подвижность инструментов, благодаря семи степеням свободы хирургических инструментов, подобно кисти рук, введенных в брюшную полость, позволяет хирургам на новом техническом уровне выполнять сложные реконструктивные хирургические вмешательства даже в условиях минимального анатомического пространства.

Авторы очень подробно и методически выверенно описывают каждый шаг установки визуального и инструментальных портов, последовательность выполнения доступа к почке, мобилизации сосудов и оценивают результаты диуретического теста. Детально описана процедура крааниального перемещения сосудов и мобилизация лоханки для исключения перегиба сосудов и этап обертывания сосудов передней стенкой лоханки с последующей фиксацией сосудов [1].

Известно, что основная проблема операции Hellström – Charman состоит в тщательном отборе пациентов. S.F. Chiarenza и соавт. [2] предложили отбирать пациентов на догоспитальном этапе на основании жалоб, связанных с поздним проявлением симптомов обструкции и типичной перемежающейся боли в боку, связанной с транзитным гидронефрозом. Поэтому потенциальные пациенты по мнению авторов должны тщательно обследоваться в условиях госпиталя, учитывая данные ультразвукового исследования, компьютерной томографии или магнитно-резонансной томографии, определяющими пересекающие мочеточник сосуды как причину гидронефроза.

Интересна предложенная A. Schneider и соавт. [3] интраоперационная классификация добавочных нижнеполярных сосудов в соответствии с их связью с пиелуретеральным синусом (ПУС). Авторы идентифицировали три типа строения aberrантных сосудов, и только пациенты с типом 3, то есть с сосудами, проходящими под ПУС, что приводит к деформации мочеточника по типу «лебединой шеи», были кандидатами на процедуру сосудистого перемещения. Авторы, используя эту классификацию, предложили применять пиелопластику при 1-м и 2-м типе аномалии, а перемещение сосудов — только при 3-м типе. В описанном авторами тесте для исключения внутренней обструкции ПУС во время операции хирурги контролируют перистальтику мочеточника и ожидают быстрого опорожнения лоханки после мобилизации сосудов, что позволяет быстрее

определиться в тактике. В сомнительных случаях выполняют интраоперационный диуретический тест. Понятно, что этот тест не позволяет во всех случаях исключить внутренний стеноз, и процедура сосудистого перемещения всегда несет риск рецидива гидронефроза. Однако операция перемещения сосуда несравненно более щадящая и крайне редко сопровождается осложнениями, при правильно подобранной группе пациентов.

Интересная информация представлена в дискуссии. Может ли тракция aberrантных сосудов, возникающая в результате сосудистого перемещения, вызывать развитие вазоренальной артериальной гипертензии во время интенсивного роста организма в период полового созревания? Однако F.X. Madec и соавт. [4] в 2016 г. продемонстрировали, что ни у одного из пациентов, которым выполнена операция Hellström – Charman, в том числе и роботическим способом, в отдаленном периоде не наблюдали повышенного артериального давления или нарушения кровоснабжения почки при проведении цветного доплеровского исследования.

Развитие робототехники в детской хирургии и детской урологии в России находится только в начальной стадии, поэтому любая информация об использовании данной технологии, детали и подходы установки портов, этапов операции и результатов лечения важны для развития этого направления малоинвазивной хирургии.

ДОПОЛНИТЕЛЬНАЯ ИНФОРМАЦИЯ

Вклад авторов. Автор внес существенный вклад в подготовку статьи, прочел и одобрил финальную версию перед публикацией.

Конфликт интересов. Автор декларирует отсутствие явных и потенциальных конфликтов интересов, связанных с публикацией настоящей статьи.

Источник финансирования. Автор заявляет об отсутствии внешнего финансирования при проведении исследования.

ADDITIONAL INFORMATION

Authors' contribution. Thereby, author made a substantial contribution to the conception of the study, acquisition, analysis, interpretation of data for the work, drafting and revising the article, final approval of the version to be published and agree to be accountable for all aspects of the study.

Competing interests. The author declare that he have no competing interests.

Funding source. This study was not supported by any external sources of funding.

СПИСОК ЛИТЕРАТУРЫ

1. Козлов Ю.А., Поляян С.С., Сапухин Э.В., и др. Робот-ассистированное перемещение аберрантных нижнеполярных почечных сосудов у ребенка 14 лет при вазоренальном гидронефрозе // Российский вестник детской хирургии, анестезиологии и реаниматологии. 2023. Т. 13, № 4. С. 565–575. DOI: 10.17816/psaic1544
2. Chiarenza S.F., Bleve C., Fasoli L., et al. Ureteropelvic junction obstruction in children by polar vessels. Is laparoscopic vascular hitching procedure a good solution? Single center experience on 35 consecutive patients // *J Pediatr Surg.* 2016. Vol. 51, No. 2. P. 310–314. DOI: 10.1016/j.jpedsurg.2015.10.005
3. Schneider A., Ferreira C.G., Delay C., et al. Lower pole vessels in children with pelviureteric junction obstruction: laparoscopic vascular hitch or dismembered pyeloplasty? // *J Pediatr Urol.* 2013. Vol. 9, No. 4. P. 419–423. DOI: 10.1016/j.jpuro.2012.07.005
4. Madec F.X., Faraj S., Villemagne T., et al. Laparoscopic transposition of lower-pole crossing vessels: Long-term follow-up of 33 patients at puberty // *J Pediatr Urol.* 2016. Vol. 12, No. 4. P. 226.e1–226.e6. DOI: 10.1016/j.jpuro.2016.03.016

REFERENCES

1. Kozlov YuA, Poloyan SS, Sapuhin EV, et al. Robot-assisted transposition of aberrant lower polar renal vessels in a 14-year-old child with vasorenal hydronephrosis. *Russian Journal of Pediatric Surgery, Anesthesia and Intensive Care.* 2023;13(4):565–575. DOI: 10.17816/psaic1544
2. Chiarenza SF, Bleve C, Fasoli L, et al. Ureteropelvic junction obstruction in children by polar vessels. Is laparoscopic vascular hitching procedure a good solution? Single center experience on 35 consecutive patients. *J Pediatr Surg.* 2016;51(2):310–314. DOI: 10.1016/j.jpedsurg.2015.10.005
3. Schneider A, Ferreira CG, Delay C, et al. Lower pole vessels in children with pelviureteric junction obstruction: laparoscopic vascular hitch or dismembered pyeloplasty? *J Pediatr Urol.* 2013;9(4):419–423. DOI: 10.1016/j.jpuro.2012.07.005
4. Madec FX, Faraj S, Villemagne T, et al. Laparoscopic transposition of lower-pole crossing vessels: Long-term follow-up of 33 patients at puberty. *J Pediatr Urol.* 2016;12(4):226.e1–226.e6. DOI: 10.1016/j.jpuro.2016.03.016

ОБ АВТОРЕ

Юрий Эдвартович Рудин, д-р мед. наук, профессор;
адрес: Россия, 105425, Москва, 3-я Парковая ул., д. 51, стр. 1;
ORCID: 0000-0001-5973-615X; eLibrary SPIN: 6373-5961;
e-mail: rudin761@yandex.ru

AUTHOR' INFO

Yuriy E. Rudin, MD, Dr. Sci. (Med.), Professor;
address: 51, 3rd Parkovaya st., Moscow, 105425, Russia;
ORCID: 0000-0001-5973-615X; eLibrary SPIN: 6373-5961;
e-mail: rudin761@yandex.ru

DOI: <https://doi.org/10.17816/psaic1554>

Научная статья

Постинъекционная некротическая флегмона полового члена у мальчика 13 лет

Б. Мохаммад^{1,2}, А.А. Цыбин², П.Ю. Дегтярев¹, Н.Н. Крук^{1,2}, А.Д. Сидоров², Е.А. Трубников², А.Н. Якунов¹, И.Л. Порфирьева¹

¹ Тульская городская клиническая больница скорой медицинской помощи им. Д.Я. Ваныкина, Тула, Россия;

² Тульский государственный университет, Медицинский институт, Тула, Россия

АННОТАЦИЯ

Практика введения различных веществ в ткани полового члена с целью увеличения его размера встречается среди взрослых мужчин разных стран. При анализе отечественной и мировой литературы обнаружена лишь одна публикация клинического случая лечения подростка 16 лет с олеогранулемой полового члена. Мальчик, 13 лет, поступил в детское хирургическое отделение с жалобами на боли и выраженную припухлость полового члена. Со слов больного (выяснено позднее), эти симптомы появились через 3 дня после введения шприцем под кожу полового члена 4 мл вазелинового масла. Появился отек и гиперемия кожи, на следующие сутки повысилась температура до 40 °С, появилось головокружение, тошнота, была многократная рвота и жидкий стул. Причину заболевания удалось установить только при детальном расспросе в отделении. Локальный статус: половой член резко увеличен в объеме за счет выраженного стекловидного отека, преимущественно по дорсальной поверхности, кожа гиперемирована с участками темного цвета и отслойкой эпидермиса. Диагноз: «Некротическая флегмона полового члена, состояние после введения вазелинового масла». После медикаментозной подготовки проведена операция. Под эндотрахеальным наркозом выполнен разрез 2 см по дорсальной поверхности полового члена. Из полости раны выделилось 35–40 мл мутной жидкости, дренирование резиновыми выпускниками. После операции проводилась антибактериальная терапия, перевязки с гидрофобной мазью. Общее состояние ребенка нормализовалось, рана очистилась, образовался дефект размерами 5 × 3 × 0,2 см. Через 2 нед. проведена пластическая операция по способу Диттеля: крайняя плоть рассечена до участка дистальнее гранулирующей раны, острым путем разделены наружный и внутренний листки крайней плоти, из наружного листка сформирован трансплантат и фиксирован на рану. Послеоперационный период протекал благоприятно, заживление первичным натяжением. Пациент выписан в удовлетворительном состоянии на 24-е сутки с момента госпитализации. При осмотре через 4 мес. пациент жалоб не предъявляет, на спинке полового члена имеется нормотрофический рубец размерами 2 × 3,5 см, не препятствующий подвижности кожи. Введение инородных тел под кожу полового члена, сопровождающееся серьезными осложнениями, начало практиковаться среди подростков. Поэтому данное наблюдение будет представлять интерес не только для детских хирургов и урологов, но и для врачей других специальностей, к которым могут обращаться пациенты с изменениями в области полового члена, поскольку правдивый анамнез выяснить не всегда удается.

Ключевые слова: урология; половой член; инородное тело; вазелин; осложнения; некротическая флегмона; пластическая операция; дети; клинический случай.

Как цитировать:

Мохаммад Б., Цыбин А.А., Дегтярев П.Ю., Крук Н.Н., Сидоров А.Д., Трубников Е.А., Якунов А.Н., Порфирьева И.Л. Постинъекционная некротическая флегмона полового члена у мальчика 13 лет // Российский вестник детской хирургии, анестезиологии и реаниматологии. 2023. Т. 13, No 4. С. 583–590. DOI: <https://doi.org/10.17816/psaic1554>

DOI: <https://doi.org/10.17816/psaic1554>

Research Article

Post-injection necrotic phlegmon of the penis in a 13-year-old boy

Bashir Mohammad^{1,2}, Anatolii A. Tsibin², Pavel Yu. Degtyarev¹, Nadezhda N. Kruck^{1,2}, Andrei D. Sidorov², Elisei A. Trubnikov², Alexandr N. Yakunov¹, Irina L. Porfirieva¹

¹ D.Ya. Vanykin Tula City Clinical Emergency Hospital, Tula, Russia;

² Tula State University, Tula, Russia

ABSTRACT

The practice of injecting various substances into the tissues of the penis in order to increase its size is found among adult men in different countries. An analysis of domestic and world literature revealed only one publication of a clinical case of treatment of a 16-year-old teenager with penile oleogranuloma. A 13-year-old boy was admitted to the pediatric surgical department with complaints of pain and severe swelling of the penis. According to the patient (found out later), these symptoms appeared 3 days after injecting 4 ml of Vaseline oil with a syringe under the skin of the penis. Swelling and hyperemia of the skin appeared, the next day the temperature rose to 40 °C, dizziness, nausea appeared, there were repeated vomiting and loose stools. The cause of the disease was established only after detailed questioning in the department. Local status: the penis is sharply increased in volume due to pronounced vitreous edema, mainly along the dorsal surface, the skin is hyperemic with dark areas and detachment of the epidermis. Diagnosis: "Necrotizing phlegmon of the penis, condition after injections of Vaseline oil". After medical preparation, surgery was performed. Under endotracheal anesthesia, a 2 cm incision was made along the dorsal surface of the penis. A turbid liquid of 35–40 ml was released from the wound cavity, drainage was done with rubber drains. After the operation, antibacterial therapy and dressings with hydrophobic ointment were carried out. The general condition of the child returned to normal, the wound was cleaned, a defect measuring 5 × 3 × 0.2 cm was formed. After 2 weeks, plastic surgery was performed according to the Diettel method: the foreskin was cut to the area distal to the granulating wound, the outer and inner leaves of the foreskin were sharply separated, a graft was formed from the outer layer and fixed to the wound. The postoperative period was favorable, healing was by primary intention. The patient was discharged in satisfactory condition on the twenty-fourth day from hospitalization. When examined after 4 months, the patient has no complaints; on the dorsum of the penis there is a normotrophic scar measuring 2 × 3.5 cm, which does not interfere with skin mobility. The introduction of foreign bodies under the skin of the penis, accompanied by serious complications, began to be practiced among adolescents. Therefore, this case report will be of interest not only for pediatric surgeons and urologists, but also for doctors of other specialties who may be approached by patients with changes in the penile area, since a true history cannot always be ascertained.

Keywords: urology; penis; foreign body; Vaseline oil; complications; necrotic phlegmon; plastic surgery; children; case report.

To cite this article:

Mohammad B, Tsibin AA, Degtyarev PYu, Kruck NN, Sidorov AD, Trubnikov EA, Yakunov AN, Porfirieva IL. Post-injection necrotic phlegmon of the penis in a 13-year-old boy. *Russian Journal of Pediatric Surgery, Anesthesia and Intensive Care*. 2023;13(4):583–590. DOI: <https://doi.org/10.17816/psaic1554>

Received: 11.09.2023

Accepted: 19.11.2023

Published: 25.12.2023

DOI: <https://doi.org/10.17816/psaic1554>

Research Article

一名13岁男孩注射后阴茎坏死性组织炎

Bashir Mohammad^{1,2}, Anatolii A. Tsibin², Pavel Yu. Degtyarev¹, Nadezhda N. Kruck^{1,2},
Andrei D. Sidorov², Elisei A. Trubnikov², Alexandr N. Yakunov¹, Irina L. Porfirieva¹

¹ D.Ya. Vanykin Tula City Clinical Emergency Hospital, Tula, Russia;

² Tula State University, Tula, Russia

摘要

在不同国家的成年男性中，向阴茎组织注射各种物质以增大阴茎的做法很普遍。在对国内和世界文献进行分析时，仅发现一篇关于治疗一名患有阴茎油脂性肉芽肿的16岁青少年临床病例的出版物。一名13岁男孩因主诉阴茎疼痛和明显肿胀被送入儿外科。根据患者的陈述（随后得到澄清），这些症状是在用注射器在阴茎皮下注射4毫升凡士林油3天后出现的。皮肤出现水肿充血，次日发热至40°C，出现头晕、恶心、反复呕吐、大便呈液体状。只有在科室进行详细询问后才能确定病因。局部状况：阴茎因明显的玻璃体水肿而体积急剧增大，主要位于阴茎背侧，皮肤充血，有颜色较深的区域，表皮脱落。诊断：“阴茎坏死性组织炎，注射凡士林油后的症状”。医疗准备后，手术开始。在气管内麻醉下，沿阴茎背侧切开一个2厘米的切口。从伤口腔中排出35–40毫升浑浊液体，用橡胶引流管引流。术后进行了抗菌治疗，并用疏水性软膏包扎。2周后，按照Dittel方法进行整形手术：将包皮剥离至肉芽创面远端，用锐器分割包皮的内外两层，用外层包皮形成植皮并固定在创面上。术后情况良好，通过原发性张力愈合。住院后第24天，患者康复出院。4个月后进行检查时，患者无任何不适；阴茎背侧有一正常萎缩的疤痕，大小为2×3.5厘米，不妨碍皮肤活动。在阴茎皮下植入异物，并伴有严重并发症的现象已在青少年中出现。因此，不仅小儿外科医生和泌尿科医生，其他科室的医生也会对这一观察结果感兴趣，因为他们可能会遇到阴茎部位发生变化的病人，而真实病史并非总能确定。

关键词：泌尿外科；阴茎；异物；凡士林；并发症；坏死性组织炎；整形外科；儿童；临床病例。

引用本文

Mohammad B, Tsibin AA, Degtyarev PYu, Kruck NN, Sidorov AD, Trubnikov EA, Yakunov AN, Porfirieva IL. 一名13岁男孩注射后阴茎坏死性组织炎. *Russian Journal of Pediatric Surgery, Anesthesia and Intensive Care*. 2023;13(4):583–590. DOI: <https://doi.org/10.17816/psaic1554>

收到: 11.09.2023

接受: 19.11.2023

发布日期: 25.12.2023

АКТУАЛЬНОСТЬ

Инъекции в ткани полового члена выполняются с целью увеличения его размера. Подобная практика находит применение среди взрослого населения разных стран, преимущественно в возрастной группе 20–35 лет, причем инъекции выполняют сами пациенты [1, 2]. Для этой цели используются минеральные масла или вещества, подобные минеральному маслу. По данным систематического обзора P.L.S. Faveret, F. Santiago [3] наиболее часто применяют вазелин (42,8 %), парафин (31,6 %) и силикон (10,8 %). Осложнения возникают из-за того, что тканям человека не хватает ферментов для метаболизма интерстициальных экзогенных масел [2]. Осложнения могут возникнуть сразу после инъекций, приводящих к скоплению жидкости или образованию абсцесса и сепсису, или могут возникнуть месяцы и годы спустя в результате хронического склерозирующего воспаления [4, 5]. Наиболее частыми осложнениями являются олегранулемы, образующиеся через отдаленные сроки [6, 7], более редкими — абсцессы и некрозы [2]. При проведении анализа отечественной и мировой литературы мы обнаружили лишь одну публикацию клинического случая лечения подростка 16 лет с олеогранулемой полового члена [8].

Представляем клинический случай и технику двухэтапного оперативного лечения ребенка с гнойным осложнением после подкожного введения вазелинового масла с хорошим косметическим и функциональным результатом.

ОПИСАНИЕ СЛУЧАЯ

Анамнез заболевания

Мальчик, 13 лет, доставлен бригадой скорой медицинской помощи в детское хирургическое отделение Тульской городской клинической больницы скорой медицинской помощи 15.11.2022 с жалобами на боли и выраженную припухлость полового члена. Со слов пациента (выяснено позднее), вышеуказанная симптоматика

Таблица. Данные общего анализа крови

Table. General blood test data

Показатель	Значение
Показатели красной крови	
Эритроциты	$4,0 \cdot 10^{12}/л$,
Гемоглобин	131 г/л
Цветовой показатель	0,98
Лейкоцитарная формула (по Шиллингу)	
Лейкоциты	$14,2 \cdot 10^9/л$
Эозинофилы	2
Палочкоядерные	6
Сегментоядерные	72
Лимфоциты	15
Моноциты	4
СОЭ	16 мм/ч

появилась через 3 дня после введения инсулиновым шприцем под кожу полового члена вазелинового масла объемом по 1 мл четырьмя инъекциями. Через несколько часов появился отек, а затем гиперемия кожи в месте инъекций. На четвертые сутки повысилась температура с пиковым значением в день госпитализации до 40 °С. Воспалительный процесс сопровождался синдромом общей интоксикации: головокружением, тошнотой, многократной рвотой и жидким стулом. Наряду с нарастанием отека и гиперемии кожи полового члена появились участки темного цвета и отслойки эпидермиса. Причину своего заболевания мальчик родителям и врачу приемного покоя не сказал, ее удалось установить только при детальном расспросе в отделении.

Физикальное и лабораторное исследование

Общее состояние тяжелое. Нормального телосложения и питания. Температура тела 39,5 °С. Кожа бледная. Дыхание везикулярное. Артериальное давление (АД) 100/65 мм рт. ст., пульс 118 ударов в минуту. Язык сухой, обложен белым налетом. Живот мягкий, при пальпации безболезненный. Паховые лимфоузлы увеличены, безболезненные. Симптом Пастернацкого отрицателен. Мочеиспускание не нарушено. Локальный статус: половые органы развиты по мужскому типу соответственно возрасту. Половой член резко увеличен в объеме за счет выраженного стекловидного отека, преимущественно по дорсальной поверхности, кожа там же гиперемирована. В среднем отделе спинки ствола имеются участки темного цвета и участок с отслойкой эпидермиса, рядом точечные рубцы — следы от инъекций (рис. 1, а). Пальпация полового члена в области ствола болезненна, симптомы флюктуации и подкожной крепитации не определяются. В общем анализе крови наблюдался умеренный нейтрофильный лейкоцитоз (см. таблицу), общий анализ мочи — без патологии.

В биохимическом анализе крови из патологических изменений отмечены два: повышение показателей С-реактивного белка (СРБ) до 10,1 мг/л и фибриногена 6,2 г/л.

На основании жалоб пациента, объективных исследований, данных лабораторных методов диагностики выставлен предварительный диагноз: «Некротическая флегмона полового члена, состояние после введения вазелинового масла». Принято решение о проведении операции с санацией и дренированием гнойного очага в неотложном порядке. Проведена предоперационная подготовка с детоксикационной инфузионной и антибактериальной терапией в течение 2 ч.

ОПЕРАЦИЯ

Под эндотрахеальным наркозом выполнен продольный разрез 2 см по дорсальной поверхности полового члена, произведено послыное рассечение кожи, подкожно-жировой клетчатки и поверхностной фасции

на месте участка отслойки эпидермиса и два разреза по бокам, рана практически не кровоточит (рис. 1, *b, c, d*). Из полости раны выделяется мутная жидкость без запаха, находящаяся в межтканевых пространствах среди маслянистых пузырей (рис. 1, *c*). Жидкость взята на посев для определения флоры. Проведена ревизия раны с удалением остатков вазелинового масла и измененных тканей в объеме около 35–40 мл (рис. 1, *d*), дном ее является неповрежденная белочная оболочка. После опорожнения полости отек значительно уменьшился и головка члена освободилась. Полость обработана раствором хлоргексидина, через разрезы проведено дренирование резиновыми выпускниками (рис. 1, *e*). Повязка с мазью Левомеколь® (диоксометилтетрагидропиримидин + хлорамфеникол).

Лечение в послеоперационном периоде

Антибактериальная терапия включала цефтриаксон в дозировке 1000 мг 2 раза в день внутримышечно, метронидазол в дозировке 100 мг 3 раза в день внутривенно, внутривенное лазерное облучение крови. Для улучшения микроциркуляции и реологических свойств крови назначен пентоксифиллин в дозе 100 мг по 1 таблетке 3 раза в день. Общее состояние ребенка постепенно нормализовалось, в первые 3 дня температура субфебрильная, тогда же обильное промокание повязки, на 4-е сутки выделения уменьшились. Проводились

перевязки с мазью Левомеколь®, выпускники удалены поэтапно на 4–6-е сутки, отек уменьшился, рана постепенно очищалась. Патогенной флоры в удаленной жидкости не обнаружено. Локальный статус спустя 2 нед. после операции: на спинке полового члена рана ромбовидной формы размерами 5 × 3 × 0,2 см. Края без признаков воспаления, на дне раны определяется грануляционная ткань (рис. 1, *f*). Из бактериального посева с раневой поверхности обнаружен *Staphylococcus aureus*. Посев крови на стерильность от 15.11.2022 роста микрофлоры не показал. Лабораторные данные биохимического анализа крови (СРБ — отриц., фибриноген 3,7 г/л) регрессировали.

Врачебным консилиумом 30.11.2022 было принято решение об оперативном вмешательстве: пластической операции по закрытию раны лоскутами крайней плоти.

Операция

Под эндотрахеальным наркозом произведено обведение головки полового члена с разделением спаек. Крайняя плоть рассечена до участка кожи на спинке полового члена дистальнее гранулирующей раны. Далее острым путем выполнено отделение наружного и внутреннего листков крайней плоти, формирование трансплантата из наружного листка, укладка и фиксация его на гранулирующую рану в области спинки полового члена (рис. 2, *a*). Гемостаз по ходу операции. Наружный и внутренний листки

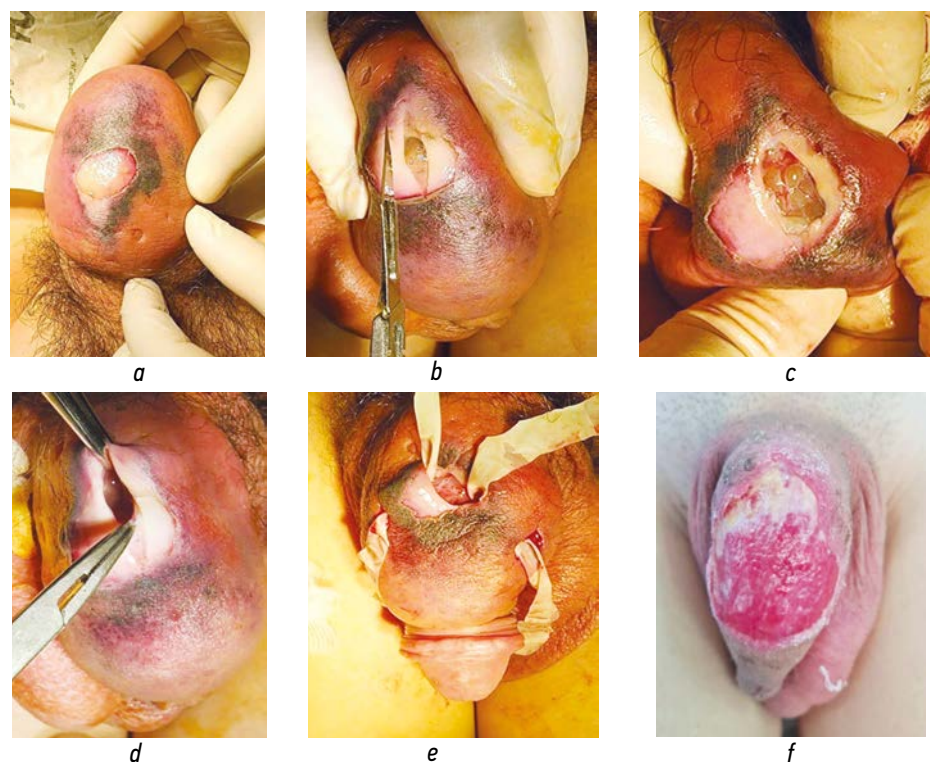


Рис. 1. Этапы операция по поводу флегмоны полового члена: *a* — вид полового члена при поступлении. Стрелки — точечные рубцы в месте инъекций; *b* — послойное рассечение мягких тканей; *c* — измененная клетчатка с остатками вазелинового масла; *d* — вид опорожненной флегмоны; *e* — дренирование резиновыми выпускниками; *f* — вид полового члена в конце первого этапа лечения

Fig. 1. Stages of surgery for penile phlegmon: *a* — view of the penis upon admission. Arrows — point scars at the injection site; *b* — layer-by-layer dissection of soft tissues; *c* — altered fiber with Vaseline residues; *d* — view of evacuated phlegmon; *e* — drainage with rubber drains; *f* — view of the penis at the end of the first stage of treatment

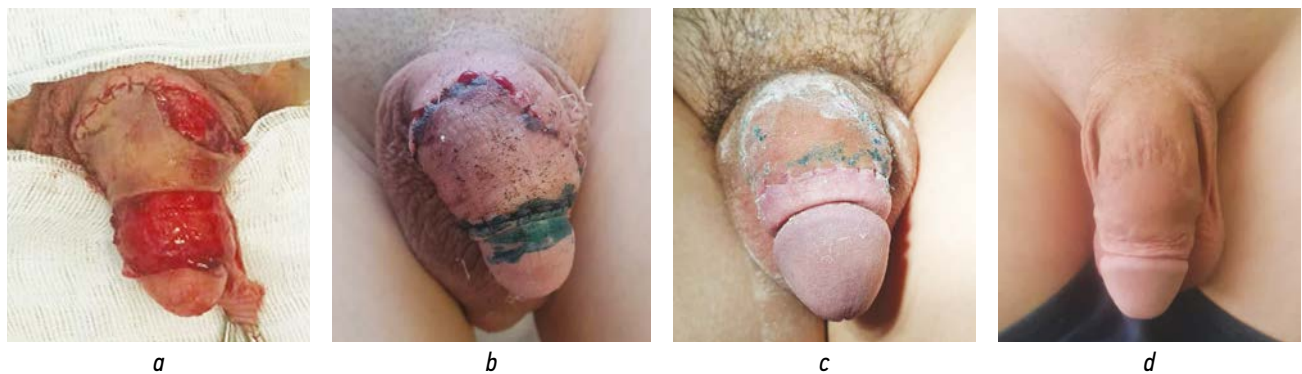


Рис. 2. Этапы пластической операции и ее результаты: *a* — формирование кожного лоскута из крайней плоти; *b* — вид пениса через неделю после пластики; *c* — вид пениса на момент выписки из стационара; *d* — вид пениса через 4 мес. после операции
Fig. 2. Stages of plastic surgery and its results: *a* — formation of a skin flap from the foreskin; *b* — view of the penis a week after plastic surgery; *c* — view of the penis at the time of discharge from the hospital; *d* — view of the penis 4 months after surgery

крайней плоти ушиты по ходу раны одиночными рассасывающими швами vicryl rapid 4.0. Туалет раны, обработка раствором бриллиантовой зелени. Асептическая повязка.

Послеоперационный период протекал благоприятно. Проводились перевязки с мазью Левомеколь®, ультрафиолетовое облучение на рану. Незначительная отечность купировалась, линия швов без признаков воспаления (рис. 2, *b*). Снятие швов через 10 дней после оперативного вмешательства, заживление первичным натяжением. Локально имеется рубец размерами 3 × 0,5 см, расположенный проксимально на 1 см от венечной борозды (рис. 2, *c*). Пациент выписан 08.12.2022 в удовлетворительном состоянии на 24-е сутки с момента госпитализации.

Результат

При осмотре спустя 4 мес. после проведенного лечения эстетических дефектов не определяется, на спинке полового члена имеется нормотрофический рубец размерами 2 × 3,5 см, не препятствующий подвижности кожи (рис. 2, *d*). Пациент жалоб не предъявляет. Мочевыделительная и эректильная функции не нарушены. Со слов родителей, психоэмоциональное состояние в норме, адаптация в социуме полная, занимается спортом.

ОБСУЖДЕНИЕ

Самостоятельные инъекции вазелина до сих пор являются широко используемым методом утолщения полового члена в Восточной Европе и Азии, встречается спорадически и в других частях мира, особенно среди бывших заключенных [1, 2, 5]. Чаще всего процедуру выполняет неподготовленный человек, не уделяя внимания стерильности, а гигиенические требования обычно игнорируются. Вазелин вызывает гранулематозную реакцию на инородное тело в поврежденной ткани, последствием которой может быть острое воспаление. Ранняя реакция заключается в том, что пенис набухает, кожа становится красной, горячей и болезненной, у больных может наблюдаться

лихорадка, а затем могут развиваться язвы, абсцессы, некроз кожи и свищи. Частота формирования некротических изменений мягких тканей полового члена после введения вазелина составляет 1,6 % [5]. Подобная ранняя реакция имело место и в нашем наблюдении.

Другим, более частым последствием введения вазелина бывает хроническое воспаление, развитие фиброза и микроциркуляторных нарушений в пораженной коже, которые проявляются спустя месяцы или годы в виде образования олегранулем, рубцовых изменений, деформации пениса, нарушений эректильной и мочевыделительной функций [9, 10].

При данной патологии определенная проблема возникает с выяснением анамнеза заболевания. Взрослые пациенты нередко стараются скрыть причину возникших осложнений и тогда врачам приходится проводить дифференциальный диагноз, прежде всего с заболеваниями половой сферы (венерическая лимфогранулема), туберкулезом и опухолями [2, 5]. Эта же проблема, еще в большей степени будет иметь место у подростков из-за стыда, чувства вины из-за содеянного или страха наказания, чему пример представлено наблюдение.

Лечение осложнений введения инородных тел только хирургическое, поскольку консервативное лечение не является окончательным решением. В нашем случае пришлось применить 2 этапа оперативных вмешательств: сначала решить проблему устранения воспалительного очага, а затем выполнить пластическую операцию по закрытию раневого дефекта. Тщательная санация полости с дренированием и антибактериальной терапией у соматически здорового ребенка способствовали быстрому очищению раны. Сохранность крайней определило способ закрытия раневого дефекта: было отдано предпочтение в пользу пластики по способу Диттеля¹.

¹ Диттеля постиопластика (L. Dittel, 1815–1898, австрийский хирург; греч. *posthion* — крайняя плоть, пластика) — пластическая операция закрытия дефекта кожи полового члена лоскутом, выкроенным из крайней плоти. Большой медицинский словарь (2000). Режим доступа: <http://med.niv.ru/doc/dictionary/big-medical/fc/slovar-196-9.htm?ysclid=lo99ho1r6p525864940>. Дата обращения: 07.09.2023

Операция заключается в отделении наружного листка крайней плоти от внутреннего; увеличившимся таким образом в 2 раза кожным лоскутом (обнаженной поверхностью к ране) закрывают дефект [11]. Лоскут прикрепляют узловыми швами к краям оставшейся кожи. Крайняя плоть широко используется при различных пластических операциях на половом члене у детей и взрослых [12, 13].

При невозможности использовать крайнюю плоть, применяется пластика дефекта с использованием свободного перфорированного кожного ауто трансплантата с бедра [7, 8]. В более тяжелых случаях выполняют операцию Райха – Сапожкова, на первом этапе которой после удаления всех образований погружают половой член в мошонку с выведением головки, а на втором этапе выполняют пластику полового члена местными тканями [7, 14].

ЗАКЛЮЧЕНИЕ

Введение инородных тел под кожу полового члена, нечасто встречающееся и в практике взрослых урологов, начало появляться в среде подростков. Поэтому данное наблюдение будет представлять интерес не только для детских хирургов и урологов, но и для врачей других педиатрических специальностей, к которым могут обращаться пациенты с какими-либо изменениями в области полового члена, поскольку правдивый анамнез выяснить не всегда удается. А организаторам здравоохранения, педагогам и родителям подростков необходимо решать проблему сексуального просвещения подростков, одной из задач которой будет донести серьезную опасность введения инородных веществ в половой член.

ДОПОЛНИТЕЛЬНАЯ ИНФОРМАЦИЯ

Вклад авторов. Все авторы подтверждают соответствие своего авторства международным критериям ICMJE. Личный вклад каждого автора: Б. Мохаммад — хирургическое лечение пациента, обзор литературы и окончательное редактирование

СПИСОК ЛИТЕРАТУРЫ

1. Pang K.H., Randhawa K., Tang S., et al. Complications and outcomes following injection of foreign material into the male external genitalia for augmentation: a single-centre experience and systematic review // *Int J Impot Res*. 2023. Vol. 1. DOI: 10.1038/s41443-023-00675-8.
2. Svensøy J.N., Travers V., Othser P.J.S. Complications of penile self-injections: Investigation of 680 patients with complications following penile self-injections with mineral oil // *World J Urol*. 2018. Vol. 36, No. 1. P. 135–143. DOI: 10.1007/s00345-017-2110-9
3. Faveret P.L.S., Santiago F. Surgical management of penile lesions secondary to foreign body reaction: A case report and systematic review // *Aesthet Surg J*. 2018. Vol. 38, No. 7. P. 770–780. DOI: 10.1093/asj/sjx203
4. Soebhali B., Felicio J., Oliveira P., Martins F.E. Sclerosing lipogranuloma of the penis: a narrative review of complications and treatment // *Transl Androl Urol*. 2021. Vol. 10, No. 6. P. 2705–2714. DOI: 10.21037/tau-21-228

статьи; А.А. Цыбин — сбор и анализ литературных источников, редактирование статьи; П.Ю. Дегтярев — хирургическое лечение; Н.Н. Крук — лечение пациента, обработка материала; А.Д. Сидоров — обзор литературы, сбор и анализ литературных источников, написание текста; Е.А. Трубников — сбор и анализ литературных источников и редактирование статьи; А.Н. Якунов — сбор литературных источников; И.Л. Порфирьева — сбор и анализ литературных источников.

Источник финансирования. Авторы заявляют об отсутствии внешнего финансирования при проведении работы и подготовке рукописи.

Конфликт интересов. Авторы декларируют отсутствие явных и потенциальных конфликтов интересов, связанных с публикацией настоящей статьи.

Согласие пациента. Авторы получили письменное согласие законных представителей пациента на публикацию медицинских данных и фотографий.

ADDITIONAL INFORMATION

Authors' contribution. Thereby, all authors made a substantial contribution to the conception of the study, acquisition, analysis, interpretation of data for the work, drafting and revising the article, final approval of the version to be published and agree to be accountable for all aspects of the study. The contributions of each author: B. Mohammad — surgical treatment of the patient, literature review and final editing of the article; A.A. Tsybin — collection and analysis of literary sources, editing the article; P.Yu. Degtyarev — surgical treatment; N.N. Kruk — patient treatment, material processing; A.D. Sidorov — literature review, collection and analysis of literary sources, writing the text; E.A. Trubnikov — collection and analysis of literary sources and editing of the article; A.N. Yakunov — collection of literary sources; I.L. Porfiriyeva — collection and analysis of literary sources.

Funding source. This publication was not supported by any external sources of funding.

Competing interests. The authors declare that they have no competing interests.

Consent for publication. Written consent was obtained from the patient for publication of relevant medical information and all of accompanying images within the manuscript.

5. Bajory Z., Mohos G., Rosecker A., et al. Surgical solutions for the complications of the Vaseline self-injection of the penis // *J Sex Med*. 2013. Vol. 10, No. 4. P. 1170–1177. DOI: 10.1111/jsm.12054
6. Downey A.P., Osman N.I., Mangera A., et al. Penile paraffinoma // *Eur Urol Focus*. 2019. Vol. 5, No. 5. P. 894–898. DOI: 10.1016/j.euf.2018.06.013
7. Назаров Т.Х. Инородные тела и олеогранулемы полового члена. Андрология для урологов. Клинические рекомендации / под ред. П.А. Щеплева. Москва: Медконгресс, 2020. С. 168–191.
8. Назаров Т.Х., Афоничев К.А., Ясюченя В.В., и др. Олеогранулема полового члена у подростка (клиническое наблюдение) // *Андрология и генитальная хирургия*. 2021. Т. 22, № 1. С. 90–97. DOI: 10.17650/1726-9784-2021-22-1-90-97
9. Karakan T., Ersoy E., Hasçiçek M., et al. Injection of Vaseline under penis skin for the purpose of penis augmentation // *Case Rep Urol*. 2012. Vol. 2012. ID 510612. DOI: 10.1155/2012/510612

10. Nyirády P., Kelemen Z., Kiss A., et al. Treatment and outcome of Vaseline-induced sclerosing lipogranuloma of the penis // *Urology*. 2008. Vol. 71, No. 6. P. 1132–1137. DOI: 10.1016/j.urology.2007.12.081
11. Люлько А.В., Мурванидзе Д.Д., Возианов А.Ф. Основы практической урологии детского возраста: Учебное пособие для слушателей институтов усовершенствования врачей. Киев: Вища школа, 1984. 286 с. С. 200.
12. Староверов О.В. Преупциопластика в лечении фимоза у детей // *Российский вестник детской хирургии, анестезиологии и реаниматологии*. 2012. Т. 2, № 2. С. 27–31.

REFERENCES

1. Pang KH, Randhawa K, Tang S, et al. Complications and outcomes following injection of foreign material into the male external genitalia for augmentation: a single-centre experience and systematic review. *Int J Impot Res*. 2023;1. DOI: 10.1038/s41443-023-00675-8.
2. Svensøy JN, Travers V, Osther PJS. Complications of penile self-injections: Investigation of 680 patients with complications following penile self-injections with mineral oil. *World J Urol*. 2018;36(1):135–143. DOI: 10.1007/s00345-017-2110-9
3. Faveret PLS, Santiago F. Surgical management of penile lesions secondary to foreign body reaction: A case report and systematic review. *Aesthet Surg J*. 2018;38(7):770–780. DOI: 10.1093/asj/sjx203
4. Soebhali B, Felicio J, Oliveira P, Martins FE. Sclerosing lipogranuloma of the penis: a narrative review of complications and treatment. *Transl Androl Urol*. 2021;10(6):2705–2714. DOI: 10.21037/tau-21-228
5. Bajory Z, Mohos G, Rosecker A, et al. Surgical solutions for the complications of the Vaseline self-injection of the penis. *J Sex Med*. 2013;10(4):1170–1177. DOI: 10.1111/jsm.12054
6. Downey AP, Osman NI, Mangera A, et al. Penile paraffinoma. *Eur Urol Focus*. 2019;5(5):894–898. DOI: 10.1016/j.euf.2018.06.013
7. Nazarov TH. Foreign bodies and oleogranulomas of the penis. In: Shcheplev PA. *Andrology for urologists. Clinical recommendations*. Moscow: Medkongress, 2020. P. 168–191. (In Russ.)

13. Камалов А.А., Адамян П.Т., Адамян А.В., и др. Крайняя плоть полового члена как пластический материал в реконструктивной урологии // *Пластическая хирургия и эстетическая медицина*. 2019. № 2. С. 13–20. DOI: 10.17116/plast.hirurgia201902113
14. Napolitano L., Marino C., Di Giovanni A., et al. Two-stage penile reconstruction after paraffin injection: a case report and a systematic review of the literature // *J Clin Med*. 2023. Vol. 12, No. 7. ID 2604. DOI: 10.3390/jcm12072604

8. Nazarov TK, Afonichev KA, Yasyuchenya VV, et al. Oleogranuloma of the penis in an adolescent (clinical observation). *Andrology and Genital Surgery*. 2021;22(1):90–97. DOI: 10.17650/1726-9784-2021-22-1-90-97
9. Karakan T, Ersoy E, Hasçiçek M, et al. Injection of Vaseline under penis skin for the purpose of penis augmentation. *Case Rep Urol*. 2012;2012:510612. DOI: 10.1155/2012/510612
10. Nyirády P, Kelemen Z, Kiss A, et al. Treatment and outcome of Vaseline-induced sclerosing lipogranuloma of the penis. *Urology*. 2008;71(6):1132–1137. DOI: 10.1016/j.urology.2007.12.081
11. Lyulko AV, Murvanidze DD, Vozianov AF. *Fundamentals of practical urology of pediatric age: Textbook for students of advanced medical training institutes*. Kyiv: Vishcha shkola, 1984. 286 p. P. 200. (In Russ.)
12. Staroverov OV. Preputioplasty in the treatment of phimosis in children. *Russian Journal of Pediatric Surgery, Anesthesia and Intensive Care*. 2012;2(2):27–31.
13. Kamalov AA, Adamyan RT, Adamyan AV, et al. Prepuce as a plastic material in reconstructive urology. *Plastic surgery and aesthetic medicine*. 2019;(2):13–20. DOI: 10.17116/plast.hirurgia201902113
14. Napolitano L, Marino C, Di Giovanni A, et al. Two-stage penile reconstruction after paraffin injection: a case report and a systematic review of the literature. *J Clin Med*. 2023;12(7):2604. DOI: 10.3390/jcm12072604

ОБ АВТОРАХ

***Башир Мохаммад**, канд. мед. наук, доцент;
адрес: Россия, 300012, Россия, Тула, пр. Ленина, д. 92;
ORCID: 0009-0000-1778-9851; eLibrary SPIN: 6945-1995;
e-mail: bmohammad@mail.ru

Анатолий Александрович Цыбин, д-р мед. наук, профессор;
ORCID: 0000-0002-6068-9714; eLibrary SPIN: 2802-8260;
e-mail: lanal4@mail.ru

Павел Юрьевич Дегтярев; ORCID: 0009-0002-9417-7730;
e-mail: DegtyarevaAnyuta@mail.ru

Надежда Николаевна Крук; ORCID: 0009-0004-4183-1270;
e-mail: kruk.nn@mail.ru

Андрей Дмитриевич Сидоров; ORCID: 0009-0003-3525-5812;
e-mail: andrey200026sidorov@yandex.ru

Елисей Александрович Трубников; ORCID: 0009-0005-9446-1469;
e-mail: trubnikov.elisey.81@mail.ru

Александр Николаевич Якунов; ORCID: 0009-0008-9447-0447;
e-mail: yakunov.a@bk.ru

Ирина Леонидовна Порфирьева; ORCID: 0009-0005-1161-0183;
e-mail: iza.porfirjeva.84@mail.ru

AUTHORS' INFO

***Bashir Mohammad**, MD, Cand. Sci. (Med.), Assistant Professor;
address; 92 Lenin ave., Tula, 300012, Russia;
ORCID: 0009-0000-1778-9851; eLibrary SPIN: 6945-1995;
e-mail: bmohammad@mail.ru

Anatolii A. Tsibin, MD, Dr. Sci. (Med.), Professor;
ORCID: 0000-0002-6068-9714; eLibrary SPIN: 2802-8260;
e-mail: lanal4@mail.ru

Pavel Yu. Degtyarev; ORCID: 0009-0002-9417-7730;
e-mail: DegtyarevaAnyuta@mail.ru

Nadezhda N. Kruck; ORCID: 0009-0004-4183-1270;
e-mail: kruk.nn@mail.ru

Andrei D. Sidorov; ORCID: 0009-0003-3525-5812;
e-mail: andrey200026sidorov@yandex.ru

Elisei A. Trubnikov; ORCID: 0009-0005-9446-1469;
e-mail: trubnikov.elisey.81@mail.ru

Alexandr N. Yakunov; ORCID: 0009-0008-9447-0447;
e-mail: yakunov.a@bk.ru

Irina L. Porfirjeva; ORCID: 0009-0005-1161-0183;
e-mail: iza.porfirjeva.84@mail.ru

* Автор, ответственный за переписку / Corresponding author

DOI: <https://doi.org/10.17816/psaic1567>

Научная статья

Использование продленной вено-венозной гемодиализации и гемоперфузии с полимиксином при фульминантной менингококковой инфекции: клинический случай

К.В. Середняков^{1,2}, Ю.С. Александрович², К.В. Пшениснов², А.И. Конев^{1,2}, М.Я. Иоффе¹¹ Детский научно-клинический центр инфекционных болезней Медико-биологического агентства, Санкт-Петербург, Россия;² Санкт-Петербургский государственный педиатрический медицинский университет, Санкт-Петербург, Россия

АННОТАЦИЯ

Генерализованная фульминантная менингококковая инфекция — одно из наиболее грозных жизнеугрожающих состояний детского возраста, сопровождающихся высокой вероятностью развития осложнений и неблагоприятных исходов, вплоть до инвалидизации, необратимого поражения центральной нервной системы и гибели пациента. Ключевым звеном патогенеза данного состояния является массивный выброс эндотоксина возбудителя и тотальное повреждение эндотелия всех сосудов, что лежит в основе развития септического шока и всех осложнений. Одним из наиболее эффективных методов лечения генерализованной фульминантной менингококковой инфекции считается применение методов экстракорпоральной гемокоррекции, однако, несмотря на несомненный терапевтический эффект, до настоящего времени они не входят в рекомендации высокого уровня доказательности и достаточно редко используются в рутинной клинической практике, причем в большинстве случаев лишь в терминальную фазу заболевания. В статье продемонстрированы особенности течения генерализованной менингококковой инфекции у ребенка 7 лет, отражены все мероприятия интенсивной терапии. Особое внимание уделено оценке тяжести состояния и эффективности методов экстракорпоральной гемокоррекции. Оценка состояния ребенка при поступлении в отделение реанимации и интенсивной терапии по шкале рSOFA составила 11 баллов, что свидетельствовало о наличии декомпенсированной полиорганной дисфункции и стало основанием для проведения продленной вено-венозной гемодиализации. На основании результатов теста активности эндотоксина, Endotoxin Activity Assay (0,67 у. е.) принято решение о проведении гемоперфузии с полимиксином. На фоне проводимой терапии достигнута стабилизация состояния пациента. Через 68 ч после поступления прекращена медикаментозная поддержка гемодинамики, снижены параметры инвазивной искусственной вентиляции легких. На седьмые сутки лечения пациент экстубирован, в динамике явления респираторного дистресса не нарастают. На восьмые сутки после поступления на фоне полной компенсации всех витальных функций в связи с ишемическим повреждением и глубокими некрозами тканей нижних конечностей пациент переведен в многопрофильный хирургический стационар для дальнейшего лечения. Раннее обоснованное применение методов экстракорпоральной гемокоррекции способствует быстрому регрессированию явлений септического шока и выздоровлению пациента, что свидетельствует о высокой эффективности используемых методик и необходимости дальнейших мультицентровых рандомизированных исследований с целью рутинного использования данных методов лечения в клинической практике.

Ключевые слова: генерализованная фульминантная менингококковая инфекция; сепсис; септический шок; полиорганная дисфункция; экстракорпоральная гемокоррекция; исход; клинический случай; дети.

Как цитировать

Середняков К.В., Александрович Ю.С., Пшениснов К.В., Конев А.И., Иоффе М.Я. Использование продленной вено-венозной гемодиализации и гемоперфузии с полимиксином при фульминантной менингококковой инфекции: клинический случай // Российский вестник детской хирургии, анестезиологии и реаниматологии. 2023. Т. 13, № 4. С. 591–598. DOI: <https://doi.org/10.17816/psaic1567>

DOI: <https://doi.org/10.17816/psaic1567>

Research Article

Prolonged venous hemodiafiltration and hemoperfusion with polymixin in fulminant meningococcal disease: A case report

Konstantin V. Serednyakov^{1,2}, Yuriy S. Aleksandrovich², Konstantin V. Pshenisnov²,
Alexandr I. Konev¹, Michail Ya. Ioffe¹

¹ Pediatric Research and Clinical Center for Infectious Diseases under the Federal Medical Biological Agency, Saint Petersburg, Russia;

² Saint Petersburg State Pediatric Medical University, St. Petersburg, Russia

ABSTRACT

Fulminate meningococcal infection is one of the most formidable life-threatening conditions in children, accompanied by a high probability of complications and adverse outcomes, including disability, irreversible damage to the central nervous system, and death. The key link in the pathogenesis of this condition is the massive release of endotoxins by the pathogen and total damage to the endothelium of all vessels, which underlies the development of septic shock and all complications. The use of extracorporeal hemocorrection methods is one of the most effective methods of treating fulminate meningococcal infection; however, despite the undoubted therapeutic effect, they are not included in the recommendations of a high level of evidence and are rarely used in routine clinical practice and, in most cases, only in the terminal phase of the disease. The study presented the characteristics of the course of generalized meningococcal infection in a 7-year-old child, including intensive care measures. Particular attention was paid to assessing the severity of the condition and the effectiveness of extracorporeal hemocorrection methods. The child's condition upon admission to the intensive care unit was 11 points according to the pSOFA scale, which indicated the presence of decompensated multiorgan dysfunction and was the basis for prolonged venovenous hemodiafiltration. Based on the results of the endotoxin activity assay (0.67 units), hemoperfusion with polymyxin was conducted. During therapy, the patient's condition stabilized. Sixty-eight hours after admission, medical support for hemodynamics was discontinued, and the parameters of invasive mechanical ventilation were reduced. On day 7 of treatment, the patient was extubated, and the events of respiratory distress did not increase over time. On day 8 after admission, with full compensation of all vital functions following ischemic damage and deep necrosis of the tissues of the lower extremities, the patient was transferred to a multidisciplinary surgical hospital for further treatment. Early informed use of extracorporeal hemocorrection techniques contributes to the rapid regression of septic shock events and recovery of the patient, demonstrating the high efficacy of the methods used and the need for further multicenter randomized trials to routinely use these therapies in clinical practice.

Keywords: fulminate meningococcal infection; sepsis; septic shock; multiple organ failure; extracorporeal hemocorrection; outcome; case report; children.

To cite this article

Serednyakov KV, Aleksandrovich YuS, Pshenisnov KV, Konev AI, Ioffe MYa. Prolonged venous hemodiafiltration and hemoperfusion with polymixin in fulminant meningococcal disease: A case report. Review. *Russian Journal of Pediatric Surgery, Anesthesia and Intensive Care*. 2023;13(4):591–598. DOI: <https://doi.org/10.17816/psaic1567>

Received: 23.10.2023

Accepted: 15.11.2023

Published: 25.12.2023

DOI: <https://doi.org/10.17816/psaic1567>

Review Article

在暴发性脑膜炎球菌感染中使用长时间静脉血液透析和多粘菌素血液灌流：临床病例研究

Konstantin V. Serednyakov^{1,2}, Yuriy S. Aleksandrovich², Konstantin V. Pshenisnov²,
Alexandr I. Konev¹, Michail Ya. Ioffe¹

¹ Pediatric Research and Clinical Center for Infectious Diseases under the Federal Medical Biological Agency, Saint Petersburg, Russia;

² Saint Petersburg State Pediatric Medical University, St. Petersburg, Russia

摘要

全身暴发性脑膜炎球菌感染是儿童期最危险的危及生命的疾病之一，极有可能出现并发症和不良后果，甚至致残、对中枢神经系统造成不可逆转的损害和死亡。该病症发病机制的关键环节是病原体内毒素的大量释放和所有血管内皮的完全损伤，是感染性休克和所有并发症发展的基础。治疗全身性暴发性脑膜炎球菌感染的最有效方法之一被认为是使用体外血液纠正法，然而，尽管其治疗效果毋庸置疑，但迄今为止，这些方法并未被列入高水平证据推荐中，而且在常规临床实践中也很少使用，在大多数情况下仅用于疾病的终末期。文章展示了一名7岁儿童全身感染脑膜炎球菌的病程特点，反映了所有重症监护措施。特别注意评估病情的严重程度和体外血液纠正方法的有效性。根据 pSOFA 量表，患儿入院时的重症监护室病情评估结果为11分，这表明患儿存在失代偿性多器官功能障碍，是进行长时间静脉血液透析滤过的基础。根据 Endotoxin Activity Assay 检测结果 (0.67 uC)，决定使用多粘菌素进行血液灌流。在治疗的背景下，病人的病情得到了稳定。入院68小时后，停止了对血液动力学的药物支持，减少了有创人工通气参数。在治疗的第七天，病人拔掉了气管插管；呼吸困难的动态变化没有增加。入院后第八天，在下肢组织缺血损伤和深度坏死导致所有生命功能完全恢复的情况下，患者被转到一家多学科外科医院接受进一步治疗。体外血液纠正方法的早期合理应用有助于脓毒性休克现象的迅速消退和患者的康复，这表明所使用的方法非常有效，需要进一步进行多中心随机试验，以便在临床实践中常规使用这些治疗方法。

关键词：全身性暴发性脑膜炎球菌感染；败血症；脓毒性休克；多器官功能障碍；体外血液纠正；结果；临床病例；儿童。

引用本文

Serednyakov KV, Aleksandrovich YuS, Pshenisnov KV, Konev AI, Ioffe MYa. 在暴发性脑膜炎球菌感染中使用长时间静脉血液透析和多粘菌素血液灌流：临床病例研究. *Russian Journal of Pediatric Surgery, Anesthesia and Intensive Care*. 2023;13(4):591–598. DOI: <https://doi.org/10.17816/psaic1567>

收到: 23.10.2023

接受: 15.11.2023

发布日期: 25.12.2023



АКТУАЛЬНОСТЬ

Менингококкцемия — одно из наиболее опасных и угрожающих жизни патологических состояний детского возраста, сопровождающееся развитием септического шока и выраженными расстройствами коагуляции с развитием синдрома диссеминированного внутрисосудистого свертывания крови и гангрены дистальных отделов конечностей [1–4].

Несмотря на развитие и внедрение в клиническую практику современных жизнеспасающих технологий, проблема лечения пациентов с менингококковой инфекцией, осложненной септическим шоком, остается крайне актуальной во многих странах [5].

За период с 2016 по 2019 г. в Российской Федерации отмечается рост заболеваемости генерализованной формой менингококковой инфекции (ГФМИ). Данные многолетнего мониторинга ГФМИ, проводимого Российским референс-центром, свидетельствуют, что дети болеют данным заболеванием в пять раз чаще, чем взрослые, при этом в группу высокого риска входят пациенты в возрасте от 0 до 4 лет. Летальность от ГФМИ продолжает оставаться высокой, в частности в 2021 г. этот показатель составил 23 %, достигая 40–80 % при развитии септического шока [6, 7].

Главной отличительной особенностью ГФМИ является быстрое прогрессирование с высокой вероятностью развития неблагоприятного исхода, предикторами которого являются увеличение активированного парциального тромбопластинового времени до 50 с и уменьшение концентрации фибриногена менее 1,5 г/л [8, 9].

В основе патогенеза менингококцемии лежит тотальное повреждение эндотелия сосудов, которое проявляется в виде некроза, внутрисосудистого тромбоза и периваскулярных кровоизлияний. Пусковым механизмом септического шока является эндотоксин менингококка, цитокины и свободные радикалы, которые приводят к выраженной кардиоваскулярной дисфункции, которая и становится причиной смерти пациента [8–10].

Благоприятное течение заболевания отмечается лишь в случаях изолированного менингококкового менингита без генерализации процесса, выраженного угнетения сознания и неврологического дефицита. В данном случае летальность составляет около 5 %, в то время как при развитии септического шока она достигает 10–40 %.

Дети с генерализованными формами менингококковой инфекции имеют более высокий риск развития осложнений, неблагоприятного исхода и нуждаются в более длительном лечении в отделении реанимации и интенсивной терапии (ОРИТ) и стационаре [11].

Наиболее грозными осложнениями генерализованных форм менингококковой инфекции являются острая надпочечниковая недостаточность, ДВС-синдром и вторичные ишемические изменения дистальных отделов конечностей, вплоть до некроза, которые отмечаются у 50 % пациентов при молниеносном течении заболевания.

По данным P. Brandtzaeg и соавт. [9], септический шок без менингита при менингококковой инфекции развивается у 10–18 %, а менингит с шоком имел место у 7–12 % детей.

Рефрактерный септический шок и сепсис-индуцированная полиорганная недостаточность — основные причины летальных исходов у детей с тяжелыми инфекционными заболеваниями и сепсисом [12]. Согласно имеющимся зарубежным и отечественным клиническим рекомендациям по лечению сепсиса к основным терапевтическим стратегиям относят антимикробную терапию, волемическую и гемодинамическую поддержку, респираторную поддержку, нутритивную и метаболическую терапию [5, 12].

Методы экстракорпоральной гемокоррекции широко применяются в комплексной терапии критических состояний, обусловленных инфекционной патологией и сепсисом, однако, в силу недостаточного количества рандомизированных клинических исследований, до сих пор не относятся к методам терапии первого уровня доказательности, а число исследований, посвященных применению этих методов у пациентов детского возраста, в настоящее время ограничено [13, 14].

Опыт ФГБУ «Детский научно-клинический центр инфекционных болезней Федерального медико-биологического агентства» (ДНКЦИБ) свидетельствует о возможности улучшения исходов ГФМИ, осложненной септическим шоком, при включении в комплексную терапию методов экстракорпоральной гемокоррекции. В качестве подтверждения приводим клиническое наблюдение.

Цель исследования — демонстрация успешного применения экстракорпоральной гемокоррекции (продленной вено-венозной гемодиафильтрации и гемоперфузии с полимиксином) в комплексной терапии септического шока на фоне генерализованной фульминантной менингококковой инфекции.

КЛИНИЧЕСКИЙ СЛУЧАЙ

Мальчик, 7 лет, поступил в отделение реанимации и интенсивной терапии ДНКЦИБ. Из анамнеза болезни известно, что в течение пяти дней переносил ОРВИ в легкой форме. На шестые сутки от начала заболевания отмечено повышение температуры тела до 38–39 °С, появились элементы геморрагической сыпи на нижних конечностях с участками некроза, в течение 3 ч распространившиеся на голову и туловище. Доставлен бригадой скорой медицинской помощи в инфекционное отделение ЦРБ по месту жительства, госпитализирован в палату интенсивной терапии. При поступлении в стационар состояние тяжелое, в сознании, отмечается выраженное психомоторное возбуждение. Кожа обычной окраски, по всему телу множественные элементы геморрагической сыпи, склонные к слиянию. Слизистые оболочки сухие, гиперемированы. Тоны сердца ясные, звучные, ритмичные. Частота

сердечных сокращений (ЧСС) 132 в минуту. Артериальное давление (АД) 149/108 мм рт. ст. При аускультации легких дыхание жесткое, проводится равномерно, хрипов нет, частота дыхательных движений 60 в минуту, SpO₂ 92 %. Со стороны внутренних органов без особенностей. Темп диуреза 0,8 мл/(кг·ч). В клиническом анализе крови отмечается выраженный лейкоцитоз ($L = 43,7 \cdot 10^9/\text{л}$) со сдвигом лейкоцитарной формулы влево (палочкоядерные нейтрофилы — 49).

Через 5 ч от поступления в стационар ребенок очно консультирован анестезиологом-реаниматологом выездной реанимационно-консультативной бригады отделения экстренной и плановой консультативной медицинской помощи ЛОБУЗ «Детская клиническая больница» Комитета по здравоохранению Ленинградской области. Выполнена интубация трахеи, начата искусственная вентиляция легких, проведена катетеризация магистральной вены, начаты волемиическая и гемодинамическая поддержка, медикаментозная седация — натрия оксибутират в дозе 30 мг/(кг·ч), мидазолам в дозе 0,2 мг/(кг·ч). На этапе первичной стабилизации состояния внутривенно болюсно введен 0,9 % раствор натрия хлорида в дозе 20 мл/кг, продолжена постоянная инфузия со скоростью 4 мл/(кг·ч). С целью устранения артериальной гипотензии (ЧСС 165 в минуту; АД 75/40 мм рт. ст.) и синдрома малого сердечного выброса начата инфузия добутамин в дозе 5 мкг/(кг·мин) и норадреналина гидротартрата в дозе 0,3 мкг/(кг·мин). В качестве этиотропной терапии назначен цефтриаксон в дозе 100 мг/(кг·ч).

На фоне относительной стабилизации гемодинамики (ЧСС 140 в минуту; АД 105/64 мм рт. ст.) принято решение о переводе ребенка в ОРИТ ДНКЦИБ.

При поступлении в ОРИТ ДНКЦИБ состояние ребенка крайне тяжелое, нестабильное. Сознание медикаментозно угнетено до уровня поверхностной седации на фоне инфузии оксибутирата натрия в дозе 30 мг/(кг·ч) и мидазолама в дозе 0,2 мг/(кг·ч). Менингеальная и очаговая симптоматика отсутствует. Зрачки D = S, узкие. Фотореакция отчетливая. Судорог нет. Кожа с цианотичным оттенком, холодная до уровня плеча и бедра. Отмечаются выраженные нарушения микроциркуляции (время наполнения капилляров 5 с), пастозность в области дистальных отделов конечностей и лица, обильная сливная геморрагическая, звездчатая сыпь с некрозами в центре. Слизистые оболочки ротовой полости цианотичные, с элементами геморрагической сыпи. Тоны сердца ясные, приглушены, ритмичные, по ЭКГ-монитору синусовая тахикардия. Пульс на периферических артериях слабого наполнения и напряжения. ЧСС 168–170 в минуту; АД 86/52 мм рт. ст. на фоне постоянной инфузии норадреналина в дозе 0,3 мкг/(кг·мин) и добутамин в дозе 5 мкг/(кг·мин). Дыхание с респираторной поддержкой, ИВЛ (SIMV – Pressure Control Ventilation) с FiO₂ = 0,45; P_{insp} = 12 см H₂O; PEEP = 3 см H₂O; f = 28 в минуту; t_{insp} = 0,9 с; V_t = 220 см³ (8,2 мл/кг).

При аускультации легких дыхание жесткое, равномерно проводится во все отделы, отмечаются проводные хрипы. Со стороны внутренних органов брюшной полости без особенностей. По данным анализа газового состава и кислотно-основного состояния венозной крови отмечается декомпенсированный метаболический ацидоз — pH 7,29; pCO₂ 30,8 мм рт. ст.; pO₂ 35 мм рт. ст.; BE — 12 ммоль/л; HCO₃ 14,1 ммоль/л; SvO₂ 60 %, лактат 4,95 ммоль/л. В клиническом анализе крови выраженный лейкоцитоз ($L 62,4 \cdot 10^9/\text{л}$) со сдвигом формулы влево до юных форм (палочкоядерные нейтрофилы 58 %), тромбоцитопения (Тг $45 \cdot 10^9/\text{л}$). Отмечается выраженное увеличение концентрации С-реактивного белка (261,2 мг/л), активности креатинкиназы (2363 МЕ/л), гипокоагуляция (протромбиновый индекс — 29 %; международное нормализованное отношение — 2,59; активированное частичное тромбопластиновое время — 53,8 с; тромбиновое время — 21,1 с). Оценка по шкале pSOFA при поступлении 11 баллов.

В ОРИТ ДНКЦИБ продолжена седация (мидазолам), респираторная и гемодинамическая поддержка — норадреналин в дозе 0,3 мкг/(кг·мин); добутамин в дозе 5 мкг/(кг·мин); инфузионная — 80 % возрастной потребности в жидкости; иммуномодулирующая — (Пентаглобин в дозе 5 мл/(кг·сут), № 3); антибактериальная терапия — цефтриаксон в дозе 100 мг/(кг·сут); и симптоматическая терапия.

Согласно алгоритму, разработанному в ДНКЦИБ, через 3,5 ч от поступления в стационар начата продленная вено-венозная гемодиализация (ПВВГДФ), которая осуществлялась на аппарате Multifiltrate (Fresenius Medical Care, Германия). Использовались массообменное устройство AV 600, замещающий раствор Multi Plus 2, модифицированный KCl 4 %, диализный раствор Multi Plus 2. Перед подключением к пациенту экстракорпоральный контур был заполнен свежезамороженной плазмой. В момент подключения с целью минимизации влияния дефицита объема циркулирующей крови на гемодинамику, была увеличена скорость введения инфузионных растворов до 10 мл/(кг·ч) и доза норадреналина до 0,5 мкг/(кг·мин). С этой же целью в первые 2 ч ПВВГДФ проводилась без ультрафильтрации. В дальнейшем ультрафильтрация выполнялась в соответствии с волемиической нагрузкой. Общая продолжительность операции ПВВГДФ составила 65 ч.

На основании результатов теста активности эндотоксина (Endotoxin Activity Assay — EAA), 0,67 у. е., с учетом данных анамнеза и особенностей течения заболевания принято решение о проведении гемоперфузии с полимиксином. Колонка PMX-20R (Toya, Япония) после стандартной подготовки была дополнительно гепаринизирована путем рециркуляции 0,9 % раствором NaCl с добавлением 25 000 Ед гепарина. Колонка с полимиксином была интегрирована в контур ПВВГДФ. Длительность гемоперфузии с полимиксином составила 17 ч. Сразу после окончания

операции активность эндотоксина составила 0,53 у. е., через сутки – 0,45 у. е.

На фоне проводимой терапии достигнута стабилизация состояния пациента. Через 68 ч после поступления прекращена медикаментозная поддержка гемодинамики, снижены параметры инвазивной ИВЛ. На седьмые сутки лечения в ОРИТ ДНКЦИБ пациент экстубирован, в динамике явления респираторного дистресса не нарастают.

На восьмые сутки после поступления на фоне полной компенсации всех витальных функций в связи с ишемическим повреждением и глубокими некрозами тканей нижних конечностей ребенок переведен в многопрофильный хирургический стационар для дальнейшего лечения.

ОБСУЖДЕНИЕ

Липополисахарид (ЛПС) как компонент клеточной стенки грамотрицательных бактерий, также известный как эндотоксин, — ключевая молекула в патогенезе сепсиса и септического шока. Установлено, что уровень циркулирующего в крови эндотоксина является одним из факторов, определяющих степень тяжести заболевания, выраженность полиорганной дисфункции, продолжительность лечения в отделении интенсивной терапии и летальность [3]. Соответственно, максимально быстрая элиминация значительного количества ЛПС из организма пациента приведет к тому, что каскад патофизиологических реакций, приводящих к органной недостаточности и, в конечном итоге, к смерти, будет блокирован. Кроме того, помимо удаления ЛПС с помощью РМХ-гемоперфузии можно добиться снижения концентрации других биологически активных субстанций, участвующих в танатогенезе.

При проведении ПВВГДФ из кровотока пациента удаляются все низко- и среднемолекулярные биологически активные вещества с молекулярным весом 30–40 кДа. Основное преимущество постоянных методов экстракорпоральной гемокоррекции перед интермиттирующими состоит в том, что элиминация патологических субстанций происходит постоянно, при этом концентрация удаляемых веществ снижается постепенно, что позволяет избежать резкого дисбаланса гомеостаза пациента. Одновременное проведение ПВВГДФ и гемоперфузии с полимиксином способствует усилению терапевтических эффектов двух используемых методик [14, 15].

Увеличение активности эндотоксина сразу после окончания гемоперфузии с полимиксином, вероятнее всего, обусловлено выходом эндотоксина из тканей в кровь пациента. Снижение показателей ЕАА-теста через сутки после операции свидетельствует об улучшении функции систем детоксикации, повышении активности нейтрофилов.

Методы экстракорпоральной гемокоррекции при лечении фульминантной менингококковой инфекции с септическим шоком рассматриваются нами как жизне- спасающие и являются обязательными элементами патогенетической терапии септического шока, поскольку

они оказывают выраженный детоксикационный эффект и корректируют расстройства гомеостаза. Максимально выраженный клинический эффект отмечается при комбинированном использовании гемоперфузии с полимиксином и продленных методов заместительной почечной терапии.

ЗАКЛЮЧЕНИЕ

Своевременное, рациональное и патогенетически обоснованное применение методов экстракорпоральной гемокоррекции (комбинации ПВВГДФ и гемоперфузии с полимиксином) способствовало максимально быстрому регрессированию явлений септического шока и выздоровлению пациента. В то же время следует отметить, что в настоящее время методы экстракорпоральной гемокоррекции не относятся к терапевтическим мероприятиям с высоким уровнем доказательности, что связано с малым количеством рандомизированных клинических исследований и свидетельствует о необходимости дальнейшего изучения рассматриваемой проблемы.

ДОПОЛНИТЕЛЬНАЯ ИНФОРМАЦИЯ

Вклад авторов. Все авторы внесли существенный вклад в разработку концепции, проведение исследования и подготовку статьи, прочли и одобрили финальную версию перед публикацией. Личный вклад каждого автора: К.В. Середняков — анализ клинического материала, подготовка первичного варианта рукописи; Ю.С. Александрович — планирование, дизайн и организация исследования, редактирование рукописи; К.В. Пшениснов — редактирование и подготовка рукописи к печати; А.И. Ко-нев, М.Я. Иоффе — анализ клинического материала, подготовка первичной версии рукописи.

Источник финансирования. Авторы заявляют об отсутствии внешнего финансирования при проведении исследования и подготовке публикации.

Конфликт интересов. Авторы декларируют отсутствие явных и потенциальных конфликтов интересов, связанных с проведенным исследованием и публикацией настоящей статьи.

Информированное согласие на публикацию. Авторы получили письменное согласие законных представителей пациента на публикацию медицинских данных.

ADDITIONAL INFORMATION

Authors' contribution. Thereby, all authors made a substantial contribution to the conception of the study, acquisition, analysis, interpretation of data for the work, drafting and revising the article, final approval of the version to be published and agree to be accountable for all aspects of the study. The contributions of each author: K.V. Serednyakov — analysis of clinical material, preparation of the primary version of the manuscript; Yu.S. Aleksandrovich — planning, design and organization of the study, editing the manuscript; K.V. Pshenisnov — research planning, editing and preparation of the manuscript; A.I. Konev, M.Ya. Ioffe — analysis of clinical material, preparation of the primary version of the manuscript.

Funding source. This study was not supported by any external sources of funding.

Competing interests. The authors declare that they have no competing interests.

Consent for publication. Written consent was obtained from the patient for publication of relevant medical information within the manuscript.

СПИСОК ЛИТЕРАТУРЫ

1. Александрович Ю.С., Пшениснов К.В., Гордеев В.И. Интенсивная терапия критических состояний у детей / под ред. Л.А. Титовой. Санкт-Петербург: Н-Л, 2014. 976 с.
2. Ющук Н.Д. Инфекционные болезни. Национальное руководство. Краткое издание / под ред. Н.Д. Ющука, Ю.Я. Венгерова. Москва: ГЭОТАР-Медиа, 2022. 848 с.
3. Brady R.C. Meningococcal infections in children and adolescents: update and prevention // *Adv Pediatr.* 2020. Vol. 67. P. 29–46. DOI: 10.1016/j.yapd.2020.03.007
4. Medeiros I., Reis Melo A., Baptista V., et al. Meningococemia: rare but life-threatening // *BMJ Case Rep.* 2018. Vol. 2018. ID bcr2018226914. DOI: 10.1136/bcr-2018-226914
5. Лекманов А.У., Миронов П.И., Александрович Ю.С., и др. Сепсис у детей: федеральные клинические рекомендации (проект) // *Российский вестник детской хирургии, анестезиологии и реаниматологии.* 2021. Т. 11, № 2. С. 241–292. DOI: 10.17816/psaic969
6. rospotrebnadzor.ru [Электронный ресурс]. Государственный доклад «О состоянии санитарно-эпидемиологического благополучия населения в РФ в 2020 г.» МФС по надзору в сфере защиты прав потребителей и благополучия человека [дата обращения: 24.10.2023]. Режим доступа: https://www.rospotrebnadzor.ru/documents/details.php?ELEMENT_ID=14933
7. Angus D.C., Barnato A.E., Bell D., et al. A systemic revive and meta-analysis of early goal-directed therapy for septic shock: the ARISE, ProCESS and ProMISe Investigators // *Intensive Care Med.* 2015. Vol. 41, No. 9. P. 1549–1560. DOI: 10.1007/s00134-015-3822-1
8. Boeddha N.P., Bycroft T., Nadel S., Hazelzet J.A. The inflammatory and hemostatic response in sepsis and meningococemia // *Crit Care*

9. Brandtzaeg P., van Deuren M. Classification and pathogenesis of meningococcal infections. In: *Neisseria meningitidis. Methods in Molecular Biology.* Vol 799. Christodoulides M., editor. Humana, Totowa, NJ, 2012. P. 21–35. DOI:10.1007/978-1-61779-346-2_2
10. Zughair S.M. Neisseria meningitidis capsular polysaccharides induce inflammatory responses via TLR2 and TLR4-MD-2 // *J Leukoc Biol.* 2011. Vol. 89, No. 3. P. 469–480. DOI: 10.1189/jlb.0610369
11. Darton T., Guiver M., Naylor S., et al. Severity of meningococcal disease associated with genomic bacterial load // *Clin Infect Dis.* 2009. Vol. 48, No. 5. P. 587–594. DOI: 10.1086/596707
12. Weiss S.L., Peters M.J., Alhazzani W., et al. Surviving sepsis campaign international guidelines for the management of septic shock and sepsis-associated organ dysfunction in children // *Intensive Care Med.* 2020. Vol. 46, No. S1. P. 10–67. DOI: 10.1007/s00134-019-05878-6
13. Nishizaki N., Nakagawa M., Hara S., et al. Effect of PMX-DHP for sepsis due to ESBL-producing *E. coli* in an extremely low-birthweight infant // *Pediatr Int.* 2016. Vol. 58, No. 5. P. 411–414. DOI: 10.1111/ped.12825
14. Yaroustovsky M., Abramyan M., Rogalskaya E., Komardina E. Selective polymyxin hemoperfusion in complex therapy of sepsis in children after cardiac surgery // *Blood Purif.* 2021. Vol. 50, No. 2. P. 222–229. DOI: 10.1159/000510126
15. Александрович Ю.С., Середняков К.В., Пшениснов К.В. Экстракорпоральная гемокоррекция в комплексной терапии септического шока у детей // *Анестезиология и реаниматология.* 2021. № 4. С. 110–117. DOI: 10.17116/anaesthesiology2021041110

REFERENCES

1. Aleksandrovich YuS, Pshenisnov KV, Gordeev VI. *Intensivnaya terapiya kriticheskikh sostoyanii u detei.* Titova LA, editor. Saint Petersburg: N-L, 2014. 976 p. (In Russ.)
2. Yushchuk ND. *Infektsionnye bolezni. Natsional'noe rukovodstvo. Kratkoe izdanie.* Yushchuk ND, Vengerov YuYa, editors. Moscow: GEOTAR-Media, 2022. 848 p. (In Russ.)
3. Brady RC. Meningococcal infections in children and adolescents: update and prevention. *Adv Pediatr.* 2020;67:29–46. DOI: 10.1016/j.yapd.2020.03.007
4. Medeiros I, Reis Melo A, Baptista V, et al. Meningococemia: rare but life-threatening. *BMJ Case Rep.* 2018;2018:bcr2018226914. DOI: 10.1136/bcr-2018-226914
5. Lekmanov AU, Mironov PI, Aleksandrovich YuS, et al. Sepsis in children: federal clinical guideline (draft). *Russian Journal of Pediatric Surgery, Anesthesia and Intensive Care.* 2021;11(2):241–292. (In Russ.) DOI: 10.17816/psaic969
6. rospotrebnadzor.ru [Internet]. *Gosudarstvennyi doklad «O sostoyanii sanitarno-ehpidemiologicheskogo blagopoluchiya naseleniya v RF v 2020 g.» MFS po nadzoru v sfere zashchity*

7. Angus DC, Barnato AE, Bell D, et al. A systemic revive and meta-analysis of early goal-directed therapy for septic shock: the ARISE, ProCESS and ProMISe Investigators. *Intensive Care Med.* 2015;41(9):1549–1560. DOI: 10.1007/s00134-015-3822-1
8. Boeddha NP, Bycroft T, Nadel S, Hazelzet JA. The inflammatory and hemostatic response in sepsis and meningococemia. *Crit Care Clin.* 2020;36(2):391–399. DOI: 10.1016/j.ccc.2019.12.005
9. Brandtzaeg P, van Deuren M. Classification and pathogenesis of meningococcal infections. In: Christodoulides M, editor. *Neisseria meningitidis. Methods in Molecular Biology.* Vol 799. Humana, Totowa, NJ, 2012. P. 21–35. DOI:10.1007/978-1-61779-346-2_2
10. Zughair SM. Neisseria meningitidis capsular polysaccharides induce inflammatory responses via TLR2 and TLR4-MD-2. *J Leukoc Biol.* 2011;89(3):469–480. DOI: 10.1189/jlb.0610369

11. Darton T, Guiver M, Naylor S, et al. Severity of meningococcal disease associated with genomic bacterial load. *Clin Infect Dis*. 2009;48(5):587–594. DOI: 10.1086/596707

12. Weiss SL, Peters MJ, Alhazzani W, et al. Surviving sepsis campaign international guidelines for the management of septic shock and sepsis-associated organ dysfunction in children. *Intensive Care Med*. 2020;46(S1):10–67. DOI: 10.1007/s00134-019-05878-6

13. Nishizaki N, Nakagawa M, Hara S, et al. Effect of PMX-DHP for sepsis due to ESBL-producing *E. coli* in an extremely low-birthweight infant. *Pediatr Int*. 2016;58(5):411–414. DOI: 10.1111/ped.12825

14. Yaroustovsky M, Abramyan M, Rogalskaya E, Komardina E. Selective polymyxin hemoperfusion in complex therapy of sepsis in children after cardiac surgery. *Blood Purif*. 2021;50(2):222–229. DOI: 10.1159/000510126

15. Aleksandrovich YuS, Serednyakov KV, Pshenishov KV. Extracorporeal hemocorrection in complex therapy of septic shock in children. *Russian Journal of Anesthesiology and Reanimatology*. 2021;(4):110–117. (In Russ.) DOI: 10.17116/anaesthesiology2021041110

ОБ АВТОРАХ

Константин Владимирович Середняков, канд. мед. наук;
ORCID: 0000-0002-2213-0477; eLibrary SPIN: 1726-6155;
e-mail: spbny@yahoo.com

Юрий Станиславович Александрович, д-р мед. наук, профессор;
ORCID: 0000-0002-2131-4813; eLibrary SPIN: 2225-1630;
e-mail: jalex1963@mail.ru

***Константин Викторович Пшениснов**, д-р мед. наук, доцент;
адрес: Россия, 194100, Санкт-Петербург, ул. Литовская, д. 2;
ORCID: 0000-0003-1113-5296; eLibrary SPIN: 8423-4294;
e-mail: Psh_K@mail.ru

Александр Иванович Конев, канд. мед. наук;
ORCID: 0000-0002-0427-7344; eLibrary SPIN: 7458-6203;
e-mail: icdrkonev@yandex.ru

Михаил Яковлевич Иоффе, канд. мед. наук;
ORCID: 0000-0002-3366-4896; eLibrary SPIN: 2744-2818;
e-mail: 1964ioffe@mail.ru

AUTHORS' INFO

Konstantin V. Serednyakov, MD, Cand. Sci. (Med.);
ORCID: 0000-0002-2213-0477; eLibrary SPIN: 1726-6155;
e-mail: spbny@yahoo.com

Yurii S. Aleksandrovich, MD, Dr. Sci. (Med.), Professor;
ORCID: 0000-0002-2131-4813; eLibrary SPIN: 2225-1630;
e-mail: jalex1963@mail.ru

***Konstantin V. Pshenishov**, MD, Dr. Sci. (Med.);
address: 2 Litovskaya st., Saint Petersburg, 194100, Russia;
ORCID: 0000-0003-1113-5296; eLibrary SPIN: 8423-4294;
e-mail: Psh_K@mail.ru

Alexandr I. Konev, MD, Cand. Sci. (Med.);
ORCID: 0000-0002-0427-7344; eLibrary SPIN: 7458-6203;
e-mail: icdrkonev@yandex.ru

Michail Ya. Ioffe, MD, Cand. Sci. (Med.);
ORCID: 0000-0002-3366-4896; eLibrary SPIN: 2744-2818;
e-mail: 1964ioffe@mail.ru

* Автор, ответственный за переписку / Corresponding author

DOI: <https://doi.org/10.17816/psaic1573>

Научная статья

Черепно-лицевое ранение из травматического пистолета у ребенка 3 лет

В.И. Петлах¹, С.А. Горчаков², Ю.В. Дивилина²

¹ Научно-исследовательский клинический институт педиатрии и детской хирургии им. акад. Ю.Е. Вельтищева, Российский национальный исследовательский медицинский университет им. Н.И. Пирогова, Москва, Россия;

² Детская городская клиническая больница им. Г.Н. Сперанского, Москва, Россия

АННОТАЦИЯ

С появлением у гражданского населения России травматического оружия самообороны (оружие ограниченного поражения, нелетальное кинетическое оружие) в медицинской литературе публикуется большое число работ о ранениях среди взрослого населения. Наиболее тяжелыми, нередко с летальным исходом, являются ранения черепа. К настоящему времени есть только единичные описания подобных ранений детей. Приводим описание наблюдения. Со слов родителей 3-летний ребенок дома выстрелил себе в лицо из пистолета «Оса-4». Сознание не терял, кровотечение необильное. Госпитализирован в центральную районную больницу, откуда эвакуирован бригадой скорой медицинской помощи в Детскую городскую клиническую больницу № 9 им. Г.Н. Сперанского (Москва). При поступлении состояние тяжелое, в сознании, заторможен, на осмотр реагирует негативно, 14 баллов по шкале комы Глазго, гемодинамика стабильная. Локальный статус: в верхней части спинки носа входное отверстие пули в виде ушибленной раны неправильной формы, выраженный отек в области левой глазницы, гематома верхнего века. На рентгенограммах черепа: тень инородного тела (пули) в проекции левой орбиты и решетчатого лабиринта. Локализация и степень повреждений уточнены при компьютерной томографии. Под эндотрахеальным наркозом супраорбитальным трансбровным доступом слева с послойной дессекцией тканей по ходу раневого канала обнажена часть пули, вклинившейся в медиальную стенку орбиты и ячейки решетчатой кости. Пуля извлечена, удалены костные отломки, послойные швы. Диагноз: «Огнестрельное слепое непроникающее черепно-лицевое ранение с входным отверстием в области спинки носа и левой орбиты, инородное тело (пуля травматического пистолета) в области левой орбиты и решетчатой кости, множественные многооскольчатые переломы костей решетчатой кости, верхней и медиальной стенок левой орбиты, ушиб базальных отделов вещества левой лобной области головного мозга. Тупая травма OS II степени, локальная контузия и кровоизлияния сетчатки». Послеоперационный период прошел без осложнений. Ребенок получил комплекс антибактериальной и восстановительной терапии. Зрение сохранено, неврологических расстройств не определяется, косметический результат хороший. Выписан в удовлетворительном состоянии под наблюдение окулиста, невролога, челюстно-лицевого хирурга. Наблюдение представлено с целью демонстрации поражения структур черепа от травматического оружия и послужит для дальнейшего обобщения результатов лечения этого вида ранений в детском возрасте. Профилактика ранений травматическим оружием детей требует широкой просветительной работы среди родителей — владельцев этого оружия.

Ключевые слова: нелетальное кинетическое оружие; оружие ограниченного поражения; огнестрельные ранения черепа; черепно-мозговые ранения; нейрохирургия; раны головы; пистолет «Оса-4»; дети; клинический случай.

Как цитировать

Петлах В.И., Горчаков С.А., Дивилина Ю.В. Черепно-лицевое ранение из травматического пистолета у ребенка 3 лет // Российский вестник детской хирургии, анестезиологии и реаниматологии. 2023. Т. 13, № 4. С. 599–608. DOI: <https://doi.org/10.17816/psaic1573>

DOI: <https://doi.org/10.17816/psaic1573>

Research Article

Craniofacial wound from a traumatic pistol injury in a 3-year-old child

Vladimir I. Petlakh¹, Sergei A. Gorchakov², Yulia V. Divilina²¹ Veltishchev Research Institute of Pediatrics and Pediatric Surgery, Pirogov Russian National Research Medical University, Moscow, Russia;² G.N. Speransky Children's Hospital No. 9, Moscow, Russia

ABSTRACT

With the advent of traumatic self-defense weapons among Russian civilians (weapons of limited destruction and nonlethal kinetic weapons), several studies on injuries among the adult population have been published in the medical literature. Skull injuries are the most severe, often fatal, injuries. To date, there are only isolated descriptions of such injuries in children.

Description of the observation. According to the parents, the 3-year-old boy shot himself in the face with an Osa-4 pistol at home. He did not lose consciousness, and the bleeding was light. He was admitted to the central district hospital, from where he was evacuated by an ambulance team to Children's City Clinical Hospital No. 9 named after G.N. Speransky, Moscow. Upon admission, the patient was in a serious condition, conscious, and lethargic, reacted negatively to examination, and had 14 points on the Glasgow coma scale, and his hemodynamics was stable. Local status: In the upper part of the dorsum of the nose, a bullet entry hole was observed in the form of a bruised wound of irregular shape, pronounced swelling in the area of the left orbit, and hematoma of the upper eyelid. X-ray images of the skull showed a shadow of a foreign body (bullet) in the projection of the left orbit and ethmoidal labyrinth. The location and extent of damage were clarified by computed tomography. Under endotracheal anesthesia, a supraorbital trans-eyebrow approach on the left with layer-by-layer tissue dissection along the wound canal exposed a part of the bullet, wedged into the medial wall of the orbit and cells of the ethmoid bone. The bullet was removed, and bone fragments and layer-by-layer sutures were removed. Diagnosis: Gunshot causing a blind craniofacial non-penetrating wound in the dorsum of the nose and left orbit, multiple comminuted fractures of the ethmoid bones and superior and medial walls of the left orbit, contusion of the basal parts of the left frontal region of the brain, blunt trauma OS stage 2, local contusion, and retinal hemorrhage. The postoperative period passed without complications. The child received a combination of antibacterial and restorative therapy. Vision was preserved, no neurological disorders were detected, and the cosmetic result was good. The patient was discharged in satisfactory condition under the supervision of an ophthalmologist, neurologist, and maxillofacial surgeon. This observation is presented to demonstrate damage to skull structures from traumatic weapons and will aid in further generalization of the treatment results of this type of wound in children. Prevention of injuries in children from traumatic weapons requires extensive educational work among parents who own these weapons.

Keywords: nonlethal weapons; less-lethal weapons; gunshot wounds of the skull; craniocerebral injuries; neurosurgery; head wounds; pistol "Osa-4"; children; case report.

To cite this article

Petlakh VI, Gorchakov SA, Divilina YuV. Craniofacial wound from a traumatic pistol in a 3-year-old child. *Russian Journal of Pediatric Surgery, Anesthesia and Intensive Care*. 2023;13(4):599–608. DOI: <https://doi.org/10.17816/psaic1573>

Received: 23.10.2023

Accepted: 25.11.2023

Published: 25.12.2023

DOI: <https://doi.org/10.17816/psaic1573>

Research Article

临床病例一名3岁儿童因外伤性枪支造成颅颌面损伤

Vladimir I. Petlakh¹, Sergei A. Gorchakov², Yulia V. Divilina²¹ Veltishchev Research Institute of Pediatrics and Pediatric Surgery, Pirogov Russian National Recech Medical University, Moscow, Russia;² G.N. Speransky Children's Hospital No. 9, Moscow, Russia

摘要

随着俄罗斯平民中出现创伤性自卫武器（有限杀伤性武器、非致命动能武器），医学文献中发表了大量关于成年人受伤情况的论文。最严重的往往是致命的颅脑损伤。迄今为止，只有零星的关于儿童此类伤害的描述。

观察描述。据家长称，一名3岁儿童在家中用Osa-4手枪朝自己的脸部开枪。他没有失去知觉，出血也不多。他被送往中心区医院住院治疗，随后被救护车送往 G.N.Speransky Children's City Clinical Hospital No.9（莫斯科）。入院时，他的病情严重，意识清醒，昏睡不醒，对检查反应消极，格拉斯哥昏迷量表评分为14分，血流动力学稳定。局部状况：在鼻背上部可见子弹入口为不规则形状的挫伤伤口，呈淤血状，左眼窝明显水肿，上眼睑有血肿。头颅 X 光片显示：左眼眶和迷宫格状突起处有异物（子弹）阴影。计算机断层扫描明确了受伤的位置和程度。在气管内麻醉下，从左侧眶上经眉毛入路，沿伤口通道逐层切除组织，暴露出部分子弹，子弹已切入眼眶内侧壁和格骨细胞。子弹取出，骨头碎片移除，逐层缝合。诊断：鼻背及左眼眶区枪械性盲颅面非穿透性伤，晶格骨、左眼眶上、内侧壁多处多粉碎性骨折，左额脑区基底物质挫伤。钝性OS2t创伤，局部挫伤和视网膜出血。术后没有出现并发症。患儿接受了综合抗菌和修复治疗。视力得以保持，没有发现神经系统疾病，美容效果良好。在眼科医生、神经科医生和颌面外科医生的监督下，患儿康复出院，情况令人满意。

结论。本观察结果表明了外伤性武器对颅脑结构造成的损害，并将有助于进一步推广儿童此类伤害的治疗结果。防止儿童遭受创伤性武器伤害需要对拥有这些武器的父母进行广泛的教育。

关键词：非致命动能武器；有限杀伤性武器；颅骨枪伤；颅脑损伤；神经外科；头部创伤；Osa-4 手枪；儿童；临床病例。

引用本文

Petlakh VI, Gorchakov SA, Divilina YuV. 临床病例一名3岁儿童因外伤性枪支造成颅颌面损伤. *Russian Journal of Pediatric Surgery, Anesthesia and Intensive Care*. 2023;13(4):599–608. DOI: <https://doi.org/10.17816/psaic1573>

收到: 23.10.2023

接受: 25.11.2023

发布日期: 25.12.2023

АКТУАЛЬНОСТЬ

В течение последних десятилетий в Российской Федерации получило широкое распространение огнестрельное оружие ограниченного поражения, иначе называемое нелетальным кинетическим (НКО) среди гражданского населения. Одновременно с этим в медицинской литературе появились сообщения о ранениях, причиняемых данным видом оружия в основном среди взрослого населения [1–4]. Наиболее тяжелыми, вплоть до смертельных, являются ранения головы с повреждением черепа и головного мозга [5–7], причем они наиболее изучены судебными медиками [8, 9]. Среди отечественных источников обобщенного материала по частоте и особенностям ранений НКО в детском возрасте нет, в доступной литературе мы обнаружили лишь немногочисленные описания клинических случаев [10–13].

ОПИСАНИЕ НАБЛЮДЕНИЯ

Мальчик, 3 года, поступил в Детскую городскую клиническую больницу им. Г.Н. Сперанского с диагнозом: «Слепая непроникающая огнестрельная рана. Открытая черепно-мозговая травма, ушиб головного мозга средней тяжести, переломы медиальной стенки левой орбиты, клеток решетчатого лабиринта. Ушибленная рана спинки носа. Гематома верхнего левого века».

Из анамнеза: со слов родителей ребенок дома выстрелил себе в лицо из пистолета «Оса-4», оставленного отцом на столе. Сознание не терял, судорог не было, кровотечение необильное. Госпитализирован в реанимационное отделение районной больницы. Осмотрен хирургом и невропатологом, сделаны рентгенограммы черепа, проведен туалет раны и остановка кровотечения. Через 17 ч после травмы доставлен бригадой скорой медицинской помощи в Детскую городскую клиническую больницу № 9 им. Г.Н. Сперанского (Москва).

При поступлении состояние тяжелое. Кожные покровы, видимые слизистые оболочки бледно-розовые, чистые. Дыхание самостоятельное, адекватное, проводится во все отделы, хрипов нет. Тоны сердца умеренной звучности, ритмичные, пульс до 150–170 ударов в минуту.

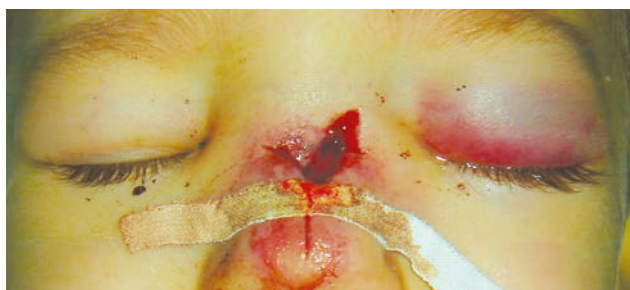

Рис. 1. Внешний вид лица ребенка при поступлении. Входное отверстие раневого канала в области спинки носа
Fig. 1. View of the child's face upon admission. Entry hole of the wound canal in the dorsum of the nose

Живот симметричный, не вздут, доступен глубокой пальпации во всех отделах. Симптомов раздражения брюшины нет. Притупления перкуторного звука в отлогах местах брюшной полости нет. Мочиспускание не нарушено. Моча прозрачная.

Неврологический статус. Ребенок в сознании, заторможен, на осмотр реагирует негативно, 14 баллов по шкале комы Глазго, со стабильной гемодинамикой (артериальное давление 80/50 мм рт. ст.). Лицо асимметрично за счет выраженного отека. Зрачки D = S, фотореакция сохранена. Экзофтальм слева. Язык во рту по средней линии. Мышечный тонус сохранен. Сухожильные рефлексы D > S, симптом Бабинского с двух сторон. Менингеальные симптомы не определяются.

Локальный статус: в области переносицы — входное отверстие пули в виде ушибленной раны неправильной формы, в ее верхнем углу отмечается диастаз краев. В окружности раны отек, более выраженный слева с гематомами век. Признаков активного кровотечения и истечения ликвора нет (рис. 1).

На рентгенограммах костей черепа обнаружена рентгеноконтрастная тень инородного тела в проекции решетчатой кости и орбиты слева (рис. 2).

Для уточнения диагноза проведена компьютерная томография (КТ) черепа, костей лицевого скелета, головного мозга, при которой выявлены множественные оскольчатые переломы костей лицевого скелета и основания черепа в области верхней и медиальной стенок левой орбиты, инородное тело левой половины решетчатой кости, ушиб II степени с явлениями локального отека базальных отделов вещества левой лобной области головного мозга (рис. 3).

Заключение осмотра окулиста: глазная щель слева резко сужена за счет отека и гематом век, умеренный экзофтальм прямо вперед. Легкий хемоз бульбарной конъюнктивы. Правый глаз (OD): диск зрительного нерва (ДЗН) розовый, границы четкие. Вены несколько расширены, артерии в норме. Очаговых изменений сетчатки нет. Левый глаз (OS) — ДЗН розовый, незначительно ступена верхняя граница, без проминенции. Вены расширены, полнокровны. Артерии в норме. На границе средней и крайней периферии сетчатки в верхневнутреннем квадранте определяется очаг контузии сетчатки сероватого цвета. Здесь же определяются два преретинальных кровоизлияния линейной формы. Других изменений сетчатки нет. Тупая травма OS II степени. Перелом внутренней стенки правой орбиты. Осмотр ЛОР-врача: открытая черепно-мозговая травма, ушибленная рана мягких тканей спинки носа, инородное тело решетчатой кости слева и левой орбиты. Показатели анализов крови (общий) и биохимический без отклонений.

На основании анамнеза и обследования ребенку с огнестрельным слепым пулевым ранением (из травматического пистолета) области левой орбиты и решетчатой кости с наличием инородного тела (пули) показана

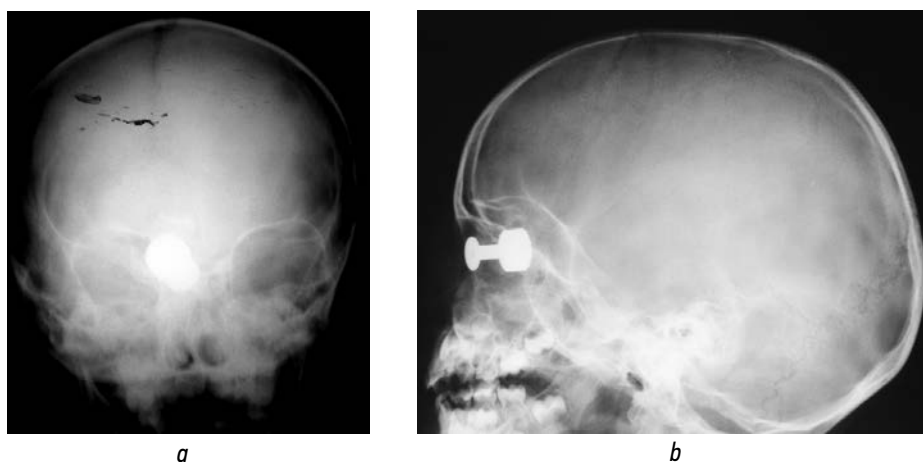


Рис. 2. Рентгенограммы костей черепа — выявлено внедрившееся инородное тело, идентифицированное при последующей операции как пуля патрона 18 × 45Т: *a* — тень инородного тела, прямая проекция; *b* — тень инородного тела, боковая проекция
Fig. 2. X-ray images of the skull bones revealed an embedded foreign body, identified during subsequent surgery as a bullet from the 18 × 45Т cartridge: *a* — shadow of a foreign body, direct projection; *b* — shadow of a foreign body, lateral projection

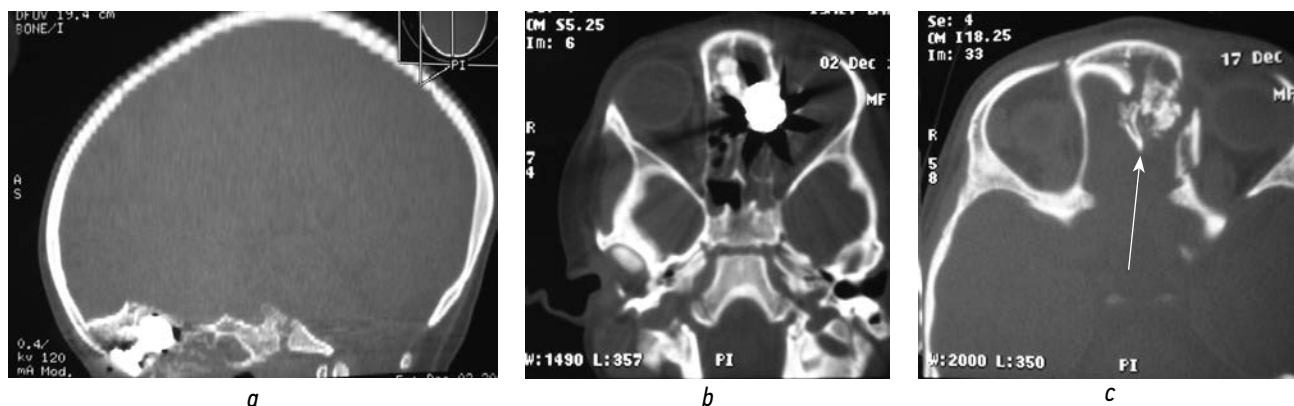


Рис. 3. Компьютерные томограммы черепа (визуализация в костном режиме): *a* — боковая проекция — инородное тело в области левой орбиты и решетчатого лабиринта; *b* — поперечный срез на уровне инородного тела; *c* — поперечный срез — стрелка указывает на оскольчатые переломы медиальной стенки орбиты слева
Fig. 3. Computed tomography of the skull (visualization in the bone mode): *a* — lateral projection — foreign body in the area of the left orbit and ethmoidal labyrinth; *b* — transverse section at the level of a foreign body; *c* — transverse section — the arrow points to the comminuted fractures of the medial wall of the orbit on the left

операция: первичная хирургическая обработка раны с удалением инородного тела и костных отломков в экстренном порядке.

Ребенок госпитализирован в отделение реанимации и интенсивной терапии и после короткой предоперационной подготовки взят на операцию.

Ход операции

Под эндотрахеальным наркозом после тщательного туалета раны и обработки операционного поля произведено удаление нежизнеспособных участков краев раны входного отверстия. Выполнена разметка доступа в проекции правой орбиты, разрез кожи и подкожной клетчатки и послойная диссекция тканей по ходу раневого канала (рис. 4, *a–c*). В медиальном отделе орбиты на дне раны обнаружены мелкие костные отломки и вклинившееся в кость металлическое инородное тело (рис. 4, *d*). Произведена мобилизация краев инородного тела тупым

путем, после которой оно извлечено с помощью зажима. Поступления крови и ликвора из глубины раны не было (рис. 4, *e*). При ревизии раны свободнoleжащие костные отломки удалены. Рана промыта раствором хлоргексидина, послойные швы. Адаптация краев и множественные швы на кожу (рис. 4, *f*). Длительность операции — 1 ч 15 мин.

Инородное тело — резиновая пуля травматического пистолета «Оса-4П»¹, калибра 18 × 45, диаметром 15,3 мм с металлическим сердечником, вес 11,8 г (рис. 5).

Диагноз после операции: «Огнестрельное слепое непроникающее черепно-лицевое ранение с входным отверстием в области спинки носа и левой орбиты, инородное тело (пуля травматического пистолета) в области

¹ Пистолет «Оса»: оружие самообороны, модели ПБ 4-1, 4-2 и 2-1 [дата обращения: 07.10.2023]. Доступ по ссылке: <https://ognestrell.ru/bez-rubriki/pistolet-osa-oruzhie-samooborony-modeli-pb-4-1-4-2-i-2-1?ysclid=lpfive4axd348625616>

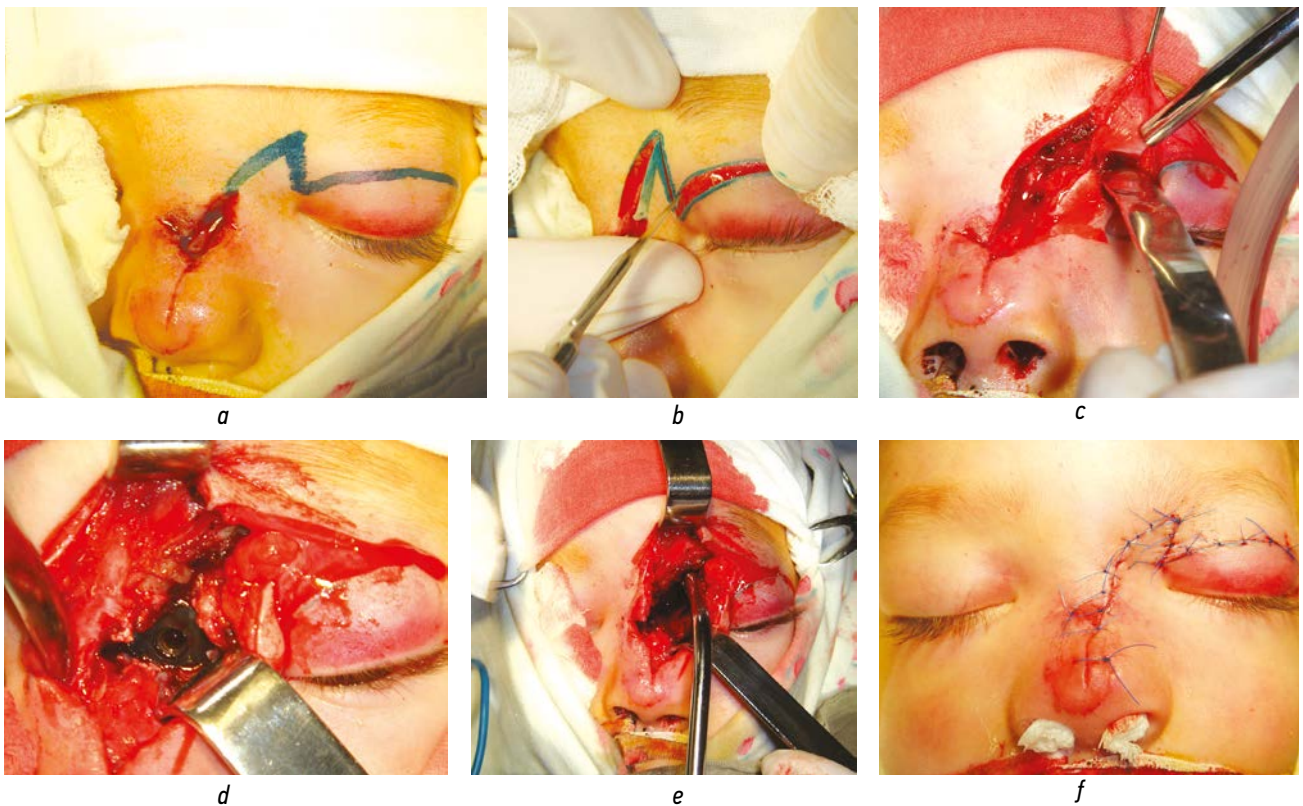


Рис. 4. Этапы хирургического вмешательства: *a* — маркировка супраорбитального трансбровного доступа; *b* — разрез кожи и подкожной клетчатки; *c* — послойная диссекция тканей; *d* — на дне раны — пуля травматического пистолета; *e* — выделение тупым способом и извлечение пули; *f* — вид лица после операции

Fig. 4. Stages of surgery: *a* — marking of the supraorbital trans-eyebrow approach; *b* — incision of the skin and subcutaneous tissue; *c* — layer-by-layer tissue dissection; *d* — at the bottom of the wound is a bullet from a traumatic pistol; *e* — blunt extraction and bullet removal; *f* — view of the face after surgery

левой орбиты и решетчатой кости, множественные многооскольчатые переломы костей решетчатой кости, верхней и медиальной стенок левой орбиты, ушиб базальных отделов вещества левой лобной области головного мозга. Тупая травма OS II степени, локальная контузия и кровоизлияния сетчатки».

Послеоперационный период

За время наблюдения в отделении реанимации состояние пациента с положительной динамикой. Ребенок в сознании, энтеральное питание начато на вторые

сутки. Проводилась антибактериальная терапия в течение 6 дней: цефтриаксон в дозе 750 мг внутривенно капельно, амикацин в дозе 150 мг. Переведен из отделения реанимации и интенсивной терапии в отделение нейрохирургии на третьи сутки. Отеки лица постепенно уменьшились. Получил 12 сеансов лекарственного электрофореза по Бургиньону (G. Bourguignon). Швы сняты на 11-е сутки. Рана зажила первичным натяжением.

На контрольной КТ через 2 нед.: посттравматический послеоперационный дефект в области обеих носовых, левой слезной, надглазничного края лобной кости, множественные многооскольчатые переломы костей лицевого скелета и основания черепа в области верхней и медиальной стенок левой орбиты и решетчатой кости (рис. 6).

Кроме костных повреждений при КТ головного мозга определялись посттравматические изменения вещества базальных отделов левой лобной области, посттравматический этмоидит.

Осмотр окулиста перед выпиской: глазное дно OS — ДЗН розовый, граница четкая, вены слегка расширены, кровоизлияния в сетчатку подверглись обратному развитию. При визуальном осмотре энтофтальм не определяется. Незначительное ограничение при отведении левого глазного яблока кнаружи. Нарушений слезоотведения не выявлено. Электроэнцефалография: на фоне умеренного

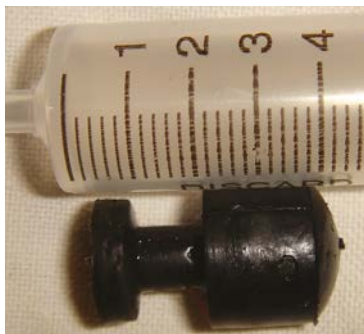

Рис. 5. Извлеченная резиновая пуля с металлическим сердечником

Fig. 5. Removed rubber bullet with metal core

диффузного нарушения корковой ритмики отмечаются признаки усиления активности дизэнцефально-стволового уровня и признаки раздражения коры и подкорковых структур. В левой височной области регистрируется нестойкий очаг медленноволновой активности. Специфической эпиактивности не зарегистрировано.

На момент выписки в неврологическом статусе: в сознании, активен, легкая лицевая асимметрия, глазные щели $D > S$. Неведение глазных яблок кнаружи. Язык по средней линии. Мышечный тонус без разницы сторон. Сухожильные рефлексы $D \geq S$.

Анализ крови общий в пределах возрастной нормы, анализ мочи без изменений. Локальный статус: отеки полностью исчезли, верхнее веко слева подвижное, полностью закрывает глазное яблоко, послеоперационный рубец линейной формы, гладкий (рис. 7).

Выписан домой на 17-е сутки в удовлетворительном состоянии под амбулаторное наблюдение окулиста, невропатолога и челюстно-лицевого хирурга.

ОБСУЖДЕНИЕ

Огнестрельные ранения детей в настоящее время являются актуальной проблемой во многих странах мира. Согласно анализу Pew Research Center по данным последней ежегодной статистики смертности от Центра по контролю и профилактике заболеваний (CDC), число детей и подростков, погибших в результате огнестрельного оружия в Соединенных Штатах, увеличилось на 50 % в период с 2019 по 2021 г. В 2021 г. было зарегистрировано 2590 случаев смерти от огнестрельного оружия в этой возрастной группе [14]. Черепно-мозговые ранения от ран других локализаций отличаются большим числом смертельных исходов. Так, в исследовании Н. Deng и соавт. [15], проанализировавших данные 2847 педиатрических пациентов с черепно-мозговыми ранениями в медицинских центрах 1-го и 2-го уровня США, общая летальность составила 45 %.

В России из-за небольшого числа документированных огнестрельных ранений черепа у детей отсутствуют рандомизированные клинические исследования. В «Клиническом руководстве по черепно-мозговой травме» под ред. А.Н. Коновалова и соавт. раздел «Огнестрельная черепно-мозговая травма у детей» представлен статьей американских авторов [16], а в клинических рекомендациях по черепно-мозговой травме у детей (2022 г.) о них даже не упоминается [17]. Действительно, десятилетия назад дети получали огнестрельные ранения в основном в результате несчастных случаев с самодельным или охотничьим оружием, и это были единичные случаи [18, 19]. В современной отечественной литературе наиболее полный обзор по теме огнестрельных черепно-мозговых ранений у детей есть только в работе В.Е. Попова и соавт. [20], в которой обобщены данные иностранных литературных источников и собственный материал по опыту

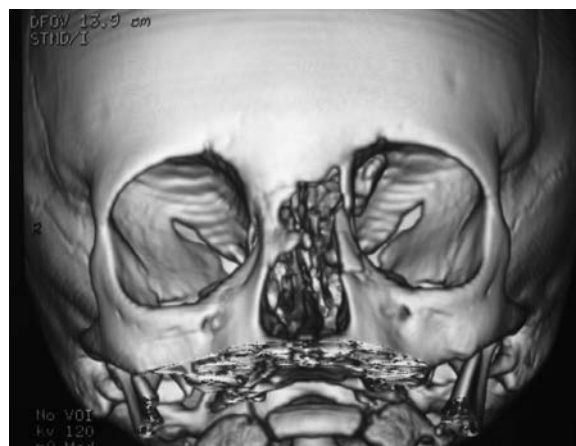

Рис. 6. Компьютерная томография черепа с 3D-реконструкцией, фронтальная проекция

Fig. 6. Computed tomography of the skull with 3D reconstruction and frontal projection

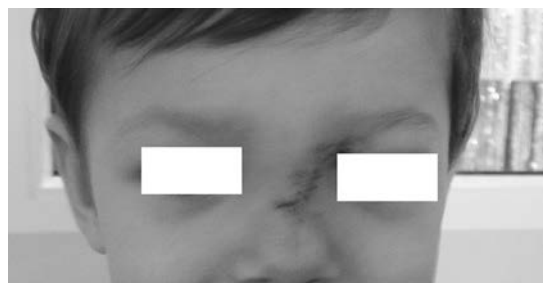

Рис. 7. Внешний вид лица пациента при выписке из стационара

Fig. 7. Patient's face upon hospital discharge

диагностики, лечения и исходов свыше 8000 раненых детей. В связи с происходящими на территории постсоветского пространства локальными вооруженными конфликтами увеличилось число черепно-мозговых ранений среди гражданского населения, в которых дети составили от 15 до 18 % [21, 22].

С появлением НКО и распространением его среди гражданского населения число смертельных и тяжелых черепно-мозговых ранений в России значительно возросло [6]. Следует отметить, что еще в 2004 г. авторитетный криминалист В. Кнеубель справедливо отметил, что термин «нелетальное оружие» неточен, а более правильно называть этот вид оружия «менее смертельным» (less-lethal) [23]. За рубежом существует множество моделей нелетального оружия, и оно применяется в основном полицией, военными и спецслужбами при массовых беспорядках, но нередко получают ранения и дети [7, 24]. В России наибольшее распространение среди гражданского населения получили травматические пистолеты калибра 9 мм и калибра 18 × 45 (модели «Оса-4» и «Стражник»). Последние являются наиболее опасными вследствие тяжести повреждений, наносимых их снарядами [8]. К сожалению, точной статистики ранений у детей и исследований по медицинским последствиям, кроме описания нескольких наблюдений, в доступной отечественной литературе мы не обнаружили. Однако в лентах

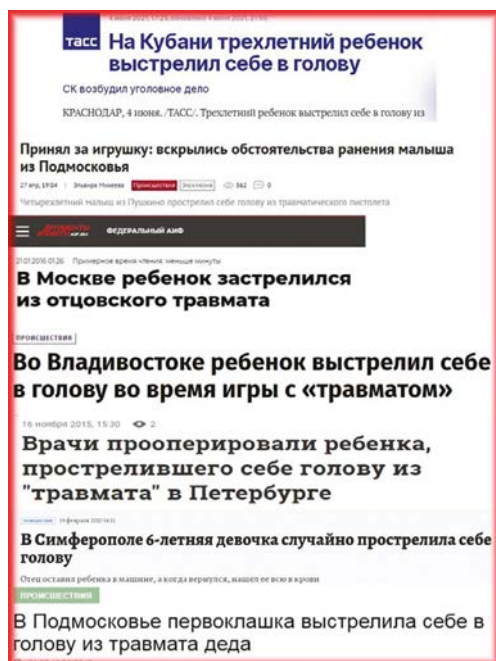

Рис. 8. Скриншот-коллаж из новостных лент информационных агентств

Fig. 8. Screenshot collage from news feeds of new

новостей нередко появляются сообщения о подобных несчастных случаях, что свидетельствует об актуальности данной проблемы (рис. 8).

Обращает на себя внимание тот факт, что как в цитируемых источниках [11–13] и нашем наблюдении, так и в новостных лентах все ранения головы дети в возрасте 3–7 лет нанесли себе сами из пистолета моделей «Оса-4», официально зарегистрированного родителями или родственниками. Причина несчастных случаев одна — несоблюдение требований, закрепленных в законе «Об оружии», основное правило которого гласит: «Оружие должно быть заперто в сейфе постоянно, когда оно не используется»².

Ранения нелетальным оружием в голову у детей могут вызывать более тяжелые повреждения, чем у взрослых, так как выстрел, как правило, происходит в результате несчастного случая с близкого расстояния (менее 1 м) в наиболее опасные зоны для возможных проникающих ранений черепа — область тонких височных костей и ничем не защищенных глазниц.

В нашем наблюдении, несмотря на то что ребенок доставлен в стационар через 17 ч после ранения, не возникли инфекционные осложнения благодаря санации раны и антибиотикотерапии. Несомненно, детей с подобными ранениями необходимо эвакуировать в специализированные стационары в самые короткие сроки. Супраорбитальный трансбровный доступ [25] обеспечил хорошую визуализацию раневого канала, полноценную

² Федеральный закон от 13.12.1996 № 150-ФЗ (ред. от 06.02.2023) «Об оружии» (с изм. и доп., вступ. в силу с 15.07.2023) [дата обращения: 10.09.2023] URL: <https://legalacts.ru/doc/federalnyi-zakon-ot-13121996-n-150-fz-ob/>?ysclid=lpooz2z2n897675225

ревизию и хороший косметический результат. Лечение пациента закончилось благоприятным исходом, поскольку ранение было непроникающим, мозг и глазное яблоко пострадали незначительно вследствие ушибов.

Поиск литературы по данной теме показал актуальную необходимость создания Национального реестра всех видов травм для полного представления о частных видах повреждений и результатов их лечения [26].

ЗАКЛЮЧЕНИЕ

Данное наблюдение представлено с целью демонстрации поражения структур черепа от травматического оружия и послужит для дальнейшего обобщения результатов лечения данного вида ранений в детском возрасте. Профилактика ранений травматическим оружием детей требует широкой просветительной работы среди родителей — владельцев этого оружия.

ДОПОЛНИТЕЛЬНАЯ ИНФОРМАЦИЯ

Вклад авторов. Все авторы внесли существенный вклад в разработку концепции, проведение исследования и подготовку статьи, прочли и одобрили финальную версию перед публикацией. Личный вклад каждого автора: В.И. Петлах — формирование дизайна исследования, сбор и анализ литературных источников, написание и окончательное редактирование статьи; С.А. Горчаков — анализ и обработка медицинской документации, редактирование статьи; Ю.В. Дивилина — сбор и подготовка медицинской документации.

Источник финансирования. Авторы заявляют об отсутствии внешнего финансирования при проведении работы и подготовке рукописи.

Конфликт интересов. Авторы декларируют отсутствие явных и потенциальных конфликтов интересов, связанных с публикацией настоящей статьи.

Информированное согласие на публикацию. Авторы получили письменное согласие законных представителей пациента на публикацию медицинских данных и фотографий.

ADDITIONAL INFORMATION

Authors' contribution. Thereby, all authors made a substantial contribution to the conception of the study, acquisition, analysis, interpretation of data for the work, drafting and revising the article, final approval of the version to be published and agree to be accountable for all aspects of the study. The contributions of each author: V.I. Petlakh — formation of the research design, collection and analysis of literary sources, writing and final editing of the article; S.A. Gorchakov — analysis and processing of medical documentation, editing the article; Yu.V. Divilina — collection and preparation of medical documentation.

Funding source. This publication was not supported by any external sources of funding.

Competing interests. The authors declare that they have no competing interests.

Consent for publication. Written consent was obtained from the patient for publication of relevant medical information within the manuscript.

СПИСОК ЛИТЕРАТУРЫ

1. Абакумов М.М., Цималаидзе Л.Н., Воскресенский О.В., Джаграев К.Р. Ранения травматическим оружием: медицинские проблемы // Медицинская сестра. 2011. № 2. С. 13–17.
2. Самохвалов И.М., Парфенов В.Е. Ранения нелетальным кинетическим оружием. Руководство для врачей. Санкт-Петербург: ЭЛБИ-СПб, 2013. 224 с.
3. Бадалов В.И., Жуманазаров Б.Я., Озерецковский Л.Б., и др. Особенности современных огнестрельных ранений мирного времени в условиях крупного города // Скорая медицинская помощь. 2016. Т. 17, № 2. С. 49–56. DOI: 10.24884/2072-6716-2016-17-2-49-56
4. Яшева С.Ю., Барачевский Ю.Е., Гусейнов Р.Г. Характеристика травм от применения нелетального кинетического оружия // Военная медицина. 2022. № 4. С. 122–124.
5. Головкин К.П., Мадай Д.Ю., Тюрин М.В., Толмачев И.А. Особенности лечебной тактики при ранениях из нелетального кинетического оружия челюстно-лицевой области и головного мозга // Медико-биологические и социально-психологические проблемы безопасности в чрезвычайных ситуациях. 2009. № 2. С. 27–31.
6. Парфенов В.Е., Самохвалов И.М., Свистов Д.В., и др. Современные представления о лечении огнестрельных ранений головы, нанесенных нелетальным кинетическим оружием // Нейрохирургия. 2011. № 3. С. 52–59.
7. Lartzien R., Schouman T., Raux M., et al. Yellow vests protests: facial injuries from rubber bullets // The Lancet. 2019. Vol. 394, No. 10197. P. 469–470. DOI: 10.1016/S0140-6736(19)31764-7
8. Леонов С.В., Гоникштейн Ю.Г. Современное состояние вопроса судебно-медицинской оценки оружия ограниченного поражения // Вестник судебной медицины. 2019. Т. 8, № 2. С. 48–54.
9. Белешников И.Л., Белых А.Н., Болдарян А.А., и др. Судебная медицина: национальное руководство / под ред. Ю.И. Пиголкина. Москва: ГЭОТАР-Медиа, 2018. 76 с.
10. Попов В.Е., Май Р.Б., Манжос П.И. Проникающее кранио-орбитальное оружейное ранение у девочки 12 лет // Нейрохирургия и неврология детского возраста. 2018. Т. 57, № 3. С. 53–59.
11. Кононов Р.В., Мезенцев А.А. Случай травматического слепого несмертельного ранения головы ребенка, причиненного собственной рукой // Судебная медицина. 2015. Т. 1, № 4. С. 27–29. DOI: 10.19048/2411-8729-2015-1-4-27-29
12. Бегманов Т.А., Нускабаев Б.Ж., Мухангалиев Н.С., и др. Случай огнестрельного ранения головы с повреждением мозгового дэтрита у ребенка 5-ти лет с благоприятным исходом // Вестник Южно-Казахстанской медицинской академии. 2011. № 3. С. 270–272.
13. Голуб Т.В., Кривошапкин А.Л., Кафанова М.Ю., Кобозев В.В. Интересный клинический случай применения ультразвуковой диагностики в ургентной нейротравме детского возраста // Тезисы VI съезда специалистов ультразвуковой диагностики Сибири: «Ультразвуковая и функциональная диагностика» № 4; Октябрь 17–16, 2012; Новосибирск. Новосибирск, 2012. С. 107–128.
14. pewresearch.org [Электронный ресурс]. Gramlich J. Gun deaths among U.S. children and teens rose 50% in two years. Per Research Center [дата обращения: 11.10.2023]. Режим доступа: <https://www.pewresearch.org/short-reads/2023/04/06/gun-deaths-among-us-kids-rose-50-percent-in-two-years/>
15. Deng H., Yue J.K., Winkler E.A., et al. Pediatric firearm-related traumatic brain injury in United States trauma centers // J Neurosurg Pediatr. 2019. Vol. 24, No. 5. P. 498–508. DOI: 10.3171/2019.5.PEDS19119
16. Лайкер М., Льви М., Зельман В., и др. Огнестрельные черепно-мозговые травмы у детей. Черепно-мозговая травма. Клиническое руководство Т. 2 / под ред. А.Н. Коновалова, Л.Б. Лихтермана, А.А. Потапова. Москва, 2001. С. 499–512.
17. Ассоциация нейрохирургов России. Черепно-мозговая травма у детей. Клинические рекомендации. Москва: Министерство здравоохранения РФ, 2022.
18. Протас Р.Н., Кубраков К.М., Блохин В.А. Огнестрельные открытые проникающие черепно-мозговые травмы подростков мирного времени // Вестник Витебского государственного медицинского университета. 2005. Т. 4, № 1. С. 78–81.
19. Демьяненко В.А., Кабаньян А.Б., Байдаков А.П., Ержаков С.В. Огнестрельное дробовое черепно-мозговое ранение. Случай из практики // Кубанский научный медицинский вестник. 2012. № 6. С. 82–85.
20. Попов В.Е., Лившиц М.И., Манжос П.И., и др. Особенности огнестрельных черепно-мозговых ранений мирного времени у детей // Детская хирургия. 2018. Т. 22, № 1. С. 42–47. DOI: 10.18821/1560-9510-2018-22-1-42-47
21. Чабулов А.С. Особенности хирургического лечения огнестрельных ранений черепа и головного мозга у детей // Нейрохирургия. 2002. № 3. С. 46–48.
22. Кардаш А.М., Листратенко А.И., Кардаш К.А. Боевая травма черепа и головного мозга при военных действиях в мегаполисе // Международный научно-исследовательский журнал. 2015. № 10. С. 58–60. DOI: 10.18454/IRJ.2015.41.140
23. Sellier K.G., Kneubuehl B.P. Wound ballistics: And the scientific background. 1st edition by Elsevier Published, 1994. 479 p.
24. Giran G., Bertin H., Koudougou C., et al. About a pediatric facial trauma // J Stomatol Oral Maxillofac Surg. 2019. Vol. 120, No. 2. P. 154–156. DOI: 10.1016/j.jormas.2018.11.001
25. Reisch R., Perneczky A., Filippi R. Surgical technique of the supraorbital key-hole craniotomy // Surg Neurol. 2003. Vol. 59, No. 3. P. 223–227. DOI: 10.1016/s0090-3019(02)01037-6
26. Шапкин Ю.Г., Селиверстов П.А., Стекольников Н.Ю. Ресурсы травм мира: История, современные проблемы и пути их решения // Политравма. 2021. № 3. С. 103–111. DOI: 10.24412/1819-1495-2021-3-103-111

REFERENCES

1. Abakumov MM, Tsimalaidze LN, Voskresensky OV, Dzha-grayev KR. Medical problems of traumatic gun injuries. *Meditisinskaya sestra*. 2011;(2):13–17.
2. Samokhvalov IM, Parfenov VE. *Wounds with non-lethal kinetic weapons. Manual for doctors*. Saint Petersburg: ELBI-SPb, 2013. 224 p. (In Russ.)

3. Badalov VI, Zhumanazarov BJ, Ozeretskovsky LB, et al. Features of peaceful time modern gunshot wounds in the big city. *Emergency medical care*. 2016;17(2):49–56. DOI: 10.24884/2072-6716-2016-17-2-49-56
4. Yasheva SYu, Barachevsky YuE, Huseynov RG. Characterization of injuries from the use of non-lethal kinetic weapons. *Military Medicine*. 2022;(4):122–124. (In Russ.)
5. Golovko KP, Maday DYu, Tyurin MV, Tolmachev IA. Features of therapeutic tactics in wounds from non-lethal kinetic weapons of maxillofacial region and brain. *Medico-Biological and Socio-Psychological Problems of Safety in Emergency Situations*. 2009;(2):27–31.
6. Parfenov VE, Samokhvalov IM, Svistov DV, et al. Current views on the treatment of gunshot wounds of the head inflicted by non-lethal kinetic weapons. *The Russian Journal of Neurosurgery*. 2011;(3):52–59.
7. Lartzien R, Schouman T, Raux M, et al. Yellow vests protests: facial injuries from rubber bullets. *The Lancet*. 2019;394(10197):469–470. DOI: 10.1016/S0140-6736(19)31764-7
8. Leonov SV, Gonikstein YuG. Current state of forensic medical evaluation of weapons of limited destruction. *Bulletin of forensic medicine*. 2019;8(2):48–54.
9. Bleshnikov IL, Belykh AN, Boldarian AA, et al. *Forensic medicine: national guide*. Pigolkin YI, editor. Moscow: GEOTAR-Media, 2018. 76 p. (In Russ.)
10. Popov VE, Mai RB, Manzhos PI. A penetrating cranio-orbital gunshot wound in a 12-year-old girl. *Pediatric Neurosurgery and Neurology*. 2018;57(3):53–59.
11. Kononov RV, Mezentsev AA. Case of nonpenetrating nonlethal wound of the head, caused by child's own hands. *Russian Journal of Forensic Medicine*. 2015;1(4):27–29. DOI: 10.19048/2411-8729-2015-1-4-27-29
12. Begmanov TA, Nuskabaev BJ, Mukhangaliev NS, et al. A case of gunshot wound of the head with brain detritus damage in a 5-year-old child with a favorable outcome. *"Vestnik" of the South-Kazakhstan medical academy*. 2011;(3):270–272.
13. Golub TV, Krivoshapkin AL, Kafanova MJ, Kobozev BB. An interesting clinical case of ultrasound diagnostics application in urgent neurotrauma of pediatric age. Proceeding of the abstracts of the VI Congress of specialists of ultrasound diagnostics of Siberia: *"Ultrasound and functional diagnostics"*. No. 4; 2012 Oct 17–16; Novosibirsk. Novosibirsk, 2012. P. 107–128. (In Russ.)
14. 1pewresearch.org [Internet]. Gramlich J. Gun deaths among U.S. children and teens rose 50% in two years. Per Research Cen-
- ter [cited: 2023 Oct 11]. Available at: <https://www.pewresearch.org/short-reads/2023/04/06/gun-deaths-among-us-kids-rose-50-percent-in-two-years/>
15. Deng H, Yue JK, Winkler EA, et al. Pediatric firearm-related traumatic brain injury in United States trauma centers. *J Neurosurg Pediatr*. 2019;24(5):498–508. DOI: 10.3171/2019.5.PEDS19119
16. Liker M, Lvi M, Zelman W, et al. *Gunshot craniocerebral injuries in children. Craniocerebral trauma. A clinical guide. Vol. 2*. Kononov AN, Likhberman LB, Potapov AA, editors. Moscow, 2001. P. 499–512.
17. Association of Neurosurgeons of Russia. *Craniocerebral trauma in children. Clinical recommendations*. Moscow: Ministerstvo Zdravookhraneniya RF, 2022. (In Russ.)
18. Protas RN, Kubrakov KM, Blokhin VA. Gunshot open penetrating craniocerebral injuries of adolescents in peacetime. *Vitebsk medical journal*. 2005;4(1):78–81.
19. Demyanenko VA, Kabanjan AB, Baidakov AP, Erzhakov SV. Gunshot craniocerebral wound. A case from practice. *Kuban Scientific Medical Bulletin*. 2012;(6):82–85.
20. Popov VE, Livshits MI, Manzhos PI, et al. Peculiarities of fire-fighting cerebral brain wound in peaceful times in children. *Russian Journal of Pediatric Surgery*. 2018;22(1):42–47. DOI: 10.18821/1560-9510-2018-22-1-42-47
21. Chabulov ACh. Features of surgical treatment of gunshot wounds of the skull and brain in children. *The Russian Journal of Neurosurgery*. 2002;(3):46–48.
22. Kardash AM, Listratenko AI, Kardash KA. Battle craniofacial injury in military actions in the megalopolis. *International Research Journal*. 2015;(10):58–60. DOI: 10.18454/IRJ.2015.41.140
23. Sellier KG, Kneubuehl BP. *Wound ballistics: And the scientific background. 1st edition*. by Elsevier Published, 1994. 479 p.
24. Giran G, Bertin H, Koudougou C, et al. About a pediatric facial trauma. *J Stomatol Oral Maxillofac Surg*. 2019;120(2):154–156. DOI: 10.1016/j.jormas.2018.11.001
25. Reisch R, Perneczky A, Filippi R. Surgical technique of the supraorbital key-hole craniotomy. *Surg Neurol*. 2003;59(3):223–227. DOI: 10.1016/s0090-3019(02)01037-6
26. Shapkin YuG, Seliverstov PA, Stekolnikov NYu. World's trauma registries: history, modern problems and ways of their solution. *Polytrauma*. 2021;(3):103–111. DOI: 10.24412/1819-1495-2021-3-103-111

ОБ АВТОРАХ

***Владимир Ильич Петлах**, д-р мед. наук;
адрес: Россия, 123317, Москва, Шмитовский проезд, д. 29,
корп. 5; ORCID: 0000-0001-5403-313X; eLibrary SPIN: 9100-6976;
e-mail: vladimirip1@gmail.com

Сергей Александрович Горчаков, канд. мед. наук;
ORCID: 0000-0003-0795-6921; e-mail: sagorchakov@mail.ru

Юлия Вячеславовна Дивилина, eLibrary SPIN: 8662-2050;
e-mail: divo74@mail.ru

AUTHORS' INFO

***Vladimir I. Petlakh**, MD, Dr. Sci. (Medicine);
address: 29/5, Shmitovsky proezd, 123317, Moscow, Russia;
ORCID: 0000-0001-5403-313X; eLibrary SPIN: 9100-6976;
e-mail: vladimirip1@gmail.com

Sergei A. Gorchakov, MD, Cand. Sci. (Medicine);
ORCID: 0000-0003-0795-6921; e-mail: sagorchakov@mail.ru

Yulia V. Divilina, eLibrary SPIN: 8662-2050;
e-mail: divo74@mail.ru

* Автор, ответственный за переписку / Corresponding author

DOI: <https://doi.org/10.17816/psaic1574>

К юбилею Игоря Владимировича Шведовченко

В.В. Рыбченко

Детская городская клиническая больница им. Н.Ф. Филатова, Москва, Россия;
Научно-исследовательский институт клинической хирургии, Российский национальный исследовательский медицинский университет им. Н.И. Пирогова, Москва, Россия

АННОТАЦИЯ

Описание профессиональной деятельности и заслуг детского хирурга и травматолога-ортопеда Игоря Владимировича Шведовченко, отмечающего свой юбилей.

Ключевые слова: детская хирургия; травматология-ортопедия; юбилей; И.В. Шведовченко.

Как цитировать

Рыбченко В.В. К юбилею Игоря Владимировича Шведовченко // Российский вестник детской хирургии, анестезиологии и реаниматологии. 2023. Т. 13, № 4. С. 609–611. DOI: <https://doi.org/10.17816/psaic1574>



DOI: <https://doi.org/10.17816/psaic1574>

To the Anniversary of Igor V. Shvedovchenko

Vsevolod V. Rybchenok

Filatov Children's Hospital, Moscow, Russia;
Research Institute of Clinical Surgery, Pirogov Russian National Research Medical University, Moscow, Russia

ABSTRACT

This paper describes the professional activities and merits of the pediatric and orthopedic surgeon Igor V. Shvedovchenko in celebration of his birthday.

Keywords: pediatric surgery; traumatology orthopedics; anniversaries; Igor V. Shvedovchenko.

To cite this article

Rybchenok VV. To the Anniversary of Igor V. Shvedovchenko. *Russian Journal of Pediatric Surgery, Anesthesia and Intensive Care*. 2023;13(4):609–611. DOI: <https://doi.org/10.17816/psaic1574>

Рукопись получена: 21.11.2023
Received: 21.11.2023

Рукопись одобрена: 02.12.2023
Accepted: 02.12.2023

Опубликована: 25.12.2023
Published: 25.12.2023

DOI: <https://doi.org/10.17816/psaic1574>

Igor V. Shvedovchenko周年纪念

Vsevolod V. Rybchenok

Filatov Children's Hospital, Moscow, Russia;

Research Institute of Clinical Surgery, Pirogov Russian National Research Medical University, Moscow, Russia

摘要

儿童外科医生和创伤整形外科医生 Igor V. Shvedovchenko 的职业活动和功绩介绍, 庆祝他的周年纪念日。

关键词: 儿童外科; 创伤-矫形外科; 周年纪念; Igor V. Shvedovchenko。

引用本文

Rybchenok VV. Igor V. Shvedovchenko周年纪念. *Russian Journal of Pediatric Surgery, Anesthesia and Intensive Care*. 2023;13(4):609–611.

DOI: <https://doi.org/10.17816/psaic1574>

收到: 21.11.2023

接受: 02.12.2023

发布日期: 25.12.2023

Игорь Владимирович Шведовченко родился 6 декабря 1948 г. в семье военного летчика. Учился в Ленинградском медицинском педиатрическом институте, на последнем курсе которого проходил субординатуру по детской хирургии на кафедре Гирея Алиевича Баирова. После окончания института в 1972 г. поступил в клиническую ординатуру Научно-исследовательского детского ортопедического института им. Г.И. Турнера (НИДОИ им. Г.И. Турнера). Затем по распределению в течение двух лет работал врачом — травматологом-ортопедом городской больницы Иркутска, за это время приобрел большой практический опыт. Последующий этап профессиональной жизни Игоря Владимировича (свыше 20 лет) был связан с НИДОИ им. Г.И. Турнера, где он прошел ступени от заведующего отделением патологии кисти и микрохирургии до заместителя директора по научной работе. В 1983 г. Игорь Владимирович блестяще защитил диссертацию на соискание ученой степени кандидата медицинских наук на тему «Вторичные деформации после оперативного лечения врожденной синдактилии кисти у детей», а через 10 лет — докторскую на тему «Врожденные недоразвития кисти у детей». В 1999 г. он был назначен генеральным директором Санкт-Петербургского научно-практического центра медико-социальной экспертизы, протезирования и реабилитации инвалидов им. Г.А. Альбрехта. В этой должности профессор И.В. Шведовченко проработал до марта 2017 г., проявив лучшие профессиональные качества организатора здравоохранения, ученого и врача в деле помощи инвалидам с поражением опорно-двигательного аппарата. По его инициативе был создан Детский реабилитационно-восстановительный центр для детей-инвалидов.

Игорь Владимирович Шведовченко, ныне Научный руководитель Федерального центра им. Г.А. Альбрехта, — широко известный и высококвалифицированный специалист, владеющий всеми современными методами реконструктивно-восстановительной хирургии, хирургии кисти и микрохирургии. Им разработаны оригинальные технологии раннего оперативного лечения врожденных пороков развития кисти у детей. Игорь Владимирович создал новое для России направление использования микрохирургических пересадок комплексов тканей при лечении врожденной и приобретенной патологии опорно-двигательного аппарата у детей, включая применение указанных высокотехнологичных вмешательств в раннем возрасте. Он обладает самым большим опытом в мире микрохирургических пересадок комплексов тканей у детей!

На новые способы диагностики и лечения пациентов с врожденной и приобретенной патологией кисти

и верхней конечности И.В. Шведовченко получил более 40 авторских свидетельств и патентов, он автор свыше 600 научных публикаций. Под руководством И.В. Шведовченко защищены 4 докторские и 14 кандидатских диссертаций. Он — член Ассоциации травматологов-ортопедов России, действительный член Всемирной ассоциации хирургов, травматологов и ортопедов (SICOT), член Российского общества кистевых хирургов и Федерации Европейских обществ хирургов кисти (FESSH). Игорь Владимирович входит в состав редакционных коллегий журналов «Физическая и реабилитационная медицина» и «Ортопедия, травматология и восстановительная медицина детского возраста».

В апреле 2023 г. Игорю Владимировичу присвоено почетное звание «Заслуженный работник здравоохранения Российской Федерации», он награжден знаками «Отличник здравоохранения», «Изобретатель СССР», «Отличник социально-трудовой сферы», медалями ВДНХ СССР и другими знаками отличия, в том числе грамотами от Президента Российской Федерации и его Полномочного представителя в Северо-Западном федеральном округе.

И.В. Шведовченко на протяжении десятилетий участвует в работе Форумов и конференций, проводимых Российской ассоциацией детских хирургов, выступая с интересными новаторскими сообщениями. Он прекрасный докладчик, мастерски владеет словом, интеллигентно и доходчиво выражает свои мысли. Игорь Владимирович — активный рецензент журнала «Российский вестник детской хирургии, анестезиологии и реаниматологии» по профилю ортопедии и пластической хирургии, его квалифицированные замечания помогают авторам в совершенствовании работ.

Игорь Владимирович всегда открыт для профессионального обсуждения пациентов и практического совета, не один и не два раза он приезжал по моей просьбе из Санкт-Петербурга в Москву к нам в клинику, чтобы помочь в выполнении сложной операции. Я не припомню ни одного случая, когда бы он отказал в организации и проведении совместной секции на различных конгрессах и съездах, его академизм и высочайшая требовательность к себе в представлении докладов и написании статей является поистине золотым стандартом. Его работоспособность потрясающая — на протяжении многих лет каждый свой рабочий день он проводит в операционной!

Президиум Российской ассоциации детских хирургов, редакция журнала «Российский вестник детской хирургии анестезиологии и реаниматологии» от лица детских хирургов и травматологов-ортопедов поздравляет Игоря Владимировича с юбилеем, желает крепкого здоровья и продолжения успешной и творческой работы!

ОБ АВТОРЕ

Всеволод Витальевич Рыбченко, д-р мед. наук;
адрес: Россия, 123001, Москва, ул. Садовая-Кудринская, д. 15;
ORCID: 0000-0001-9635-891X; eLibrary SPIN: 2545-8675;
e-mail: sevasurgeon@gmail.com

AUTHOR INFO

Vsevolod V. Rybchenok, MD, Dr. Sci. (Med.);
address: 15 Sadovaya-Kudrinskaya st., 123001, Moscow, Russia;
ORCID: 0000-0001-9635-891X; eLibrary SPIN: 2545-8675;
e-mail: sevasurgeon@gmail.com

ПОЗДРАВЛЕНИЕ КОЛЛЕГ

С 85-ЛЕТИЕМ

Виктора Александровича ЖУРАВЛЕВА — детского хирурга, долгие годы возглавлявшего детскую хирургию в Республике Мордовия, Саранск.

С 80-ЛЕТИЕМ

Нурулу Патаалиевича МУРТУЗААЛИЕВА — доцента, долгие годы руководившего студенческим научным кружком при кафедре детской хирургии Дагестанского ГМУ, канд. мед. наук, Махачкала.

С 75-ЛЕТИЕМ

Эмилию Акиндиновну РУДАКОВУ — заведующую кафедрой детской хирургии Пермского ГМУ, профессора, д-ра мед. наук, Пермь.

Игоря Владимировича ШВЕДОВЧЕНКО — научного руководителя Федерального научно-практического центра реабилитации инвалидов им. Г.А. Альбрехта, члена ОПРЭХ и СИКОТ, профессора, д-ра мед. наук, Заслуженного работника здравоохранения Российской Федерации, Санкт-Петербург.

С 70-ЛЕТИЕМ

Таяра Айваровича АЛСЫНБАЕВА — заведующего детским хирургическим отделением КБ, Стерлитамак.

С 65-ЛЕТИЕМ

Сафера Хамидовича БЕРЕТАРЯ — главного врача Адыгейского республиканского клинического онкологического диспансера, главного детского онколога Адыгейской Республики, Майкоп.

Владимира Михайловича БИРЮКОВА — заведующего отделением анестезиологии и реаниматологии ОДКБ им. Ю.Ф. Горячева, главного детского анестезиолога-реаниматолога Ульяновской области, Ульяновск.

Владимира Александровича ВЕЧЕРКИНА — заведующего кафедрой детской хирургии Воронежского ГМУ им. Н.Н. Бурденко, профессора, д-ра мед. наук, Воронеж.

Владимира Александровича НОВОЖИЛОВА — заведующего кафедрой детской хирургии Иркутского ГУ, главного врача Ивано-Матренинской ДГКБ, члена Президиума Российской ассоциации детских хирургов, профессора, д-ра мед. наук, Иркутск.

С 60-ЛЕТИЕМ

Олега Борисовича ВДОВИНА — заведующего курсом детской хирургии, декана педиатрического факультета Амурской ГМА, доцента, канд. мед. наук, Благовещенск.

Дмитрия Викторовича ИОНОВА — заведующего отделением эндоскопии ДГКБ святого Владимира ДЗМ, Москва.

С 50-ЛЕТИЕМ

Анатолия Александровича ПАВЛОВА — главного врача РДКБ, заведующего курсом детской хирургии медицинского факультета Чувашского государственного университета, доцента, канд. мед. наук, Чебоксары.

Евгению Валерьевну ПОЛУКОНОВУ — детского хирурга детского хирургического отделения МОНИКИ им. М.Ф. Владимирского, доцента, канд. мед. наук, Москва.

Кирилла Владимировича ШАШКОВА — онколога ОДБ, главного детского онколога Калужской области, Калуга.