



Российская ассоциация  
детских хирургов



Ассоциация детских  
анестезиологов-реаниматологов

ISSN 2219-4061 (Print)  
ISSN 2587-6554 (Online)

# РОССИЙСКИЙ ВЕСТНИК ДЕТСКОЙ ХИРУРГИИ, АНЕСТЕЗИОЛОГИИ И РЕАНИМАТОЛОГИИ

Медицинский рецензируемый научно-практический журнал

<http://www.rps-journal.ru>

## RUSSIAN JOURNAL OF PEDIATRIC SURGERY, ANESTHESIA AND INTENSIVE CARE

The peer-review medical journal



ТОМ 13  
Выпуск 3

VOLUME 13  
Issue 3

2023

# РОССИЙСКИЙ ВЕСТНИК ДЕТСКОЙ ХИРУРГИИ, АНЕСТЕЗИОЛОГИИ И РЕАНИМАТОЛОГИИ

ISSN 2219-4061 (Print)  
ISSN 2587-6554 (Online)



Том 13 | Выпуск 3 | 2023

ЕЖЕКВАРТАЛЬНЫЙ МЕДИЦИНСКИЙ РЕЦЕНЗИРУЕМЫЙ НАУЧНО-ПРАКТИЧЕСКИЙ ЖУРНАЛ

Издается с 2010 года

<https://rps-journal.ru>

## УЧРЕДИТЕЛИ

ООО «Российская ассоциация детских хирургов».  
123001, Москва, ул. Садовая-Кудринская, д. 15, к. 3

ФГБОУ ВО «Российский национальный исследовательский медицинский университет имени Н.И. Пирогова» Минздрава России.  
117997, Москва, ул. Островитянова, д. 1

ООО «Эко-Вектор», 191186, Санкт-Петербург,  
Аптекарский переулок, д. 3, литера А, пом. 1Н.

Журнал зарегистрирован Федеральной службой по надзору в сфере связи, информационных технологий и массовых коммуникаций, свидетельство о регистрации СМИ ПИ № ФС77-81892 от 24 сентября 2021 г.

Журнал реферируется РЖ ВИНТИ

Рекомендован ВАК

## ИНДЕКСАЦИЯ

SCOPUS  
РИНЦ (Российский индекс научного цитирования)  
Base  
Crossref  
Cyberleninka  
Dimensions  
Fatcat  
OpenAlex  
Scilit  
Scholia  
Wikidata

## РЕДАКЦИЯ

Адрес: 123001, Москва,  
ул. Садовая-Кудринская, стр. 15, к. 4  
Тел. +7(968)586-76-01, факс. +7(499)256-83-56  
e-mail: [rps@eco-vector.com](mailto:rps@eco-vector.com)  
Заведующая редакцией *Н.А. Грбина*

## ИЗДАТЕЛЬ

ООО «Эко-Вектор»  
Адрес: 191186, г. Санкт-Петербург,  
Аптекарский переулок, д. 3, литера А, пом. 1Н  
E-mail: [info@eco-vector.com](mailto:info@eco-vector.com)  
WEB: <https://eco-vector.com>  
тел.: +7(812)648-83-67

Подписка на печатную версию журнала:  
Объединенный каталог «Пресса России»  
<https://www.pressa-rr.ru>. Подписной индекс  
на полугодие — **85693**, на год — **85694**.

Оригинал-макет изготовлен ООО «Эко-Вектор»,  
Выпускающий редактор *Н.Н. Рельева*  
Корректор *И.В. Смирнова*  
Верстка *А.Г. Хуторовской*

Формат 60 × 84/8. Усл.-печ. л. 21,4.  
Тираж 500 экз. Цена свободная.  
Отпечатано в ООО «Типография Экспресс В2В».  
191180, Санкт-Петербург, наб. реки Фонтанки,  
д. 104, лит. А, пом. 3Н, оф. 1. Тел.: +7(812)646-33-77.  
Заказ № 3-8785-lv. Подписано в печать 30.09.2023  
Выход в свет 16.10.2023

© Общероссийская общественная организация  
«Российская ассоциация детских хирургов», 2023  
© ООО «Эко-Вектор», 2023

## Главный редактор

*Владимир Михайлович Розин* — доктор медицинских наук, профессор, Заслуженный врач Российской Федерации (Москва, Россия)

## Заместители главного редактора

*А.У. Лекманов* — доктор медицинских наук, профессор (Москва, Россия)  
*С.Н. Николаев* — доктор медицинских наук, профессор (Москва, Россия)  
*А.Ю. Разумовский* — доктор медицинских наук, профессор, член-корреспондент РАН (Москва, Россия)

## Научный редактор

*В.И. Петлах* — доктор медицинских наук (Москва, Россия). E-mail: [vestnik@childsurgeon.ru](mailto:vestnik@childsurgeon.ru)

## Ответственный секретарь

*Галина Игоревна Кузовлева* — кандидат медицинских наук (Москва, Россия). E-mail: [rps@eco-vector.com](mailto:rps@eco-vector.com)

## Редакционная коллегия

*Ю.С. Александрович* — доктор медицинских наук, профессор (Санкт-Петербург, Россия)  
*С.М. Батаев* — доктор медицинских наук (Москва, Россия)  
*Л.И. Будкевич* — доктор медицинских наук, профессор (Москва, Россия)  
*Л.М. Вессель* — доктор медицины, профессор (Мангейм, Германия)  
*С.В. Виссарионов* — доктор медицинских наук, профессор, член-корреспондент РАН (Санкт-Петербург, Россия)  
*В.Г. Гельдт* — доктор медицинских наук, профессор (Москва, Россия)  
*О.С. Горбачев* — кандидат медицинских наук (Москва, Россия)  
*А.В. Губин* — доктор медицинских наук (Москва, Россия)  
*А.Ф. Дронов* — доктор медицинских наук, профессор (Москва, Россия)  
*Д.В. Заболотский* — доктор медицинских наук, профессор (Санкт-Петербург, Россия)  
*Ю.В. Ерпулева* — доктор медицинских наук (Москва, Россия)  
*Ю.А. Козлов* — доктор медицинских наук, профессор, член-корреспондент РАН (Иркутск, Россия)  
*А.А. Корсунский* — доктор медицинских наук, профессор (Москва, Россия)  
*В.В. Лазарев* — доктор медицинских наук, профессор (Москва, Россия)  
*С.В. Минаев* — доктор медицинских наук, профессор (Ставрополь, Россия)  
*П.И. Миронов* — доктор медицинских наук (Уфа, Россия)  
*Д.А. Морозов* — доктор медицинских наук, профессор (Москва, Россия)  
*Стивен Моултон* — доктор медицины, профессор хирургии (Калифорния, США)  
*В.Г. Поляков* — доктор медицинских наук, профессор, академик РАН (Москва, Россия)  
*И.А. Савин* — доктор медицинских наук, профессор (Москва, Россия)  
*Ю.Ю. Соколов* — доктор медицинских наук, профессор (Москва, Россия)  
*С.М. Степаненко* — доктор медицинских наук, профессор (Москва, Россия)  
*Т.А. Шароев* — доктор медицинских наук, профессор (Москва, Россия)

## Редакционный совет

*В.И. Аверин* — доктор медицинских наук, профессор (Минск, Беларусь)  
*А.Г. Баиандурашвили* — доктор медицинских наук, профессор, академик РАН (Санкт-Петербург, Россия)  
*В.Ф. Бландинский* — доктор медицинских наук, профессор (Ярославль, Россия)  
*С.Ф. Гончаров* — доктор медицинских наук, профессор, академик РАН (Москва, Россия)  
*А.А. Гумеров* — доктор медицинских наук, профессор (Уфа, Россия)  
*Кейт Джергесон* — доктор медицины, хирург в Детском госпитале Алабамы (Бирмингем, США)  
*И.А. Комиссаров* — доктор медицинских наук, профессор (Санкт-Петербург, Россия)  
*Т.К. Немилова* — доктор медицинских наук, профессор (Санкт-Петербург, Россия)  
*В.А. Новожилов* — доктор медицинских наук, профессор (Иркутск, Россия)  
*В.В. Паршиков* — доктор медицинских наук, профессор (Нижний Новгород, Россия)  
*А.В. Писклаков* — доктор медицинских наук, профессор (Омск, Россия)  
*В.И. Снысарь* — доктор медицинских наук, профессор (Днепропетровск, Украина)  
*Н.А. Цап* — доктор медицинских наук, профессор (Екатеринбург, Россия)  
*М.Б. Арустовский* — доктор медицинских наук, профессор, член-корреспондент РАН (Москва, Россия)

Редакция не несет ответственности за содержание рекламных материалов. Точка зрения авторов может не совпадать с мнением редакции. К публикации принимаются статьи, подготовленные только в соответствии с правилами для авторов. Направляя статью в редакцию, авторы принимают условия договора публичной оферты. С правилами для авторов и договором публичной оферты можно ознакомиться на сайте: <https://rps-journal.ru/jour/about/submissions>. Полное или частичное воспроизведение материалов, опубликованных в журнале, допускается только с разрешения издателя и редакции, ссылка на журнал обязательна

# RUSSIAN JOURNAL OF PEDIATRIC SURGERY, ANESTHESIA AND INTENSIVE CARE

ISSN 2219-4061 (Print)  
ISSN 2587-6554 (Online)

16+

Volume 13 | Issue 3 | 2023

QUARTERLY PEER-REVIEWED MEDICAL ACADEMIC JOURNAL

Published since 2010

<https://rps-journal.ru>

## FOUNDERS

Russian Association of Pediatric Surgeons  
Pirogov Russian National Research Medical University  
Eco-Vector

Registered by the Federal Service for Supervision of  
Communications, Information Technology and Mass  
Media Registration number: ПИ No. ФЦ 77-81892  
as of September 24, 2021.

## INDEXATION

SCOPUS  
Russian Science Electronic Library (eLibrary.ru)  
Base  
Crossref  
Cyberleninka  
Dimensions  
Fatcat  
OpenAlex  
Scilit  
Scholia  
Wikidata

## EDITORIAL CONTACT

Address: 15-4, str. Sadovaya-Kudrinskaya,  
Moscow, Russian Federation, 123001  
E-mail: [rps@eco-vector.com](mailto:rps@eco-vector.com)  
Phone: +7(968)586-76-01

## PUBLISHER

Eco-Vector  
Address: Aptekarskiy lane 3, A, office 1N,  
Saint Petersburg, 191186, Russia  
E-mail: [info@eco-vector.com](mailto:info@eco-vector.com)  
WEB: <https://eco-vector.com>  
Phone: +7(812)648-83-67

## PUBLICATION ETHICS

The journal is compliant with publication  
ethics standards by:

ICMJE — International Committee of Medical  
Journal Editors  
WAME — World association of medical editors  
COPE — Committee on publication ethics  
ORI — The office of research integrity  
CSE — Council of science editors  
EASE — European Association of Science Editors

Subscription to the printed version:  
Joint catalog "Press of Russia" on the website  
<https://www.pressa-ff.ru>  
Index for half yearly subscription – **85693**  
Index for yearly subscription – **85694**  
Subscription to the electronic version:  
<https://journals.eco-vector.com>  
<https://elibrary.ru>

Layout by Eco-Vector Publishing House  
Issuing editor: *N.N. Repeva*  
Proofreader: *I.V. Smirmova*  
Layout editor: *A.G. Khutorovskaya*

© All-Russian Public Organization  
'Russian Association of Pediatric Surgeons', 2023  
© Eco-Vector, 2023

## Editor-in-Chief

*Vladimir M. Razinov* — Dr. Sci. (Med.), Professor, Honored Doctor of the Russian Federation, (Moscow, Russia)

## Deputy Editors-in-Chief

*A.U. Lekmanov* — Dr. Sci. (Med.), Professor (Moscow, Russia)  
*S.N. Nikolaev* — Dr. Sci. (Med.), Professor (Moscow, Russia)  
*A.Yu. Razumovsky* — Dr. Sci. (Med.), Professor (Moscow, Russia)

## Science Editor

*V.I. Petlakh* — Dr. Sci. (Med.) (Moscow, Russia). E-mail: [vestnik@childsurgeon.ru](mailto:vestnik@childsurgeon.ru)

## Executive Secretary of the Editorial Board

*Galina I. Kuzovleva* — Cand. Sci. (Med.) (Moscow, Russia). E-mail: [rps@eco-vector.com](mailto:rps@eco-vector.com)

## Editorial Board

*Yu.S. Aleksandrovich* — Dr. Sci. (Med.), Professor (St. Petersburg, Russia)  
*S.M. Bataev* — Dr. Sci. (Med.) (Moscow, Russia)  
*L.I. Budkevich* — Dr. Sci. (Med.), Professor (Moscow, Russia)  
*L.M. Wessel* — MD, Professor (Mannheim, Germany)  
*S.V. Vissarionov* — Dr. Sci. (Med.), Professor (St. Petersburg, Russia)  
*V.G. Geldt* — Dr. Sci. (Med.), Professor (Moscow, Russia)  
*O.S. Gorbachev* — Cand. Sci. (Med.) (Moscow, Russia)  
*A.V. Gubin* — Dr. Sci. (Med.) (Moscow, Russia)  
*A.F. Dronov* — Dr. Sci. (Med.), Professor (Moscow, Russia)  
*D.V. Zabolotsky* — Dr. Sci. (Med.), Professor (St. Petersburg, Russia)  
*J.V. Erpuleva* — Dr. Sci. (Med.) (Moscow, Russia)  
*Y.A. Kozlov* — Dr. Sci. (Med.), Professor (Irkutsk, Russia)  
*A.A. Korsunsky* — Dr. Sci. (Med.), Professor (Moscow, Russia)  
*V.V. Lazarev* — Dr. Sci. (Med.), Professor (Moscow, Russia)  
*S.V. Minaev* — Dr. Sci. (Med.), Professor (Stavropol, Russia)  
*P.I. Miranov* — Dr. Sci. (Med.) (Ufa, Russia)  
*D.A. Morozov* — Dr. Sci. (Med.), Professor (Moscow, Russia)  
*Steven Moulton* — MD, PhD, Professor of Surgery (California, USA)  
*V.G. Polyakov* — Dr. Sci. (Med.), Professor (Moscow, Russia)  
*I.A. Savin* — Dr. Sci. (Med.), Professor (Moscow, Russia)  
*Y.Yu. Sokolov* — Dr. Sci. (Med.), Professor (Moscow, Russia)  
*S.M. Stepanenko* — Dr. Sci. (Med.), Professor (Moscow, Russia)  
*T.A. Sharoev* — Dr. Sci. (Med.), Professor (Moscow, Russia)

## Editorial Council

*V.I. Averin* — Dr. Sci. (Med.), Professor (Minsk, Belarus)  
*A.G. Baidurashvili* — Dr. Sci. (Med.), Professor (St. Petersburg, Russia)  
*V.F. Blandinsky* — Dr. Sci. (Med.), Professor (Yaroslavl, Russia)  
*S.F. Goncharov* — Dr. Sci. (Med.), Professor (Moscow, Russia)  
*A.A. Gumerov* — Dr. Sci. (Med.), Professor (Ufa, Russia)  
*Kate Jergheson* — MD, PhD, surgeon in Alabama Children's Hospital (Birmingham, USA)  
*I.A. Komissarov* — Dr. Sci. (Med.), Professor (St. Petersburg, Russia)  
*T.K. Nemilova* — Dr. Sci. (Med.), Professor (St. Petersburg, Russia)  
*V.A. Novozhilov* — Dr. Sci. (Med.), Professor (Irkutsk, Russia)  
*V.V. Parshikov* — Dr. Sci. (Med.), Professor (Nizhny Novgorod, Russia)  
*A.V. Pisklavov* — Dr. Sci. (Med.), Professor (Omsk, Russia)  
*V.I. Snisar* — Dr. Sci. (Med.), Professor (Dnepropetrovsk, Ukraine)  
*N.A. Tsap* — Dr. Sci. (Med.), Professor (Yekaterinburg, Russia)  
*M.B. Yarustovsky* — Dr. Sci. (Med.), Professor (Moscow, Russia)

The editors are not responsible for the content of advertising materials. The point of view of the authors may not coincide with the opinion of the editors. Only articles prepared in accordance with the guidelines are accepted for publication. By sending the article to the editor, the authors accept the terms of the public offer agreement. The guidelines for authors and the public offer agreement can be found on the website: <https://rps-journal.ru/jour/about/submissions>. Permissions to reproduce material must be obtained from the publisher and retained in order to confirm the legality of using reproduced materials

# СОДЕРЖАНИЕ

---

От главного редактора .....	317
-----------------------------	-----

## ОРИГИНАЛЬНЫЕ ИССЛЕДОВАНИЯ

Кишечные анастомозы у детей. Опыт детских хирургов России .....	319
<i>Д.А. Морозов, О.В. Карасева, С.М. Шарков, К.Д. Морозов, М.И. Айрапетян, А.К. Федоров</i>	
Осложнения и функциональные результаты после формирования тазовых тонкокишечных резервуаров у детей. Опыт одного центра .....	329
<i>Л.Р. Хабибуллина, А.Ю. Разумовский, О.В. Щербакова</i>	
Послеоперационные осложнения у мальчиков с аноректальными мальформациями в зависимости от способа низведения кишки .....	341
<i>Д.Д. Морозов, А.Э. Агавелян, Р.В. Халафов, В.С. Шумихин, О.Г. Мокрушина</i>	
Влияние пандемии новой коронавирусной инфекции на структуру обращений и госпитализации детей с неотложной хирургической патологией .....	353
<i>Ю.Н. Болотов, С.В. Минаев, А.В. Исаева, А.Н. Григорова, Х.И. Алиева, З.И. Хамхоева</i>	
Ультразвуковая навигация в педиатрических отделениях реанимации и интенсивной терапии: реалии настоящего времени .....	361
<i>Ю.С. Александрович, К.В. Пшениснов, К.Ю. Ермоленко, Г.Э. Ульрих, Д.В. Прометной, В.А. Евграфов</i>	

## СИСТЕМАТИЧЕСКИЙ ОБЗОР

Диагностический потенциал ультразвуковой эластографии у пациентов с хирургическими заболеваниями и травмами. Систематический обзор .....	373
<i>А.В. Беляева, О.А. Беляева, В.М. Розинов</i>	

## ОБЗОРЫ

Системы искусственного интеллекта в хирургии: возможности, ограничения и перспективы. Обзор литературы .....	385
<i>Б.А. Кобринский</i>	
Обогащенная тромбоцитарная плазма в хирургической практике. Обзор литературы .....	405
<i>С.В. Минаев, С.И. Тимофеев, А.Н. Григорова, О.В. Владимирова, Ю.Н. Болотов, О.И. Ячная, М.Г. Строганов</i>	
Острый парапроктит и параректальные свищи у детей. Обзор литературы .....	419
<i>Д.Д. Зюзько, О.В. Щербакова</i>	

## КЛИНИЧЕСКИЕ НАБЛЮДЕНИЯ

Лечение ребенка 9 лет с изолированным посттравматическим повреждением поджелудочной железы, осложненным формированием псевдокисты .....	431
<i>И.Ю. Карпова, Д.С. Стриженов, Д.А. Мясников, А.А. Филькин, В.Д. Долинская, В.В. Паршиков</i>	

## ПЕРСОНАЛИИ

К 100-летию Юрия Федоровича Исакова .....	443
<i>О.С. Горбачев</i>	
Памяти Владимира Борисовича Турковского (21.01.1957 – 21.08.2023) .....	447
<i>Д.А. Морозов, С.Ю. Городков</i>	
ПОЗДРАВЛЕНИЕ КОЛЛЕГ .....	451

# CONTENTS

---

## ORIGINAL STUDY ARTICLES

Intestinal anastomoses in children: Experience of pediatric surgeons in the Russian Federation .....	319
<i>D.A. Morozov, O.V. Karaseva, S.M. Sharkov, K.D. Morozov, M.I. Ayrapetyan, A.K. Fedorov</i>	
Complications and functional outcomes after restorative proctocolectomy with ileal pouch–anal anastomosis in children: A single-center experience .....	329
<i>L.R. Khabibullina, A.Yu. Razumovsky, O.V. Shcherbakova</i>	
Postoperative complications in males with anorectal malformations depending on the surgical approach .....	341
<i>D.D. Morozov, A.E. Agaveyan, R.V. Khalafov, V.S. Shumikhin, O.G. Mokrushina</i>	
Influence of the novel coronavirus infection pandemic on the structure of visits and hospitalization of children with emergency surgical pathology .....	353
<i>Yu.N. Bolotov, S.V. Minaev, A.V. Isaeva, A.N. Grigороva, Kh.I. Alieva, Z.I. Khamkhoeva</i>	
Ultrasound navigation in pediatric intensive care unit: Realities of the present .....	361
<i>Yu.S. Aleksandrovich, K.V. Pshenisnov, K.Yu. Ermolenko, G.E. Ulrikh, D.V. Prometnoy, V.A. Evgrafov</i>	

## SYSTEMATIC REVIEWS

Diagnostic potential of ultrasound elastography in patients with surgical diseases and injuries: Systematic review .....	373
<i>A.V. Belyaeva, O.A. Belyaeva, V.M. Rozinov</i>	

## REVIEWS

Artificial intelligence systems in surgery: A review of opportunities, limitations, and prospects .....	385
<i>B.A. Kobrinskii</i>	
Platelet-rich plasma in surgical practice: a review .....	405
<i>S.V. Minaev, S.I. Timofeev, A.N. Grigороva, O.V. Vladimirova, Yu.N. Bolotov, O.I. Iachnaia, M.G. Stroganov</i>	
Acute paraproctitis and anal fistula in children: A review .....	419
<i>D.D. Zyuzko, O.V. Shcherbakova</i>	


## CASE REPORTS

Experience in the treatment of isolated posttraumatic pancreatic injury complicated by the formation of pseudocysts in a 9-year-old child .....	431
<i>I.Yu. Karpova, D.S. Strizhenok, D.A. Myasnikov, A.A. Filkin, V.D. Dolinskaya, V.V. Parshikov</i>	

## PERSONAL

To the Centenary of Yuri F. Isakov .....	443
<i>O.S. Gorbachev</i>	
In memory of Vladimir B. Turkovsky .....	447
<i>D.A. Morozov, S.Yu. Gorodkov</i>	
ANNIVERSARIES MEMBERS OF THE RUSSIAN ASSOCIATION OF PEDIATRIC SURGEONS .....	451





## УВАЖАЕМЫЕ КОЛЛЕГИ!

6 июля 2023 г. журнал «Российский вестник детской хирургии, анестезиологии и реаниматологии» включен в единую библиографическую и реферативную базу данных рецензируемой научной литературы Scopus.

Журнал длительно проходил международную проверку Консультативным советом по отбору контента (Content Selection & Advisory Board). В решении отмечено, что на сегодняшний день журнал имеет свыше 60 международных ссылок, стандарты оформления статей высокого качества, англоязычный веб-сайт должного уровня.

Отныне детские хирурги и анестезиологи-реаниматологи России располагают специализированным журналом открытого доступа, индексированным в международных базах данных.

Вхождение российского периодического издания в Scopus — не только признание заслуг российских специалистов, но также принципиальное условие интеграции отечественной детской хирургии, анестезиологии и реаниматологии в международное информационное пространство и профессиональное сообщество.

Коллектив редакционной коллегии и редакционного совета журнала «Российский вестник детской хирургии, анестезиологии и реаниматологии» адресует искренние слова благодарности за общий успех авторам, доверившим нам рукописи, содержащие результаты нелегкого труда, компетентным и принципиальным рецензентам, сотрудникам издательства «Эко-Вектор», обеспечившим необходимые условия и требования представления издания.

Мы отдаем себе отчет, что оказанное нам доверие со стороны международного научного сообщества обязывает нас хранить традиции российской врачебной школы, одновременно обеспечивая прогресс наших специальностей в соответствии с лучшими мировыми стандартами.

С уважением, главный редактор

 В. Розин

DOI: <https://doi.org/10.17816/psaic1556>

Научная статья

# Кишечные анастомозы у детей. Опыт детских хирургов России

Д.А. Морозов<sup>1,2</sup>, О.В. Карасева<sup>3,4</sup>, С.М. Шарков<sup>2,5</sup>, К.Д. Морозов<sup>2,5</sup>,  
М.И. Айрапетян<sup>1,2</sup>, А.К. Федоров<sup>1,2</sup>

<sup>1</sup> Научно-исследовательский клинический институт педиатрии и детской хирургии им. акад. Ю.Е. Вельтищева, Российский национальный исследовательский медицинский университет им. Н.И. Пирогова, Москва, Россия;

<sup>2</sup> Первый Московский государственный медицинский университет им. И.М. Сеченова (Сеченовский Университет), Москва, Россия;

<sup>3</sup> Научно-исследовательский институт неотложной детской хирургии и травматологии Департамента здравоохранения Москвы, Москва, Россия;

<sup>4</sup> Проблемная комиссия «Абдоминальная хирургия» Научного совета Российской Ассоциации детских хирургов, Москва, Россия;

<sup>5</sup> Морозовская детская городская клиническая больница, Москва, Россия

## АННОТАЦИЯ

**Актуальность.** Кишечное анастомозирование — один из стандартных и ответственных оперативных приемов в детской хирургии, применяющихся во всех возрастных группах. Развитие медицинских технологий значительно изменило и расширило диапазон хирургических вмешательств. Однако многие вопросы и сегодня остаются актуальными — безопасность анастомозирования кишки у новорожденных при значительной дисконгруэнтности сегментов, использование лапароскопического кишечного шва, применение сшивающих механических аппаратов, кишечное анастомозирование в условиях перитонита.

**Цель** — определение актуальных проблем и перспектив развития в области кишечного анастомозирования у детей в Российской Федерации.

**Материалы и методы.** Исследование основано на данных о 4558 операциях кишечного анастомозирования, включая 1735 у новорожденных, предоставленных главными детскими хирургами 75 субъектов Российской Федерации, включая Донецкую и Луганскую Народные Республики за 2021–2022 гг. на основе анкетирования. Данные были обобщены и статистически обработаны.

**Результаты.** В работе представлена информация о результатах кишечного анастомозирования у детей в Российской Федерации на различных сегментах кишечника и в различных возрастных группах. Выполнение анастомоза двенадцатиперстной кишки лапароскопическим способом, а также в условиях перитонита или компрометированной кишечной стенки значимо повышало риски несостоятельности и повторной реконструкции ( $p < 0,05$ ). В то же время применение лапароскопии и сшивающих аппаратов уже у старших детей при анастомозировании тонкой кишки проходило практически без осложнений, хоть и выполнялось в два раза чаще экстренно и на фоне сочетанных проблем. В целом, результаты анастомозирования тонкой кишки в неблагоприятных условиях статистически значимо не отличались от кишечного анастомозирования при закрытии стом ( $p > 0,05$ ). Анализ показал, что самые высокие риски несостоятельности анастомозов были присущи хирургии толстой кишки, повторных реконструкций — дуоденальным анастомозам, а также тонкокишечным анастомозам у новорожденных при нарушении кровоснабжения стенки. Наиболее высокая летальность характеризовала хирургию тонкой и толстой кишки у новорожденных, особенно при перитоните и нарушении кровообращения.

**Заключение.** Таким образом, современный этап развития кишечного анастомозирования в Российской Федерации характеризуется хорошими результатами, расширением показаний к анастомозированию в условиях компрометированной кишки или перитонита, а также внедрения лапароскопических методик и использования механических сшивающих аппаратов.

**Ключевые слова:** кишечный анастомоз; детская хирургия; опыт в Российской Федерации.

## Как цитировать

Морозов Д.А., Карасева О.В., Шарков С.М., Морозов К.Д., Айрапетян М.И., Федоров А.К. Кишечные анастомозы у детей. Опыт детских хирургов России // Российский вестник детской хирургии, анестезиологии и реаниматологии. 2023. Т. 13, № 3. С. 319–328. DOI: <https://doi.org/10.17816/psaic1556>

DOI: <https://doi.org/10.17816/psaic1556>

Research Article

# Intestinal anastomoses in children: Experience of pediatric surgeons in the Russian Federation

Dmitry A. Morozov<sup>1,2</sup>, Olga V. Karaseva<sup>3,4</sup>, Sergey M. Sharkov<sup>2,5</sup>, Kirill D. Morozov<sup>2,5</sup>, Maksim I. Ayrapetyan<sup>1,2</sup>, Aleksandr K. Fedorov<sup>1,2</sup>

<sup>1</sup> Veltischev Research and Clinical Institute for Pediatrics and Pediatric Surgery, Pirogov Russian National Research Medical University, Moscow, Russia;

<sup>2</sup> Sechenov University, Moscow, Russia;

<sup>3</sup> Research Institute of Emergency Pediatric Surgery and Traumatology, Moscow, Russia;

<sup>4</sup> Problem Committee "Abdominal Surgery" of the Scientific Council of the Russian Association of Pediatric Surgeons, Moscow, Russia;

<sup>5</sup> Morozov Children's Municipal Clinical Hospital, Moscow, Russia

## ABSTRACT

**BACKGROUND:** In pediatric surgery, intestinal anastomosis is a standard and responsible operative method used for all age groups. Although advancements in medical technology have significantly changed and expanded the range of surgical interventions, many questions remain, including the safety of intestinal anastomosis in newborns with significant segment discordance, the use of laparoscopic intestinal sutures, the use of mechanical stitching devices, and intestinal anastomosis in peritonitis.

**AIM:** To determine current problems and future directions in the field of intestinal anastomosis in children in the Russian Federation.

**MATERIALS AND METHODS:** The study is based on data from 4,558 intestinal anastomosis operations, including 1,735 in newborns, provided by the chief pediatric surgeons of 75 constituent entities of the Russian Federation during 2021–2022, including the Donetsk and Lugansk People's Republics. Based on a questionnaire, the data were summarized and statistically processed.

**RESULTS:** The study reports on the results of intestinal anastomosis in children in the Russian Federation across various segments of the intestine and age groups. The risks of failure and re-reconstruction significantly increased when duodenal anastomosis was performed laparoscopically and in settings of peritonitis or a compromised intestinal wall ( $p < 0.05$ ). Conversely, the use of laparoscopy and suturing devices in older children for small intestine anastomosis was carried out practically without complications. However, it was performed twice as often in emergencies and against the background of combined problems. In general, the results of small bowel anastomosis under poor conditions were statistically insignificant from intestinal anastomosis with stoma closure ( $p > 0.05$ ). The data revealed that colon surgery, repeated reconstructions, duodenal anastomoses, and small intestine anastomoses in newborns with poor blood flow to the intestinal wall posed the highest risks of anastomotic failure. Small and large intestine surgery in newborns has the highest mortality rate, particularly with peritonitis and circulatory disorders.

**CONCLUSIONS:** Thus at the current stage of development, intestinal anastomosis in the Russian Federation is characterized by good results, the expansion of indications for anastomosis in conditions of compromised intestine or peritonitis, and the use of laparoscopic techniques and mechanical staplers.

**Keywords:** intestinal anastomosis; pediatric surgery; experience in the Russian Federation.

## To cite this article

Morozov DA, Karaseva OV, Sharkov SM, Morozov KD, Ayrapetyan MI, Fedorov AK. Intestinal anastomoses in children: Experience of pediatric surgeons in the Russian Federation. *Russian Journal of Pediatric Surgery, Anesthesia and Intensive Care*. 2023;13(3):319–328. DOI: <https://doi.org/10.17816/psaic1556>

Received: 21.08.2023

Accepted: 22.09.2023

Published: 28.09.2023



DOI: <https://doi.org/10.17816/psaic1556>

## 儿童肠管吻合术。俄罗斯儿科医生的经验

Dmitry A. Morozov<sup>1,2</sup>, Olga V. Karaseva<sup>3,4</sup>, Sergey M. Sharkov<sup>2,5</sup>, Kirill D. Morozov<sup>2,5</sup>,  
Maksim I. Ayrapetyan<sup>1,2</sup>, Aleksandr K. Fedorov<sup>1,2</sup><sup>1</sup> Veltischev Research and Clinical Institute for Pediatrics and Pediatric Surgery, Pirogov Russian National Research Medical University, Moscow, Russia;<sup>2</sup> Sechenov University, Moscow, Russia;<sup>3</sup> Research Institute of Emergency Pediatric Surgery and Traumatology, Moscow, Russia;<sup>4</sup> Problem Committee "Abdominal Surgery" of the Scientific Council of the Russian Association of Pediatric Surgeons, Moscow, Russia;<sup>5</sup> Morozov Children's Municipal Clinical Hospital, Moscow, Russia

### 简评

**论证。**肠管吻合术是儿外科标准和严重的外科技术之一。它适用于所有年龄组。医疗技术的发展极大地改变和扩大了外科干预的范围。然而，许多问题仍然具有现实意义，如新生儿肠段明显不协调时进行肠管吻合术的安全性、腹腔镜下肠缝合术的使用、机械缝合机的使用、腹膜炎时的肠管吻合术等。

**该研究的目的是**确定俄罗斯联邦儿童肠管吻合术领域目前存在的问题和发展前景。

**材料和方法。**研究基于4558例肠管吻合术的数据，其中包括1735例新生儿手术。数据由包括顿涅茨克人民共和国和卢甘斯克人民共和国在内的75个俄罗斯联邦主体的儿科主任医师提供。该研究纳入了根据调查问卷收集的2021-2022年的数据。我们对数据进行了汇总和统计处理。

**结果。**本文介绍俄罗斯联邦儿童在不同肠段和不同年龄组进行肠管吻合术的结果。通过腹腔镜方法进行十二指肠吻合术，以及在腹膜炎或肠壁受损的情况下进行十二指肠吻合术，会显著增加失败和重复重建的风险 ( $p < 0.05$ )。同时，对于大龄儿童来说，使用腹腔镜和缝合机进行小肠吻合术几乎没有并发症，尽管这种手术的频率在急诊和合并症的情况下是其他手术的两倍。一般来说，在不利条件下进行的小肠吻合术与造口关闭时进行的肠管吻合术在统计学上没有明显差异 ( $p > 0.05$ )。分析表明了，在进行直肠手术、重复重建（如十二指肠吻合）以及肠壁血液供给紊乱时的新生儿小肠吻合术的情况下，吻合失败风险最高。新生儿小肠和大肠手术的死亡率最高，尤其是在存在腹膜炎和循环障碍的情况下。

**结论。**因此，现阶段俄罗斯联邦肠管吻合术发展的特点是效果良好，扩大肠管受损或腹膜炎情况下的吻合术适应症，以及引进腹腔镜技术和使用机械缝合机。

**关键词：**肠管吻合术；小儿外科；俄罗斯联邦的经验。

### 引用本文

Morozov DA, Karaseva OV, Sharkov SM, Morozov KD, Ayrapetyan MI, Fedorov AK. 儿童肠管吻合术。俄罗斯儿科医生的经验. *Russian Journal of Pediatric Surgery, Anesthesia and Intensive Care*. 2023;13(3):319-328. DOI: <https://doi.org/10.17816/psaic1556>

收到: 21.08.2023

接受: 22.09.2023

发布日期: 28.09.2023

## АКТУАЛЬНОСТЬ

Кишечное анастомозирование (КА) — один из стандартных и ответственных оперативных приемов в детской хирургии, применяющихся в неонатальной хирургии и в хирургии детей старшего возраста.

Развитие технологий, внедрение нового шовного материала, атравматических игл, развитие концепции непрерывного кишечного шва в последние годы дополнились расширением возможностей лапароскопического анастомозирования кишечника [1], использования механических сшивающих аппаратов [2].

На первый план научного поиска вышли проблемы математического моделирования адаптированных анастомозов у новорожденных [3], анастомозирования сегментов толстой кишки, роль различных вариантов компрессионных кишечных анастомозов [4, 5], возможностей анастомозирования в условиях перитонита и компрометированной кишки [6–9], использования прецизионного кишечного шва [10, 11], особенностей шва при воспалительных заболеваниях кишечника [12].

Многие вопросы и сегодня остаются актуальными — безопасность анастомозирования кишки у новорожденных при значительной дисконгруэнтности сегментов, использования лапароскопического кишечного шва, применение сшивающих механических аппаратов, кишечное анастомозирование в условиях перитонита.

*Цель работы* — проведение анализа сводных данных о КА главных детских хирургов 75 субъектов Российской Федерации, включая Донецкую и Луганскую Народные Республики (ДНР и ЛНР), за 2021–2022 гг. с определением актуальных проблем и перспектив развития в области кишечного анастомозирования у детей. Работа проведена главным детским хирургом Министерства здравоохранения Российской Федерации.

## МАТЕРИАЛЫ И МЕТОДЫ

Проведен системный анализ данных о КА главных детских хирургов 75 субъектов Российской Федерации, включая ДНР и ЛНР, за 2021–2022 гг. Анализ базировался на данных 4558 операций КА, включая 1735 у новорожденных (36 %). Детям старшего возраста было выполнено 2823 КА.

Для статистического анализа полученных данных применяли лицензионную программу Microsoft Excel 16.47.1 с использованием лицензионного пакета XLSTAT 2020.1.1. Сравнение двух относительных показателей, характеризующих частоту определенного качественного признака, проводилось при помощи анализа таблиц сопряженности с определением критерия хи-квадрат Пирсона, при необходимости — с поправкой Йейтса. Различия считались статистически значимыми при  $p < 0,05$ .

## РЕЗУЛЬТАТЫ

С учетом ориентировочных сведений об общем количестве хирургических операций детям в Российской Федерации (около 800 тыс. за два года), хирургических операций новорожденным детям (около 9300 операций за два года) доля операций кишечного анастомозирования в практике стандартизированного детского хирурга составила не более 0,6 %, в практике неонатального хирурга — свыше 18,6 %.

Дискуссия о выборе технологии КА, шовного материала и варианта кишечного шва остается открытой. Практически одинаково часто детские хирурги России являлись приверженцами двухрядного узлового кишечного шва (33,3 %), однорядного непрерывного (36 %) и разных типов швов (33,3 %). Реже предпочитали однорядный узловой шов (10,6 %) или свой «оригинальный» тип шва (5,3 %).

### Дуоденальное анастомозирование у новорожденных

Всего наложение кишечных анастомозов на уровне двенадцатиперстной кишки было выполнено 543 детям, включая 453 новорожденных (83,4 %) — каждый третий анастомоз, накладываемый неонатальным хирургом, был дуоденальным (26,1 %). В 86,3 % (391 пациент) хирургическое вмешательство заключалось в дуоденодуоденоанастомозировании. У 242 пациентов (53,4 % всех дуоденальных анастомозов) использовали методику К. Кимура. Дуоденоюноанастомозы были сформированы у 55 (12,1 %) детей.

В результате проведенного лечения большинство пациентов выздоровели без осложнений. В то же время 10 детей умерли (летальность 2,2 %) по причинам прогрессии сочетанной патологии. Несостоятельность анастомозов возникла у 9 (1,9 %), а повторные реконструкции анастомозов потребовались 13 пациентам (2,9 %).

Лапароскопические дуоденальные анастомозы были выполнены 87 пациентам (19,2 %). В этой группе пациентов несостоятельность анастомозов возникала в три раза чаще (6 пациентов, 6,8 %), равно как и необходимость в повторных реконструкциях анастомозов (7 пациентов, 8 %). В этой группе больных летальность повышалась до 4,6 % (4 больных).

Нескольким пациентам пришлось накладывать кишечные анастомозы в условиях перитонита (4; 0,8 %) или в ситуации нарушения кровоснабжения кишки или компрометированной кишечной стенки (7; 1,5 %). Объяснимо, несостоятельность анастомоза в этой группе пациентов возросла до 27,2 % (3 из 11). Но повторная реконструкция анастомоза потребовалась лишь одному (9 %).

Получилось, что в структуре осложнений значительную долю составили клинические наблюдения лапароскопических операций (66 % всех несостоятельств дуоденальных анастомозов). Интересно, что лапароскопический

доступ статистически значимо увеличивал риск развития несостоятельности дуоденального анастомоза в данной возрастной группе (хи-квадрат с поправкой Йейтса = 10,4,  $p = 0,002$ , слабая сила связи — коэффициент сопряженности Пирсона = 0,169). Оставшиеся три наблюдения несостоятельности возникли у детей с перитонитами и изначально компрометированной кишечной стенкой. Данные факторы также статистически значимо увеличивали риск развития несостоятельности (хи-квадрат с поправкой Йейтса = 67,7,  $p < 0,001$ , относительно сильная сила связи — коэффициент сопряженности Пирсона = 0,459). Таким образом, у 3 из 11 пациентов после открытых операций несостоятельность дуоденальных анастомозов возникала только при перитоните (2) или компрометированной стенке кишки (1), а после лапароскопических — в 6,8 %.

Повторные реконструкции дуоденальных анастомозов требовались чаще после лапароскопических операций (7; 54 % всех реконструкций). После открытых операций повторные реконструкции требовались в 1,6 %, а после лапароскопических — в 8 % (хи-квадрат с поправкой Йейтса = 8,18,  $p = 0,005$ , слабая сила связи — коэффициент сопряженности Пирсона = 0,149).

Летальность у пациентов с наличием перитонита или компрометированной стенки кишки составила 1 из 11 (9 %).

При сравнительном анализе двух способов анастомозирования двенадцатиперстной кишки (дуоденодуоденоанастомозы — 149/по Кимура — 242) статистически значимых отличий найдено не было:

- несостоятельность анастомоза — 2 %/2,47 % (хи-квадрат с поправкой Йейтса = 0,002,  $p = 0,962$ );
- повторные реконструкции анастомозов — 3,35 %/2,06 % (хи-квадрат с поправкой Йейтса = 0,207,  $p = 0,65$ );
- летальность — 3,35 %/2,06 % (хи-квадрат с поправкой Йейтса = 0,207,  $p = 0,65$ ).

## Дуоденальное анастомозирование у детей старшего возраста

Из 543 детей, которым потребовалось кишечное анастомозирование на уровне двенадцатиперстной кишки, 90 пациентов старше периода новорожденности составили 16,6 %.

Анализ показал, что одинаково часто детские хирурги выполняли дуоденодуоденоанастомозирование (45 пациентов; 50 %) и дуоденоюноанастомозирование (45; 50 %). Относительно часто (14; 18,4 %) данный оперативный прием осуществляли на фоне перитонита или нарушения кровоснабжения кишечной стенки. При этом несостоятельность анастомозов зарегистрирована у одного пациента (1,1 %), оперированного без сочетанных проблем. В то же время в 6 наблюдениях (6,6 %) потребовались повторные реконструкции дуоденальных анастомозов (включая двух пациентов с нарушением кровоснабжения кишечной стенки).

## Кишечное анастомозирование тонкой кишки у новорожденных

Анастомозирование кишечника на уровне тонкой кишки было осуществлено 1012 новорожденным (58,3 % всех 1735 КА в периоде новорожденности). Следует отметить, что первичное анастомозирование в условиях дисконгруэнтности сегментов коллеги предприняли в 23 % наблюдений (233 новорожденных), при этом необходимость в наложении множественных анастомозов тонкой кишки возникла у 77 пациентов (7,6 % всех тонкокишечных анастомозов у новорожденных; весьма часто — в 24 % от 310 новорожденных с первичным анастомозированием).

Использование лапароскопической техники КА было предпринято у 15 новорожденных (1,5 %), потребовав повторной реконструкции анастомоза в 1 наблюдении (6,6 % от лапароскопических анастомозов). Несостоятельности анастомозов или летальности не было.

Закрытие тонкокишечных стом с наложением межкишечного анастомоза у новорожденных составило 58,5 % (593 новорожденных) от всех анастомозов тонкой кишки в периоде новорожденности.

Несостоятельность анастомозов тонкой кишки возникла у 21 новорожденного, составив 2 %. Повторные реконструкции тонкокишечных анастомозов потребовались в 41 наблюдении (4 %). Обратило на себя внимание, что при первичном анастомозировании (233), в том числе при множественных анастомозах (77), несостоятельность регистрировали в 2,1 % (7 из 325), после закрытия стом — в 1,7 % (10 из 593), а при операциях в условиях перитонита или нарушении кровообращения кишечной стенки — в 2,96 % (4 из 135).

Летальность в этой группе пациентов составила 3,75 % (38 из 1012), в 40 % наблюдений возникнув после операции закрытия стом (15), в 31 % — после операций на фоне перитонита или нарушения кровообращения кишки (12).

Отдельная проблема — анастомозирование в условиях перитонита, перфорации кишки, некротического энтероколита (115 новорожденных; 11,3 %) или при компрометированной кишке с нарушением ее кровоснабжения (20 новорожденных; 1,9 %). Наличие этих проблем статистически значимо не увеличивало риск развития несостоятельности анастомоза (хи-квадрат с поправкой Йейтса = 0,205,  $p = 0,651$ ), однако однозначно увеличивало летальность по сравнению с когортой всех других детей данной группы — 8,8 % (хи-квадрат = 11,362,  $p < 0,001$ ).

Стоит отметить, что анастомозирование кишки при закрытии различных тонкокишечных стом также характеризовалось наличием относительно большего количества осложнений. При этом результаты статистически значимо не отличались от таковых при выполнении кишечного анастомоза в условиях перитонита, перфорации кишки или при компрометированной кишке с нарушением ее кровоснабжения, за исключением процента летальности (который был значимо ниже):

несостоятельность (10) — критерий хи-квадрат с поправкой Йейтса = 0,394,  $p = 0,531$ ; повторные реконструкции (18) — критерий хи-квадрат с поправкой Йейтса = 3,107  $p = 0,078$ ; летальность (15) — критерий хи-квадрат с поправкой Йейтса = 15,685  $p < 0,001$ .

### Кишечное анастомозирование тонкой кишки у старших детей

Анастомозирование сегментов тонкой кишки у старших детей являлось наиболее частым — 2097 операций (46 % от всех КА, 74,3 % от КА у детей старшего возраста). Сразу отметим, что послеоперационные проблемы в этой группе детей были минимальны — летальность составила 0,5 % (11 из 2097), несостоятельность анастомоза — также 0,5 %, а необходимость в его повторных реконструкциях — в 1 % наблюдений (21).

Важным был анализ причин кишечного анастомозирования у детей старшего возраста. Почти у каждого третьего ребенка это требовалось после закрытия тонкокишечных стом (544) или свищей тонкой кишки (45) — 28,1 %. Далее по убывающей: при резекциях кишки по поводу дивертикула Меккеля (15,3 %), острой кишечной непроходимости, включая мальротацию (8,2 %), инвагинации кишечника (6,6 %), перфорации кишки магнитными инородными телами (5,3 %). Реже хирурги сталкивались с необходимостью КА при травме кишки (67; 3,1 %) или осложненном течении болезни Крона (19; 0,9 %).

Важно, что 77 детям (3,7 %) анастомозы тонкой кишки были сформированы лапароскопически или с использованием сшивающих устройств. Осложнений не было ни в одном наблюдении. Пяти детям (0,23 % от КА, 0,8 % от всех закрытий стом и свищей тонкой кишки у детей старшего возраста) закрытие стом осуществлялось магнитными компрессирующими устройствами без осложнений.

Обращало на себя внимание, что в структуре несостоятельности анастомозов тонкой кишки у детей старшего возраста 64 % (7 из 11) пришлось на плановые операции по закрытию стом. Равно как и повторные реконструкции тонкокишечных анастомозов в 38 % наблюдений требовались после плановых операций закрытия стом. В исходе операций по закрытию тонкокишечных стом или тонкокишечных свищей погибли 8 из 11 детей (73 %).

Анализ плановых операций (закрытия стом, свищей, в том числе магнитными устройствами — 594 пациента, 28,3 % от всех) свидетельствовал, что несостоятельность анастомозов возникла в 1,2 % наблюдений (7), повторные реконструкции — в 1,5 % (9). Летальность составила 1,3 % (8). Если анализировать отдельно резекции кишки в экстренном порядке, то при непроходимости кишечника и перфорациях кишки, травме, воспалительных заболеваниях (всего 908 пациентов, 43,2 % всех КА тонкой кишки), когда часто стоит вопрос сочетания с перитонитом, жизнеспособности кишки, адекватности ее кровоснабжения, плохом общем состоянии пациента, гиповолемии и гипоксии тканей результаты лечения

оказались лучше — несостоятельность анастомозов возникла в 0,4 % наблюдений (4), повторные реконструкции — в 1,3 % (12). Летальность составила 0,3 % (3). Стоит отметить, что статистический анализ показал отсутствие значимых отличий в отношении риска развития осложнений и летальности между подгруппами «плановых анастомозов» / «экстренных анастомозов в компрометирующих условиях»: несостоятельность — 1,2 % / 0,4 % (хи-квадрат с поправкой Йейтса = 1,770,  $p = 0,184$ ), повторная реконструкция — 1,5 % / 1,3 % (хи-квадрат с поправкой Йейтса = 0,008,  $p = 0,931$ ), летальность — 1,3 % / 0,3 % (хи-квадрат с поправкой Йейтса = 3,8,  $p = 0,052$ ).

### Кишечное анастомозирование толстой кишки у новорожденных

Анастомозирование кишечника на уровне толстой кишки было осуществлено 270 новорожденным (15,63 % от всех 1735 КА в периоде новорожденности). В данной группе детей первичное анастомозирование толстой кишки осуществлялось весьма редко — в 10,3 % (28), хотя коллеги регистрировали формирование множественных анастомозов у 20 пациентов (7,4 %). Лапароскопически анастомозы толстой кишки новорожденным не выполняли.

Наиболее часто толстокишечное анастомозирование осуществляли при закрытии стом — 65 % (176). Особенности спектра патологии в этом возрасте отразилась и на сравнительно частом кишечном анастомозировании в условиях перитонита, некротического энтероколита и нарушении кровоснабжения кишечной стенки (54; 20 %).

Несостоятельность толстокишечных анастомозов у новорожденных регистрировали у 6 детей (2,2 %), повторные реконструкции вообще были редкостью (2 пациента; 0,74 %). Летальность среди 270 оперированных новорожденных составила 2,6 % (7).

Ввиду малочисленности пациентов, редкости осложнений в разных группах, убедительных закономерностей выявить не удалось. В то же время несостоятельность анастомозов и летальность при перитоните и некротическом энтероколите, компрометированной кишечной стенке возрастала до 5,5 % (хи-квадрат с поправкой Йейтса = 1,8,  $p = 0,18$ ), также повторные реконструкции потребовались именно этим детям (хи-квадрат с поправкой Йейтса = 3,8,  $p = 0,051$ ). Большинство пациентов (97,4 %) поправились, несмотря на сочетанные проблемы.

### Кишечное анастомозирование толстой кишки у старших детей

Анастомозирование сегментов толстой кишки выполнено 636 старшим детям (22,5 % от КА у детей старшего возраста).

Подавляющее большинство пациентов старшего возраста с анастомозами толстой кишки составили дети после плановых операций — закрытия стом и толстокишечных свищей — 534 (84 %). В этой группе пациентов



шире использовались сшивающие устройства — 67 детей (10,5 %) и магнитные компрессирующие устройства (10; 1,6 %).

В экстренном порядке были оперированы 85 детей (13,4 %) по поводу разного рода перфораций толстой кишки, осложнений воспалительных и инфекционных заболеваний кишки. Удивительно, что в этой подгруппе не было ни одной несостоятельности анастомоза или летального исхода, а повторная реконструкция потребовалась лишь 2 детям (2,4 %).

В подгруппе 534 плановых операций (84 %) несостоятельность анастомоза возникла в 2,6 % наблюдений (14), повторные реконструкции потребовались в 1,7 % случаев (11), а летальность составила 0,18 % (1).

В итоге, результаты лечения детей старшего возраста с КА на уровне толстой кишки оказались следующими: несостоятельность анастомоза — 2,2 % (14), повторные реконструкции — 1,7 % (11), летальность — 0,15 % (1).

## ОБЩИЕ ВЫВОДЫ ПО КИШЕЧНОМУ АНАСТОМОЗИРОВАНИЮ У ДЕТЕЙ РАЗНОГО ВОЗРАСТА

Анастомозы 12-перстной кишки в большинстве наблюдений были надежными. Выполнение дуоденальных анастомозов лапароскопическим способом, анастомозирование в условиях перитонита или компрометирования кишечной стенки значительно повышало риски несостоятельности анастомозов и их повторных реконструкций. Осуществление анастомозирования по Кимура также несколько увеличивало риски его несостоятельности. Дуоденальные анастомозы весьма часто выполняли неонатальные хирурги, и очень редко — у детей старшего возраста.

Анастомозы тонкой кишки у новорожденных чаще применяли после закрытия стом, нежели первично. Летальность в данной группе пациентов повышалась при экстренных операциях, необходимости анастомозирования в условиях перитонита и при нарушении кровообращения кишки. У старших детей хирурги чаще всего выполняли анастомозирование сегментов тонкой кишки, и в отличие от группы новорожденных — в два раза чаще экстренно, на фоне сочетанных проблем. Применение лапароскопии и сшивающих аппаратов у старших детей проходило практически без осложнений.

У новорожденных и у детей старшего возраста развитие несостоятельности тонкокишечных анастомозов и необходимость в повторной реконструкции были выше как при первичном анастомозировании в неблагоприятных условиях, так и при закрытии стом, статистически значимо не отличаясь.

В хирургии толстой кишки у новорожденных превалировало закрытие стом. Экстренные толстокишечные анастомозы чаще выполнялись в условиях перитонита

и компрометированной стенки кишки, что увеличило количество осложнений. У детей старшего возраста чаще всего анастомозировали сегменты после закрытия толстокишечных стом. Удивили относительно лучшие результаты при экстренных операциях, нежели при плановых устранениях стом и свищей.

Анализ показал, что самые высокие риски несостоятельности анастомозов были присущи хирургии толстой кишки (хи-квадрат = 8,323,  $p = 0,016$ ), риски повторных реконструкций — дуоденальным анастомозам (хи-квадрат = 7,387,  $p = 0,025$ ), особенно у детей старшего возраста (6,6 %), а также тонкокишечным анастомозам у новорожденных при нарушениях кровоснабжения стенки (15 %). Самая высокая летальность характеризовала хирургию тонкой и толстой кишки у новорожденных (3,75 и 2,6 % соответственно), особенно при перитоните и нарушении кровообращения стенки.

## ЗАКЛЮЧЕНИЕ

Таким образом, результаты анализа свидетельствуют, что современный этап развития КА в клиниках детской хирургии Российской Федерации характеризуется устойчиво хорошими результатами, расширением показаний к анастомозированию в условиях компрометированной кишки или перитонита, а также внедрением лапароскопических методик и использованием механических сшивающих аппаратов. Внедрение инноваций требует постоянного мониторинга, сравнительного анализа и контроля качества лечения профессиональным и научным сообществом детских хирургов.

## ДОПОЛНИТЕЛЬНАЯ ИНФОРМАЦИЯ

**Благодарности.** Авторы выражают искреннюю признательность: помощнику директора Научно-исследовательского клинического института педиатрии и детской хирургии имени академика Ю.Е. Вельтищева ФГАОУ ВО РНИМУ им. Н.И. Пирогова Минздрава России А.А. Полуцыган за помощь в сборе и анализе информации субъектов Российской Федерации; главным внештатным специалистам детским хирургам 75 субъектов Российской Федерации за своевременное представление исчерпывающей информации по кишечному анастомозированию у детей.

**Вклад авторов.** Все авторы внесли существенный вклад в разработку концепции, проведение исследования и подготовку статьи, прочли и одобрили финальную версию перед публикацией. Личный вклад каждого автора: Д.А. Морозов — разработка дизайна исследования, сбор и анализ данных, редактирование текста статьи; О.В. Карасева, С.М. Шарков — редактирование текста статьи; К.Д. Морозов — обзор литературы, сбор и анализ литературных источников, написание текста статьи, статистический анализ; М.И. Айрапетян — обзор литературы, сбор и анализ литературных источников, А.К. Федоров — редактирование текста статьи.

**Конфликт интересов.** Авторы декларируют отсутствие явных и потенциальных конфликтов интересов, связанных с проведенным исследованием и публикацией настоящей статьи.

**Источник финансирования.** Авторы заявляют об отсутствии внешнего финансирования при проведении поисково-аналитической работы и подготовке рукописи.

## ADDITIONAL INFORMATION

**Acknowledgments.** The authors express their sincere gratitude: Assistant Director of the Scientific Research Clinical Institute of Pediatrics and Pediatric Surgery named after Academician Yu.E. Veltishchev of Pirogov Russian National Research Medical University a Ministry of Health of Russia A.A. Polutsyan for assistance in collecting and analyzing information from the constituent entities of the Russian Federation — chief freelance pediatric surgeons from 75 constituent entities of the Russian Federation for the timely submission of comprehensive information on intestinal anastomosis in children.

**Authors' contribution.** Thereby, all authors made a substantial contribution to the conception of the study, acquisition, analysis, interpretation of data for the work, drafting and revising the article, final approval of the version to be published and agree to be accountable for all aspects of the study. The contributions of each author: D.A. Morozov — development of research design, data collections and analyses, editing of the text of the article; O.V. Karaseva, S.M. Sharkov — editing of the text of the article; K.D. Morozov — literature review, collection and analysis of literary sources, writing the text of the article, statistical data analysis; M.I. Ayrapetyan — literature review, collection and analysis of literary sources; A.K. Fedorov — editing of the text of the article.

**Competing interests.** The authors declare that they have no competing interests.

**Funding source.** This study was not supported by any external sources of funding.

## СПИСОК ЛИТЕРАТУРЫ

1. Мокрушина О.Г., Разумовский А.Ю., Шумихин В.С., и др. Сравнительная оценка эндохирургического и открытого вмешательства у новорожденных с дуоденальной непроходимостью // Российский вестник детской хирургии, анестезиологии и реаниматологии. 2022. Т. 12, № 1. С. 9–18. DOI: 10.17816/psaic1002
2. Козлов Ю.А., Ковальков К.А., Чубко Д.М., и др. Механические кишечные анастомозы с использованием степлеров у детей раннего возраста // Детская хирургия им. Ю.Ф. Исакова. 2016. Т. 20, № 6. С. 298–302. DOI: 10.18821/1560-9510-2016-20-6-298-302
3. Морозов Д.А., Филиппов Ю.В., Городков С.Ю., и др. Хирургия врожденной непроходимости тонкой кишки: анализ 100 наблюдений // Российский вестник детской хирургии, анестезиологии и реаниматологии. 2011. № 2. С. 21–29.
4. Рафиев Д.О., Слизовский Г.В. Формирование компрессионного анастомоза применением устройства из никелида титана методом двустольной энтеростомии в эксперименте / Материалы Всероссийской научно-практической конференции с международным участием, посвященной памяти С.А. Беляева: «Детская хирургия, проблемы и решения»; 15 сентября 2022 г.; Барнаул // Scientist (Russia). 2022. Т. 22, № 4S. С. 59–60.
5. Бисалиев Б.Н., Цап Н.А., Тусупкалиев А.Б., и др. Применение магнитно-компрессионного межкишечного анастомоза в лечении детей с энтеростомами // Новости хирургии. 2020. Т. 28, № 1. С. 46–52. DOI: 10.18484/2305-0047.2020.1.46
6. Морозов К.Д., Морозова О.Л., Севергина Л.О., и др. Причины несостоятельности кишечного анастомоза при перитоните в эксперименте // Новости хирургии. 2021. Т. 29, № 2. С. 137–145. DOI: 10.18484/2305-0047.2021.2.137
7. Барская М.А., Варламов А.В., Завьялкин В.А., и др. Диагностика и лечение осложнений дивертикула Меккеля у детей // Медико-фармацевтический журнал «Пульс». 2020. Т. 22, № 12. С. 162–168. DOI: 10.26787/nydha-2686-6838-2020-22-12-162-168
8. Шапкина А.Н., Шмырева Е.С., Яковлева Е.П., и др. Множественные магнитные инородные тела желудочно-кишечного тракта у детей // Тихоокеанский медицинский журнал. 2021. № 4. С. 62–64. DOI: 10.34215/1609-1175-2021-4-62-64
9. Цап Н.А., Огарков И.П., Чукреев В.И., Рубцов В.В. Экстренная резекция кишки — аксиома или теорема? // Детская хирургия. 2020. Т. 24, № 1. С. 86.
10. Семенюта А.А., Новожилов В.А., Козлов Ю.А., и др. Анализ реконструктивных операций у новорожденных с кишечными стомами // Вятский медицинский вестник. 2021. № 3. С. 38–43. DOI: 10.24412/2220-2021-3-38-43
11. Тен Ю.В., Головки В.И., Тен К.Ю. Межкишечные анастомозы в хирургии детей периода новорожденности и раннего возраста / Материалы Всероссийской научно-практической конференции с международным участием, посвященной памяти С.А. Беляева: «Детская хирургия, проблемы и решения»; 15 сентября 2022 г.; Барнаул // Scientist (Russia). 2022. Т. 22, № 4S. С. 17–18.
12. Бекин А.С., Дьяконова Е.Ю., Гусев А.А., и др. Трехэтапное хирургическое лечение при поражении толстой кишки у детей с болезнью Крона // Педиатрия. Consilium Medicum. 2022. № 4. С. 366–372. DOI: 10.26442/26586630.2022.4.201916



## REFERENCES

1. Mokrushina OG, Razumovskiy AY, Shumikhin VS, et al. Comparative evaluation of endosurgical and open intervention in newborns with duodenal obstruction. *Russian Journal of Pediatric Surgery, Anesthesia and Intensive Care*. 2022;12(1):9–18. (In Russ.) DOI: 10.17816/psaic1002
2. Kozlov YuA, Koval'kov KA, Chubko DM, et al. Mechanical intestinal anastomoses with the use of staplers in children of different age. *Yu.F. Isakov Russian Journal of Pediatric Surgery*. 2016;20(6):298–302. (In Russ.) DOI: 10.18821/1560-9510-2016-20-6-298-302
3. Morozov DA, Filippov YV, Gorodkov SY, et al. Surgery of congenital obstruction of the intestine: analysis of 100 observation. *Russian Journal of Pediatric Surgery, Anesthesia and Intensive Care*. 2011;(2):21–29. (In Russ.)
4. Rafiev DO, Slizovskii GV. Formirovanie kompressionnogo anastomoza primeneniem ustroystva iz nikelida titana metodom dvustvolnoi ehnterostomii v ehksperimente. Proceedings of the All-Russian science and practice with international participation conferences: «*Detskaya khirurgiya, problemy i resheniya*»; 15 Sep 2022; Barnaul. *Scientist (Russia)*. 2022;22(S4):59–60. (In Russ.)
5. Bissaliyev BN, Tsap NA, Tussupkaliev AB, et al. Magnetic compression inter-intestinal anastomosis in the treatment of children with enterostomes. *Novosti Khirurgii*. 2020;28(1):46–52. (In Russ.) DOI: 10.18484/2305-0047.2020.1.46
6. Morozov KD, Morozova OL, Severgina LO, et al. The causes of intestinal anastomotic leakage in experimental peritonitis. *Novosti Khirurgii*. 2021;29(2):137–145. (In Russ.) DOI: 10.18484/2305-0047.2021.2.137
7. Barskaya MA, Varlamov AV, Zavyalkin VA, et al. Diagnosis and treatment of Meckel diverticulum complications in children. *Medical and pharmaceutical journal "Pulse"*. 2020;22(12):162–168. (In Russ.) DOI: 10.26787/nydha-2686-6838-2020-22-12-162-168
8. Shapkina AN, Shmireva ES, Yakovleva EP, et al. Multiple gastrointestinal magnetic foreign bodies in children. *Pacific Medical Journal*. 2021;(4):62–64. (In Russ.) DOI: 10.34215/1609-1175-2021-4-62-64
9. Tsap NA, Ogarkov IP, Chukreev VI, Rubtsov VV. Ehkstrennaya rezektsiya kishki — aksioma ili teorema? *Children Surgery*. 2020;24(1):86. (In Russ.)
10. Semenyuta AA, Novozhilov VA, Kozlov YuA, et al. Analysis of reconstructive surgery in newborns with intestinal stomas. *Medical newsletter of Vyatka*. 2021;(3):38–43. (In Russ.) DOI: 10.24412/2220-2021-3-38-43
11. Ten YuV, Golovko VI, Ten KYu. Mezhhishechnye anastomozy v khirurgii detei perioda novorozhdennosti i rannego vozrasta. Proceedings of the All-Russian science and practice with international participation conferences: «*Detskaya khirurgiya, problemy i resheniya*»; 15 Sep 2022; Barnaul. *Scientist (Russia)*. 2022;22(S4):17–18. (In Russ.)
12. Bekin AS, Dyakonova EY, Gusev AA, et al. Three-stage surgical treatment for colon lesions in children with Crohn's disease. Retrospective-prospective study. *Pediatrics. Consilium Medicum*. 2022;(4):366–372. (In Russ.) DOI: 10.26442/26586630.2022.4.201916

## ОБ АВТОРАХ

**Дмитрий Анатольевич Морозов**, д-р мед. наук, профессор, заведующий кафедрой детской хирургии и урологии-андрологии им. Л.П. Александрова; директор; ORCID: 0000-0002-1940-1395; eLibrary SPIN: 8779-8960; e-mail: damorozov@list.ru

**Ольга Витальевна Карасева**, д-р мед. наук профессор, заместитель директора по науке; ORCID: 0000-0001-9418-4418; eLibrary SPIN: 7894-8369; e-mail: karaseva.o@list.ru

**Сергей Михайлович Шарков**, д-р мед. наук, профессор кафедры детской хирургии и урологии-андрологии им. Л.П. Александрова; руководитель городского Центра репродуктивного здоровья детей и подростков; ORCID: 0000-0002-9563-6815, eLibrary SPIN: 4637-6392; e-mail: sharkov\_s\_m\_1@staff.sechenov.ru

**Кирилл Дмитриевич Морозов**, аспирант кафедры детской хирургии и урологии-андрологии им. Л.П. Александрова; ORCID: 0000-0002-6300-1102; eLibrary SPIN: 7627-5889; e-mail: dr.kirillmorozov@mail.ru

## AUTHORS' INFO

**Dmitry A. Morozov**, MD, Dr. Sci. (Med.), professor, head of the Department of pediatric surgery and urology-andrology; director; ORCID: 0000-0002-1940-1395; eLibrary SPIN: 8779-8960; e-mail: damorozov@list.ru

**Olga V. Karaseva**, Dr. Sci. (Med.), professor; Deputy Director; ORCID: 0000-0001-9418-4418; eLibrary SPIN: 7894-8369; e-mail: karaseva.o@list.ru

**Sergey M. Sharkov**, MD, Dr. Sci. (Med.), professor of the L.P. Alexandrov Department of Pediatric Surgery and Urology-Andrology; head of the City Center for Reproductive Health of Children and Adolescents; ORCID: 0000-0002-9563-6815; eLibrary SPIN: 4637-6392; e-mail: sharkov\_s\_m\_1@staff.sechenov.ru

**Kirill D. Morozov**, postgraduate student; ORCID: 0000-0002-6300-1102; eLibrary SPIN: 7627-5889; e-mail: dr.kirillmorozov@mail.ru

**\*Максим Игоревич Айрапетян**, канд. мед. наук, доцент кафедры детской хирургии и урологии-андрологии им. Л.П. Александрова; адрес: Россия, 125412, Москва, ул. Талдомская, д. 2, стр. 1; ORCID: 0000-0002-0348-929X; eLibrary SPIN: 3683-7312; e-mail: ayrapetyan\_m\_i@staff.sechenov.ru

**Александр Кириллович Федоров**, канд. мед. наук, заведующий отделом хирургии детского возраста; ассистент кафедры детской хирургии и урологии-андрологии им. Л.П. Александрова; ORCID: 0000-0001-8927-1971; eLibrary SPIN: 8548-8115; e-mail: fedorov.a@pedklin.ru

**\*Maksim I. Ayrapetyan**, MD, Cand. Sci. (Med.), assistant professor of the L.P. Alexandrov Department of Pediatric Surgery and Urology-Andrology; address: 2, str. 1 Taldomskaya st., Moscow, 125412, Russia; ORCID: 0000-0002-0348-929X; eLibrary SPIN: 3683-7312; e-mail: ayrapetyan\_m\_i@staff.sechenov.ru

**Aleksandr K. Fedorov**, MD, Cand. Sci. (Med.), assistant professor of the L.P. Alexandrov Department of Pediatric Surgery and Urology-Andrology; head of the Department of Surgery Veltischev Research and Clinical Institute; ORCID: 0000-0001-8927-1971; eLibrary SPIN: 8548-8115; e-mail: fedorov.a@pedklin.ru

---

\* Автор, ответственный за переписку / Corresponding author

DOI: <https://doi.org/10.17816/psaic1545>

Научная статья

# Осложнения и функциональные результаты после формирования тазовых тонкокишечных резервуаров у детей. Опыт одного центра

Л.Р. Хабибуллина<sup>1</sup>, А.Ю. Разумовский<sup>2</sup>, О.В. Щербакова<sup>1</sup>

<sup>1</sup> Российская детская клиническая больница — филиал Российского национального исследовательского медицинского университета им. Н.И. Пирогова, Москва, Россия;

<sup>2</sup> Российский национальный исследовательский медицинский университет им. Н.И. Пирогова, Москва, Россия

## АННОТАЦИЯ

**Актуальность.** Колопроктэктомия с формированием тазового тонкокишечного резервуара занимает лидирующую позицию при лечении взрослых пациентов с язвенным колитом и аденоматозным полипозным синдромом и имеет удовлетворительные функциональные результаты. В зарубежной литературе описано применение указанной методики и в педиатрической практике, однако в отечественной литературе упоминание о формировании тазовых тонкокишечных резервуаров у детей отсутствует.

**Цель** — анализ собственных результатов формирования тонкокишечных резервуаров у пациентов детского возраста.

**Материалы и методы.** В ретроспективное исследование включено 33 пациента, которым в период с января 2019 г. по июнь 2023 г. проведено формирование тазового тонкокишечного резервуара. Средний возраст пациентов на момент формирования тонкокишечного резервуара составил 13 ( $\pm 5$ ) лет. Медиана наблюдения за пациентами — 17  $\pm$  14 мес.

**Результаты.** Пациентам с язвенным колитом чаще, чем пациентам с другими диагнозами проводились 3-этапные оперативные вмешательства (90 % против 4 %,  $p < 0,0001$ ), в связи с этим среднее время формирования тазового тонкокишечного резервуара у пациентов с язвенным колитом короче, чем у пациентов с полипозными синдромами или тотальным аганглиозом — 173 ( $\pm 57$ ) мин против 280 ( $\pm 73$ ) мин. Из 33 пациентов с тонкокишечным резервуаром поздние осложнения зарегистрированы у 5 (15 %) пациентов. Анализ анкет пациентов показал, что дети в нашем исследовании имеют удовлетворительные функциональные результаты после проведенной операции.

**Заключение.** Мы обладаем достаточным количеством обнадеживающих исследований, подтверждающих хорошие функциональные исходы после формирования тазового тонкокишечного резервуара, в том числе и у детей. Наше исследование показало, что формирование тонкокишечного резервуара у детей в нашей клинике сопряжено с удовлетворительными результатами.

**Ключевые слова:** тазовый тонкокишечный резервуар; аденоматозный полипозный синдром; язвенный колит; тотальный аганглиоз; дети.

## Как цитировать

Хабибуллина Л.Р., Разумовский А.Ю., Щербакова О.В. Осложнения и функциональные результаты после формирования тазовых тонкокишечных резервуаров у детей. Опыт одного центра // Российский вестник детской хирургии, анестезиологии и реаниматологии. 2023. Т. 13, № 3. С. 329–339. DOI: <https://doi.org/10.17816/psaic1545>

DOI: <https://doi.org/10.17816/psaic1545>

Research Article

# Complications and functional outcomes after restorative proctocolectomy with ileal pouch–anal anastomosis in children: A single-center experience

Linara R. Khabibullina<sup>1</sup>, Alexander Yu. Razumovsky<sup>2</sup>, Olga V. Shcherbakova<sup>1</sup><sup>1</sup> Russian Children's Clinical Hospital, Moscow, Russia;<sup>2</sup> Pirogov Russian National Research Medical University, Moscow, Russia

## ABSTRACT

**BACKGROUND:** Restorative proctocolectomy with ileal pouch–anal anastomosis is a prominent treatment for adult patients with ulcerative colitis and familial adenomatous polyposis, with satisfactory functional outcomes. In literature, that technique in pediatric practice is described; however, in the domestic literature, there is no mention of ileal pouch–anal anastomosis in children.

**AIM:** This study aimed to examine the outcomes of ileal pouch–anal anastomosis in pediatric patients.

**MATERIALS AND METHODS:** The study comprised 33 patients with an ileal pouch–anal anastomosis between January 2019 and June 2023. At the time of the ileal pouch–anal anastomosis, the average age was 13 ( $\pm 5$ ) yr. Patients were followed for an average of 17 ( $\pm 14$ ) months.

**RESULTS:** Patients with ulcerative colitis underwent three-stage surgical interventions more often than patients with another diagnosis (90% vs. 4%,  $p < 0.0001$ ), and the mean duration of surgery in ulcerative colitis patients was shorter than in patients with polyposis syndromes or total agangliosis: 173 ( $\pm 57$ ) min versus 280 ( $\pm 73$ ) min. Late complications were reported in five (15%) patients undergoing ileal pouch–anal anastomosis. After the ileal pouch–anal anastomosis, analysis of patient questionnaires revealed that children had satisfactory functional results.

**CONCLUSIONS:** Several encouraging studies have confirmed good functional outcomes after ileal pouch–anal anastomosis. Our findings suggest that ileal pouch–anal anastomosis in children is associated with favorable results

**Keywords:** proctocolectomy restorative; adenomatous polyposis coli; colitis ulcerative; total agangliosis; child.

## To cite this article

Khabibullina LR, Razumovsky AY, Shcherbakova OV. Complications and functional outcomes after restorative proctocolectomy with ileal pouch–anal anastomosis in children: A single-center experience. *Russian Journal of Pediatric Surgery, Anesthesia and Intensive Care*. 2023;13(3):329–339. DOI: <https://doi.org/10.17816/psaic1545>

DOI: <https://doi.org/10.17816/psaic1545>

# 儿童盆腔小肠贮液器形成后的并发症和功能结果。 单个中心的经验

Linara R. Khabibullina<sup>1</sup>, Alexander Yu. Razumovsky<sup>2</sup>, Olga V. Shcherbakova<sup>1</sup><sup>1</sup> Russian Children's Clinical Hospital, Moscow, Russia;<sup>2</sup> Pirogov Russian National Research Medical University, Moscow, Russia

## 简评

**论证。**在溃疡性结肠炎和腺瘤性息肉病综合征成人患者的治疗中，结肠肛门切除术伴有盆腔小肠贮液器的形成占据主导地位，并取得令人满意的功能效果。国外文献也介绍这种技术在儿科临床中的应用。然而，国内文献中并未提及儿童盆腔小肠贮液器的形成。

**该研究的目的是**对我们自己在儿科患者小肠贮液器形成方面取得的成果进行分析。

**材料与方法。**本回顾性研究共纳入了33名患者。这些患者在2019年1月至2023年6月期间接受了盆腔小肠贮液器成形术。小肠贮液器形成时患者的中位年龄为13 (±5) 岁。患者的中位随访时间为17±14 个月。

**结果。**与其他诊断的患者相比，溃疡性结肠炎患者更有可能接受三阶段手术干预 (4%对90%， $p < 0.0001$ )。因此，与息肉病综合征或先天性巨结肠症患者相比，对于溃疡性结肠炎患者来说，盆腔小肠贮液器形成的平均时间更低 (280 (±73) 分钟对173 (±57) 分钟)。在33名小肠贮液器患者中，有5名 (15%) 患者出现了晚期并发症。对患者问卷的分析表明了，本研究中的患儿术后功能效果令人满意。

**结论。**我们有大量令人鼓舞的研究。这些研究证实，盆腔小肠贮液器成形术后的功能效果良好 (包括儿童在内)。我们的研究表明了，在我们的诊所中，为儿童形成小肠贮液器的效果令人满意。

**关键词：**盆腔小肠贮液器；腺瘤性息肉病综合征；溃疡性结肠炎；先天性巨结肠症；儿童。

## 引用本文

Khabibullina LR, Razumovsky AY, Shcherbakova OV. 儿童盆腔小肠贮液器形成后的并发症和功能结果。单个中心的经验. *Russian Journal of Pediatric Surgery, Anesthesia and Intensive Care*. 2023;13(3):329–339. DOI: <https://doi.org/10.17816/psaic1545>

收到: 03.08.2023

接受: 07.09.2023

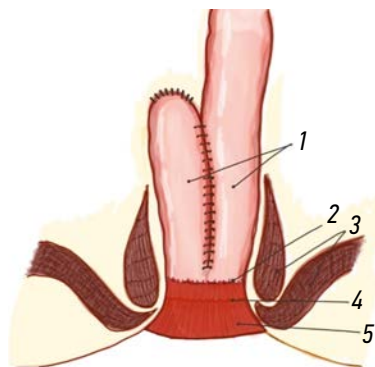
发布日期: 28.09.2023

## АКТУАЛЬНОСТЬ

Колпроктэктомия с формированием тазового тонкокишечного резервуара (ТТР) в последние десятилетия заняла лидирующую позицию при лечении язвенного колита (ЯК) и аденоматозного полипозного синдрома (АПС) у взрослых благодаря удовлетворительным функциональным результатам [1, 2]. Подобная методика набирает популярность и в педиатрической практике, также при лечении ЯК, АПС и тотального аганглиоза (ТА) толстой кишки [3–5].

Исторически формирование ТТР было предложено для восстановления анальной дефекации у пациентов после удаления толстой кишки при ЯК — хроническом аутоиммунном заболевании слизистой оболочки толстой кишки. Распространенность ЯК у детей и подростков колеблется от 31 до 75 на 100 000, с ежегодным ростом заболеваемости [6]. Примерно у 20 % пациентов ЯК манифестирует в детстве и имеет более тяжелое течение, чем у взрослых, кроме того, около 13 % детей нуждаются в колэктомии в течение 3 лет после постановки диагноза [7, 8]. Лечение ЯК, как правило, консервативное и вопрос о необходимости проведения операции встает при неэффективности проводимой терапии, развитии стероидозависимости и стероидорезистентности, а также кишечных осложнений, таких как токсический мегаколон с перфорацией толстой кишки или кишечное кровотечение [9].

Более редким заболеванием, при котором неизбежно удаление толстой кишки, является АПС. Аденоматозный полипозный синдром — аутосомно-доминантное заболевание, характеризующееся развитием сотен тысяч аденом толстой кишки и 100 % риском развития колоректального рака при отсутствии своевременного радикального хирургического вмешательства. Заболевание обусловлено патогенным вариантом в гене *APC* и встречается с частотой 1 : 10 000 новорожденных. АПС вызывает 1 % всех случаев рака толстой кишки, являясь



**Рисунок.** Схематичное изображение тазового тонкокишечного J-резервуара. 1 — тазовый тонкокишечный J-резервуар из подвздошной кишки; 2 — резервуаро-анальный анастомоз; 3 — сфинктерный аппарат; 4 — зубчатая линия; 5 — анальный канал

**Figure.** Schematic view of J-pouch: 1 — J-pouch; 2 — ileal pouch–anal anastomosis; 3 — anal sphincter; 4 — linea dentate; and 5 — anal canal

второй по частоте причиной развития колоректального рака среди наследственных синдромов [10]. Заболевание с 50 % вероятностью передается от одного из родителей, а в 20–30 % случаев могут развиваться так называемые новые герминальные мутации, или мутации *de novo*, характеризующиеся наличием заболевания у человека не имеющего семейный анамнез АПС. Единственный вариант лечения АПС — хирургическое вмешательство в объеме колпроктэктомии [4].

Тотальный аганглиоз (ТА) толстой кишки — редкая тяжелая врожденная аномалия, встречающаяся с частотой 1 : 50–100 000 новорожденных. ТА имеет высокую летальность (до 10 %) из-за развития кишечной непроходимости, Гиршпрунг-ассоциированного энтероколита и сопутствующих генетических синдромов, усугубляющих общее состояние пациентов [5]. Активно применяемые на сегодняшний день методики хирургической коррекции данного порока по формированию прямого илеоанального анастомоза зачастую приводят к неудовлетворительным функциональным результатам и диктуют необходимость поиска новых решений.

Несмотря на широкое внедрение резервуарной хирургии в мировой практике, формирование ТТР сопряжено с высокой частотой послеоперационных осложнений, что отражено во многих зарубежных исследованиях [1, 11, 12]. В отечественной литературе анализ осложнений у взрослых пациентов после формирования тазового тонкокишечного резервуара у пациентов с ЯК подробно освещен в работе С.И. Ачкасова и соавт. [13], однако упоминание о выполнении данной операции в детском возрасте отсутствует.

*Цель исследования* — анализ результатов формирования тонкокишечных резервуаров у пациентов детского возраста.

## МАТЕРИАЛЫ И МЕТОДЫ

Проведено ретроспективное исследование, в которое включено 33 пациента, младше 18 лет, которым в период с января 2019 г. по июнь 2023 г. проведены оперативные вмешательства по формированию ТТР.

### Краткое описание техники операции

После удаления толстой кишки (при двухэтапных вмешательствах) приступали к этапу формирования резервуара из дистальных отделов подвздошной кишки. Брыжейку тонкой кишки мобилизовали от позадибрюшинного пространства, для обеспечения адекватной мобильности тонкой кишки и ее брыжейки для последующего достаточного низведения в малый таз. J-образная конфигурация резервуара достигалась путем сложения терминального отдела подвздошной кишки в виде буквы J, общей длиной 12–15 см. По противобрыжечному краю выполняли разрез для последующего введения бранш линейного сшивающего аппарата и проводили два последующих



прошивания двух прилегающих друг к другу отрезков кишки. После этого резервуар низводили в область таза под контролем глаза, чтобы исключить перекут резервуара, после чего приступали к формированию резервуарного анастомоза (аппаратным или ручным способом), как правило, на высоте 1–2 см выше зубчатой линии (см. рисунок).

Описательная характеристика пациентов с указанием изучаемых факторов представлена в табл. 1.

Всем пациентам с тазовым тонкокишечный резервуаром перед закрытием превентивной илеостомы

выполнялось комплексное обследование: клиническое обследование (осмотр и проведение пальцевого ректального исследования с целью оценки состояния резервуарного анастомоза), рентгенконтрастное исследование резервуара (резервуарография) с целью исключения несостоятельности швов резервуара и резервуарного анастомоза; эндоскопическое исследование резервуара с целью оценки состояния слизистой оболочки резервуара, оценки проходимости резервуарного анастомоза, оценки состояния анального канала.

**Таблица 1.** Описательная характеристика пациентов, перенесших формирование тазового тонкокишечного резервуара,  $n = 33$  (100 %)

**Table 1.** Descriptive characteristics of patients who underwent the restorative proctocolectomy with ileal pouch–anal anastomosis,  $n = 33$  (100 %)

Факторы	Значение
Пол, м/ж	17/16
Средний возраст на момент формирования резервуара ( $\pm$ SD), лет	13 ( $\pm$ 5)
Индекс массы тела на момент формирования резервуара, медиана [25-й и 75-й процентиля]	17,1 [16–20,6]
Диагноз:	
аденоматозный полипозный синдром	20 (61 %)
язвенный колит	10 (30 %)
тотальный аганглиоз толстой кишки	2 (6 %)
синдром ювенильного полипоза	1 (3 %)
Средняя длительность анамнеза язвенного колита до формирования тазового тонкокишечного резервуара ( $\pm$ SD), мес.	58 ( $\pm$ 37)
Средняя величина периода от резекции толстой кишки до формирования тазового тонкокишечного резервуара (для пациентов с язвенным колитом) ( $\pm$ SD), мес.	16 ( $\pm$ 10)
Гормональная терапия в анамнезе (для пациентов с язвенным колитом), абс.	10 (100 %)
Иммуносупрессивная терапия в анамнезе (для пациентов с язвенным колитом), абс.	8 (80 %)
Биологическая терапия в анамнезе (для пациентов с язвенным колитом), абс.	9 (90 %)
Сопутствующая патология:	
папиллярный рак щитовидной железы	1
избыточная масса тела (ИМТ >25)	2
ожирение I степени (ИМТ 31)	2
сахарный диабет 1-го типа	1
стеноз легочной артерии	1
Дефицит массы тела (<3 перцентиля), аденоматозный полипозный синдром / язвенный колит	7 (21 %) 5/2
Средний уровень гемоглобина на момент формирования резервуара ( $\pm$ SD), г/л	123 ( $\pm$ 16)
Средний гематокрит на момент формирования резервуара ( $\pm$ SD), %	38 ( $\pm$ 4)
Медиана уровня лейкоцитов на момент формирования резервуара, $\times 10^9$ /л	6,3 (5,6–8,3)
Уровень тромбоцитов на момент формирования резервуара, медиана [25-й – 75-й процентиля], $\times 10^9$ /л	332 [279–444]
Средний уровень альбумина на момент формирования резервуара ( $\pm$ SD), г/л	41 ( $\pm$ 3)
Уровень С-реактивного белка на момент формирования резервуара, медиана [25-й – 75-й процентиля], мг/л	0,8 [0,3–3,4]
Оперативный доступ:	
лапароскопический	18
лапаротомный (до 2020 г.)	15
Метод формирования резервуарного анастомоза:	
ручной	22
аппаратный	11
Среднее время операции ( $\pm$ SD), мин	247 ( $\pm$ 84)
Койко-дни от операции до выписки, медиана [25-й – 75-й процентиля], дней	12 [10–14]

## Статистический анализ

Доступные данные извлечены из бумажных и электронных историй болезни пациентов и внесены в электронную таблицу Excel. Анализ данных проведен с использованием пакета статистических программ GraphPadPrism, версия 9.3.1 (GraphPad Software, США). Проведена описательная статистика: после оценки распределения (нормальное, ненормальное) описаны количественные показатели с указанием медианы (с межквартильным размахом) для показателей ненормального распределения и средних (со стандартным отклонением) — для показателей с нормальным распределением.

Произведен субанализ с целью сравнить особенности оперативного вмешательства в зависимости от диагноза (ЯК, АПС, ТА) с использованием критерия Манна – Уитни. Различия групп признавали статистически значимыми при  $p < 0,05$ .

## РЕЗУЛЬТАТЫ

### Непосредственные результаты

В большинстве случаев при АПС и ТА выполнялись 2-этапные операции — колпроктэктомия с ТРР с превентивной илеостомой, с последующим закрытием кишечной стомы. Пациентам с ЯК статистически значимо чаще выполнялись 3-этапные вмешательства (колэктомия, проктэктомия с формированием ТРР и превентивной илеостомой, с последующим закрытием илеостомы), по сравнению с пациентами с другими диагнозами (90 % против 4 %,  $p < 0,0001$ ). Показаниями к колэктомии у пациентов с ЯК являлись неэффективность медикаментозной терапии (9) и перфорация ободочной кишки (1). Среднее время проведения реконструктивной операции (формирования ТРР) от момента колэктомии при 3-этапных вмешательствах составило 16 ( $\pm 10$ ) мес. Средняя длительность операции по формированию резервуара у пациентов с ЯК меньше, чем при полипозных синдромах и ТА — 173 ( $\pm 57$ ) мин против 280 мин, что связано с тем, что у пациентов с ЯК колэктомия была выполнена ранее. Средняя продолжительность лапароскопических вмешательств была больше, чем при открытых вмешательствах — 277 ( $\pm 96$ ) мин против 212 ( $\pm 51$ ) мин ( $p = 0,02$ ).

Среднее время наблюдения за пациентами после формирования ТРР составило  $17 \pm 14$  мес. Из них на июнь 2023 г. илеостома закрыта у 28 (85 %) пациентов. Медиана срока после закрытия стомы составила 7,5 (3–12) мес.

Осложнения раннего послеоперационного периода отмечены у 3 (9 %) пациентов. Из них 2 (6 %) детям с острой задержкой мочи потребовалось проведение трансуретральной инцизии шейки мочевого пузыря с полным восстановлением мочеиспускания. Из них у одной пациентки по данным катamnестического наблюдения недержания мочи не отмечается, по данным УЗИ органов мочеполовой системы остаточной мочи в мочевом пузыре нет, собирательная система почек

не расширена (длительность катмнеза 28 мес.), вторая пациентка, в связи с достижением 18-летнего возраста, выпала из наблюдения. У 1 (3 %) пациентки развилась несостоятельность резервуарного анастомоза с развитием параректального абсцесса, что потребовало проведения антибактериальной терапии с последующим наложением вторичных швов. При контрольном обследовании отмечена состоятельность анастомоза, илеостома закрыта через 4 мес.

### Отдаленные результаты

Из 33 пациентов с ТРР поздние осложнения зарегистрированы у 5 (15 %) пациентов. У 2 (6 %) пациентов с АПС через 8 мес. после закрытия стомы по данным эндоскопического исследования диагностирован резервурит (воспалительные изменения слизистой оболочки тонкокишечного резервуара), что потребовало проведения антибактериальной и противовоспалительной терапии. Поздняя спаечная непроходимость развилась у 2 (6 %) пациентов после открытой (1) и лапароскопической (1) операций. Этим пациентам проведено хирургическое вмешательство с устранением кишечной непроходимости лапаротомным доступом. Одному пациенту (3 %) с АПС в связи с ригидным стенозом области резервуароанального анастомоза через 6 мес. после закрытия стомы потребовалось рассечение стриктуры анастомоза. Сужение резервуароанального анастомоза диагностировано у 12 (36 %) пациентов. Во всех случаях потребовалось однократное бужирование анастомоза во время планового эндоскопического осмотра резервуара, что не откладывало сроки закрытия илеостомы.

### Функциональные результаты

С целью оценки функциональных результатов мы провели анкетированный опрос пациентов, которым в настоящее время проведено реконструктивно-восстановительное оперативное вмешательство с закрытием илеостомы. В качестве основы использован опросник (Pouch Functional Score), созданный лидерами резервуарной хирургии R.E. Lovegrove и V.W. Fazio, опубликованный в 2010 г. в British Journal of Surgery Society и валидизированный для взрослых пациентов с ТРР [14]. В связи с тем, что валидизированные шкалы оценки функциональных результатов у детей с ТРР нами не найдены, мы самостоятельно, основываясь на параметрах Pouch Functional Score и собственном опыте, провели опрос по основным параметрам, характеризующим функциональные результаты для детей после формирования ТРР. Получены ответы от 18 пациентов. Проанализированы такие показатели, как частота стула в течение дня, наличие и частота ночной дефекации, недержание кала в течение дня и ночи, необходимость в использовании прокладок днем/ночью, эпизоды перианального дерматита, возвращение пациентов к занятиям спортом. Результаты опроса приведены в табл. 2.

**Таблица 2.** Функциональные результаты детей после формирования тазового тонкокишечного резервуара,  $n = 33$  (100 %)**Table 2.** Functional outcomes of children after restorative proctocolectomy with ileal pouch–anal anastomosis,  $n = 33$  (100 %)

Параметр	Значение
Средняя кратность стула в течение дня ( $\pm$ SD)	5 ( $\pm$ 2)
Средняя кратность стула ночью ( $\pm$ SD)	1 ( $\pm$ 1)
Недержание кала в течение дня, абс.	6 (33 %)
Недержание кала ночью, абс.	3 (17 %)
Необходимость в использовании прокладок в течение дня, абс.	6 (33 %)
Необходимость в использовании прокладок ночью, абс.	5 (28 %)
Спорт, абс.	6 (33 %)
Минимум 1 эпизод перианального дерматита (включая послеоперационный период), абс.	8 (44 %)

## ОБСУЖДЕНИЕ

На сегодняшний день в отечественной литературе отсутствует упоминание о формировании ТПР у детей, однако в зарубежных публикациях продемонстрирован большой опыт в выполнении указанной операции, с описанием удовлетворительных функциональных исходов [15, 16]. Согласно клиническим рекомендациям Ассоциации колопроктологов России операция по формированию ТПР позволяет обеспечить контролируемую дефекацию через задний проход, с частотой дефекации у взрослых 4–8 раз в сутки, при среднем суточном объеме полуоформленного/жидкого стула 700 мл в сутки, что считается удовлетворительным результатом. В нашем исследовании при анализе анкет отмечено, что пациенты после формирования ТПР также имеют среднюю кратность стула 5 ( $\pm$ 2) раз в сутки, при наличии позыва на дефекацию. Анальное недержание I–II степени зафиксировано у 6 (33 %) человек, периодическое недержание кала в ночные часы — у 3 (17 %) пациентов [17]. Большая частота перианального дерматита обусловлена тем, что в исследование включен каждый пациент, у которого хотя бы однократно зафиксирован эпизод перианального дерматита, включая ранний послеоперационный период. В отдаленном периоде пациенты не предъявляли жалобы на дерматит или дискомфорт в области ануса.

Однако несмотря на обнадеживающие функциональные результаты, и в нашем наблюдении и по данным литературы, формирование ТПР остается серьезным вмешательством с частотой резервуар-ассоциированных осложнений достигающей 75 %. Опубликовано достаточно много исследований, в которых анализируются осложнения после формирования ТПР у детей [18–24]. Так, в мультицентровом исследовании из Японии проведен анализ результатов после формирования ТПР у 212 детей с ЯК. Наиболее частыми ранними послеоперационными осложнениями были тонкокишечная непроходимость (20 %) и инфекция области хирургического вмешательства (15 %). Авторами отмечено, что частота резервуарита составила 18 %, а формирование свища при несостоятельности анастомоза описано у 13 % пациентов [20].

В систематическом обзоре J.D. Drews проанализированы осложнения после формирования резервуара у 763 пациентов младше 21 года с ЯК и АПС. Частота несостоятельности анастомоза достигала 10 % для пациентов с ЯК и 5 % — с АПС. Среди пациентов с ЯК частота резервуарита широко варьировала (до 76 %), что значительно выше, чем для пациентов с АПС (12 %). Частота стриктуры резервуарного анастомоза достигла 14 %, однако авторы также отметили, что в большинстве случаев структура ликвидирована путем однократного бужирования анастомоза [21]. В нашем наблюдении ригидный стеноз резервуарного анастомоза встретился у 1 пациента, которому потребовалось проведение стриктуропластики, а 12 пациентам с сужением анастомоза успешно проведено однократное бужирование перед закрытием стомы.

Говоря о стриктурах резервуарного анастомоза, хочется отметить результаты исследования K. Diederer и соавт. [22], демонстрирующие исходы после формирования резервуара у 445 пациентов (взрослых и детей) [22]. В исследовании показано, что детский возраст оказался независимым фактором риска развития стеноза резервуароанального анастомоза (ОШ 4,22; 95 % ДИ 1,13–15,77;  $p = 0,032$ ). Дискуссионным остается вопрос — с чем связана такая высокая частота стриктур анастомоза у пациентов детского возраста по сравнению со взрослыми. Предположительно, это может быть связано с диаметром сшивающего аппарата, травматизацией слизистой оболочки головкой сшивающего аппарата или другими особенностями техники формирования анастомоза [22]. Однако точного объяснения высокой частоты стриктур анастомоза у детей нет.

В работе I. Nyholm и соавт. [23], описывающей результаты формирования тонкокишечного резервуара у 87 пациентов с ЯК, частота послеоперационных осложнений достигла 55 %. В данной когорте наиболее частым осложнением оказалась кишечная непроходимость (29 %), требующая проведения оперативного вмешательства. В публикации S.F. Polites и соавт. [24]

проанализирована частота послеоперационных осложнений после формирования резервуара у 81 ребенка с ЯК и АПС. Частота осложнений достигла 54 % [24].

Анализ результатов формирования ТТР у 74 пациентов с ЯК провели А. Shannon и соавт. [25]. Они так же выявили высокую частоту послеоперационных осложнений, таких как резервуарит (45 %), стриктура резервуарного анастомоза (16 %), развитие свищей (30 %), кишечная непроходимость (20 %) и несостоятельность резервуара (14 %).

Учитывая значительную частоту осложнений после формирования ТТР у детей, возникает необходимость поиска факторов, ассоциированных с риском развития послеоперационных осложнений. К таким факторам некоторые авторы относят ожирение и проведение иммуносупрессивной и гормональной терапии в предоперационном периоде [26]. Известно, что прием преднизолона в дозе более 20 мг в течение более 6 нед. увеличивает частоту хирургических осложнений [27].

В работе К. Dukleska и соавт. [28] выявлена связь между избыточной массой тела пациента и риском повторной операции по поводу развившихся осложнений (ОШ 3,34; 95 % ДИ 1,08–10,38;  $p = 0,04$ ). С.С. Huang и соавт. [29] проанализировали, существует ли связь диагноза и осложнений после ТТР. В исследование вошло 79 детей с ЯК (62) и АПС (17). Выявлено, что у пациентов с АПС статистически значимо реже возникает резервуарит (8 % против 49 % при ЯК,  $p = 0,009$ ), и реже диагностируется неэффективность резервуара (0 % против 4 % при ЯК,  $p < 0,001$ ) [29]. В нашем наблюдении общая частота резервуар-ассоциированных осложнений составила 24 %, что сопоставимо с данными, опубликованными в работе [13]. Частота таких осложнений, как несостоятельность анастомоза и кишечная непроходимость оказалась низкой и составила 3 и 6 % соответственно.

Таким образом, частота послеоперационных осложнений в нашей выборке не превышает данные зарубежной литературы. Тем не менее немалый процент послеоперационных осложнений требует проведения исследований для поиска предикторов нежелательных исходов у детей после формирования ТТР. Безусловно, животрепещущей темой в практике детских хирургов остается вопрос о выборе метода восстановления анальной континенции с минимальным процентом послеоперационных осложнений и обеспечения пациентам приемлемого качества жизни, что диктует необходимость проведения исследований, сравнивающих эти две методики, а также функциональные результаты и качество жизни пациентов после таких операций. Дальнейшее катamnестическое наблюдение за пациентами после формирования ТТР позволит оценить такие отдаленные результаты, как нарушение сексуальной функции, фертильности и неэффективности резервуара.

## ЗАКЛЮЧЕНИЕ

Формирование ТТР является перспективным направлением в педиатрии, внедренным в практику детских хирургов во многих странах мира. Опубликованные исследования подтверждают хорошие функциональные исходы после формирования ТТР у детей, несмотря на достаточно высокий процент резервуар-ассоциированных осложнений. Однако следует отметить, что операции такого уровня сложности необходимо проводить только в специализированных центрах, имеющих большой опыт подобных реконструктивных операций. Наше исследование показало, что формирование ТТР в детском возрасте в изученной группе пациентов сопряжено с удовлетворительными результатами. Проведение дальнейших исследований позволит найти оптимальный вариант хирургического лечения данной тяжелой категории пациентов, выявить предикторы осложнений, а также проанализировать отдаленные функциональные результаты, включая качество жизни.

## ДОПОЛНИТЕЛЬНАЯ ИНФОРМАЦИЯ

**Вклад авторов.** Все авторы внесли существенный вклад в разработку концепции, проведение исследования и подготовку статьи, прочли и одобрили финальную версию перед публикацией. Личный вклад каждого автора: Л.Р. Хабидулина — хирургическое лечение и курация пациентов, обзор литературы, сбор и анализ литературных источников, сбор и обработка материалов, написание текста статьи, статистическая обработка данных; А.Ю. Разумовский — редактирование статьи; О.В. Щербаклова — хирургическое лечение пациентов, редактирование статьи.

**Источник финансирования.** Авторы заявляют об отсутствии внешнего финансирования при проведении исследования и подготовке публикации.

**Конфликт интересов.** Авторы декларируют отсутствие явных и потенциальных конфликтов интересов, связанных с проведенным исследованием и публикацией настоящей статьи.

## ADDITIONAL INFORMATION

**Authors' contribution.** Thereby, all authors made a substantial contribution to the conception of the study, acquisition, analysis, interpretation of data for the work, drafting and revising the article, final approval of the version to be published and agree to be accountable for all aspects of the study. The contribution of each author: L.R. Khabibullina — surgical treatment and curation of patients, conducting a literature review, collecting and analyzing literary sources, collecting and processing materials, writing the text of an article, statistical data processing; A.Yu. Razumovsky — article editing; O.V. Shcherbakova — surgical treatment of patients, article editing.

**Funding source.** This study was not supported by any external sources of funding.

**Competing interests.** The authors declare that they have no competing interests.



## СПИСОК ЛИТЕРАТУРЫ

1. Fazio V.W., Kiran R.P., Remzi F.H., et al. Ileal pouch anal anastomosis // *Ann Surg.* 2013. Vol. 257, No. 4. P. 679–685. DOI: 10.1097/SLA.0b013e31827d99a2
2. Hassan Y., Connel W.R., Rawal A., Wright E.K. Review of long-term complications and functional outcomes of ileoanal pouch procedures in patients with inflammatory bowel disease // *ANZ J Surg.* 2023. Vol. 93, No. 6. P. 1503–1509. DOI: 10.1111/ans.18490
3. Runde J., Erondy A., Akiyama S., et al. Outcomes of ileoanal pouch anastomosis in pediatric ulcerative colitis are worse in the modern era: A time trend analysis outcomes following ileal pouch-anal anastomosis in pediatric ulcerative colitis // *Inflamm Bowel Dis.* 2022. Vol. 28, No. 9. P. 1386–1394. DOI: 10.1093/ibd/izab319
4. Hyer W., Cohen S., Attard T., et al. Management of familial adenomatous polyposis in children and adolescents: position paper from the ESPGHAN Polyposis Working Group // *J Pediatr Gastroenterol Nutr.* 2019. Vol. 68, No. 3. P. 428–441. DOI: 10.1097/MPG.0000000000002247
5. Stenström P., Kyrklund K., Bräutigam M., et al. Total colonic aganglionosis: multicentre study of surgical treatment and patient-reported outcomes up to adulthood // *BJS open.* 2020. Vol. 4, No. 5. P. 943–953. DOI: 10.1002/bjs5.50317
6. Kuenzig M.E., Fung S.G., Marderfeld L., et al. Twenty-first century trends in the global epidemiology of pediatric-onset inflammatory bowel disease: systematic review // *Gastroenterology.* 2022. Vol. 162, No. 4. P. 1147–1159. DOI: 10.1053/j.gastro.2021.12.282
7. Rinawi F., Assa A., Eliakim R., et al. Risk of colectomy in patients with pediatric-onset ulcerative colitis // *J Pediatr Gastroenterol Nutr.* 2017. Vol. 65, No. 4. P. 410–415. DOI: 10.1097/MPG.0000000000001545
8. Hyams J.S., Brimacombe M., Haberman Y., et al. Clinical and host biological factors predict colectomy risk in children newly diagnosed with ulcerative colitis // *Inflamm Bowel Dis.* 2022. Vol. 28, No. 2. P. 151–160. DOI: 10.1093/ibd/izab061
9. Turner D., Ruemmele F.M., Esther O.-M. Management of paediatric ulcerative colitis. Part 2: Acute severe colitis — an evidence-based consensus guideline from the European Crohn's and Colitis Organization and the European Society of Paediatric Gastroenterology, Hepatology and Nutrition // *J Pediatr Gastroenterol Nutr.* 2018. Vol. 67, No. 2. P. 292–310. DOI: 10.1097/MPG.0000000000002036
10. Цуканов А.С., Шельгин Ю.А., Семенов Д.А., и др. Синдром Линча. Современное состояние проблемы // *Медицинская генетика.* 2017. Т. 16, № 2. С. 11–18.
11. Heuthorst L., Wasmann K., Reijntjes M.A., et al. Ileal pouch-anal anastomosis complications and pouch failure a systematic review and meta-analysis // *Ann Surg Open.* 2021. Vol. 2, No. 2. ID e074. DOI: 10.1097/AS9.0000000000000074
12. Lee G.C., Deere S.E., Kunitake H., et al. Comparable perioperative outcomes, long-term outcomes, and quality of life in a retrospective analysis of ulcerative colitis patients following 2-stage versus 3-stage proctocolectomy with ileal pouch-anal anastomosis // *Int J Colorectal Dis.* 2019. Vol. 34. P. 491–499. DOI: 10.1007/s00384-018-03221-x
13. Ачкасов С.И., Куликов А.Э., Мингазов А.Ф., и др. Неэффективность тазовых тонкокишечных резервуаров у больных язвенным колитом // *Колопроктология.* 2022. Т. 21, № 3. С. 10–18. DOI: 10.33878/2073-7556-2022-21-3-10-18
14. Lovegrove R.E., Fazio V.W., Remzi F.H., et al. Development of a pouch functional score following restorative proctocolectomy // *Br J Surg.* 2010. Vol. 97, No. 6. P. 945–951. DOI: 10.1002/bjs.7021
15. Lightner A.L., Alsughayer A., Wang Z., et al. Short- and long-term outcomes after ileal pouch anal anastomosis in pediatric patients: a systematic review // *Inflamm Bowel Dis.* 2019. Vol. 25, No. 7. P. 1152–1168. DOI: 10.1093/ibd/izy375
16. Bismar N., Patel A.S., Schindel D.T. Does age affect surgical outcomes after ileal pouch-anal anastomosis in children? // *J Surg Res.* 2019. Vol. 237. P. 61–66. DOI: 10.1016/j.jss.2019.01.004
17. Шельгин Ю.А., Фоменко О.Ю., Титов А.Ю., и др. Сфинктерометрическая градация недостаточности анального сфинктера // *Колопроктология.* 2016. № 4. С. 54–59.
18. Berndtsson I., Öresland T. Quality of life before and after proctocolectomy and IPAA in patients with ulcerative proctocolitis — a prospective study // *Colorectal Dis.* 2003. Vol. 5, No. 2, P. 173–179. DOI: 10.1046/j.1463-1318.2003.00455.x
19. Gonzales D.O., Nwomeh B.S. Complications in children with ulcerative colitis undergoing ileal pouch-anal anastomosis // *Semin Pediatr Surg.* 2017. Vol. 26, No. 6. P. 384–390. DOI: 10.1053/j.sempedsurg.2017.10.008
20. Ikeuchi H., Uchino M., Sugita A., et al. Long-term outcomes following restorative proctocolectomy ileal pouch-anal anastomosis in pediatric ulcerative colitis patients: Multicenter national study in Japan // *Ann Gastroenterol Surg.* 2018. Vol. 2, No. 6. P. 428–433. DOI: 10.1002/ags3.12198
21. Drews J.D., Onwuka E.A., Fisher J.G., et al. Complications after proctocolectomy and ileal pouch-anal anastomosis in pediatric patients: A systematic review // *J Pediatr Surg.* 2019. Vol. 54, No. 7, P. 1331–1339. DOI: 10.1016/j.jpedsurg.2018.08.047
22. Diederer K., Sahami S.S., Tabbers M.M., et al. Outcome after restorative proctocolectomy and ileal pouch-anal anastomosis in children and adults // *Br J Surg.* 2017. Vol. 104, No. 12. P. 1640–1647. DOI: 10.1002/bjs.10678
23. Nyholm I., Hukkinen M., Koivusalo A., et al. Long-term single-centre outcomes after proctocolectomy with ileoanal anastomosis for paediatric ulcerative colitis // *J Crohn's Colitis.* 2019. Vol. 13, No. 3. P. 302–308. DOI: 10.1093/ecco-jcc/jyy175
24. Polites S.F., Zarroug A.E., Moir C.R., Potter D.D. Single-incision laparoscopic ileal pouch-anal anastomosis in children — how does it compare to a laparoscopic-assisted approach? // *J Laparoendosc Adv Surg Tech.* 2015. Vol. 25, No. 2. P. 167–171. DOI: 10.1089/lap.2014.0297
25. Shannon A., Eng K., Kay M., et al. Long term follow up of ileal pouch anal anastomosis in a large cohort of pediatric and young adult patients with ulcerative colitis // *J Pediatr Surg.* 2016. Vol. 51, No. 7. P. 1181–1186. DOI: 10.1016/j.jpedsurg.2015.12.012
26. McKenna N.P., Mathis K.L., Khasawneh M.A., et al. Obese patients undergoing ileal pouch-anal anastomosis: short- and long-term surgical outcomes // *Inflamm Bowel Dis.* 2017. Vol. 23, No. 12. P. 2142–2146. DOI: 10.1097/MIB.0000000000001238
27. Magro F., Gionchetti P., Eliakim R., et al. Third european evidence-based consensus on diagnosis and management of ulcerative colitis. Part 1: definitions, diagnosis, extra-intestinal manifestations, pregnancy, cancer surveillance, surgery, and ileo-anal pouch disorders // *J Crohn's Colitis.* 2017. Vol. 11, No. 6. P. 649–670. DOI: 10.1093/ecco-jcc/jjx008

28. Dukleska K., Berman L., Aka A.A., et al. Short-term outcomes in children undergoing restorative proctocolectomy with ileal-pouch anal anastomosis // *J Pediatr Surg*. 2018. Vol. 53, No. 6. P. 115–1159. DOI: 10.1016/j.jpedsurg.2018.02.075

## REFERENCES

1. Fazio VW, Kiran RP, Remzi FH, et al. Ileal pouch anal anastomosis. *Ann Surg*. 2013;257(4):679–685. DOI: 10.1097/SLA.0b013e31827d99a2

2. Hassan Y, Connel WR, Rawal A, Wright EK. Review of long-term complications and functional outcomes of ileoanal pouch procedures in patients with inflammatory bowel disease. *ANZ J Surg*. 2023;93(6):1503–1509. DOI: 10.1111/ans.18490

3. Runde J, Eröndu A, Akiyama S, et al. Outcomes of ileoanal pouch anastomosis in pediatric ulcerative colitis are worse in the modern era: A time trend analysis outcomes following ileal pouch-anal anastomosis in pediatric ulcerative colitis. *Inflamm Bowel Dis*. 2022;28(9):1386–1394. DOI: 10.1093/ibd/izab319

4. Hyer W, Cohen S, Attard T, et al. Management of familial adenomatous polyposis in children and adolescents: position paper from the ESPGHAN Polyposis Working Group. *J Pediatr Gastroenterol Nutr*. 2019;68(3):428–441. DOI: 10.1097/MPG.0000000000002247

5. Stenström P, Kyrklund K, Bräutigam M, et al. Total colonic aganglionosis: multicentre study of surgical treatment and patient-reported outcomes up to adulthood. *BJS open*. 2020;4(5):943–953. DOI: 10.1002/bjs5.50317

6. Kuenzig ME, Fung SG, Marderfeld L, et al. Twenty-first century trends in the global epidemiology of pediatric-onset inflammatory bowel disease: systematic review. *Gastroenterology*. 2022;162(4):1147–1159. DOI: 10.1053/j.gastro.2021.12.282

7. Rinawi F, Assa A, Eliakim R, et al. Risk of colectomy in patients with pediatric-onset ulcerative colitis. *J Pediatr Gastroenterol Nutr*. 2017;65(4):410–415. DOI: 10.1097/MPG.0000000000001545

8. Hyams JS, Brimacombe M, Haberman Y, et al. Clinical and host biological factors predict colectomy risk in children newly diagnosed with ulcerative colitis. *Inflamm Bowel Dis*. 2022;28(2):151–160. DOI: 10.1093/ibd/izab061

9. Turner D, Rümmele FM, Esther O-M. Management of paediatric ulcerative colitis, Part 2: Acute severe colitis — an evidence-based consensus guideline from the European Crohn's and Colitis Organization and the European Society of Paediatric Gastroenterology, Hepatology and Nutrition. *J Pediatr Gastroenterol Nutr*. 2018;67(2):292–310. DOI: 10.1097/MPG.0000000000002036

10. Tsukanov AS, Shelygin YA, Semenov DA, et al. Lynch syndrome: current status. *Medical Genetics*. 2017;16(2):11–18. (In Russ.)

11. Heuthorst L, Wasmann K, Reijntjes MA, et al. Ileal pouch-anal anastomosis complications and pouch failure a systematic review and meta-analysis. *Ann Surg Open*. 2021;2(2):e074. DOI: 10.1097/AS9.0000000000000074

12. Lee GC, Deere SE, Kunitake H, et al. Comparable perioperative outcomes, long-term outcomes, and quality of life in a retrospective analysis of ulcerative colitis patients following 2-stage versus 3-stage proctocolectomy with ileal pouch-anal anastomosis. *Int J Colorectal Dis*. 2019;34:491–499. DOI: 10.1007/s00384-018-03221-x

13. Achkasov SI, Kulikov AE, Mingazov AF, et al. Pouch failure in patients with ulcerative colitis. *Koloproktologia*. 2022;21(3):10–18. (In Russ.) DOI: 10.33878/2073-7556-2022-21-3-10-18

29. Huang C.C., Rescorla F.J., Landman M.P. Clinical outcomes after ileal pouch-anal anastomosis in pediatric patients // *J Surg Res*. 2019. Vol. 234. P. 72–76. DOI: 10.1016/j.jss.2018.09.011

14. Lovegrove RE, Fazio VW, Remzi FH, et al. Development of a pouch functional score following restorative proctocolectomy. *Br J Surg*. 2010;97(6):945–951. DOI: 10.1002/bjs.7021

15. Lightner AL, Alsughayer A, Wang Z, et al. Short- and long-term outcomes after ileal pouch anal anastomosis in pediatric patients: a systematic review. *Inflamm Bowel Dis*. 2019;25(7):1152–1168. DOI: 10.1093/ibd/izy375

16. Bismar N, Patel AS, Schindel DT. Does age affect surgical outcomes after ileal pouch-anal anastomosis in children? *J Surg Res*. 2019;237:61–66. DOI: 10.1016/j.jss.2019.01.004

17. Shelygin YuA, Fomenko AYU, Titov AYU, et al. Sphincterometry gradation of anal sphincter insufficiency. *Koloproktologia*. 2016;(4):54–59. (In Russ.)

18. Berndtsson I, Öresland T. Quality of life before and after proctocolectomy and IPAA in patients with ulcerative proctocolitis — a prospective study. *Colorectal Dis*. 2003;5:173–179. DOI: 10.1046/j.1463-1318.2003.00455.x

19. Gonzales DO, Nwomeh BS. Complications in children with ulcerative colitis undergoing ileal pouch-anal anastomosis. *Semin Pediatr Surg*. 2017;26(6):384–390. DOI: 10.1053/j.sempedsurg.2017.10.008

20. Ikeuchi H, Uchino M, Sugita A, et al. Long-term outcomes following restorative proctocolectomy ileal pouch-anal anastomosis in pediatric ulcerative colitis patients: Multicenter national study in Japan. *Ann Gastroenterol Surg*. 2018;2(6):428–433. DOI: 10.1002/ags3.12198

21. Drews JD, Onwuka EA, Fisher JG, et al. Complications after proctocolectomy and ileal pouch-anal anastomosis in pediatric patients: A systematic review. *J Pediatr Surg*. 2019;54(7):1331–1339. DOI: 10.1016/j.jpedsurg.2018.08.047

22. Diederer K, Sahami SS, Tabbers MM, et al. Outcome after restorative proctocolectomy and ileal pouch-anal anastomosis in children and adults. *Br J Surg*. 2017;104(12):1640–1647. DOI: 10.1002/bjs.10678

23. Nyholm I, Hukkinen M, Koivusalo A, et al. Long-term single-centre outcomes after proctocolectomy with ileoanal anastomosis for paediatric ulcerative colitis. *J Crohn's Colitis*. 2019;13(3):302–308. DOI: 10.1093/ecco-jcc/jyy175

24. Polites SF, Zarroug AE, Moir CR, Potter DD. Single-incision laparoscopic ileal pouch-anal anastomosis in children — how does it compare to a laparoscopic-assisted approach? *J Laparoendosc Adv Surg Tech*. 2015;25(2):167–171. DOI: 10.1089/lap.2014.0297

25. Shannon A, Eng K, Kay M, et al. Long term follow up of ileal pouch anal anastomosis in a large cohort of pediatric and young adult patients with ulcerative colitis. *J Pediatr Surg*. 2016;51(7):1181–1186. DOI: 10.1016/j.jpedsurg.2015.12.012

26. McKenna NP, Mathis KL, Khasawneh MA, et al. Obese patients undergoing Ileal pouch-anal anastomosis: short- and long-term surgical outcomes. *Inflamm Bowel Dis*. 2017;23(12):2142–2146. DOI: 10.1097/MIB.0000000000001238

27. Magro F, Gionchetti P, Eliakim R, et al. Third european evidence-based consensus on diagnosis and management of ulcerative colitis.



Part 1: definitions, diagnosis, extra-intestinal manifestations, pregnancy, cancer surveillance, surgery, and ileo-anal pouch disorders. *J Crohn's Colitis*. 2017;11(6):649–670. DOI: 10.1093/ecco-jcc/jjx008

**28.** Dukleska K, Berman L, Aka AA, et al. Short-term outcomes in children undergoing restorative proctocolectomy with ileal-

pouch anal anastomosis. *J Pediatr Surg*. 2018;53(6):115–1159. DOI: 10.1016/j.jpedsurg.2018.02.075

**29.** Huang CC, Rescorla FJ, Landman MP. Clinical outcomes after ileal pouch-anal anastomosis in pediatric patients. *J Surg Res*. 2019;234:72–76. DOI: 10.1016/j.jss.2018.09.011

## ОБ АВТОРАХ

**\*Линара Радиковна Хабибуллина**, врач – детский хирург; адрес: Россия, 119571, Москва, Ленинский пр., д. 117; ORCID: 0000-0002-1515-0699; eLibrary SPIN: 7241-8029; e-mail: habibull.lin@yandex.ru

**Александр Юрьевич Разумовский**, д-р мед. наук, профессор, чл.-корр. РАН, заведующий кафедрой детской хирургии; ORCID: 0000-0002-9497-4070; eLibrary SPIN: 3600-4701; e-mail: 1595105@mail.ru

**Ольга Вячеславовна Щербакова**, д-р мед. наук, врач-детский хирург, колопроктолог, заведующая хирургическим отделением; ORCID: 0000-0002-8514-3080; eLibrary SPIN: 3478-8606; e-mail: Shcherbakova\_o\_v@rdkb.ru

## AUTHORS' INFO

**\*Linara R. Khabibullina**, pediatric surgeon of the surgeon department; address: 117 Leninsky st., Moscow, 119571, Russia; ORCID: 0000-0002-1515-0699; eLibrary SPIN: 7241-8029; e-mail: habibull.lin@yandex.ru

**Alexander Yu. Razumovskiy**, MD, Dr. Sci. (Med.), professor, correspondent member of Russian Academy of Sciences, head of pediatric surgery department, pediatric surgeon; ORCID: 0000-0002-9497-4070; eLibrary SPIN: 3600-4701; e-mail: 1595105@mail.ru

**Olga V. Shcherbakova**, MD, Dr. Sci. (Med.), Head of Department of Pediatric Surgery, pediatric surgeon; ORCID: 0000-0002-8514-3080; eLibrary SPIN: 3478-8606; e-mail: Shcherbakova\_o\_v@rdkb.ru

\* Автор, ответственный за переписку / Corresponding author

DOI: <https://doi.org/10.17816/psaic1528>

Научная статья

# Послеоперационные осложнения у мальчиков с аноректальными мальформациями в зависимости от способа низведения кишки

Д.Д. Морозов<sup>1,2</sup>, А.Э. Агавелян<sup>1</sup>, Р.В. Халафов<sup>1,2</sup>, В.С. Шумихин<sup>1,2</sup>, О.Г. Мокрушина<sup>1,2</sup><sup>1</sup> Российский национальный исследовательский медицинский университет им. Н.И. Пирогова, Москва, Россия;<sup>2</sup> Детская городская клиническая больница им. Н.Ф. Филатова, Москва, Россия

## АННОТАЦИЯ

**Актуальность.** Частота встречаемости аноректальных мальформаций варьирует от 1 : 1500 до 1 : 5000 живорожденных. В настоящее время при различных формах аноректальных мальформаций, встречающихся у мальчиков, нет консенсуса относительно выбора определенного оперативного метода лечения. Низведение кишки на промежность при данных пороках возможно выполнять как через задний сагиттальный доступ, так и при помощи лапароскопической техники.

**Цель** — оценить риск послеоперационных осложнений и определить их специфичность у мальчиков с аноректальными мальформациями в зависимости от способа низведения прямой кишки.

**Материалы и методы.** В одноцентровое ретроспективное когортное исследование включены пациенты мужского пола с аноректальными мальформациями, которым была выполнена радикальная коррекция аноректального порока развитием посредством проведения задней сагиттальной (I группа) или видеоассистированной аноректопластики (II группа) в возрасте до 1 года в Детской городской клинической больнице им. Н.Ф. Филатова (Москва) в период с 2008 по 2022 г. Регистрировали послеоперационные и интраоперационные осложнения, а также количество необходимых повторных хирургических вмешательств для коррекции осложнений.

**Результаты.** В I группу вошло 33 пациента, из них у 18 (55 %) диагностирована аноректальная мальформация с ректобульбарным свищом, у 12 (36 %) — аноректальная мальформация без свища, у 3 (9 %) — ректопростатический свищ. II группу составили 99 пациентов с диагностированной аноректальной мальформацией, из которых 53 (54 %) ребенка с ректопростатическим свищом, 30 (30 %) — с ректобульбарным свищом, 9 (9 %) — с ректопузырным свищом, 7 (7 %) — без свища. Общая частота встречаемости интра- и послеоперационных осложнений была статистически достоверно выше у детей после задней сагиттальной аноректопластики в сравнении с видеоассистированной аноректопластикой: I — 19 (58 %) vs II — 33 (33 %);  $p = 0,014$ . Количество повторных хирургических вмешательств для коррекции осложнений значимо не отличалось между исследуемыми группами: I — 8 (24 %) vs II — 26 (26 %);  $p = 0,819$ . Значимо больший риск повреждения уретры был определен при выполнении задней сагиттальной аноректопластики, в сравнении с видеоассистированной: I — 4 (12 %) vs II — 0 (0 %);  $p < 0,001$ . Таким образом, мы не обнаружили послеоперационных осложнений более характерных как для видеоассистированной, так и заднесагиттальной аноректопластики.

**Заключение.** Полученные результаты определяют видеоассистированную аноректопластику как состоятельный и перспективный метод, не имеющий специфичных послеоперационных осложнений при технически верном выполнении. Требуется разработка четких критериев рациональной мобилизации прямой кишки и объема диссекции ректоуретрального свища в ходе видеоассистированной аноректопластики, что позволит минимизировать риски послеоперационных осложнений и необходимость выполнения повторных оперативных вмешательств.

**Ключевые слова:** аноректальные мальформации; послеоперационные осложнения; видеоассистированная аноректопластика; задняя сагиттальная аноректопластика; врожденные пороки; дети.

## Как цитировать

Морозов Д.Д., Агавелян А.Э., Халафов Р.В., Шумихин В.С., Мокрушина О.Г. Послеоперационные осложнения у мальчиков с аноректальными мальформациями в зависимости от способа низведения кишки // Российский вестник детской хирургии, анестезиологии и реаниматологии. 2023. Т. 13, № 3. С. 341–351. DOI: <https://doi.org/10.17816/psaic1528>

DOI: <https://doi.org/10.17816/psaic1528>

Research Article

# Postoperative complications in males with anorectal malformations depending on the surgical approach

Dmitrii D. Morozov<sup>1,2</sup>, Anzhelika E. Agavelyan<sup>1</sup>, Rashid V. Khalafov<sup>1,2</sup>,  
Vasiliy S. Shumikhin<sup>1,2</sup>, Olga G. Mokrushina<sup>1,2</sup><sup>1</sup> Pirogov Russian National Research Medical University, Moscow, Russia;<sup>2</sup> N.F. Filatov Children's City Clinical Hospital, Moscow, Russia

## ABSTRACT

**BACKGROUND:** Anorectal abnormalities occur in 1:1,500 to 1:5,000 live births. There is still no agreement on the best surgical procedure for treating some types of anorectal abnormalities in males. Anorectoplasty could be performed using the posterior sagittal approach and using laparoscopic techniques.

**AIM:** To assess the risk of postoperative complications and determine their specificity in males with anorectal malformations, depending on the surgery approach.

**MATERIALS AND METHODS:** A single-center retrospective cohort study was performed. Male patients with anorectal malformations who had surgical correction of anorectal malformation by posterior sagittal (group I) or laparoscopic-assisted anorectoplasty (group II) at the age of up to 1 yr at the N.F. Filatov Children's City Clinical Hospital from 2008 to 2022. Postoperative and intraoperative problems and the number of surgical interventions that had to be redone to correct issues were noted.

**RESULTS:** Of the 33 patients in group I, 18 (55%) had anorectal malformations with bulbar fistula, 12 (36%) had anorectal malformations without fistula, and three (9%) had a prostatic fistula. Group II included 99 patients, with 53 (54%) having anorectal malformations with prostatic fistula, 30 (30%) having anorectal malformations with bulbar fistula, nine (9%) having anorectal malformations with bladder neck fistula, and seven (7%) having anorectal malformations without a fistula. The incidence of intraoperative and postoperative complications was statistically significantly higher in children after posterior sagittal anorectoplasty than laparoscopic-assisted anorectoplasty: I, 19 (58%) versus II, 33 (33%);  $p = 0.014$ . The number of redo surgical interventions to correct complications did not differ significantly between the studied groups: I, 8 (24%) versus II, 26 (26%);  $p = 0.819$ . The incidence of urethral damage was identified with posterior sagittal anorectoplasty compared with laparoscopic-assisted anorectoplasty: I, 4 (12%) versus II, 0 (0%);  $p < 0.001$ . We found no differences in postoperative complications between laparoscopic-assisted and posterior sagittal anorectoplasty.

**CONCLUSIONS:** The results define laparoscopic-assisted anorectoplasty as a viable and promising method that does not have specific postoperative complications if it is technically correctly performed. It is necessary to develop clear criteria for rectum mobilization and the volume of rectourethral fistula dissection during laparoscopic-assisted surgery to reduce the risks of postoperative problems and repeat surgery.

**Keywords:** anorectal malformations; children; congenital defects; laparoscopic-assisted anorectoplasty; posterior sagittal anorectoplasty; postoperative complications.

## To cite this article

Morozov DD, Agavelyan AE, Khalafov RV, Shumikhin VS, Mokrushina OG. Postoperative complications in males with anorectal malformations depending on the surgical approach. *Russian Journal of Pediatric Surgery, Anesthesia and Intensive Care*. 2023;13(3):341–351. DOI: <https://doi.org/10.17816/psaic1528>

Received: 04.06.2023

Accepted: 24.07.2023

Published: 28.09.2023

DOI: <https://doi.org/10.17816/psaic1528>

# 与肛门直肠畸形男孩的术后并发症取决于肠道下降方法有关的问题

Dmitrii D. Morozov<sup>1,2</sup>, Anzhelika E. Agavelyan<sup>1</sup>, Rashid V. Khalafov<sup>1,2</sup>,  
Vasiliy S. Shumikhin<sup>1,2</sup>, Olga G. Mokrushina<sup>1,2</sup>

<sup>1</sup> Pirogov Russian National Research Medical University, Moscow, Russia;

<sup>2</sup> N.F. Filatov Children's City Clinical Hospital, Moscow, Russia

## 简评

**论证。** 肛门直肠畸形的发病率从1:1500到1:5000不等。目前,对于男孩各种肛门直肠畸形的手术治疗方法来说,专家还没有达成共识。在存在这些畸形的情况下,可以通过后矢状切口或腹腔镜技术将肠管下降到会阴部。

**该研究的目的是**评估肛门直肠畸形男孩术后并发症的风险,并根据直肠下降方法确定其特异性。

**材料与方**法。一项单中心回顾性队列研究纳入了肛门直肠畸形的男性患者。这些患者在1岁前接受了后矢状(I组)或视频辅助肛门直肠成形术(II组)的肛门直肠畸形根治术。治疗是在N.F.Filatov儿童市立临床医院进行的。医生记录了术后和术中的并发症以及为纠正并发症而重复进行手术的次数。

**结果。** 第一组包括33名患者,其中18名(55%)确诊为肛门直肠畸形伴直肠尿道瘘,12名(36%)确诊为肛门直肠畸形无瘘管,3名(9%)确诊为直肠前列腺瘘。第二组包括99名确诊为肛门直肠畸形的患者,其中53名(54%)患儿患有直肠前列腺瘘,30名(30%)患儿患有直肠尿道瘘,9名(9%)患儿患有直肠膀胱瘘,7名(7%)患儿未无瘘管。与视频辅助肛门直肠成形术相比,后矢状肛门直肠成形术患儿术中和术后并发症的总发生率明显更高: I组中的19例(58%)对II组中的33例(33%);  $p = 0.014$ 。为纠正并发症而重复进行手术的次数在研究组之间没有显著差异: I组中的8例(24%)对II组中的26例(26%);  $p = 0.819$ 。与视频辅助肛门成形术相比,后矢状肛门成形术的尿道损伤风险明显更高: I组中的4例(12%)对II组中的0例(0%);  $p < 0.001$ 。因此,我们发现了,视频辅助肛门直肠成形术和后矢状肛门直肠成形术的术后并发症都不典型。

**结论。** 所获得的结果表明,视频辅助肛门成形术是一种有效且前途广阔的方法。如果技术操作得当,这种方法不会出现特殊的术后并发症。在进行视频辅助肛门直肠成形术的过程中,有必要为直肠的合理移动和直肠尿道瘘的解剖容量制定明确的标准。这将有助于最大限度地降低术后并发症的风险和重复进行手术干预的需要。

**关键词:** 肛门直肠畸形; 术后并发症; 视频辅助肛门直肠成形术; 后矢状肛门直肠成形术; 先天性畸形; 儿童。

## 引用本文

Morozov DD, Agavelyan AE, Khalafov RV, Shumikhin VS, Mokrushina OG. 与肛门直肠畸形男孩的术后并发症取决于肠道下降方法有关的问题. *Russian Journal of Pediatric Surgery, Anesthesia and Intensive Care*. 2023;13(3):341–351. DOI: <https://doi.org/10.17816/psaic1528>

收到: 04.06.2023

接受: 24.07.2023

发布日期: 28.09.2023

## АКТУАЛЬНОСТЬ

Частота встречаемости аноректальных мальформаций (АРМ) варьирует от 1:1500 до 1:5000 живорожденных, 57 % пациентов с АРМ мужского пола [1]. При некоторых формах АРМ, встречающихся у мальчиков (ректоуретральный свищ, ректовезикальный свищ, без свища) в настоящее время нет консенсуса относительно выбора оперативного метода лечения [2]. Низведение кишки на промежность при указанных выше пороках возможно выполнять как через задний сагиттальный доступ, так и при помощи лапароскопической техники. Согласно литературным данным, некоторые авторы у таких пациентов предпочитают выполнять заднюю сагиттальную аноректопластику (ЗСАП), обосновывая выбор увеличением частоты встречаемости при проведении видеоассистированной аноректопластики (ВАП) определенных осложнений, таких как пролапс слизистой оболочки прямой кишки и сохранение культи ректоуретрального свища [3, 4]. Несмотря на описанные выше риски, ВА активно применяется детскими хирургами при коррекции АРМ у мальчиков в силу меньшей травматичности относительно мышечного сфинктерного комплекса и хорошей визуализации анатомических структур при мобилизации прямой кишки и ректоуретрального свища. Ряд современных исследований демонстрирует отсутствие значимой разницы касательно встречаемости послеоперационных осложнений, также не определено превосходство какой-либо из техник в отношении функционального результата лечения [5, 6].

С учетом вышеперечисленного была разработана цель данного исследования.

*Цель* — оценка риска послеоперационных осложнений и определение их специфичности у мальчиков с аноректальными мальформациями в зависимости от способа низведения прямой кишки.

## МАТЕРИАЛЫ И МЕТОДЫ

### Дизайн исследования

Дизайн научной работы представляет собой одноцентровое ретроспективное когортное исследование.

### Критерии соответствия

В исследование были включены все пациенты мужского пола с аноректальными мальформациями, которым в Детской городской клинической больнице им. Н.Ф. Филатова г. Москвы (ДГКБ им. Н.Ф. Филатова) была выполнена радикальная коррекция аноректального порока развития посредством ЗСАП или ВАП в возрасте до 1 года.

В I группу исследования включены пациенты, которым проводили ЗСАП. Во II группу вошли дети с коррекцией аноректального порока посредством ВАП.

## Условия проведения

Исследование проводилось на клинической базе кафедры детской хирургии педиатрического факультета Российского национального исследовательского медицинского университета (РНИМУ) им. Н.И. Пирогова — ДГКБ имени Н.Ф. Филатова.

Проведение исследования было одобрено локальным этическим комитетом РНИМУ им. Н.И. Пирогова, протокол № 228 от 17 апреля 2023 г.

## Продолжительность исследования

В ретроспективном исследовании принимали участие пациенты, проходившее лечение в период с 2008 по 2022 г.

## Описание медицинского вмешательства

Хирургическую коррекцию аноректального порока развития выполняли посредством ЗСАП по А. Pena (I группа) [7] или ВАП по K. Georgeson (II группа) [8].

## Основной исход исследования

Основными исходами в представленном исследовании являются послеоперационные и интраоперационные осложнения, а также количество необходимых повторных хирургических вмешательств для их коррекции.

Из числа интраоперационных осложнений оценивали повреждение анатомических структур, кровопотерю (необходимость трансфузии), конверсию (для II группы).

Среди ранних послеоперационных осложнений оценивали частоту встречаемости инфекции послеоперационной раны и расхождения швов на промежности, несостоятельности швов на культе ректоуретрального свища, ранней спаечной кишечной непроходимости.

Из числа поздних послеоперационных осложнений регистрировали стеноз неоануса, пролапс слизистой оболочки прямой кишки, остаток ректоуретрального свища, ретракцию прямой кишки.

## Дополнительные исходы исследования

Для оценки однородности сравниваемых групп регистрировали: срок гестации и вес ребенка при рождении; наличие сочетанных пороков развития; значения крестцового индекса, возраст при выполнении радикальной коррекции аноректального порока развития. Сравнивали также длительность выполнения оперативного вмешательства и срок нахождения в стационаре после оперативного лечения.

## Методы регистрации исходов

Всем пациентам в предоперационном периоде выполняли стандартный комплекс инструментальных исследований для диагностики аноректального порока развития и сочетанных аномалий: ультразвуковое исследование (УЗИ) промежности, мочевыделительной системы, органов брюшной полости, спинного мозга; обзорная рентгенография костей таза с вычислением крестцового индекса



по стандартной методике, дистальная колостография, микционная цистоуретрография; электрокардиография и эхокардиография [9].

Ранние послеоперационные осложнения диагностировали с помощью клинического осмотра, УЗИ малого таза и брюшной полости с определением свободной жидкости, микционную цистоуретрографию при подозрении на наличие повреждения уретры и мочевого затека, а также рентгенологическое исследование пассажа контрастного вещества по желудочно-кишечному тракту при наличии симптомов кишечной непроходимости.

Для диагностики пролапса слизистой оболочки прямой кишки, ее ретракции и стеноза неоануса проводили клинический осмотр промежности после окончания курса бужирования, при необходимости выполняли калибровочное бужирование неоануса расширителями Гегара. Наличие культи ректоуретрального свища диагностировали при помощи микционной цистоуретрографии.

## Статистический анализ

*Принципы расчета размера выборки:* размер выборки предварительно не рассчитывался.

*Методы статистического анализа данных:* статистический анализ полученных данных выполняли в лицензионной программе Microsoft Excel 16.47.1 с использованием лицензионного пакета XLSTAT 2020.1.1. Учитывая нормальное распределение в выборках анализируемых признаков (определено при помощи критерия Колмагорова – Смирнова), применяли параметрическую статистику: *t*-критерий Стьюдента, хи-квадрат Пирсона. Средние значения в тексте представлены как среднее арифметическое значение  $\pm$  стандартное отклонение. Статистически значимыми считались результаты при  $p < 0,05$ .

## РЕЗУЛЬТАТЫ

### Объекты (участники) исследования

В I группу вошло 33 пациента, из них у 18 (55 %) диагностирована АРМ с ректобульбарным свищом, у 12 (36 %) — АРМ без свища, а у 3 (9 %) мальчиков установлен диагноз АРМ с ректопростатическим свищом. II группу составили 99 пациентов, из которых у 53 (54 %) диагностирована

АРМ с ректопростатическим свищом, у 30 (30 %) — АРМ с ректобульбарным свищом, у 9 (9 %) — АРМ с ректопузырным свищом, а у 7 (7 %) — АРМ без свища.

*Однородность сравниваемых групп:* исследуемые группы не отличались по среднему сроку гестации (I группа —  $37,94 \pm 0,42$  нед., II группа —  $38,27 \pm 0,21$  нед.;  $p = 0,491$ ) и весу при рождении (I группа —  $2953,64 \pm 113,35$  г, II группа —  $3094,64 \pm 61,04$  г;  $p = 0,275$ ).

У 24 (73 %) детей I группы диагностировали сочетанные пороки развития, среди пациентов II группы 81 (82 %) имел ассоциированные аномалии, статистически значимой разницы по данному показателю не зафиксировано ( $p = 0,263$ ). Среди сочетанных пороков развития наиболее часто регистрировали пороки мочевыделительной системы [I группа — 18 (55 %), II группа — 60 (60 %)] и врожденные пороки сердца [I группа — 6 (18 %), II группа — 26 (26 %)]. Достоверных различий между группами в частоте встречаемости сочетанных аномалий развития не было (табл. 1). Отдельно стоит отметить отсутствие статистически значимой разницы между группами при сравнении значений крестцового индекса, определяемого на рентгенограммах костей таза по стандартной методике: в I группе среднее значение составило  $0,69 \pm 0,02$ , во II группе —  $0,65 \pm 0,02$  ( $p = 0,186$ ) [10].

Всем детям в обеих группах выполнена колостомия в первые сутки жизни как первый этап хирургического лечения (I группа —  $1,19 \pm 0,09$  сут, II группа —  $1,22 \pm 0,09$  сут;  $p = 0,814$ ). Средний возраст пациентов во время радикальной хирургической коррекции аноректального порока развития в I группе составил  $110,7 \pm 7,5$  сут, во II группе —  $126,3 \pm 5,6$  сут, статистически значимой разницы по данному показателю не выявлено ( $p = 0,098$ ).

## Результаты исследования

Общая частота встречаемости интра- и послеоперационных осложнений была статистически достоверно выше у детей после ЗСАП в сравнении с ВАП: I группа — 19 (58 %) vs II — 33 (33 %);  $p = 0,014$  (табл. 2). Вместе с этим количество необходимых хирургических вмешательств для коррекции осложнений значимо не отличалось между исследуемыми группами: I — 8 (24 %) vs II — 26 (26 %);  $p = 0,819$ .

Таблица 1. Сочетанные пороки развития

Table 1. Associated congenital defects

Виды пороков	I группа	II группа	<i>p</i>
Врожденные пороки сердца	6 (18 %)	26 (26 %)	0,335
Пороки мочевыделительной системы	18 (55 %)	60 (60 %)	0,499
Пороки желудочно-кишечного тракта	4 (12 %)	8 (8 %)	0,496
Миелодисплазия	3 (9 %)	20 (20 %)	0,140
Пресакральные образования	3 (9 %)	5 (5 %)	0,408
Пороки крестца и копчика	2 (6 %)	11 (11 %)	0,400
Другие скелетные пороки	6 (18 %)	18 (18 %)	1,000



Таблица 2. Послеоперационные осложнения в зависимости от способа низведения кишки

Table 2. Postoperative complications depending on the pull-through approach

Вид осложнения	I группа	II группа	<i>p</i>
Интраоперационные осложнения			
Повреждение уретры	4 (12 %)	0 (0 %)	0,001
Ранние послеоперационные осложнения			
Инфекция/расхождение послеоперационной раны на промежности	3 (9 %)	2 (2 %)	0,066
Несостоятельность швов на культе ректоуретрального свища	0 (0 %)	1 (1 %)	0,563
Спаечная кишечная непроходимость	0 (0 %)	2 (2 %)	0,312
Поздние послеоперационные осложнения			
Пролапс слизистой оболочки прямой кишки	8 (24 %)	18 (18 %)	0,298
Культе ректоуретрального свища	0 (0 %)	2 (2 %)	0,411
Стеноз неоануса	3 (9 %)	4 (4 %)	0,263
Ретракция прямой кишки	0 (0 %)	4 (4 %)	0,312
Всего	19 (58 %)	33 (33 %)	0,014

### Интраоперационные осложнения

Ни в одной группе исследования мы не обнаружили случаев значимой кровопотери, требующей трансфузии элементов крови, также не было случаев конверсии во II группе. Единственное встречающееся интраоперационное осложнение — повреждение уретры — было зарегистрировано у 4 (12 %) пациентов I группы, при выполнении ВАП данное осложнение не встречалось ни у одного пациента ( $p = 0,001$ ). Во всех случаях дефект уретры был обнаружен интраоперационно и ушит двухрядным швом, одному ребенку также была установлена цистостома в связи с врожденным стенозом уретры и невозможностью установки уретрального катетера. Стоит отметить формирование у одного из детей с интраоперационным повреждением уретры мочевого затека после

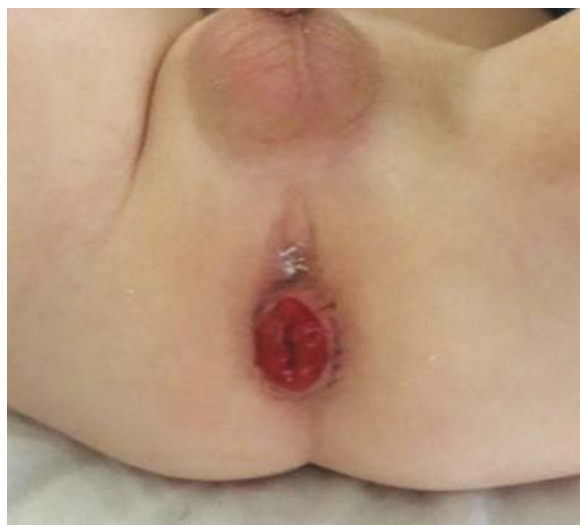

Рис. 1. Выраженный пролапс слизистой оболочки прямой кишки у пациента после видеоассистированной аноректопластики  
Fig. 1. The severe rectal prolapse in a patient after laparoscopic-assisted anorectoplasty

самопроизвольного извлечения уретрального катетера на 2-е послеоперационные сутки, в связи с чем пациенту была установлена цистостома. У одного из пациентов с повреждением уретры через месяц после операции был выявлен вторичный ректоуретральный свищ, что потребовало выполнения повторной реконструктивной операции.

### Ранние послеоперационные осложнения

Среди ранних послеоперационных осложнений инфекция/расхождение послеоперационной раны на промежности наблюдалось чаще у пациентов I группы — 3 (9 %), в сравнении со II группой — 2 (2 %), хотя статистически значимой разницы относительно данного осложнения не было ( $p = 0,066$ ). Не выявлено достоверных отличий в частоте встречаемости несостоятельности швов на культе ректоуретрального свища [I — 0 (0 %) vs II — 1 (1 %);  $p = 0,563$ ] и спаечной кишечной непроходимости в раннем послеоперационном периоде [I — 0 (0 %) vs II — 2 (2 %);  $p = 0,312$ ]. У единственного пациента с несостоятельностью швов на культе ректоуретрального свища осложнение было установлено на 8-е послеоперационные сутки и корригировано путем установки цистостомы, восстановлением уретрального катетера и проведением консервативной терапии. Кишечная непроходимость у 2 пациентов II группы потребовала выполнения лапароскопии с адгезиолизисом.

Средняя длительность нахождения в стационаре после хирургического лечения в I группе составила  $16,3 \pm 1,9$  сут, во II группе —  $12,8 \pm 0,6$  сут, статистически значимой разницы по данному показателю не выявлено ( $p = 0,081$ ).

### Поздние послеоперационные осложнения

Пролапс слизистой оболочки прямой кишки регистрировали несколько реже у пациентов после ВАП: I — 8 (24 %) vs II — 18 (18 %), статистически значимой данная разница не являлась ( $p = 0,298$ ). Вместе с этим

мы обнаружили, что среди пациентов с пролапсом слизистой оболочки прямой кишки в I группе только половине требовалось хирургическое лечение, в то время как во II группе оперативную коррекцию данного осложнения выполняли значительно чаще — 4 (50 %) vs 16 (89 %),  $p = 0,03$  (рис. 1).

В исследовании выявлена корреляция между значением крестцового индекса и частоты встречаемости пролапса прямой кишки у пациентов после ЗСАП: среди пациентов с крестцовым индексом  $>0,7$  пролапс регистрировали у 1 (6 %), в то время как среди детей со значением индекса  $<0,7$  данное осложнение встречалось у 7 (41 %);  $p < 0,05$ . При этом данной корреляции мы не обнаружили во II группе, где среди пациентов с крестцовым индексом  $>0,7$  пролапс регистрировали у 8 (16 %), среди детей с значением индекса  $<0,7$  — так же у 8 (17 %);  $p > 0,05$ .

Частота встречаемости культи ректоуретрального свища статистически значимо не отличалась между группами: I — 0 (0 %) vs II — 2 (2 %);  $p = 0,411$ . У пациентов II группы остаток культи был обнаружен в ходе рентгенологического обследования по поводу сопутствующей урологической патологии (рис. 2). Несмотря на отсутствие у детей клинических проявлений данного осложнения, обоим пациентам было выполнено лапароскопическое иссечение культи с целью избежания возможных проблем в будущем.

Стеноз неоануса был диагностирован у пациентов I группы незначительно чаще: I — 3 (9 %) vs II — 4 (4 %);  $p = 0,263$ . Повторная реконструктивная операция в связи с данным осложнением была выполнена 1 ребенку I группы и 1 ребенку II группы, у остальных детей стеноз неоануса был скорректирован курсом бужирования.

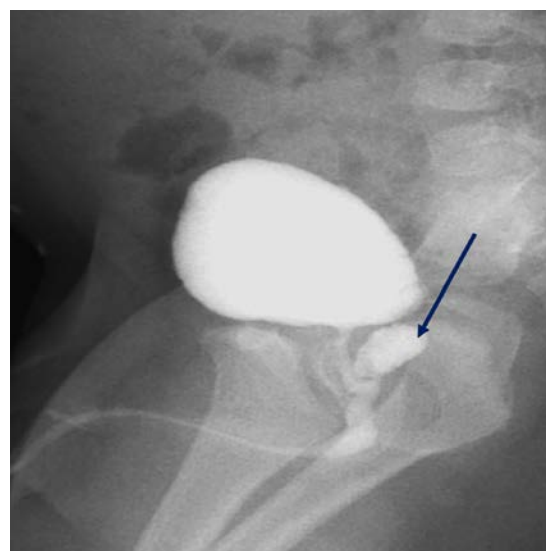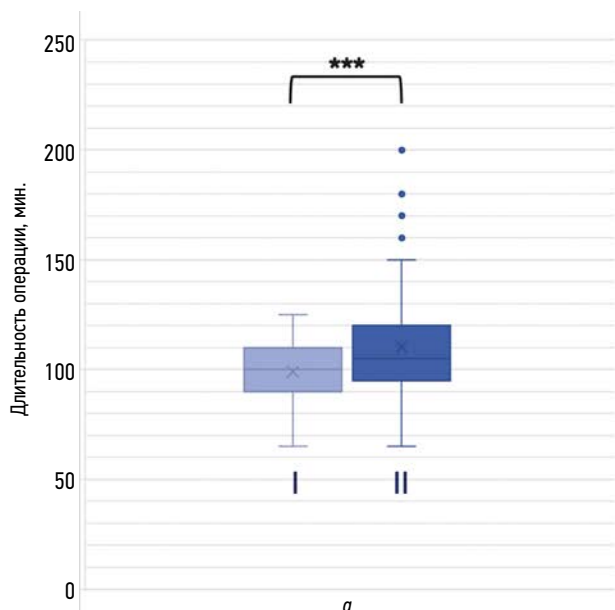


Рис. 2. Культи ректоуретрального свища (стрелка) у пациента после видеоассистированной аноректопластики

Fig. 2. Remnant of original fistula in a patient after laparoscopic-assisted anorectoplasty

Ретракция прямой кишки в нашем исследовании наблюдалась только у пациентов II группы, при этом статистически значимой разницы не было: I — 0 (0 %) vs II — 4 (4 %);  $p = 0,312$ . Во всех случаях требовалось выполнение повторной анопластики.

#### Дополнительные исходы исследования

Средняя продолжительность выполнения ЗСАП (I группа) составила  $98,85 \pm 2,95$  мин, в то время как ВАП (II группа) потребовала  $110,29 \pm 2,55$  мин, разница между группами была статистически значимой,  $p = 0,004$  (рис. 3, а).

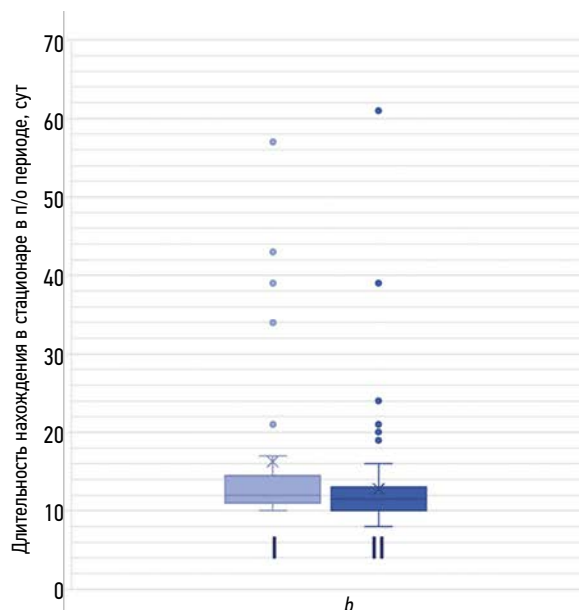


Рис. 3. Длительность операции (а) и послеоперационного периода нахождения в стационаре (б). I — задняя сагиттальная аноректопластика; II — видеоассистированная аноректопластика.  $*p < 0,05$

Fig. 3. The duration of the operation (a) and the length of stay in the hospital in the postoperative period (b). I, posterior sagittal anorectoplasty; II — laparoscopic-assisted anorectoplasty.  $*p < 0,05$

Средняя продолжительность нахождения в стационаре в послеоперационном периоде была несколько больше у пациентов I группы, но статистически достоверной разницы не выявлено: I —  $16,3 \pm 1,9$  сут vs II —  $12,8 \pm 0,6$  сут,  $p = 0,081$  (рис. 3, b).

## ОБСУЖДЕНИЕ

### Резюме основного результата исследования

В настоящем исследовании мы определили более высокую частоту встречаемости интра- и послеоперационных осложнений после ЗСАП у мальчиков в сравнении с ВАП. Отдельно стоит отметить большой риск повреждения уретры при выполнении ЗСАП, чем при ВАП.

Мы не обнаружили послеоперационных осложнений более характерных как для видеоассистированной, так и заднесагитальной аноректопластики, так же как и не было достоверной разницы в количестве необходимых повторных оперативных вмешательств. Вместе с этим результаты нашей работы позволяют предположить большой риск возникновения выраженных пролапсов слизистой оболочки прямой кишки, требующих хирургической коррекции, после ВАП.

### Обсуждение основного результата исследования

По данным крупного метаанализа Y. Nap и соавт. [6], частота встречаемости послеоперационных осложнений после ЗСАП у мальчиков с АРМ несколько выше в сравнении с ВАП (33 и 23 % соответственно) с пограничной статистической достоверностью (отношение шансов 0,66, 95 % доверительный интервал 0,44–0,99;  $p = 0,05$ ) [6]. В нашем исследовании мы также определили более высокий риск осложнений после ЗСАП со статистически достоверной разницей между исследуемыми группами.

Согласно результатам нашего исследования, интраоперационные осложнения встречаются статистически значимо чаще при выполнении ЗСАП в сравнении с ВАП, и заключаются в повреждении мочеиспускательного канала, что, на наш взгляд, отражает возможность лучшей визуализации структур малого таза во время ВАП. Похожие результаты обнаруживаются в исследованиях зарубежных коллег: так, хирурги из Японии регистрировали повреждение уретры при ЗСАП у 5 пациентов из 97 и ни у одного пациента из 56 при выполнении ВАП [11].

Среди ранних послеоперационных осложнений статистически значимых отличий между ЗСАП и ВАП в нашей работе не выявлено. В международной литературе имеются сведения о достоверно более высокой частоте встречаемости инфекции/расхождения послеоперационной раны промежности у пациентов, прооперированных с использованием заднего сагитального доступа в сравнении с пациентами, которым выполнялась ВАП (12–15

и 1–3 % соответственно) [12, 13]. Мы также регистрировали данное осложнение несколько чаще после ЗСАП в сравнении с ВАП (9 и 2 % соответственно), но без статистической значимости, что тоже коррелирует с данными ряда исследований [14, 15]. Более высокая частота встречаемости инфекции/расхождения послеоперационной раны промежности после ЗСАП в сравнении с ВАП, очевидно, объясняется большим размером послеоперационной раны на промежности и большой травматичностью. Достоверной разницы в частоте встречаемости других ранних послеоперационных осложнений нами выявлено не было, что согласуется с результатами исследований Y. Nap и соавт. [6].

Среди поздних послеоперационных осложнений отдельного внимания заслуживает пролапс слизистой оболочки прямой кишки, значительно более высокую частоту встречаемости которого отмечает ряд исследователей после выполнения ВАГ, что заставляет хирургов воздерживаться от применения данного метода оперативной коррекции АРМ у мальчиков [4, 16]. Согласно результатам научных работ T. Ishimaru и соавт. [3] и группы исследователей во главе с H. Koga [4], встречаемость пролапса слизистой оболочки низведенной кишки после лапароскопической аноректопластики достигает от 10 до 50 %, в то время как после ЗСАП данное осложнение выявляют в 0–29 % случаев. В нашей работе мы не обнаружили статистически значимой разницы между исследуемыми группами, что коррелирует и с заключениями L. Li, основанными на анализе наибольшего опыта для одной клиники и данными метаанализа Y. Nap и соавт. [5, 6]. Более того, частота встречаемости пролапса слизистой оболочки прямой кишки в нашем исследовании была несколько ниже у пациентов после ВАП в сравнении с ЗСАП (18 и 24 % соответственно). Накопленный опыт коррекции АРМ у мальчиков в нашей клинике позволил выработать методику рациональной ретроградной мобилизации прямой кишки в ходе ВАП, что обуславливает полученные результаты.

Заслуживает внимания выявленная в исследовании корреляция между значением крестцового индекса и частотой встречаемости пролапса прямой кишки у пациентов после ЗСАП и ее отсутствие во II группе. Вместе с этим мы определили, что пациенты с пролапсом слизистой оболочки прямой кишки после ВАП значимо чаще требовали хирургической коррекции данного осложнения в сравнении с детьми после ЗСАП. В литературе мы не нашли подобного сравнения, авторы либо регистрировали только те пролапсы слизистой оболочки прямой кишки, которые требовали оперативного вмешательства, либо не проводили сравнительный анализ лечения данного осложнения. На основании вышеперечисленных результатов мы считаем обоснованным предположение, что риск наличия пролапса прямой кишки у пациентов после ЗСАП в большей мере определяется изначальным развитием анатомических структур тазового дна и костей таза, в то время как у пациентов после ВАП основной

причиной, влияющей на встречаемость данного осложнения, является обширная мобилизация прямой кишки, которая и определяет большую выраженность пролапса слизистой оболочки прямой кишки у пациентов II группы. Другие исследования также определяют чрезмерную мобилизацию прямой кишки значимым фактором, ведущим к увеличению риска пролапса слизистой оболочки прямой кишки в послеоперационном периоде после ВАП [17, 18].

Следующее характерное послеоперационное осложнение у пациентов с АРМ после ВАП — наличие культи ректоуретрального свища, частота встречаемости которого по данным международной литературы достигает от 7 до 34 % [19, 20]. Данное утверждение не нашло поддержки в результатах нашего исследования, частота встречаемости культи ректоуретрального свища была минимальна в обеих группах исследования, статистически значимая разница не зафиксирована: I — 0 (0 %) vs II — 2 (2 %);  $p = 0,411$ . Аналогичные результаты представлены L. Li и соавт. [5], которые наличие культи ректоуретрального свища регистрировали только у 1 % пациентов как после ВАП, так и после ЗСАП. Таким образом, нам представляется, что технически правильное выполнение ВАП позволяет минимизировать риски данного осложнения. Статистически значимой разницы относительно частоты встречаемости стеноза неоануса и ретракции прямой кишки мы не выявили, что согласуется с большинством результатов крупных исследований [13, 21].

### Ограничения исследования

К ограничениям нашего исследования можно отнести разнородность сравниваемых групп относительно распределения форм АРМ.

## ЗАКЛЮЧЕНИЕ

Полученные результаты определяют ВАП как состоятельный и перспективный метод, не имеющий специфичных послеоперационных осложнений при технически верном выполнении. Итоги научного анализа подчеркивают необходимость разработки четких критериев рациональной мобилизации прямой кишки и объема диссекции ректоуретрального свища в ходе ВАП, что позволит минимизировать риски послеоперационных осложнений и необходимость выполнения повторных оперативных вмешательств у мальчиков с АРМ.

## СПИСОК ЛИТЕРАТУРЫ

1. Stephens F.D., Smith E.D. Classification, identification, and assessment of surgical treatment of anorectal anomalies // *Pediatr Surg Int*. 1986. Vol. 1, No. 4. P. 200–205. DOI: 10.1007/BF00177146
2. Morozov D., Pimenova E., Oculov E., et al. Preliminary analysis of the surgical treatment of anorectal malformations in Russia // *Eur J Pediatr Surg*. 2015. Vol. 25, No. 6. P. 537–540. DOI: 10.1055/s-0034-1387948

## ДОПОЛНИТЕЛЬНАЯ ИНФОРМАЦИЯ

**Вклад авторов.** Все авторы внесли существенный вклад в разработку концепции, проведение исследования и подготовку статьи, прочли и одобрили финальную версию перед публикацией. Личный вклад каждого автора: Д.Д. Морозов — обзор литературы, сбор и анализ литературных источников, курация пациентов, составление научной базы данных и ее анализ, написание текста статьи; А.Э. Агавелян — сбор и анализ литературных источников, составление научной базы данных и ее анализ; Р.В. Халафов — курация, хирургическое лечение пациентов; В.С. Шумихин — курация, хирургическое лечение пациента, редактирование текста статьи; О.Г. Мокрушина — курация, хирургическое лечение пациентов, разработка гипотезы и дизайна исследования, написание текста и редактирование статьи.

**Источник финансирования.** Авторы заявляют об отсутствии внешнего финансирования при проведении исследования и подготовке публикации.

**Конфликт интересов.** Авторы декларируют отсутствие явных и потенциальных конфликтов интересов, связанных с проведенным исследованием и публикацией настоящей статьи.

**Этический комитет.** Протокол исследования был одобрен локальным этическим комитетом РНИМУ им. Н.И. Пирогова (№ 228 от 17 апреля 2023 г.).

## ADDITIONAL INFORMATION

**Authors' contribution.** Thereby, all authors made a substantial contribution to the conception of the study, acquisition, analysis, interpretation of data for the work, drafting and revising the article, final approval of the version to be published and agree to be accountable for all aspects of the study. The contribution of each author: O.G. Mokrushina — designed the study; D.D. Morozov, R.V. Khalafov, A.E. Agavelyan — forming of a scientific database and its analysis, wrote the manuscript; O.G. Mokrushina, V.S. Shumikhin — oversaw the project.

**Funding source.** This study was not supported by any external sources of funding.

**Competing interests.** The authors declare that they have no competing interests.

**Ethics approval.** The present study protocol was approved by the local Ethics Committee of the Pirogov Russian National Research Medical University (No. 228 April 17, 2023).

3. Ishimaru T., Kawashima H., Tainaka T., et al. Laparoscopically assisted anorectoplasty for intermediate-type imperforate anus: comparison of surgical outcomes with the sacroperineal approach // *J Laparoendosc Adv Surg Tech A*. 2020. Vol. 30, No. 3. P. 350–354. DOI: 10.1089/lap.2018.0330
4. Koga H., Ochi T., Okawada M., et al. Yamataka Comparison of outcomes between laparoscopy-assisted and posterior sagittal



anorectoplasties for male imperforate anus with recto-bulbar fistula // *J Pediatr Surg*. 2014. Vol. 49, No. 12. P. 1815–1817. DOI: 10.1016/j.jpedsurg.2014.09.028

5. Li L., Ren X., Ming A., et al. Laparoscopic surgical technique to enhance the management of anorectal malformations: 330 cases' experience in a single center // *Pediatr Surg Int*. 2020. Vol. 36, No. 3. P. 279–287. DOI: 10.1007/s00383-019-04614-x

6. Han Y., Xia Z., Guo S., et al. Laparoscopically assisted anorectal pull-through versus posterior sagittal anorectoplasty for high and intermediate anorectal malformations: a systematic review and meta-analysis // *PloS One*. 2017. Vol. 12, No. 1. P. e0170421. DOI: 10.1371/journal.pone.0170421

7. Peña A., Devries P.A. Posterior sagittal anorectoplasty: important technical considerations and new applications // *J Pediatr Surg*. 1982. Vol. 17, No. 6. P. 796–811. DOI: 10.1016/s0022-3468(82)80448-x

8. Georgeson K.E., Inge T.H., Albanese C.T. Laparoscopically assisted anorectal pull-through for high imperforate anus — a new technique // *J Pediatr Surg*. 2000. Vol. 35, No. 6. P. 927–930; discussion 930–931. DOI: 10.1053/jpsu.2000.6925

9. Аверин В.И., Ионов А.Л., Караваева С.А., и др. Аноректальные мальформации у детей (Федеральные клинические рекомендации) // *Детская хирургия*. 2015. Т. 19, № 4. С. 29–35.

10. Vilanova-Sanchez A., Reck C.A., Sebastião Y.V., et al. Can sacral development as a marker for caudal regression help identify associated urologic anomalies in patients with anorectal malformation // *J Pediatr Surg*. 2018. Vol. 53, No. 11. P. 2178–2182. DOI: 10.1016/j.jpedsurg.2018.03.018

11. Fujiwara K., Ochi T., Koga H., et al. Lessons learned from lower urinary tract complications of anorectoplasty for imperforate anus with rectourethral/rectovesical fistula: Laparoscopy-assisted versus posterior sagittal approaches // *J Pediatr Surg*. 2021 Vol. 56, No. 7. P. 1136–1140. DOI: 10.1016/j.jpedsurg.2021.03.041

12. Tong Q.S., Tang S.T., Pu J.R., et al. Laparoscopically assisted anorectal pull-through for high imperforate anus in infants: intermediate results // *J Pediatr Surg*. 2011. Vol. 46, No. 8. P. 1578–1586. DOI: 10.1016/j.jpedsurg.2011.04.059

13. Yazaki Y., Koga H., Ochi T., et al. Surgical management of rectoprostatic and recto-bulbar anorectal malformations // *Pediatr Surg Int*. 2016. Vol. 32, No. 10. P. 939–944. DOI: 10.1007/s00383-016-3948-4

14. De Vos C., Arnold M., Sidler D., Moore S.W. A comparison of laparoscopic-assisted (LAARP) and posterior sagittal (PSARP) anorectoplasty in the outcome of intermediate and high anorectal malformations // *S Afr J Surg*. 2011. Vol. 49, No. 1. P. 39–43.

15. Tashiro J., Sola J.E., Thorson C.M., et al. Laparoscopic technique in the management of high anorectal malformations: a propensity score-matched outcome study using a large inpatient database // *J Laparoendosc Adv Surg Tech A*. 2020. Vol. 30, No. 1. P. 87–91. DOI: 10.1089/lap.2019.0248

16. Киргизов И.В., Минаев С.В., Гладкий А.П., и др. Лапароскопическая видеоассистированная аноректопластика у детей с высокой атрезией прямой кишки // *Колопроктология*. 2015. № 3(53). С. 46–51.

17. Ming A.X., Li L., Diao M., et al. Long term outcomes of laparoscopic-assisted anorectoplasty: a comparison study with posterior sagittal anorectoplasty // *J Pediatr Surg*. 2014. Vol. 49, No. 4. P. 560–563. DOI: 10.1016/j.jpedsurg.2013.11.060

18. Podevin G., Petit T., Mure P.Y., et al. Minimally invasive surgery for anorectal malformation in boys: a multicenter study // *J Laparoendosc Adv Surg Tech A*. 2009. Vol. 19, No. 1. P. 233–235. DOI: 10.1089/lap.2008.0137.supp

19. Tainaka T., Uchida H., Tanaka Y., et al. Long-term outcomes and complications after laparoscopic-assisted anorectoplasty vs. posterior sagittal anorectoplasty for high- and intermediate-type anorectal malformation // *Pediatr Surg Int*. 2018. Vol. 34, No. 10. P. 1111–1115. DOI: 10.1007/s00383-018-4323-4

20. Japanese multicenter study group on male high imperforate anus. Multicenter retrospective comparative study of laparoscopically assisted and conventional anorectoplasty for male infants with rectoprostatic urethral fistula // *J Pediatr Surg*. 2013. Vol. 48, No. 12. P. 2383–2388. DOI: 10.1016/j.jpedsurg.2013.08.010

21. Gupta C.R., Bhoj T., Mohta A., et al. Comparison of clinical outcome and anal manometry following laparoscopic-assisted anorectoplasty and posterior sagittal anorectoplasty in patients with high and intermediate anorectal malformation: A randomised controlled trial // *Afr J Paediatr Surg*. 2022. Vol. 19, No. 3. P. 160–163. DOI: 10.4103/ajps.AJPS\_176\_20

## REFERENCES

1. Stephens FD, Smith ED. Classification, identification, and assessment of surgical treatment of anorectal anomalies. *Pediatr Surg Int*. 1986;1(4):200–205. DOI: 10.1007/BF00177146

2. Morozov D, Pimenova E, Oculov E, et al. Preliminary analysis of the surgical treatment of anorectal malformations in Russia. *Eur J Pediatr Surg*. 2015;25(6):537–540. DOI: 10.1055/s-0034-1387948

3. Ishimaru T, Kawashima H, Tainaka T, et al. Laparoscopically assisted anorectoplasty for intermediate-type imperforate anus: comparison of surgical outcomes with the sacroperineal approach. *J Laparoendosc Adv Surg Tech A*. 2020;30(3):350–354. DOI: 10.1089/lap.2018.0330

4. Koga H, Ochi T, Okawada M, et al. Yamataka Comparison of outcomes between laparoscopy-assisted and posterior sagittal anorectoplasties for male imperforate anus with recto-bulbar fistula. *J Pediatr Surg*. 2014;49(12):1815–1817. DOI: 10.1016/j.jpedsurg.2014.09.028

5. Li L, Ren X, Ming A, et al. Laparoscopic surgical technique to enhance the management of anorectal malformations: 330 cases' experience in a single center. *Pediatr Surg Int*. 2020;36(3):279–287. DOI: 10.1007/s00383-019-04614-x

6. Han Y, Xia Z, Guo S, et al. Laparoscopically assisted anorectal pull-through versus posterior sagittal anorectoplasty for high and intermediate anorectal malformations: a systematic review and meta-analysis. *PloS One*. 2017;12(1):e0170421. DOI: 10.1371/journal.pone.0170421

7. Peña A, Devries PA. Posterior sagittal anorectoplasty: important technical considerations and new applications. *J Pediatr Surg*. 1982;17(6):796–811. DOI: 10.1016/s0022-3468(82)80448-x

8. Georgeson KE, Inge TH, Albanese CT. Laparoscopically assisted anorectal pull-through for high imperforate anus — a new technique. *J Pediatr Surg*. 2000;35(6):927–930; discussion 930–931. DOI: 10.1053/jpsu.2000.6925



9. Averin VI, Ionov AL, Karavaeva SA, et al. Anorectal malformations in children (Federal Clinical Recommendations). *Pediatric Surgery*. 2015;19(4):29–35. (In Russ.)
10. Vilanova-Sanchez A, Reck CA, Sebastião YV, et al. Can sacral development as a marker for caudal regression help identify associated urologic anomalies in patients with anorectal malformation. *J Pediatr Surg*. 2018;53(11):2178–2182. DOI: 10.1016/j.jpedsurg.2018.03.018
11. Fujiwara K, Ochi T, Koga H, et al. Lessons learned from lower urinary tract complications of anorectoplasty for imperforate anus with rectourethral/rectovesical fistula: Laparoscopy-assisted versus posterior sagittal approaches. *J Pediatr Surg*. 2021;56(7):1136–1140. DOI: 10.1016/j.jpedsurg.2021.03.041
12. Tong QS, Tang ST, Pu JR, et al. Laparoscopically assisted anorectal pull-through for high imperforate anus in infants: intermediate results. *J Pediatr Surg*. 2011;46(8):1578–1586. DOI: 10.1016/j.jpedsurg.2011.04.059
13. Yazaki Y, Koga H, Ochi T, et al. Surgical management of recto-prostatic and recto-bulbar anorectal malformations. *Pediatr Surg Int*. 2016;32(10):939–944. DOI: 10.1007/s00383-016-3948-4
14. De Vos C, Arnold M, Sidler D, Moore SW. A comparison of laparoscopic-assisted (LAARP) and posterior sagittal (PSARP) anorectoplasty in the outcome of intermediate and high anorectal malformations. *S Afr J Surg*. 2011;49(1):39–43.
15. Tashiro J, Sola JE, Thorson CM, et al. Laparoscopic technique in the management of high anorectal malformations: a propensity score-matched outcome study using a large inpatient database. *J Laparoendosc Adv Surg Tech A*. 2020;30(1):87–91. DOI: 10.1089/lap.2019.0248
16. Kirgizov IV, Minaev SV, Glagky AP, et al. Surgical treatment congenital anorectal malformations in infants. *Coloproctology*. 2015;(3(53)):46–51. (In Russ.)
17. Ming AX, Li L, Diao M, et al. Long term outcomes of laparoscopic-assisted anorectoplasty: a comparison study with posterior sagittal anorectoplasty. *J Pediatr Surg*. 2014;49(4):560–563. DOI: 10.1016/j.jpedsurg.2013.11.060
18. Podevin G, Petit T, Mure PY, et al. Minimally invasive surgery for anorectal malformation in boys: a multicenter study. *J Laparoendosc Adv Surg Tech A*. 2009;19(1):233–235. DOI: 10.1089/lap.2008.0137.supp
19. Tainaka T, Uchida H, Tanaka Y, et al. Long-term outcomes and complications after laparoscopic-assisted anorectoplasty vs. posterior sagittal anorectoplasty for high- and intermediate-type anorectal malformation. *Pediatr Surg Int*. 2018;34(10):1111–1115. DOI: 10.1007/s00383-018-4323-4
20. Japanese multicenter study group on male high imperforate anus. Multicenter retrospective comparative study of laparoscopically assisted and conventional anorectoplasty for male infants with rectoprostatic urethral fistula. *J Pediatr Surg*. 2013;48(12):2383–2388. DOI: 10.1016/j.jpedsurg.2013.08.010
21. Gupta CR, Bhoj T, Mohta A, et al. Comparison of clinical outcome and anal manometry following laparoscopic-assisted anorectoplasty and posterior sagittal anorectoplasty in patients with high and intermediate anorectal malformation: A randomised controlled trial. *Afr J Paediatr Surg*. 2022;19(3):160–163. DOI: 10.4103/ajps.AJPS\_176\_20

## ОБ АВТОРАХ

**\*Дмитрий Дмитриевич Морозов**, аспирант, детский хирург;  
адрес: Россия, 117997, Москва, ул. Островитянова, д. 1;  
ORCID: 0000-0002-9115-7008; eLibrary SPIN: 2982-1785;  
e-mail: dr.dd.morozov@gmail.com

**Анжелика Эриковна Агавелян**, студентка;  
ORCID: 0009-0005-5361-8589; e-mail: lika.lk@mail.ru

**Рашид Вахидович Халафов**, канд. мед. наук, ассистент;  
ORCID: 0000-0001-7998-5639; eLibrary SPIN: 7141-9649;  
e-mail: drrash777@gmail.com

**Василий Сергеевич Шумихин**, канд. мед. наук, доцент;  
ORCID: 0000-0001-9477-8785; eLibrary SPIN: 6405-8928;  
e-mail: pennylane@yandex.ru

**Ольга Геннадьевна Мокрушина**, д-р мед. наук, профессор;  
ORCID: 0000-0003-4444-6103; eLibrary SPIN: 5998-7470;  
e-mail: mokrushina@yandex.ru

## AUTHORS' INFO

**\*Dmitrii D. Morozov**, postgraduate student, pediatric surgeon;  
address: 1 Ostrovityanova str., Moscow, 117997, Russia;  
ORCID: 0000-0002-9115-7008; eLibrary SPIN: 2982-1785;  
e-mail: dr.dd.morozov@gmail.com

**Anzhelika E. Agavelyan**, student; ORCID: 0009-0005-5361-8589;  
e-mail: lika.lk@mail.ru

**Rashid V. Khalafov**, MD, Cand. Sci. (Med.), assistant;  
ORCID: 0000-0001-7998-5639; eLibrary SPIN: 7141-9649;  
e-mail: drrash777@gmail.com

**Vasily S. Shumikhin**, MD, Cand. Sci. (Med.), assistant professor;  
ORCID: 0000-0001-9477-8785; eLibrary SPIN: 6405-8928;  
e-mail: pennylane@yandex.ru

**Olga G. Mokrushina**, MD, Dr. Sci. (Med.), professor;  
ORCID: 0000-0003-4444-6103; eLibrary SPIN: 5998-7470;  
e-mail: mokrushina@yandex.ru

\* Автор, ответственный за переписку / Corresponding author

DOI: <https://doi.org/10.17816/psaic1534>

Научная статья

# Влияние пандемии новой коронавирусной инфекции на структуру обращений и госпитализации детей с неотложной хирургической патологией

Ю.Н. Болотов<sup>1</sup>, С.В. Минаев<sup>1</sup>, А.В. Исаева<sup>1</sup>, А.Н. Григорова<sup>2</sup>, Х.И. Алиева<sup>1</sup>, З.И. Хамхоева<sup>1</sup><sup>1</sup> Ставропольский государственный медицинский университет, Ставрополь, Россия;<sup>2</sup> Кубанский государственный медицинский университет, Краснодар, Россия

## АННОТАЦИЯ

**Актуальность.** Пандемия новой коронавирусной инфекции оказала влияние на многие сферы нашей жизни.**Цель** — анализ структурных изменений в оказании неотложной хирургической помощи детям во время пандемии COVID-19.**Материалы и методы.** Нами проведен сравнительный анализ обращаемости за неотложной хирургической помощью в приемное отделение краевой больницы в период жестких коронавирусных ограничений по сравнению с аналогичным периодом предыдущего (2019) года, а также количество госпитализаций в стационар пациентов, нуждающихся в хирургическом лечении по экстренным показаниям.**Результаты.** Количество обращений детей с подозрением на острую хирургическую патологию (острый аппендицит, гнойно-воспалительные заболевания мягких тканей, травмы живота и грудной клетки) достоверно снизилось более чем в 2 раза по сравнению с доковидным периодом (с 527 до 241 пациентов,  $p < 0,01$ ). Аналогичная тенденция прослеживалась и в отношении госпитализаций в стационар, которые достоверно сократились со 139 до 66 детей ( $p < 0,01$ ).**Выводы.** Таким образом, пандемия новой коронавирусной инфекции COVID-19 значительно повлияла на оказание помощи детям. Исследование показало ряд особенностей обращаемости и госпитализации детей в стационар с острой хирургической патологией.**Ключевые слова:** неотложная хирургическая помощь; дети; новая коронавирусная инфекция; COVID-19; структура больных; детская больница.

## Как цитировать

Болотов Ю.Н., Минаев С.В., Исаева А.В., Григорова А.Н., Алиева Х.И., Хамхоева З.И. Влияние пандемии новой коронавирусной инфекции на структуру обращений и госпитализации детей с неотложной хирургической патологией // Российский вестник детской хирургии, анестезиологии и реаниматологии. 2023. Т. 13, № 3. С. 353–360. DOI: <https://doi.org/10.17816/psaic1534>

DOI: <https://doi.org/10.17816/psaic1534>

Research Article

# Influence of the novel coronavirus infection pandemic on the structure of visits and hospitalization of children with emergency surgical pathology

Yuri N. Bolotov<sup>1</sup>, Sergey V. Minaev<sup>1</sup>, Alesya V. Isaeva<sup>1</sup>, Alina N. Grigorova<sup>2</sup>,  
Khady I. Alieva<sup>1</sup>, Zarida I. Khamkhoeva<sup>1</sup>

<sup>1</sup> Stavropol State Medical University, Stavropol, Russia;

<sup>2</sup> Kuban State Medical University, Krasnodar, Russia

## ABSTRACT

**BACKGROUND:** The new coronavirus pandemic has dramatically impacted our lives. This study aimed to analyze the structural changes in providing emergency surgical care to children during the COVID-19 pandemic.

**AIM:** The purpose of this work was to analyze.

**MATERIALS AND METHODS:** We compared the number of people seeking emergency surgical care in the emergency department during the period of strict coronavirus restrictions to the same period the previous year (2019) and the number of patients hospitalized for emergency surgical treatment.

**RESULTS:** Compared with the pre-COVID period, the number of visits from children with suspected acute surgical pathology (acute appendicitis, purulent-inflammatory diseases of soft tissues, and injuries of the abdomen and chest) decreased by more than twofold (from 527 to 241 patients,  $p < 0.01$ ). A similar trend was observed with hospitalizations, which significantly decreased from 139 to 66 children ( $p < 0.01$ ).

**CONCLUSIONS:** The data revealed referral and hospitalization characteristics of children with acute surgical pathology. Thus, the new coronavirus pandemic has significantly impacted the delivery of emergency surgical care to children.

**Keywords:** children; children's hospital; COVID-19; emergency surgical care; new coronavirus infection; structure of patients.

## To cite this article

Bolotov YuN, Minaev SV, Isaeva AV, Grigorova AN, Alieva Khl, Khamkhoeva ZI. Influence of the novel coronavirus infection pandemic on the structure of visits and hospitalization of children with emergency surgical pathology. *Russian Journal of Pediatric Surgery, Anesthesia and Intensive Care*. 2023;13(3):353–360. DOI: <https://doi.org/10.17816/psaic1534>

Received: 29.06.2023

Accepted: 08.09.2023

Published: 28.09.2023

DOI: <https://doi.org/10.17816/psaic1534>

# 新型冠状病毒感染大流行对紧急外科病变儿童求医和入院情况的影响

Yuri N. Bolotov<sup>1</sup>, Sergey V. Minaev<sup>1</sup>, Alesya V. Isaeva<sup>1</sup>, Alina N. Grigороva<sup>2</sup>,  
Khady I. Alieva<sup>1</sup>, Zarida I. Khamkhoeva<sup>1</sup>

<sup>1</sup> Stavropol State Medical University, Stavropol, Russia;

<sup>2</sup> Kuban State Medical University, Krasnodar, Russia

## 简评

**论证。**新型冠状病毒感染大流行影响到我们生活的许多方面。

**该研究的目的是**对在COVID-19大流行期间为儿童提供紧急外科护理的结构变化进行分析。

**材料与方法。**与上一年（2019年）同期相比，对严重冠状病毒限制期间地区医院急诊部的紧急外科护理需求进行了比较分析。同时，还分析了有外科治疗紧急指征的患者入院的人数。

**结果。**与新冠疫情前相比，疑似急性外科病变（急性阑尾炎、软组织化脓性炎症、腹部和胸部损伤）患儿求医的人数明显减少了1倍以上（从527个人减少到241个人， $p < 0.01$ ）。入院人数也呈现出类似的趋势。入院患儿人数从139个人大幅降至66个人（ $p < 0.01$ ）。

**结论。**因此，新型冠状病毒感染（COVID-19）大流行对儿童护理工作产生了重大影响。研究显示，患有紧急外科病变的儿童求医和入院情况有许多特殊之处。

**关键词：**紧急外科护理；儿童；新型冠状病毒感染；COVID-19；患者结构；儿童医院。

## 引用本文

Bolotov YuN, Minaev SV, Isaeva AV, Grigороva AN, Alieva Khl, Khamkhoeva ZI. 新型冠状病毒感染大流行对紧急外科病变儿童求医和入院情况的影响. *Russian Journal of Pediatric Surgery, Anesthesia and Intensive Care*. 2023;13(3):353–360. DOI: <https://doi.org/10.17816/psaic1534>

收到: 29.06.2023

接受: 08.09.2023

发布日期: 28.09.2023

## АКТУАЛЬНОСТЬ

Пандемия новой коронавирусной инфекции оказала влияние на все сферы нашей жизни. Даже на те, которые, казалось бы, не должны зависеть от сторонних факторов. К таким сферам относится, например, оказание неотложной хирургической помощи. На первый взгляд, эпидемии и острые хирургические заболевания не должны быть связаны между собой. Однако, как показал опыт, это утверждение оказалось ошибочным. Некоторые авторы в своих работах показали, что COVID-19 достоверно утяжелял течение острых хирургических заболеваний у взрослых и повышал общую летальность [1–5]. Кроме того, другие исследователи указывали на снижение показателей госпитализации в экстренных случаях в хирургический стационар [6]. Существуют также сообщения о влиянии SARS-CoV-2 на течение хирургических заболеваний в детском возрасте [7–9]. Работ, посвященных изучению структуры больных с ургентной патологией в детских хирургических стационарах в период пандемии SARS-CoV-2, в отечественной литературе мы не обнаружили.

*Цель работы* — определить влияние пандемии новой коронавирусной инфекции COVID-19 на структурные изменения в составе больных с неотложной хирургической патологией.

## МАТЕРИАЛЫ И МЕТОДЫ

Для достижения поставленной цели проводился сравнительный анализ обращаемости за неотложной хирургической помощью детей в приемное отделение Краевой детской клинической больницы (КДКБ) Ставрополя, а также регистрировали количество госпитализаций по экстренным показаниям в детские хирургические отделения, осуществляющие оказание ургентной помощи. При этом выделяли два отрезка времени оказания неотложной хирургической помощи: во время жестких коронавирусных ограничений с 31.03.2020 по 01.05.2020 (локдаунная группа) и за аналогичный период 2019 г. (группа сравнения).

Для сравнения был выбран период самых жестких коронавирусных ограничений (Lockdown). В это время не работали предприятия, магазины, кафе, спортивные центры и административные учреждения. Средние и высшие учебные заведения были переведены на дистанционное обучение, а в детских дошкольных учреждениях продолжали работать только дежурные группы. Был остановлен общественный транспорт. Передвижение по улице в нашем регионе было возможно лишь по специальным пропускам. Административные ограничения усиливались страхом заражения со стороны населения. Для корректного сравнения вторым периодом был выбран аналогичный временной интервал предыдущего (доковидного) года.

Первичным источником информации была электронная база данных пациентов (Комплексная система автоматизации медицинского учреждения), амбулаторные и стационарные карты из медицинского архива КДКБ. Проводилась оценка по следующим показателям: общее количество обращений (отказов от госпитализации) детей с подозрением на острую хирургическую патологию в приемное отделение КДКБ с детализацией по основным нозологическим единицам; общее количество и распределение по нозологиям и оказанной помощи госпитализированным пациентам в указанные периоды. Для статистической обработки данных использован программный пакет SPSS Statistics v. 28 (IBM, США). Для описательной статистики определены средняя арифметическая ( $M$ ) и ее ошибка ( $m$ ). Для сравнения групп номинативных переменных использован  $t$ -критерий Стьюдента для парных выборок. Значимость различий принималась при  $p < 0,05$ .

## РЕЗУЛЬТАТЫ

В приемное отделение КДКБ во время жестких коронавирусных ограничений было 241 обращение детей с подозрением на острую хирургическую патологию. За аналогичный период в 2019 г. таковых обращений было достоверно больше ( $p < 0,01$ ) — 527 пациентов. Структура первичных обращений в приемный покой представлена в табл. 1.

**Таблица 1.** Количество обращений в приемное отделение Краевой детской клинической больницы

**Table 1.** Number of patient admissions to the emergency department of the Regional Pediatric Clinical Hospital

Нозология	Локдаунная группа		Группа сравнения		$p$
	$n$	%	$n$	%	
Острый аппендицит	159	66,0	364	69,1	<0,01
Гнойно-воспалительные заболевания мягких тканей	19	7,8	63	11,9	<0,01
Инородные тела желудочно-кишечного тракта и дыхательных путей	40	16,6	12	2,3	<0,01
Открытые раны	10	4,2	24	4,6	<0,05
Закрытая травма живота / грудной клетки	4	1,7	17	3,2	<0,01
Острые заболевания мужских половых органов	4	1,7	16	3,0	<0,01
Желудочно-кишечные кровотечения	2	0,8	15	2,9	>0,05
Острая кишечная непроходимость	1	0,4	10	1,9	>0,05
Ущемленная паховая грыжа	2	0,8	6	1,1	>0,05
Всего	241	100	527	100	<0,01



В локдаунной группе с подозрением на острый аппендицит обратились 159 детей, в группе сравнения 364. Такое более чем двукратное снижение можно объяснить преобладанием страха заражения новой коронавирусной инфекцией перед боязнью острого аппендицита. При этом в структуре обратившихся пациентов соотношение детей с подозрением на острый аппендицит осталось прежним (66,0 и 69,1 % соответственно).

Значительно ( $p < 0,01$ ) снизилось количество детей и с гнойно-воспалительными заболеваниями мягких тканей — до 19 (7,8 %) в сравнении с 63 (7,8 %) пациентами в доковидное время. Объяснение этого факта мы видим в уменьшении влияния основных этиологических факторов этой группы заболеваний, таких как переохлаждение и травмы кожных покровов, в улучшении гигиены и беспрецедентно широком использовании кожных антисептиков при нахождении дома в условиях жесткого карантина.

Обращения мальчиков с острыми заболеваниями мужских половых органов резко снизились ( $p < 0,01$ ) в период жесткого карантина, в сравнении с обычным периодом поступления, составив 4 и 16 мальчиков. На наш взгляд, объяснить этот факт можно двояко. Постоянное нахождение дома снижает физическую активность с вероятностью получения травмы и переохлаждения, что зачастую является этиологическими факторами острых заболеваний мужских половых органов.

Аналогичные данные касались пациентов с подозрением на закрытую травму живота и/или грудной клетки, составив 4 (1,7 %) и 17 (3,2 %) детей ( $p < 0,01$ ). Мы видим закономерное снижение травматизма, связанное с постоянным нахождением дома. В этом случае вполне логично, что должен снизиться уличный, спортивный, дорожно-транспортный виды травматизма и остаться только домашний его вид, удельный вес которого невысок по сравнению с другими видами этой медико-социальной проблемы.

В структуре остальных нозологий отмечались аналогичные изменения. Однако в силу малого количества наблюдений статистическая значимость отсутствовала.

Из приведенного ряда нозологий с заметным снижением обращаемости выявлены заболевания, которые показали заметный рост. Так, количество детей с подозрением на инородные тела дыхательных путей и/или желудочно-кишечного тракта, обратившихся в приемное отделение, увеличилось до 40 (16,6 %) с 12 (2,3 %). Возможно, что этот рост был связан с преобладанием настольных игр с мелкими деталями в условиях запрета на активные перемещения и отсутствия посещения детских учреждений. Дети, круглосуточно находящиеся в квартирах и, нередко, предоставленные самим себе, играли с не предназначенными для них и их возраста предметами, а уставшие от постоянного нахождения дома родители вполне могли потерять свою бдительность.

Тенденция в снижении госпитализаций в стационар детей с острой хирургической патологией прослеживалась в период жестких коронавирусных ограничений по сравнению с аналогичным периодом предыдущего года, которая показала достоверное ( $p < 0,01$ ) сокращение потока пациентов почти в два раза — 47,5 % (табл. 2).

Среди наиболее часто поступающих в хирургические отделения пациентов с патологиями во все периоды были 3 нозологии: острый аппендицит, острые гнойно-воспалительные заболевания мягких тканей, инородные тела желудочно-кишечного тракта и бронхов. Вместе с тем распределение в структуре госпитализации детей с острой хирургической патологией было различным.

Стационарное лечение потребовалось гораздо меньшему количеству пациентов с острым аппендицитом в локдаунной группе ( $p < 0,05$ ), чем в группе сравнения (24 и 66 пациентов соответственно). При этом в структуре встречаемости отмечали снижение острого аппендицита до 36,4 с 47,5 %. Это снижение вполне коррелирует

**Таблица 2.** Количество экстренных госпитализаций в детские хирургические отделения

**Table 2.** Number of emergency hospitalizations in pediatrics' surgical departments

Нозология	Локдаунная группа		Группа сравнения		p
	n	%	n	%	
Острый аппендицит	24	36,4	66	47,5	<0,05
Острые гнойно-воспалительные заболевания мягких тканей	14	21,2	39	28,1	<0,05
Химические ожоги пищевода	0	0	3	2,2	>0,05
Инородные тела желудочно-кишечного тракта и бронхов	18	27,3	10	7,2	<0,01
Закрытая травма живота / грудной клетки	2	3,0	8	5,8	>0,05
Острая кишечная непроходимость	2	3,0	5	3,6	>0,05
Острые заболевания мужских половых органов	3	4,6	4	2,9	>0,05
Желудочно-кишечные кровотечения	1	1,5	3	2,2	>0,05
Ущемленная паховая грыжа	2	3,0	1	0,7	>0,05
Всего	66	100	139	100	<0,01

с падением обращаемости детей с подозрением на острый аппендицит в приемное отделение.

В период жестких ковидных ограничений было госпитализировано 14 (21,2 %) пациентов с гнойно-воспалительными заболеваниями мягких тканей. В то время как годом ранее таких пациентов было достоверно ( $p < 0,05$ ) больше — 39 (28,1 %). Такое значительное снижение количества пациентов с гнойными заболеваниями, по-видимому, связано с уменьшением травматизма, переохлаждения и соблюдением гигиены в условиях карантина.

Вместе с тем количество детей, которым потребовалось стационарное лечение, с инородными телами желудочно-кишечного тракта и бронхов в условиях жесткого карантина достоверно ( $p < 0,01$ ) увеличилось до 18 (с 10 пациентов годом ранее), составляя в структуре экстренных госпитализаций в детские хирургические отделения 27,3 %.

Госпитализация пациентов с другими нозологиями также имели тенденцию к снижению. Однако из-за малого количества поступлений эти данные статистически были незначимыми.

## ОБСУЖДЕНИЕ

Как уже было показано выше, обращаемость за экстренной хирургической помощью снизилась в 2 раза. Этому мы видим ряд объяснений. Во-первых, сократилось количество самообращений, в связи с невозможностью самостоятельного передвижения по городу без разрешительных документов. Во-вторых, страх перед заражением смертельной инфекцией заставлял родителей сознательно ограничивать все возможные контакты своих детей, особенно в лечебных учреждениях. Фактор страха упоминается и в ряде других работ [10, 11]. В-третьих, логично предположить сокращение количества травм из-за полного исчезновения возможности уличного, спортивного, школьного и дорожно-транспортного травматизма. Похожие данные приводит и ряд других авторов, указывающих на сокращение количества взрослых пациентов с экстренной хирургической патологией на 11,7 %, в том числе с экстренной абдоминальной патологией на 9,7 % [12]. Кроме того, было показано уменьшение экстренных оперативных вмешательств у взрослых на 26,7 % [13]. G. Keays и соавт. [14] выявили снижение детского травматизма в коронавирусную эпоху в возрастном аспекте. Так, количество травм среди детей от 2 до 5 лет сократилось на 35 %, а в возрастной группе 6–17 лет — на беспрецедентные 83 % [14]. В зарубежной литературе сообщалось об изменении структуры детского травматизма. Авторы регистрировали статистически значимое снижение закрытых травм, как и в наших наблюдениях, но в то же время отмечали увеличение количества проникающих ранений и ожогов. Было также показано статистически достоверное снижение количества госпитализаций детей с травмами по сравнению с доковидной эпохой и в первую очередь за счет дорожно-транспортной и спортивной травмы [15].

Следует отметить, что ряд авторов наблюдали рост обращаемости взрослых пациентов по классу заболеваний «травмы, отравления и некоторые другие последствия воздействия внешних причин» в период жестких коронавирусных ограничений на 4,8 % [16]. В то же время было отмечено снижение госпитализаций взрослых пациентов с черепно-мозговой травмой в нейрохирургические отделения на 43,1 % [17].

Вызывает интерес двукратное уменьшение госпитализаций детей с диагнозом «острый аппендицит», что, впрочем, коррелирует с таким же снижением обращаемости детей с острыми болями в животе в приемный покой. Снижение количества обращений детей с подозрением на острый аппендицит в период коронавирусных ограничений на 20 % подтверждают и зарубежные коллеги [18].

Многие исследователи указывали на возрастание количества деструктивных форм аппендицита по сравнению с доковидным периодом и связывали это с поздним обращением пациентов за медицинской помощью, что привело к более тяжелому течению заболевания и удлинению среднего койко-дня [17, 19, 20].

## ВЫВОДЫ

1. Таким образом, пандемия новой коронавирусной инфекции значительно повлияла на структурные изменения в составе больных с неотложной хирургической патологией. В период жестких антикоронавирусных ограничений обращаемость и количество госпитализаций детей с острой хирургической патологией уменьшились в 2 раза по сравнению с доковидным годом.
2. Достоверно уменьшилось количество обращений по поводу острого аппендицита ( $p < 0,01$ ), гнойно-воспалительных заболеваний мягких тканей ( $p < 0,01$ ), закрытых травм грудной и брюшной полостей ( $p < 0,05$ ).
3. Достоверно снизилось количество госпитализаций пациентов с острым аппендицитом и гнойно-воспалительными заболеваниями мягких тканей, с одновременным повышением случаев инородных тел желудочно-кишечного тракта и дыхательных путей ( $p < 0,01$ ).

## ДОПОЛНИТЕЛЬНАЯ ИНФОРМАЦИЯ

**Вклад авторов.** Все авторы внесли существенный вклад в разработку концепции, проведение исследования и подготовку статьи, прочли и одобрили финальную версию перед публикацией. Личный вклад каждого автора: Ю.Н. Болотов, С.В. Минаев — сбор и анализ данных, написание текста и редактирование статьи; А.В. Исаева, А.Н. Григорова, Х.И. Алиева, З.И. Хамхоева — статистический анализ, обзор литературы, подготовка и написание текста статьи.

**Конфликт интересов.** Авторы декларируют отсутствие явных и потенциальных конфликтов интересов, связанных с проведенным исследованием и публикацией настоящей статьи.

**Источник финансирования.** Авторы заявляют об отсутствии внешнего финансирования при проведении исследования и подготовке публикации.

## ADDITIONAL INFORMATION

**Authors' contribution.** All authors made a significant contribution to the development of the concept, research and preparation of the article, read and approved the final version

before publication. Yu.N. Bolotov, S.V. Minaev — data collection and analysis, text writing and article editing; A.V. Isaeva, A.N. Grigорова, Kh.I. Alieva, Z.I. Khamkhoeva — statistical analysis, literature review, preparation and writing of the text of the article.

**Funding source.** This study was not supported by any external sources of funding.

**Competing interests.** The authors declare that they have no competing interests.

## СПИСОК ЛИТЕРАТУРЫ

1. Капитонов В.Ф. Обращаемость городского взрослого населения за медицинской помощью до и в период пандемии коронавирусной инфекции (COVID-19) // *Здравоохранение Российской Федерации*. 2021. Т. 65, № 6. С. 522–526. DOI: 10.47470/0044-197X-2021-65-6-522-526
2. COVID Surg Collaborative. Mortality and pulmonary complications in emergency general surgery patients with COVID-19: A large international multicenter study // *J Trauma Acute Care Surg*. 2022. Vol. 93, No. 1. P. 59–65. DOI: 10.1097/TA.0000000000003577
3. Knisely A., Zhou Z.N., Wu J., et al. Perioperative morbidity and mortality of patients with COVID-19 who undergo urgent and emergent surgical procedures // *Ann Surg*. 2021. Vol. 273, No. 1. P. 34–40. DOI: 10.1097/SLA.0000000000004420
4. Clement N.D., Hall A.J., Makaram N.S., et al. IMPACT-Restart: the influence of COVID-19 on postoperative mortality and risk factors associated with SARS-CoV-2 infection after orthopaedic and trauma surgery // *Bone Joint J*. 2020. Vol. 102-B, No. 12. P. 1774–1781. DOI: 10.1302/0301-620X.102B12.BJJ-2020-1395.R2
5. Муравьева А.А., Обедин А.Н., Зинченко О.В., и др. Опыт лечения больных с новой коронавирусной инфекцией COVID-19, осложненной пневмонией, в условиях реанимационного отделения городской больницы // *Медицинский вестник Северного Кавказа*. 2020. Т. 15, № 3. С. 404–407. DOI: 10.14300/mnnc.2020.15096
6. Rosa F., Covino M., Sabia L., et al. Surgical emergencies during SARS-CoV-2 pandemic lockdown: what happened? // *Eur Rev Med Pharmacol Sci*. 2020. Vol. 24, No. 22. P. 11919–11925. DOI: 10.26355/eurrev\_202011\_23851
7. Glasbey J. COVIDSurg and GlobalSurg Collaboratives. Perioperative outcomes of surgery in children with SARS-CoV-2 infection // *Anaesthesia*. 2022. Vol. 77, No. 1. P. 108–109. DOI: 10.1111/anae.15614
8. de Agustín Asensio J.C. Pediatric Surgery during the SARS-CoV-2 pandemic // *Cir Pediatr*. 2020. Vol. 33, No. 4. ID 153.
9. Minaev S., Schetinina V., Kirgizov I., et al. Letter to the editor: gratitude and good outcomes: rediscovering positivity and perspective in an uncertain time // *World J Surg*. 2022. Vol. 46. P. 967–968. DOI: 10.1007/s00268-021-06361-4
10. Конарбаева Э.М., Самитова С.Б., Саутова Т.М. Влияние COVID-19 на течение и исход острого аппендицита // *Вестник Казахского национального медицинского университета*. 2020. № 3. С. 252–257.

11. Корхмазов В.Т., Перхов В.И. Доступность специализированной медицинской помощи при тяжелых травмах головы в период пандемии COVID-19 // *Инновационная медицина Кубани*. 2022. № 1. С. 44–52. DOI: 10.35401/2500-0268-2022-25-1-44-52
12. Можаровский В.В., Качалов А.Ю., Николаев Н.В., и др. Экстренная хирургия в условиях пандемии COVID-19 и ее влияние на исходы хирургического лечения // *Хирургия. Журнал им. Н.И. Пирогова*. 2022. № 1. С. 54–58. DOI: 10.17116/hirurgia202201154
13. Тимербулатов М.В., Гараев Р.Р., Тимербулатов Ш.В., и др. Особенности оказания хирургической помощи в условиях пандемии COVID-19 (обзор литературы) // *Креативная хирургия и онкология*. 2022. Т. 12, № 3. С. 193–198. DOI: 24060/2076-3093-2022-12-3-193-198
14. Keays G., Friedman D., Gagnon I. Injuries in the time of COVID-19 // *Health Promot Chronic Dis Prev Can*. 2020. Vol. 40, No. 11–12. P. 336–341. DOI: 10.24095/hpcdp.40.11/12.02
15. Sanford E.L., Zagory J., Blackwell J.-M., et al. Changes in pediatric trauma during COVID-19 stay-at-home epoch at a tertiary pediatric hospital // *J Pediatr Surg*. 2021. Vol. 56, No. 5. P. 918–922. DOI: 10.1016/j.jpedsurg.2021.01.020
16. Махова В.В., Малецкая О.В., Ковальчук И.В., и др. Эпидемиологическая характеристика новой коронавирусной инфекции в Ставропольском крае в 2020 году // *Медицинский вестник Северного Кавказа*. 2022. Т. 17, № 3. С. 243–247. DOI: 10.14300/mnnc.2022.17059
17. Федоров А.В., Курганов И.А., Емельянов С.И. Хирургические операции в условиях пандемии новой коронавирусной инфекции (COVID-19) // *Хирургия. Журнал им. Н.И. Пирогова*. 2020. № 9. С. 92–101. DOI: 10.17116/hirurgia202009192
18. Burgard M., Cherbanyk F., Nassiopoulos K., et al. An effect of the COVID-19 pandemic: Significantly more complicated appendicitis due to delayed presentation of patients! // *PLoS One*. 2021. Vol. 16, No. 5. ID e0249171. DOI: 10.1371/journal.pone.0249171
19. Ayyıldız H.N., Mirapoglu S., Akış Yildiz Z., et al. What has changed in children's appendicitis during the COVID-19 pandemic? // *Ulus Travma Acil Cerrahi Derg*. 2022. Vol. 28, No. 12. P. 1674–1681. DOI: 10.14744/tjtes.2021.51000
20. Gerall C.D., DeFazio J.R., Kahan A.M., et al. Delayed presentation and sub-optimal outcomes of pediatric patients with acute appendicitis during the COVID-19 pandemic // *J Pediatr Surg*. 2021. Vol. 56, No. 5. P. 905–910. DOI: 10.1016/j.jpedsurg.2020.10.008

## REFERENCES

1. Kapitonov VF. The seeking medical attention in the urban adult population prior and during the coronavirus pandemic (COVID-19). *Health care of the Russian Federation*. 2021;65(6):522–526. (In Russ.) DOI: 10.47470/0044-197X-2021-65-6-522-526
2. COVID Surg Collaborative. Mortality and pulmonary complications in emergency general surgery patients with COVID-19: A large international multicenter study. *J Trauma Acute Care Surg*. 2022;93(1):59–65. DOI: 10.1097/TA.0000000000003577

3. Knisely A, Zhou ZN, Wu J, et al. Perioperative morbidity and mortality of patients with COVID-19 who undergo urgent and emergent surgical procedures. *Ann Surg.* 2021;273(1):34–40. DOI: 10.1097/SLA.0000000000004420
4. Clement ND, Hall AJ, Makaram NS, et al. IMPACT-Restart: the influence of COVID-19 on postoperative mortality and risk factors associated with SARS-CoV-2 infection after orthopaedic and trauma surgery. *Bone Joint J.* 2020;102-B(12):1774–1781. DOI: 10.1302/0301-620X.102B12.BJJ-2020-1395.R2
5. Muravyeva AA, Obedin AN, Zinchenko OV, et al. Experience in treatment of patients with the new coronavirus infection — COVID-19 complicated with pneumonia in the intensive care department of a city hospital. *Medical News of North Caucasus.* 2020;15(3):404–407. (In Russ.) DOI: 10.14300/mnnc.2020.15096
6. Rosa F, Covino M, Sabia L, et al. Surgical emergencies during SARS-CoV-2 pandemic lockdown: what happened? *Eur Rev Med Pharmacol Sci.* 2020;24(22):11919–11925. DOI: 10.26355/eurrev\_202011\_23851
7. Glasbey J. COVIDSurg and GlobalSurg Collaboratives. Perioperative outcomes of surgery in children with SARS-CoV-2 infection. *Anaesthesia.* 2022;77(1):108–109. DOI: 10.1111/anae.15614
8. de Agustín Asensio JC. Pediatric Surgery during the SARS-CoV-2 pandemic. *Cir Pediatr.* 2020;33(4):153.
9. Minaev S, Schetinina V, Kirgizov I, et al. Letter to the editor: gratitude and good outcomes: rediscovering positivity and perspective in an uncertain time. *World J Surg.* 2022;46:967–968. DOI: 10.1007/s00268-021-06361-4
10. Konarbayeva EM, Samitova SB, Sautova TM. The impact of COVID-19 on the course and outcome of acute appendicitis. *Vestnik KazNMU.* 2020;(3):252–257. (In Russ.)
11. Korkhmazov VT, Perkhov VI. Availability of specialized medical care in cases of severe head injuries during the COVID-19 pandemic. *Innovative Medicine of Kuban.* 2022;(1):44–52. (In Russ.) DOI: 10.35401/2500-0268-2022-25-1-44-52
12. Mozharovsky VV, Kachalov AYU, Nikolaev NV, et al. Emergency surgery under COVID-19 pandemic and its influence on postoperative outcomes. *Pirogov Russian Journal of Surgery.* 2022;(1):54–58. (In Russ.) DOI: 10.17116/hirurgia202201154
13. Timerbulatov MV, Garaev RR, Timerbulatov SV, et al. Surgical care under COVID-19 pandemic conditions (literature review). *Creative surgery and oncology.* 2022;12(3):193–198. (In Russ.) DOI: 24060/2076-3093-2022-12-3-193-198
14. Keays G, Friedman D, Gagnon I. Injuries in the time of COVID-19. *Health Promot Chronic Dis Prev Can.* 2020;40(11-12):336–341. DOI: 10.24095/hpcdp.40.11/12.02
15. Sanford EL, Zagory J, Blackwell J-M, et al. Changes in pediatric trauma during COVID-19 stay-at-home epoch at a tertiary pediatric hospital. *J Pediatr Surg.* 2021;56(5):918–922. DOI: 10.1016/j.jpedsurg.2021.01.020
16. Makhova VV, Maletskaya OV, Kovalchuk IV, et al. Epidemiological characteristics of a new corona virus infection in the Stavropol territory in 2020. *Medical News of North Caucasus.* 2022;17(3):243–247. (In Russ.) DOI: 10.14300/mnnc.2022.17059
17. Fedorov AV, Kurganov IA, Emelyanov SI. Surgical care during the new coronavirus (COVID-19) pandemic. *Pirogov Russian Journal of Surgery.* 2020;(9):92–101. (In Russ.) DOI: 10.17116/hirurgia202009192
18. Burgard M, Cherbanyk F, Nassiopoulos K, et al. An effect of the COVID-19 pandemic: Significantly more complicated appendicitis due to delayed presentation of patients! *PLoS One.* 2021;16(5):e0249171. DOI: 10.1371/journal.pone.0249171
19. Ayyildiz HN, Mirapoglu S, Akış Yildiz Z, et al. What has changed in children's appendicitis during the COVID-19 pandemic? *Ulus Travma Acil Cerrahi Derg.* 2022;28(12):1674–1681. DOI: 10.14744/tjtes.2021.51000
20. Gerall CD, DeFazio JR, Kahan AM, et al. Delayed presentation and sub-optimal outcomes of pediatric patients with acute appendicitis during the COVID-19 pandemic. *J Pediatr Surg.* 2021;56(5):905–910. DOI: 10.1016/j.jpedsurg.2020.10.008

## ОБ АВТОРАХ

**Юрий Николаевич Болотов**, канд. мед. наук, ассистент кафедры детской хирургии с курсом ДПО;  
ORCID: 0000-0002-6067-5136; e-mail: b-y-n@rambler.ru

**Сергей Викторович Минаев**, д-р мед. наук, профессор, заведующий кафедрой детской хирургии с курсом ДПО;  
ORCID: 0000-0002-8405-6022; eLibrary SPIN: 3113-6982;  
e-mail: sminaev@yandex.ru

**Алесья Васильевна Исаева**, канд. мед. наук, доцент кафедры детской хирургии с курсом ДПО; ORCID: 0000-0002-3638-4881;  
eLibrary SPIN: 5718-1425; e-mail: isaeva\_alesya@mail.ru

**\*Алина Николаевна Григорова**, канд. мед. наук, ассистент кафедры хирургических болезней детского возраста; адрес: Россия, 350007, Краснодар, пл. Победы, д. 1;  
ORCID: 0000-0001-5020-232X; eLibrary SPIN: 1762-8310;  
e-mail: alina.mashchenko@mail.ru

**Хяди Исропиловна Алиева**, студентка 6-го курса;  
ORCID: 0009-0004-4981-2461; e-mail: iamkhadi@mail.ru

**Зарида Исаевна Хамхоева**, студентка 6-го курса;  
ORCID: 0009-0003-8310-156X; e-mail: Yesenina88@bk.ru

## AUTHORS' INFO

**Yuri N. Bolotov**, MD, Cand. Sci. (Med.), assistant of the Department of Pediatric Surgery with the course of FVE;  
ORCID: 0000-0002-6067-5136; e-mail: b-y-n@rambler.ru

**Sergey V. Minaev**, MD, Dr. Sci. (Med.), professor, head of the Department of Pediatric Surgery with a course of DPO;  
ORCID: 0000-0002-8405-6022; eLibrary SPIN: 3113-6982;  
e-mail: sminaev@yandex.ru

**Alesya V. Isaeva**, Cand. Sci. (Med.), associate professor of the Department of Pediatric Surgery with a FVE course;  
ORCID: 0000-0002-3638-4881; eLibrary SPIN: 5718-1425;  
e-mail: isaeva\_alesya@mail.ru

**\*Alina N. Grigorova**, Cand. Sci. (Med.), assistant of the Department of Surgical Diseases of Childhood; address: 1 Pobedy Square, Krasnodar, 350007, Russia; ORCID: 0000-0001-5020-232X;  
eLibrary SPIN: 1762-8310; e-mail: alina.mashchenko@mail.ru

**Khady I. Alieva**, student; ORCID: 0009-0004-4981-2461;  
e-mail: iamkhadi@mail.ru

**Zarida I. Khamkhoeva**, student;  
ORCID: 0009-0003-8310-156X; e-mail: Yesenina88@bk.ru

\* Автор, ответственный за переписку / Corresponding author



DOI: <https://doi.org/10.17816/psaic1532>

Научная статья

# Ультразвуковая навигация в педиатрических отделениях реанимации и интенсивной терапии: реалии настоящего времени

Ю.С. Александрович<sup>1</sup>, К.В. Пшениснов<sup>1</sup>, К.Ю. Ермоленко<sup>2</sup>, Г.Э. Ульрих<sup>1</sup>,  
Д.В. Прометной<sup>3</sup>, В.А. Евграфов<sup>1</sup>

<sup>1</sup> Санкт-Петербургский государственный педиатрический медицинский университет, Санкт-Петербург, Россия;

<sup>2</sup> Детский научно-клинический центр инфекционных болезней, Санкт-Петербург, Россия;

<sup>3</sup> Российская детская клиническая больница, Российский национальный исследовательский медицинский университет им. Н.И. Пирогова, Москва, Россия

## АННОТАЦИЯ

**Актуальность.** В последние годы отмечается неуклонный рост числа публикаций, демонстрирующих эффективность и безопасность применения методов ультразвуковой визуализации в анестезиологии и интенсивной терапии, позволяющих снизить риски при выполнении инвазивных манипуляций и максимально рано выявить жизнеугрожающие состояния, однако внедрение данных методов в практическую деятельность стационаров сопряжено со значительными трудностями, что послужило основанием для настоящего исследования.

**Цель** — оценить приверженность специалистов педиатрических отделений анестезиологии, реанимации и интенсивной терапии к использованию методов ультразвуковой навигации в рутинной практической деятельности.

**Материалы и методы.** Добровольное анонимное анкетирование заведующих педиатрическими отделениями реанимации и интенсивной терапии 65 регионов Российской Федерации.

**Результаты.** Ответы получены от 32 (38,4 %) респондентов. В 30 % случаев стаж анестезиологов-реаниматологов педиатрических отделений реанимации и интенсивной терапии находился в диапазоне 5–10 лет, связь между внедрением методик ультразвуковой навигации в рутинную практику отделений и стажем специалистов отсутствовала. В 100 % случаях у всех специалистов, участвующих в исследовании, имелась возможность круглосуточного использования ультразвукового сканера в режиме реального времени. При оценке приверженности к применению методов ультразвуковой навигации при обеспечении сосудистого доступа установлено, что в 5 (15 %) стационарах она не используется вообще и лишь в 4 (12,5 %) медицинских организациях применяется в 100 % случаев. Средняя частота применения ультразвуковой навигации при катетеризации магистральных вен составляет  $49 \pm 35,5$  %. Для оценки систолической функции миокарда ультразвуковые методы диагностики используют 26 (81 %) респондентов, в 50 % это является рутинным исследованием у пациентов, нуждающихся в постоянной инфузии катехоламинов. Чаще всего систолическая функция сердца оценивается по методу Тейхольца (56 %), метод Симпсона применяли в 34 % случаев. Ультразвуковую визуализацию с целью оценки состояния легких применяют 56 % респондентов, и только в 28 % случаев это является рутинным исследованием у пациентов, нуждающихся в искусственной вентиляции легких. Для оценки волемического статуса ультразвуковую диагностику используют в 47 % случаев; для оценки церебральной перфузии и диагностики синдрома внутричерепной гипертензии — в 72 %. С целью скрининговой диагностики жизнеугрожающих синдромов у детей с политравмой методы ультразвуковой навигации применяют 56 % респондентов, в 44 % случаев это рутинное исследование. Полагают, что методы ультразвуковой диагностики высоко эффективны 57 % респондентов, 71 % считают, что их использование обеспечивает высокий уровень безопасности пациента.

**Заключение.** Основным препятствием для широкого внедрения методов ультразвуковой навигации в практическую деятельность педиатрических отделений реанимации и интенсивной терапии является отсутствие необходимых знаний и практических навыков.

**Ключевые слова:** анкетирование; интенсивная терапия; педиатрические отделения интенсивной терапии; ультразвуковая навигация; протокол.

## Как цитировать

Александрович Ю.С., Пшениснов К.В., Ермоленко К.Ю., Ульрих Г.Э., Прометной Д.В., Евграфов В.А. Ультразвуковая навигация в педиатрических отделениях реанимации и интенсивной терапии: реалии настоящего времени // Российский вестник детской хирургии, анестезиологии и реаниматологии. 2023. Т. 13, № 3. С. 361–372. DOI: <https://doi.org/10.17816/psaic1532>

Рукопись получена: 23.06.2023

Рукопись одобрена: 06.08.2023

Опубликована: 28.09.2023



DOI: <https://doi.org/10.17816/psaic1532>

Research Article

# Ultrasound navigation in pediatric intensive care unit: Realities of the present

Yurii S. Aleksandrovich<sup>1</sup>, Konstantin V. Pshenisnov<sup>1</sup>, Kseniya Yu. Ermolenko<sup>2</sup>,  
Gleb E. Ulrikh<sup>1</sup>, Dmitry V. Prometnoy<sup>3</sup>, Vladimir A. Evgrafov<sup>1</sup><sup>1</sup> Saint Petersburg State Pediatric Medical University, Saint Petersburg, Russia;<sup>2</sup> Pediatric Research and Clinical Center for Infectious Diseases, Saint Petersburg, Russia;<sup>3</sup> Russian Children's Clinical Hospital, Pirogov Russian National Research Medical University, Moscow, Russia

## ABSTRACT

**BACKGROUND:** There have been an increasing number of publications in recent years demonstrating the efficiency and safety of ultrasound imaging techniques in anesthesiology and intensive care, which reduce the risk of complications during invasive manipulation and detecting life-threatening conditions at the earliest stage; however, practical implementation of these techniques is associated with significant difficulties, which served as the basis for this research.

**AIM:** To estimate the adherence of experts in pediatric anesthesiology and intensive care departments to using ultrasound imaging techniques in clinical practice.

**MATERIALS AND METHODS:** A voluntary, anonymous questionnaire study of pediatric intensive care unit heads in 65 Russian Federation regions was conducted.

**RESULTS:** Responses were obtained from 32 (38.4%) respondents. In 30% of cases, the work experience of specialists in the pediatric intensive care unit was around 5–10 yr, and there was no relationship between the introduction of ultrasound imaging techniques into the departments' routine practice and the work experience of the specialists. All the professionals who participated in the study had access to an ultrasound scanner 24 h per day, 7 days a week. When measuring adherence to the use of ultrasound imaging techniques in providing venous access, five (15%) hospitals did not utilize them at all, whereas four (12.5%) medical institutions used them 100% of the time. The average frequency of main vein catheterization using ultrasonic imaging techniques is  $49 \pm 35.5\%$ . Ultrasonography is used to examine cardiac systolic function by 26 (81) respondents and it is routine in 50% of patients who require continuous catecholamine infusion. The Teicholz method (56% of the time) is used to assess systolic cardiac function; the Simpson method was used in 34% of cases. Ultrasound imaging to assess pulmonary status is used by 56% of responders. It is only used routinely in 28% of patients who require controlled mechanical ventilation. Ultrasound imaging is used in 47% of cases to examine the status of breathing volume. In 72% of instances, ultrasonography is used to assess cerebral perfusion and diagnose intracranial hypertension syndrome. Ultrasound-imaging methods are used by 56% of responders for screening diagnoses of life-threatening disorders in children with polytrauma, and in 44% of cases, it is a routine assessment. Fifty-seven percent of respondents believe that ultrasound diagnostic techniques are highly effective, and 71% believe that their use is safe for patients.

**CONCLUSIONS:** The main barrier to the widespread implementation of ultrasound navigation technologies in pediatric intensive care units is a lack of necessary knowledge and practical abilities.

**Keywords:** questionnaire; intensive care; pediatric intensive care units; ultrasound navigation; protocol.

## To cite this article

Aleksandrovich YuS, Pshenisnov KV, Ermolenko KYu, Ulrikh GE, Prometnoy DV, Evgrafov VA. Ultrasound navigation in pediatric intensive care unit: Realities of the present. *Russian Journal of Pediatric Surgery, Anesthesia and Intensive Care*. 2023;13(3):361–372. DOI: <https://doi.org/10.17816/psaic1532>

Received: 23.06.2023

Accepted: 06.08.2023

Published: 28.09.2023

DOI: <https://doi.org/10.17816/psaic1532>

## 儿科重症监护室的超声导航：现实表现情况

Yurii S. Aleksandrovich<sup>1</sup>, Konstantin V. Pshenishnov<sup>1</sup>, Kseniya Yu. Ermolenko<sup>2</sup>,  
Gleb E. Ulrikh<sup>1</sup>, Dmitry V. Prometnoy<sup>3</sup>, Vladimir A. Evgrafov<sup>1</sup><sup>1</sup> Saint Petersburg State Pediatric Medical University, Saint Petersburg, Russia;<sup>2</sup> Pediatric Research and Clinical Center for Infectious Diseases, Saint Petersburg, Russia;<sup>3</sup> Russian Children's Clinical Hospital, Pirogov Russian National Research Medical University, Moscow, Russia

### 简评

**论证。**近年来，与麻醉学和重症监护中超声成像方法的有效性和安全性有关的出版物越来越多。这些方法允许降低侵入性操作的风险，并尽早发现危及生命的状况。然而，在医院的实践活动中推行这些方法有很大的困难。这就是本研究的基础。

**该研究的目的是**评估儿科麻醉和重症监护专家在日常工作中使用超声导航技术的情况。

**材料与方法。**我们对俄罗斯联邦65个区域的儿科重症监护室负责人进行了自愿匿名问卷调查。

**结果。**共有32位受访者（38.4%）作出了答复。在30%的案例中，儿科重症监护室的麻醉师和复苏专家的经验在5-10年之间。没有将超声导航技术引入科室日常工作与专家经验之间的关联。所有参与研究的专家都能昼夜使用实时超声波扫描仪。在评估使用超声导航技术提供血管通路的情况时，我们发现了有5家医院（15%）完全不使用超声导航技术，只有4家医疗机构（12.5%）在100%的病例中使用超声导航技术。在大静脉插管术中使用超声导航的平均频率为 $49 \pm 35.5\%$ 。有26个（81%）受访者使用超声诊断方法来评估心肌收缩功能。50%的受访者将其作为儿茶酚胺输注患者的常规检查。评估心肌收缩功能最常用的方法是Teicholz法（56%），34%的病例中使用了辛普森法。56%的受访者使用超声成像来评估肺部健康状况，但只有28%的病例中将其作为肺通气患者的常规检查。47%的病例中使用超声波诊断来评估容量状态；72%的病例中使用超声波诊断来评估脑灌注和诊断颅内高压综合征。56%的受访者使用超声导航方法筛查诊断儿童多发性创伤中危及生命的综合征，在44%的病例中，这是一项常规检查。57%的受访者认为超声诊断方法非常有效。71%的受访者认为使用这些方法可确保患者高度安全。

**结论。**缺乏必要的知识和实践技能是在儿科重症监护室里广泛采用超声导航方法的主要障碍。

**关键词：**问卷调查；重症监护；儿科重症监护室；超声导航；协议书。

### 引用本文

Aleksandrovich YuS, Pshenishnov KV, Ermolenko KYu, Ulrikh GE, Prometnoy DV, Evgrafov VA. 儿科重症监护室的超声导航：现实表现情况. *Russian Journal of Pediatric Surgery, Anesthesia and Intensive Care*. 2023;13(3):361-372. DOI: <https://doi.org/10.17816/psaic1532>

收到: 23.06.2023

接受: 06.08.2023

发布日期: 28.09.2023

## АКТУАЛЬНОСТЬ

В качестве первооткрывателя ультразвуковых (УЗ) волн в большинстве источников упоминается Ладзаро Спалланцани (1729–1799) — итальянский ученый, внесший существенный вклад в ботанику, зоологию и другие естественные науки. В 1794 г. он провел исследования на летучих мышах и пришел к выводу, что они могут ориентироваться, используя звук, а не зрение [1]. Первым врачом, кто предпринял попытку использования УЗ-волн с диагностической целью, был австрийский невролог Карл Теодор Дуссик, который в 1942 г. пропустил УЗ-луч через человеческий череп в попытке обнаружить опухоль головного мозга. Семь лет спустя американский исследователь Дуглас Хаури разработал и сконструировал первый УЗ-сканер, однако одно из первых упоминаний успешного применения методов УЗ-диагностики в анестезиологии встречается лишь в работе P. La Grange и соавт. (1978), которые для идентификации подключичной артерии и вены перед блокадой плечевого сплетения использовали доплеровское сканирование [2, 3]. Ультразвуковой доплеровский детектор кровотока использовался у 61 пациента для локализации третьего отдела подключичной артерии, что сделало надключичный доступ к плечевому сплетению более безопасным и успешным [3].

Несмотря на то что ультразвук применяется в медицине уже в течение нескольких десятилетий, в анестезиологии и реаниматологии его используют относительно недавно. Ультразвуковая навигация (УЗН) позволяет повысить безопасность выполнения инвазивных манипуляций, выявить угрожающие жизни состояния непосредственно на месте оказания помощи, что существенно расширяет диагностические и терапевтические возможности врача анестезиолога-реаниматолога.

Катетеризация центральных вен — один из обязательных компонентов интенсивной терапии критических состояний. Как правило, эта манипуляция выполняется на основании знаний топографической анатомии и наружных ориентиров. Однако существует множество факторов, затрудняющих обеспечение сосудистого доступа у пациентов в тяжелом состоянии: особенности телосложения, ожирение, гиповолемия, шок, врожденные деформации и аномалии развития, в связи с чем вероятность таких тяжелых ятрогенных осложнений, как пневмоторакс, гемоторакс, лимфоторакс и их сочетаний (при ранении легкого, вены, артерии или грудного лимфатического протока), остается достаточно высокой даже у опытных специалистов. По данным D.C. McGee [4] механические осложнения при катетеризации центральных вен встречаются в 5–19 % случаев.

Осложнения, связанные с пункциями магистральных вен, могут быть обусловлены патологическим соотношением массы тела и роста, аномалиями анатомического строения, вероятность наличия которых достигает 29 % [5]. Количество осложнений при катетеризации

центральных вен у детей находится в диапазоне от 2,5 до 16,6 % [6].

Все это послужило веским основанием для многолетнего поиска путей визуализации сосудисто-нервных пучков с целью минимизации осложнений. Использование сонографического контроля увеличивает частоту успешности регионарных блокад, катетеризаций сосудов, а также снижает количество осложнений при этих инвазивных манипуляциях [7, 8].

В настоящее время имеются международные протоколы применения методов УЗ-диагностики для выявления жизнеугрожающих травм и патологических процессов, в том числе во время сердечно-легочной реанимации, которые предполагают их выполнение анестезиологами-реаниматологами [9–12].

В нашей стране возможности применения УЗ-технологий при оказании анестезиолого-реанимационной помощи имеют существующую материальную основу в связи с наличием УЗ-аппаратуры в стандартах оснащения операционных блоков, а также отделений анестезиологии, реанимации и интенсивной терапии медицинских организаций\*. Кроме этого, оборудование для проведения УЗ-исследований входит в оснащение бригад скорой медицинской помощи\*\*.

Учитывая высокую эффективность применения методов УЗН в анестезиологии-реаниматологии, комитетом по УЗ-технологиям Общероссийской общественной организации «Федерация анестезиологов и реаниматологов» сформирован перечень компетенций по УЗ-визуализации для включения их в программы ординатуры и дополнительного образования, однако наличие лишь нормативной базы не обеспечивает широкого внедрения данных методов в рутинную клиническую практику, поскольку необходима мотивация и высокий уровень приверженности у всех специалистов, оказывающих помощь пациентам в критическом состоянии, что и стало основанием для проведения настоящего исследования [13].

*Цель исследования* — оценить приверженность к использованию методов УЗН в рутинной практической деятельности педиатрических отделений анестезиологии, реанимации и интенсивной терапии.

## МАТЕРИАЛЫ И МЕТОДЫ

С целью оценки частоты применения методов УЗН сотрудниками кафедры анестезиологии, реаниматологии

\* Приказ Минздрава России № 919н от 15 ноября 2012 г. «Об утверждении Порядка оказания медицинской помощи взрослому населению по профилю «анестезиология и реаниматология». Режим доступа: <https://www.garant.ru/products/ipo/prime/doc/70201502/> Дата обращения: 16.06.2023.

\*\* Приказ Минздрава России № 388н от 20.06.2013 (ред. от 21.02.2020) «Об утверждении Порядка оказания скорой, в том числе скорой специализированной, медицинской помощи». Режим доступа: <https://minzdrav.gov.ru/ministry/61/3/stranitsa-992/prikaz-minzdrava-rossii-ot-20-06-2013-n-388n-red-ot-21-02-2020-ob-utverzhdenii-poryadka-okazaniya-skoroy-v-tom-chisle-skoroy-spetsializirovannoy-meditsinskoy-pomoschi> Дата обращения: 16.06.2023.

и неотложной педиатрии факультета послевузовского и дополнительного профессионального образования Санкт-Петербургского государственного педиатрического медицинского университета была разработана анкета, состоящая из нескольких блоков, включающих вопросы, которые отражают уровень и характеристики стационара, объемы оказания реанимационной помощи детям, применение методов УЗН при обеспечении сосудистого доступа, диагностики осложнений катетеризации магистральных сосудов, выявлении травматических повреждений внутренних органов в структуре политравмы у детей, оценки функционального состояния дыхательной системы и диагностики внутричерепной гипертензии. Были сформированы также вопросы, цель которых состояла в установлении причины отказа от применения методов УЗН при оказании помощи детям в критическом состоянии.

Анкета была создана с учетом рекомендаций по дизайну и конструированию анкет для сбора информации среди сотрудников сферы здравоохранения и пациентов [14]. Бланк анкетирования включал 32 вопроса, на часть из которых можно было предоставить открытые ответы в свободной форме, чтобы участники могли более подробно осветить свои взгляды, наблюдения и предложения на данную тему. Было проведено добровольное анонимное анкетирование заведующих педиатрическими отделениями реанимации и интенсивной терапии (ОРИТ) медицинских организаций 65 регионов Российской Федерации, повторное участие одного и того же респондента было исключено.

Данные электронных анкет были собраны онлайн и перенесены в таблицы Microsoft Office Excel 2016, где осуществлялось хранение, систематизация исходных данных, устранение ошибок и погрешностей ввода, визуализация полученных результатов. Описательные характеристики представлены в абсолютных цифрах и процентом выражении, ответы на открытые вопросы были сгруппированы по основным качественным параметрам.

## РЕЗУЛЬТАТЫ

Ответы получены всего лишь от 32 (38,4 %) респондентов, два из которых работали в стационарах второго уровня и 30 — в медицинских организациях третьего уровня. Среднее количество пациентов, находившихся ежегодно на лечении в ОРИТ, составило 512 (335–881) детей, летальность не превышала  $2,8 \pm 2,3$  %. Все анкеты были целиком заполнены и не имели явных логических несоответствий. В анализ включены 32 электронные анкеты.

В 30 % случаев стаж врачей анестезиологов-реаниматологов педиатрических ОРИТ находился в диапазоне от 5 до 10 лет, связь между внедрением методик УЗН в рутинную практику отделений и стажем специалистов отсутствовала.

В 100 % случаях у всех специалистов педиатрических ОРИТ, включенных в исследование, имелась возможность круглосуточного использования УЗ-сканера в режиме реального времени.

При оценке приверженности к применению методов УЗН при обеспечении сосудистого доступа установлено, что в 5 (15 %) стационарах она не используется вообще и лишь в 4 (12,5 %) медицинских организациях применяется в 100 % случаев, чаще всего для визуализации *v. jugularis interna* (рис. 1). Средняя частота применения методов УЗН при катетеризации магистральных вен составляет  $49 \pm 35,5$  %.

Чаще всего встречались такие осложнения, как пневмоторакс (5 %) и гематома (3 %), единичные случаи гемоторакса и хилоторакса, случаи неврита и пареза диафрагмального нерва отсутствовали. Все осложнения отмечались при использовании слепых методов катетеризации, без УЗН.

Ультразвуковые методы диагностики для оценки систолической функции миокарда используют 26 (81 %) респондентов, в 50 % это является рутинным исследованием

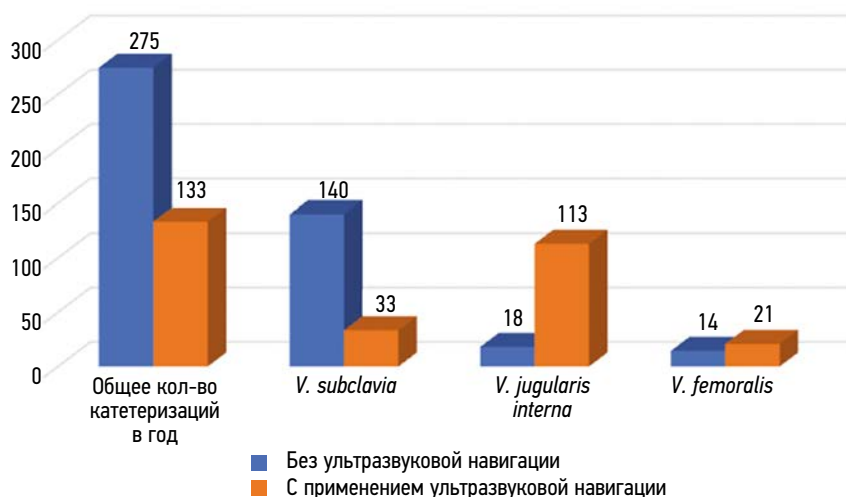


Рис. 1. Частота применения методов ультразвуковой навигации при катетеризации магистральных сосудов  
Fig. 1. Frequency of ultrasonic navigation in magistral vessel catheterization

у пациентов, нуждающихся в постоянной инфузии катехоламинов. При оценке частоты использования различных методик выявлено, что систолическая функция сердца чаще всего оценивалась по методу Тейхольца (56 %), метод Симпсона применяли в 34 % случаев.

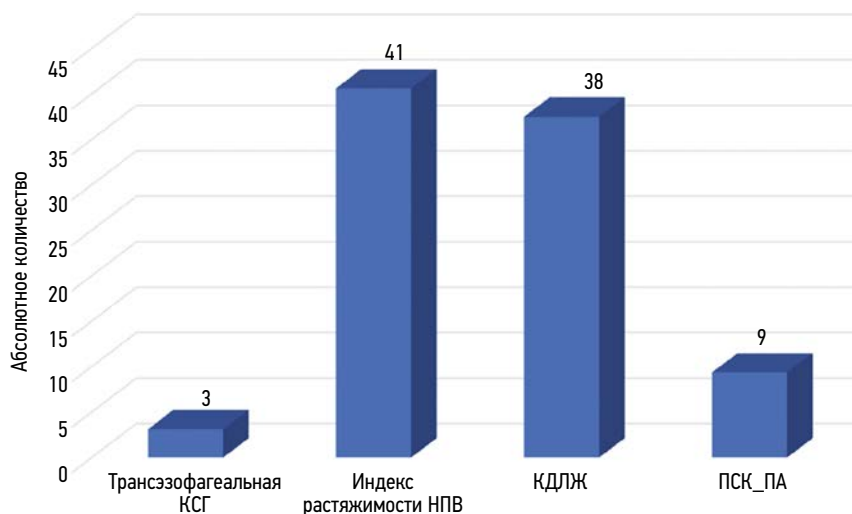
УЗН с целью оценки состояния легких у пациентов с дыхательной недостаточностью применяют 56 % респондентов, участвующих в исследовании, однако только в 28 % случаев это является рутинным исследованием у пациентов, нуждающихся в искусственной вентиляции легких. Все элементы BLUE-протокола применяют 50 % респондентов, среднее количество составляет 86 (0–123) исследований в год.

Для оценки волемического статуса УЗН применяется в 47 % случаев, при этом трансэзофагеальная кардио-сонография используется только в 3 %, в 41 % случае оценивают диаметр нижней полой вены, ее способность

к коллабированию на вдохе (индекс растяжимости), в 38 % проводится оценка конечно-диастолического объема левого желудочка и в 9 % — исследование дыхательных вариаций пиковой скорости кровотока в плечевой артерии (ПСК\_ПА) — рис. 2.

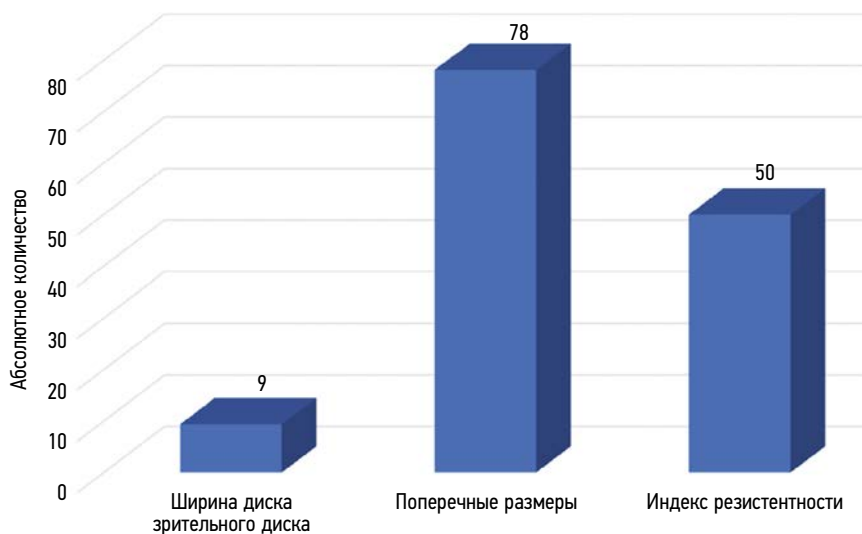
Оценку церебральной перфузии и диагностику синдрома внутричерепной гипертензии с помощью УЗН используют в 72 % случаев, ежегодно проводится 51 (0–216) нейросонография. В 78 % случаев делают поперечные замеры больших полушарий и боковых желудочков головного мозга, в 50 % оценивается индекс резистентности средней мозговой артерии и только в 9 % исследуется диаметр диска зрительного нерва (рис. 3).

С целью скрининговой диагностики жизнеугрожающих синдромов у детей с политравмой методы УЗН применяют 56 % респондентов, в 44 % случаев это является рутинным исследованием (рис. 4).



**Рис. 2.** Применение методов ультразвуковой навигации для оценки волемического статуса. КСГ — кардио-сонография; НПВ — нижняя полая вена; КДЛЖ — конечно-диастолический объем левого желудочка; ПСК\_ПА — пиковая скорость кровотока в плечевой артерии

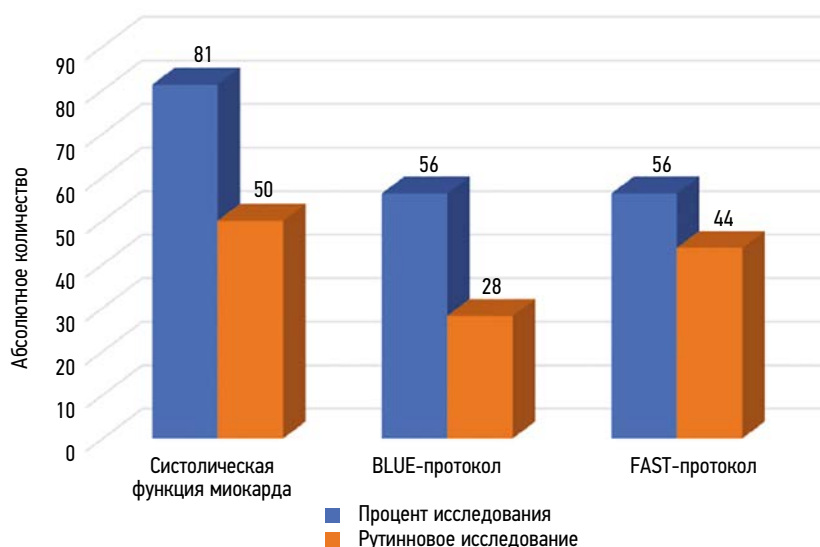
**Fig. 2.** Application of ultrasonic navigation techniques for volemic status assessment. КСГ, cardiac sonography; НПВ, inferior vena cava; КДЛЖ, left ventricular end-diastolic volume; ПСК\_ПА, peak brachial artery blood flow velocity



**Рис. 3.** Ультразвуковые методы оценки церебральной перфузии и внутричерепной гипертензии

**Fig. 3.** Ultrasound methods for cerebral perfusion and intracranial hypertension





**Рис. 4.** Применение протоколов ультразвуковой навигации в практической деятельности педиатрических отделений реанимации и интенсивной терапии

**Fig. 4.** Application of ultrasonic navigation protocols in the practice of pediatric intensive care and units

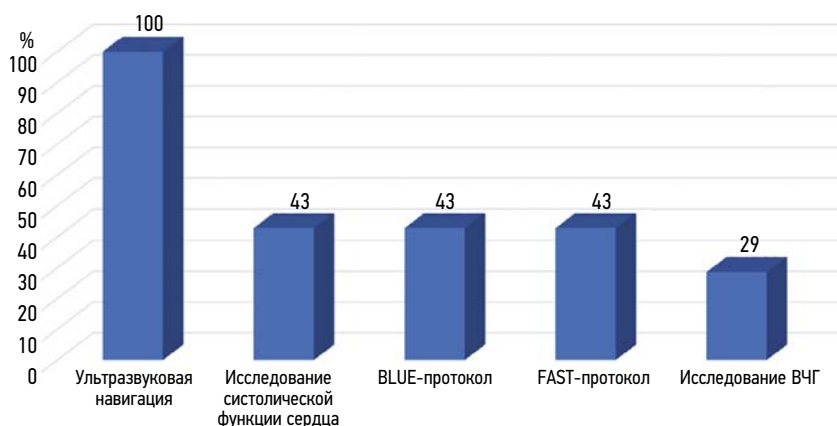
При оценке приверженности специалистов педиатрических ОПИТ Санкт-Петербурга к использованию методов УЗН в своей практической деятельности установлено, что 100 % респондентов ее рутинно используют при катетеризации магистральных сосудов, 42 % среди них еще оценивают систолическую функцию миокарда, применяют протоколы BLUE и FAST, в то время как оценка церебральной перфузии и диагностика внутричерепной гипертензии с помощью методов УЗ-диагностики применяется лишь в 28 % случаев (рис. 5).

Полагают, что методы УЗ-диагностики удобны, просты и высоко эффективны 57 % респондентов, а 71 % считает, что их использование обеспечивает более высокий уровень безопасности пациента. Основными показаниями для применения данных методов диагностики участники исследования считают наличие у пациента ожирения, деформаций скелета, шока различного генеза, возраст ребенка до трех лет и имплантация центральных венозных катетеров.

По мнению большинства специалистов (71 %), участвующих в исследовании, основной причиной относительно редкого применения методов УЗ-диагностики в рутинной практике педиатрических ОПИТ является не дефицит оборудования, а отсутствие необходимых знаний и практических навыков. Обращает на себя внимание, что для 43 % респондентов достаточно информации, полученной от врачей УЗ-диагностики (рис. 6).

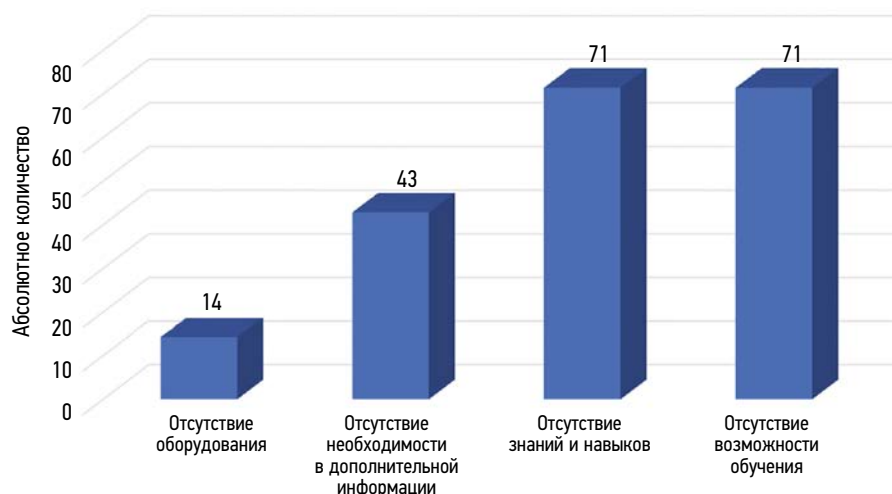Наиболее часто источниками информации о методах УЗ-исследований в анестезиологии-реанимации становятся специальная литература (86 %), доклады на конференциях и обучающие материалы в сети интернет (71 %), посещение специальных тренингов и мастер классов (86 %), что свидетельствует о недостаточном количестве и уровне реализации соответствующих циклов на факультетах повышения квалификации медицинских вузов.

По данным сайта Министерства здравоохранения Российской Федерации (<https://edu.rosminzdrav.ru>), на территории России на данный момент доступен 41 курс



**Рис. 5.** Применение методов ультразвуковой диагностики в практической деятельности педиатрических отделений реанимации и интенсивной терапии Санкт-Петербурга

**Fig. 5.** Application of ultrasound diagnostic methods in the practice of pediatric intensive care and units of Saint Petersburg

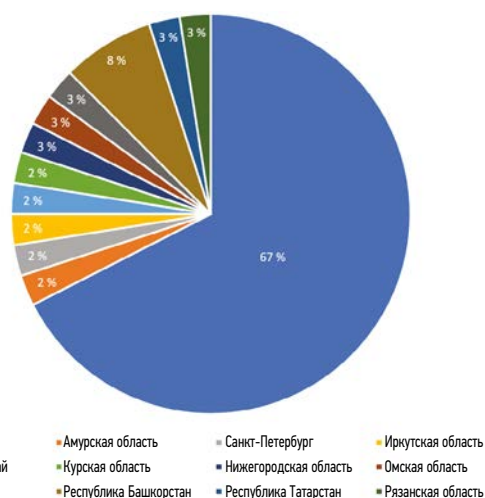


**Рис. 6.** Причины низкого уровня приверженности к методам ультразвуковой диагностики в педиатрических отделениях реанимации и интенсивной терапии

**Fig. 6.** Reasons for low adherence to ultrasound diagnostic techniques in pediatric intensive care and units

по применению методов УЗ-визуализации в анестезиологии и интенсивной терапии, при этом большая часть из них проводится в Москве (рис. 7).

Обращает на себя внимание, что 39 % курсов представляет возможность заочного обучения, что вряд ли позволит в полной мере освоить все необходимые практические навыки. Большая часть циклов (46 %) посвящена общим вопросам УЗ-визуализации в практике анестезиолога-реаниматолога, 40 % курсов демонстрирует возможности визуализации при выполнении регионарных блокад и обеспечении сосудистого доступа, и только 7 % рассматривают возможности применения ультразвука в экстренной ситуации с целью выявления жизнеугрожающих состояний. Имеется всего два курса по протоколам оценки состояния пациента и только один — по оценке волеического статуса и органной дисфункции.



**Рис. 7.** Образовательные циклы по применению методов ультразвуковой визуализации в анестезиологии и интенсивной терапии на территории Российской Федерации

**Fig. 7.** Educational cycles on the use of ultrasound imaging methods in anesthesiology and intensive care in the Russian Federation

## ОБСУЖДЕНИЕ

В настоящее время не существует ни одной области медицины, где бы можно было обойтись без УЗ-исследования. В последние годы даже сотрудники экстренных медицинских служб все чаще прибегают к использованию УЗ-исследований в своей практике. УЗ-визуализация — универсальный метод, обладающий высокой степенью точности, позволяющий быстро оценивать клиническую ситуацию, эффективность терапевтических вмешательств и обеспечивать безопасность проведения инвазивных вмешательств в режиме реального времени. Учитывая постоянно накапливающийся опыт врачей и высокий уровень материальной оснащенности современных стационаров, можно предположить, что в недалеком будущем практически все протоколы диагностики неотложных и жизнеугрожающих состояний и оказания помощи при них будут включать в себя проведение УЗ-исследований, что особенно актуально для политравмы и шока различного генеза. В этой ситуации крайне важно сохранить базовые принципы клинического мышления и рационально сопоставлять пользу и риски, ассоциированные с проведением исследования [15].

В настоящее время в Российской Федерации отсутствуют исследования по использованию методов УЗ-визуализации, однако, учитывая представленные результаты анкетирования и международный опыт, складывается впечатление, что внедрение в рутинную клиническую практику врачей анестезиологов-реаниматологов данных методик во всем мире сопряжено с существенными трудностями. J.A.S. Pellegrini и соавт. [16] и J. Maizel и соавт. [17] полагают, что оптимальным вариантом их преодоления является повышение квалификации врачей.

При подготовке специалистов особое внимание следует уделять демонстрации того, что УЗ-исследования, направленные на выявление жизнеугрожающих состояний и осложнений, выполняемые врачами, непосредственно

оказывающими помощь, являются независимыми факторами, влияющими на характер и объем диагностических и терапевтических вмешательств [18].

В многочисленных исследованиях продемонстрирована эффективность применения методов УЗ-визуализации в практике врача-интенсивиста.

Одной из таких публикаций стала работа Д.О. Старостина и А.Н. Кузовлева [19], где сравниваются несколько доступных методик оценки волемиического статуса, приводятся доказательства, что неинвазивные методы оценки сердечного выброса с использованием эффекта Допплера также позволяют получать достоверную информацию, сопоставимую по точности с термодилуцией. Авторы делают вывод, что ультразвук — практически идеальный инструмент для оценки гиповолемии при критических состояниях.

Несомненным достоинством методов УЗН является то, что они незаменимы при обеспечении сосудистого доступа и позволяют значительно уменьшить количество осложнений при катетеризации центральных вен при наличии четкого понимания, для чего проводится исследование у конкретного пациента [20]. Многие авторы также уделяют особое внимание обучению фокусным УЗ-исследованиям, которые не требуют много времени, а их внедрение в повседневную практику позволяет значительно расширить диагностические и терапевтические возможности, поскольку данные методики не требуют длительного обучения, широко доступны, обладают высокой мобильностью и при этом нет необходимости в источнике ионизирующего излучения. Все это должно стимулировать врачей «не специалистов УЗ-диагностики» осваивать и применять этот инструмент в своей повседневной практике [8].

Использование различных протоколов, например BLUE, у пациентов с заболеваниями органов грудной клетки в ОРИТ, является быстрым и эффективным методом диагностики остро возникших осложнений со стороны легких. Имеются данные, свидетельствующие, что данный алгоритм обследования пациентов обладает 100 % чувствительностью при диагностике пневмоторакса, имеет ряд преимуществ за счет временного фактора и в некоторых случаях по эффективности превосходит рентгенографию грудной клетки [9].

Учитывая, что УЗ-визуализация является неинвазивным методом диагностики, все большую популярность она завоевывает у специалистов неонатальных ОРИТ, поскольку позволяет диагностировать такие пороки развития, как секвестры легочной ткани, кистозную аденоматоидную мальформацию, бронхогенные кисты легкого и др. [21].

Пандемия COVID-19 также подтвердила высокую эффективность рассматриваемых методик при диагностике пневмоний и других патологических изменений со стороны легких, что позволяет отнести их к альтернативным скрининговым методам диагностики при отсутствии возможности выполнения компьютерной томографии [22].

В последние годы во многих странах мира широкое распространение получила УЗ-диагностика внутричерепной гипертензии путем измерения диаметра диска зрительного

нерва, которая широко используется и в педиатрической практике [23].

Б.В. Остапенко и соавт. [24] полагают, что измерение диаметра диска зрительного нерва с оболочками в сочетании с нейросонографией и доплерографией сосудов головного мозга может быть скрининговым методом мониторинга внутричерепного давления и раннего выявления отека головного мозга.

В работе Ю.П. Васильевой представлены показатели диаметра диска зрительного нерва в норме у детей различного возраста от 1 мес. до 17 лет, что позволяет использовать данную методику у пациентов всех возрастных групп. У детей от 1 мес. до 5 лет диаметр диска зрительного нерва в норме равен 5,5 мм, а в возрасте 5–17 лет — до 5,8 мм.

В то же время, несмотря на единодушное мнение большинства авторов об эффективности методов УЗ-диагностики, следует помнить, что они являются оператор-зависимыми. В частности, М.И. Андрейцева и соавт. [26] отмечают, что только в шести из 24 статей были приведены качественные фотографии УЗ-изображений структур зрительного нерва, на которых измерение диаметра его оболочек было корректным [26].

Завершая обсуждение полученных данных, можно предположить, что возникающие трудности с широким внедрением методов УЗ-визуализации в клиническую практику анестезиологов-реаниматологов обусловлены несколькими причинами:

1. Опытные врачи анестезиологи-реаниматологи не видят значительных преимуществ в использовании методов УЗ-визуализации, поскольку даже без их использования имеющийся многолетний клинический опыт позволят добиваться хороших результатов.
2. Анестезиологи-реаниматологи обычно очень загружены работой и не имеют времени и искренней личной заинтересованности в изучении новых методов диагностики и лечения.
3. В медицинских организациях отсутствуют лидеры, активно внедряющие данные методы в работу отделений анестезиологии, реанимации и интенсивной терапии.
4. Отсутствуют мультицентровые исследования, демонстрирующие высокую эффективность и безопасность методов УЗ-визуализации в анестезиологии и интенсивной терапии.

## ОГРАНИЧЕНИЯ ИССЛЕДОВАНИЯ

Количество полностью заполненных анкет было достаточно высоким для исследований такого рода, но есть необходимость в проведении масштабного анализа, охватывающего большее количество стационаров, где есть педиатрические ОРИТ. Одним из недостатков настоящей работы стало включение в анкетирование сразу всех методик, хотя в некоторых медицинских организациях необходимость в использовании отдельно взятых методов (например, FAST-протокола) может отсутствовать.

## ЗАКЛЮЧЕНИЕ

1. Возможность для применения методов УЗН при оказании помощи детям в критическом состоянии имеется в 100 % случаев.
2. В большинстве случаев методы УЗН используются с целью визуализации магистральных вен при обеспечении сосудистого доступа и диагностики жизнеугрожающих состояний у пациентов с политравмой.
3. Оценка ширины диска зрительного нерва и расчет индекса резистентности средней мозговой артерии не являются рутинными методиками для диагностики степени выраженности внутричерепной гипертензии и оценки эффективности мероприятий интенсивной терапии, хотя именно их можно считать косвенными признаками эффективности гемодинамической поддержки и наиболее информативными.
4. Основное препятствие для широкого внедрения методов УЗН в практическую деятельность педиатрических ОРИТ — отсутствие приверженности специалистов к данным методам диагностики, необходимых теоретических знаний и практических навыков.

## ДОПОЛНИТЕЛЬНАЯ ИНФОРМАЦИЯ

**Благодарности.** Авторы выражают искреннюю благодарность всем коллегам, принявшим участие в анкетировании.

**Вклад авторов.** Все авторы внесли существенный вклад в разработку концепции, проведение исследования и подготовку статьи, прочли и одобрили финальную версию перед публикацией. Личный вклад каждого автора: Ю.С. Александрович — планирование, дизайн и организация исследования, редактирование рукописи; К.В. Пшениснов — планирование исследования, редактирование

## СПИСОК ЛИТЕРАТУРЫ

1. Об открытии ультразвуковых волн [Электронный ресурс]. Режим доступа: <https://rd1.medgis.ru/materials/view/ob-otkryitii-ultrazvukovyh-voln-6478>. Дата обращения: 24.07.2023.
2. Ньюман П.Г., Розики Г.С. История ультразвука [Электронный ресурс]. Режим доступа: <http://www.sononn.ru/publish/medline/history.html>. Дата обращения: 24.07.2023.
3. la Grange P., Foster P.A., Pretorius L.K. Application of the doppler ultrasound blood flow detector in supraclavicular brachial plexus block // *Br J Anaesth*. 1978. Vol. 50, No. 9. p. 965–967. DOI: 10.1093/bja/50.9.965
4. McGee D.C., Gould M.K. Preventing complications of central venous catheterization // *N Engl J Med*. 2003. Vol. 348, No. 12. P. 1123–1133. DOI: 10.1056/NEJMr011883
5. Brass P., Hellmich M., Kolodziej L., et al. Ultrasound guidance versus anatomical landmarks for internal jugular vein catheterization // *Cochrane Database Syst Rev*. 2015. Vol. 1, No 1. P. CD006962. DOI: 10.1002/14651858.CD006962.pub2
6. Быков М.В., Неретин А.А., Быков Д.Ф., и др. Ультразвуковой контроль при катетеризации центральных вен у детей // *Sonoace Ultrasound*. 2008. № 17. С. 42–47.
7. Education and practical standards committee, European federation of societies for ultrasound in medicine and biology. Minimum training

и подготовка рукописи к печати; К.Ю. Ермоленко — планирование исследования, анкетирование, анализ первичной информации, статистический анализ, подготовка первичного варианта рукописи; Г.Э. Ульрих — планирование исследования, редактирование рукописи; Д.В. Прометной — анкетирование, анализ первичной информации, статистический анализ; В.А. Евграфов — анализ первичной информации, редактирование рукописи.

**Источник финансирования.** Авторы заявляют об отсутствии внешнего финансирования при проведении исследования и подготовке публикации.

**Конфликт интересов.** Авторы декларируют отсутствие явных и потенциальных конфликтов интересов, связанных с проведенным исследованием и публикацией настоящей статьи.

## ADDITIONAL INFORMATION

**Acknowledgments.** The authors express their sincere gratitude to all colleagues who took part in the survey.

**Authors' contribution.** Thereby, all authors made a substantial contribution to the conception of the study, acquisition, analysis, interpretation of data for the work, drafting and revising the article, final approval of the version to be published and agree to be accountable for all aspects of the study. The contribution of each author: Yu.S. Aleksandrovich — planning, design and organization of the study, editing the manuscript; K.V. Pshenisnov — research planning, editing and preparation of the manuscript; K.Yu. Ermolenko — study planning, questionnaires, primary information analysis, statistical analysis, preparation of the primary version of the manuscript; G.E. Ulrikh — study planning, manuscript editing; D.V. Prometnoi — surveying, analysis of primary information, statistical analysis; V.A. Evgrafov — primary information analysis, manuscript editing.

**Funding source.** This study was not supported by any external sources of funding.

**Competing interests.** The authors declare that they have no competing interests.

- recommendations for the practice of medical ultrasound // *Ultraschall Med*. 2006. Vol. 27, No. 1. P. 79–105. DOI: 10.1055/s-2006-933605
8. Zito Marinosci G., Biasucci D.G., Barone G., et al. ECHOTIP-Ped: A structured protocol for ultrasound-based tip navigation and tip location during placement of central venous access devices in pediatric patients // *JVascAccess*. 2023. Vol. 24, No 1. P. 5–13. DOI: 10.1177/11297298211031391
9. Seif D., Perera P., Mailhot T., et al. Bedside ultrasound in resuscitation and the rapid ultrasound in shock protocol // *Crit Care Res Pract*. 2012. Vol. 2012. P. 503254. DOI: 10.1155/2012/503254
10. Юрковский Д.С. Применение УЗИ легких в условиях детской реанимации. Актуальные вопросы педиатрии // Сборник материалов Республиканской научно-практической конференции с международным участием, посвященной 30-летию кафедры педиатрии Гомелевского государственного медицинского университета; Сентябрь 24, 2021; Гомель. Режим доступа <http://elib.gsmu.by/handle/GomSMU/9298>. Дата обращения: 24.09.2021.
11. Якимчук А.П., Гурова М.Ю., Минов А.Ф., и др. Опыт использования прикроватного ультразвукового исследования у пациентов кардиоторакального профиля с острой патологией легких в отделении интенсивной терапии // XVII съезд Общероссийской общественной организации «Федерация анестезиологов и реаниматологов»



ниматологов»: «Актуальные вопросы совершенствования анестезиолого-реанимационной помощи в Российской Федерации»; Сентябрь 28–30, 2018; Санкт-Петербург. 2018. С. 257–258.

12. Бокерия Л.А., Алшибая М.М., Сокольская Н.О., и др. Стандарты ультразвуковой диагностики у кардиохирургических больных в отделении реанимации и интенсивной терапии // Клиническая физиология кровообращения. 2013. № 4. С. 61–67. (In Russ.)

13. Лахин Р.Е. Ультразвук в анестезиологии и реаниматологии. Чему учить? // Анестезиология и реаниматология. 2016. Т. 61, № 4. С. 263–265. DOI: 10.18821/0201-7563-2016-4-263-265

14. Hikmet N., Chen S.K. An investigation into low mail survey response rates of information technology users in health care organizations // *Int J Med Inform.* 2003. Vol 72, No. 1–3. P. 29–34. DOI: 10.1016/j.ijmedinf.2003.09.002

15. Ма О.Д., Матизер Д.Р., Блэйвес М. Ультразвуковое исследование в неотложной медицине. Москва: Лаборатория знаний, 2020. 561 с.

16. Pellegrini J.A.S., Cordioli R.L., Grumann A.C.B., et al. Point-of-care ultrasonography in Brazilian intensive care units: a national survey // *Ann Intensive Care.* 2018. Vol. 8, No. 1. P. 50. DOI: 10.1186/s13613-018-0397-3

17. Maizel J., Bastide M.A., Richecoeur J., et al. Practice of ultrasound-guided central venous catheter technique by the French intensivists: a survey from the BoReal study group // *Ann Intensive Care.* 2016. Vol. 6, No. 1. P. 76. DOI: 10.1186/s13613-016-0177-x

18. Zieleskiewicz L., Muller L., Lakhal K., et al. Point-of-care ultrasound in intensive care units: assessment of 1073 procedures in a multicentric, prospective, observational study // *Intensive Care Med.* 2015. Vol. 41, No. 9. P. 1638–1647. DOI: 10.1007/s00134-015-3952-5

19. Старостин Д.О., Кузовлев А.Н. Роль ультразвука в оценке волеического статуса пациентов в критических состояниях // Вестник интенсивной терапии им. А.И. Салтанова. 2018. № 4. С. 42–50. DOI: 10.21320/1818-474X-2018-4-42-50

20. Дьяков А.И., Стародубов А.О., Шевченко И.В. и др. Катетеризация центральной вены под УЗИ-контролем в отделении реанимации и интенсивной терапии ГУЗ УОКБ // Материалы 54-й Межрегиональной научно-практической медицинской конференции: «Национальные проекты-приоритет развития здравоохранения регионов»; Май 16–17, 2019; Ульяновск. 2019. С. 53–56.

21. Степанова О.А., Сафина А.И. Ультразвуковая диагностика в отделениях реанимации и интенсивной терапии новорожденных // Вестник современной клинической медицины. 2014. Т. 7, № 6. С. 92–97.

22. Марцинкевич Д.Н., Прилуцкий П.С., Дзядзько А.М. Ультразвуковое исследование легких в отделении интенсивной терапии у пациентов с пневмонией COVID-19 // Хирургия. Восточная Европа. 2022. Т. 11, № 2. С. 243–251. DOI: 10.34883/Pl.2022.11.2.008

23. Cannata G., Pezzato S., Esposito S., et al. Optic nerve sheath diameter ultrasound: a non-invasive approach to evaluate increased intracranial pressure in critically ill pediatric patients // *Diagnostics.* 2022. Vol. 12, No. 3. P. 767. DOI: 10.3390/diagnostics12030767

24. Остапенко Б.В., Войтенков В.Б., Марченко Н.В., и др. Современные методики мониторинга внутричерепного давления // Медицина экстремальных ситуаций. 2019. Т. 21, № 4. С. 472–485.

25. Васильева Ю.П., Скрипченко Н.В., Климкин А.В. и др. Комплексный структурно-функциональный подход к неинвазивной диагностике внутричерепной гипертензии и ее степени при менингите и энцефалите у детей // Практическая медицина. 2022. Т. 20, № 1. С. 56–66.

26. Андрейцева М.И., Петриков С.С., Хамидова Л.Т., и др. Ультразвуковое исследование структур канала зрительного нерва в диагностике внутричерепной гипертензии у больных с внутричерепными кровоизлияниями // Журнал им. Н.В. Склифосовского Неотложная медицинская помощь. 2018. Т. 7, № 4. С. 349–356. DOI: 10.23934/2223-9022-2018-7-4-349-356

## REFERENCES

1. Ob otkrytii ul'trazvukovykh voln [Internet]. Available from: <https://rd1.medgis.ru/materials/view/ob-otkrytii-ul'trazvukovykh-voln-6478> [accessed: 2023 July 24] (In Russ.)

2. N'yuman PG, Roziki GS. Istoriya ul'trazvuka. [Internet]. Available from: <http://www.sononn.ru/publish/medline/history.html> [accessed: 2023 July 24] (In Russ.)

3. la Grange P, Foster PA, Pretorius LK. Application of the Doppler ultrasound blood flow detector in supraclavicular brachial plexus block. *Br J Anaesth.* 1978;50(9):965–967. doi: 10.1093/bja/50.9.965

4. McGee DC, Gould MK. Preventing complications of central venous catheterization. *N Engl J Med.* 2003;348(12):1123–1133. DOI: 10.1056/NEJMra011883

5. Brass P, Hellmich M, Kolodziej L, et al. Ultrasound guidance versus anatomical landmarks for internal jugular vein catheterization. *Cochrane Database Syst Rev.* 2015;1(1):CD006962. DOI: 10.1002/14651858.CD006962.pub2

6. Bykov MV, Neretin AA, Bykov DF, et al. Ul'trazvukovoi kontrol' pri kateterizatsii tsentral'nykh ven u detei. *Sonoace Ultrasound.* 2008;(17):42–47.

7. Education and practical standards committee, European federation of societies for ultrasound in medicine and biology. Minimum training recommendations for the practice of medical ultrasound. *Ultraschall Med.* 2006;27(1):79–105. DOI: 10.1055/s-2006-933605

8. Brass P, Hellmich M, Kolodziej L, et al. Ultrasound Zito Marinosci G, Biasucci DG, Barone G, D'Andrea V, Elisei D, Iacobone E,

La Greca A, Pittiruti M. ECHOTIP-Ped: A structured protocol for ultrasound-based tip navigation and tip location during placement of central venous access devices in pediatric patients. *J Vasc Access.* 2023;24(1):5–13. DOI: 10.1177/11297298211031391

9. Seif D, Perera P, Mailhot T, et al. Bedside ultrasound in resuscitation and the rapid ultrasound in shock protocol. *Crit Care Res Pract.* 2012;2012:503254. DOI: 10.1155/2012/503254

10. Yurkovskii DS. Primenenie UZI legkikh v usloviyakh detskoi reanimatsii. Aktual'nye voprosy pediatrii. In: Sbornik materialov Respublikanskoi nauchno-prakticheskoi konferentsii s mezhdunarodnym uchastiem, posvyashchennaya 30-letiyu kafedry pediatrii Gomelevskogo gosudarstvennogo meditsinskogo universiteta; September 24 2021; Gomel. Available from: <http://elib.gsmu.by/handle/GomSMU/9298> [accessed: 2021 Sept 24] (In Russ.)

11. Yakimchuk AP, Gurova MYu, Minov AF, et al. Opyt ispolzovaniya prikrvatnogo ultrazvukovogo issledovaniya u patsientov kardiorakalnogo profilya s ostroi patologiei legkikh v otdelenii intensivnoi terapii. In: XVII Congress of the All-Russian national organization «Federation of Anesthesiologists and Resuscitators»: «Aktual'nye voprosy sovershenstvovaniya anesteziiologo-reanimatsionnoi pomoshchi v Rossiiskoi Federatsii»; September 28–30, 2018; Saint Petersburg. P. 257–258. (In Russ.)

12. Bokeriya LA, Alshibaya MM, Sokol'skaya NO, et al. Diagnostic ultrasound standards for management of patients in the division of



resuscitation and intensive care. *Clinical Physiology of Circulation*. 2013;(4):61–67. (In Russ.)

13. Lakhin RE. Ultrasound in anesthesiology and intensive care: what to teach? *Russian Journal of Anesthesiology and Reanimatology*. 2016;6(4):263–265. (In Russ.) DOI: 10.18821/0201-7563-2016-4-263-265

14. Hikmet N, Chen SK. An investigation into low mail survey response rates of information technology users in health care organizations. *Int J Med Inform*. 2003;72(1–3):29–34. DOI: 10.1016/j.ijmedinf.2003.09.002

15. Ma OD, Matier DR, Bleives M. Ul'trazvukovoe issledovanie v neotlozhnoi meditsine. Moscow: Laboratoriya znaniy; 2020. 561 p. (In Russ.)

16. Pellegrini JAS, Cordioli RL, Grumann ACB, et al. Point-of-care ultrasonography in Brazilian intensive care units: a national survey. *Ann Intensive Care*. 2018;8(1):50. DOI: 10.1186/s13613-018-0397-3

17. Maizel J, Bastide MA, Richecoeur J, et al. Practice of ultrasound-guided central venous catheter technique by the French intensivists: a survey from the BoReal study group. *Ann Intensive Care*. 2016;6(1):76. DOI: 10.1186/s13613-016-0177-x

18. Zieskiewicz L, Muller L, Lakhal K, et al. Point-of-care ultrasound in intensive care units: assessment of 1073 procedures in a multicentric, prospective, observational study. *Intensive Care Med*. 2015;41(9):1638–1647. DOI: 10.1007/s00134-015-3952-5

19. Starostin DO, Kuzovlev AN. Role of ultrasound in diagnosing volume status in critically ill patients. *Annals of Critical Care*. 2018;4:42–50 (In Russ.) DOI: 10.21320/1818-474X-2018-4-42-50

20. D'yakov AI, Starodubov AO, Shevchenko IV, et al. Kateterizatsiya tsentralnoi veny pod UZI-kontrol'em v otdelenii reanimatsii i intensivnoi terapii GUZ UOKB. In: Materials of the 54<sup>th</sup> Interregional

Scientific and Practical Medical Conference: «Natsional'nye proekty-prioritet razvitiya zdravookhraneniya regionov»; May 16–17, 2019; Ulyanovsk. P. 53–56. (In Russ.)

21. Stepanova OA, Safina Asia IM. Ultrasound diagnostics in neonatal intensive care units. *The Bulletin of Contemporary Clinical Medicine*. 2014;7(6):92–97.

22. Martcinkevich DN, Prylutsky PS, Dzyadzko AM. Lung ultrasound for patients with COVID-19 pneumonia in the intensive care unit. *Surgery East Europe*. 2022;11(2):243–251. (In Russ.) DOI: 10.34883/PI.2022.11.2.008

23. Cannata G, Pezzato S, Esposito S, et al. Optic nerve sheath diameter ultrasound: a non-invasive approach to evaluate increased intracranial pressure in critically ill pediatric patients. *Diagnostics*. 2022;12(3):767. DOI: 10.3390/diagnostics12030767

24. Ostapenko BV, Voitenkov VB, Marchenko NV, et al. Modern techniques for intracranial pressure monitoring. *Medicine of Extreme Situations*. 2019;21(4):472–485. (In Russ.)

25. Vasilieva YuP, Skripchenko NV, Klimkin AV, et al. Comprehensive structural and functional approach to the noninvasive diagnosis of intracranial hypertension and its degree in meningitis and encephalitis in children. *Practical Medicine*. 2022;20(1):56–66. (In Russ.)

26. Andreytseva MI, Petrikov SS, Khamidova LT, et al. The ultrasound study of the optic canal for detecting raised intracranial pressure (a literature review and critical analysis). *Russian Sklifosovsky Journal of Emergency Medical Care*. 2018;7(4):349–356. (In Russ.) DOI: 10.23934/2223-9022-2018-7-4-349-356

## ОБ АВТОРАХ

**Юрий Станиславович Александрович**, д-р мед. наук, профессор, заведующий кафедрой анестезиологии, реаниматологии и неотложной педиатрии ФП и ДПО; ORCID: 0000-0002-2131-4813; eLibrary SPIN: 2225-1630; e-mail: jalex1963@mail.ru

\***Константин Викторович Пшениснов**, д-р мед. наук, доцент, профессор кафедры анестезиологии, реаниматологии и неотложной педиатрии ФП и ДПО; адрес: Россия, 194100, Санкт-Петербург, ул. Литовская, д. 2; ORCID: 0000-0003-1113-5296; eLibrary SPIN: 8423-4294; e-mail: Psh\_K@mail.ru

**Ксения Юрьевна Ермоленко**, врач – анестезиолог-реаниматолог; ORCID: 0000-0003-1628-1698; eLibrary SPIN: 7584-8788; e-mail: ksyu\_astashenok@mail.ru

**Глеб Эдуардович Ульрих**, д-р мед. наук, профессор кафедры анестезиологии, реаниматологии и неотложной педиатрии им. проф. В.И. Гордеева; ORCID: 0000-0001-7491-4153; eLibrary SPIN: 7333-9506; e-mail: gleb.ulrikh@yandex.ru

**Дмитрий Владимирович Прометной**, канд. мед. наук, заместитель главного врача по анестезиологии и интенсивной терапии; ORCID: 0000-0003-4653-4799; eLibrary SPIN: 1074-9498; e-mail: prometnoy.d.v@gmail.com

**Владимир Аркадьевич Евграфов**, канд. мед. наук, доцент кафедры анестезиологии, реаниматологии и неотложной педиатрии им. проф. В.И. Гордеева; ORCID: 0000-0001-6545-2065; eLibrary SPIN: 6322-3961; e-mail: evgrafov-spb@mail.ru

## AUTHORS' INFO

**Yurii S. Aleksandrovich**, MD, Dr. Sci. (Med.), professor, head of the Department of anesthesiology and intensive care and emergency pediatrics postgraduate education; ORCID: 0000-0002-2131-4813; eLibrary SPIN: 2225-1630; e-mail: jalex1963@mail.ru

\***Konstantin V. Pshenishnov**, MD, Dr. Sci. (Med.), assistant professor, professor of the Department of anesthesiology, intensive care and emergency pediatrics postgraduate education; address: 2, Litovskaya st, Saint Petersburg, 194100, Russia; ORCID: 0000-0003-1113-5296; eLibrary SPIN: 8423-4294; e-mail: Psh\_K@mail.ru

**Kseniya Yu. Ermolenko**, anesthesiologist and intensive care physician; ORCID: 0000-0003-1628-1698; eLibrary SPIN: 7584-8788; e-mail: ksyu\_astashenok@mail.ru

**Gleb E. Ulrikh**, MD, Dr. Sci. (Med.), professor of the V.I. Gordeev Department of anesthesiology, intensive care and emergency pediatrics; ORCID: 0000-0001-7491-4153; eLibrary SPIN: 7333-9506; e-mail: gleb.ulrikh@yandex.ru

**Dmitry V. Prometnoy**, MD, Cand. Sci. (Med.), deputy chief medical officer for anesthesiology and intensive care; ORCID: 0000-0003-4653-4799; eLibrary SPIN: 1074-9498; e-mail: prometnoy.d.v@gmail.com

**Vladimir A. Evgrafov**, MD, Cand. Sci. (Med.), associate professor of the V.I. Gordeev Department of anesthesiology and intensive care and emergency pediatrics; ORCID: 0000-0001-6545-2065; eLibrary SPIN: 6322-3961; e-mail: evgrafov-spb@mail.ru

\* Автор, ответственный за переписку / Corresponding author

DOI: <https://doi.org/10.17816/psaic1523>

Обзорная статья

# Диагностический потенциал ультразвуковой эластографии у пациентов с хирургическими заболеваниями и травмами. Систематический обзор

А.В. Беляева<sup>1</sup>, О.А. Беляева<sup>2</sup>, В.М. Розинов<sup>1</sup>

<sup>1</sup> Научно-исследовательский клинический институт педиатрии и детской хирургии им. акад. Ю.Е. Вельтищева, Российский национальный исследовательский медицинский университет им. Н.И. Пирогова, Москва, Россия;

<sup>2</sup> Детская городская клиническая больница № 9 им. Г.Н. Сперанского, Москва, Россия

## АННОТАЦИЯ

В клиническую практику в последние годы внедряется ультразвуковая эластография. Низкая обеспеченность данным оборудованием и ограниченный период его эксплуатации определяют недостаточную информированность специалистов о потенциале технологии. Цель обзора состояла в установлении диагностической значимости ультразвуковой эластографии у пациентов с хирургическими заболеваниями и травмами на основе результатов систематического анализа опубликованных научных исследований. Поиск публикаций осуществляли в базах данных PubMed, Google Scholar, eLibrary и других источниках информации — журналы «Journal of Pediatric Surgery», «Российский вестник детской хирургии, анестезиологии и реаниматологии», «Детская хирургия» и «SonoAce Ultrasound» за период с 2016 по 2022 г. Совокупная выборка — 7040 источников. В анализ, согласно критериям PRISMA, включены 32 публикации. Результаты представлены по разделам «хирургические заболевания» и «травмы». Среди «хирургических заболеваний» (27 публикаций) преобладали работы, посвященные объемным образованиям, единичные исследования связаны с сосудистыми осложнениями и эктопической беременностью, дефиниции «травмы» соответствовали 3 статьи. Специфичность метода установлена в межквартильном интервале [ $Q_1$  77 –  $Q_3$  95],  $Me$  88,1, при чувствительности [ $Q_1$  81 –  $Q_3$  94],  $Me$  85,5. Преимущества эластографии установлены в части специфичности метода при выявлении предикторов разрыва вращательной манжеты, составив при сопоставлении с В-режимом соответственно 96,7 и 61,2–62,5 %. Специфичность эластографии при кистах поджелудочной железы достигала 75,0 %, а в В-режиме — только 40,0 %. При метастатических поражениях лимфоузлов установлено преимущество эластографии (84,0 %) над потенциалом (69,0 %) серошкальных исследований. При повреждениях сухожилий надостной мышцы эффективность эластографии на 15 % выше, чем при рутинном УЗИ. Эластография повысила специфичность диагностики рака предстательной железы с 45,0 до 89,0 %.

**Ключевые слова:** мультипараметрическая ультразвуковая диагностика; компрессионная эластография; эластография сдвиговой волны; травматология и ортопедия; хирургия; хирургическое лечение.

## Как цитировать

Беляева А.В., Беляева О.А., Розинов В.М. Диагностический потенциал ультразвуковой эластографии у пациентов с хирургическими заболеваниями и травмами. Систематический обзор // Российский вестник детской хирургии, анестезиологии и реаниматологии. 2023. Т. 13, № 3. С. 373–384. DOI: <https://doi.org/10.17816/psaic1523>

DOI: <https://doi.org/10.17816/psaic1523>

Review Article

# Diagnostic potential of ultrasound elastography in patients with surgical diseases and injuries: Systematic review

Anastasiya V. Belyaeva<sup>1</sup>, Olga A. Belyaeva<sup>2</sup>, Vladimir M. Rozinov<sup>1</sup><sup>1</sup> Veltishev Research and Clinical Institute for Pediatrics and Pediatric Surgery, Pirogov Russian National Research Medical University, Moscow, Russia;<sup>2</sup> G.N. Speransky Children's Hospital No. 9, Moscow, Russia

## ABSTRACT

In recent years, ultrasound elastography has been introduced into clinical practice. Because of the low availability of this equipment and the short period of operation, professionals are unaware of the technology's potential. Based on the findings of a systematic review of published scientific studies, this study aims to determine the diagnostic use of ultrasound elastography in patients with surgical diseases and injuries. PubMed, Google Scholar, eLibrary, and other information databases were searched for publications in *Pediatric Surgery*, *Russian Bulletin of Pediatric Surgery*, *Anesthesiology and Intensive Care*, *Pediatric Surgery*, and *SonoAce Ultrasound* from 2016 to 2022. The total number of sources in the sample is 7,040. The analysis comprised 32 papers that met the PRISMA criteria. The findings are divided into "surgical diseases" and "injuries". The works on space-occupying formations predominated among the "surgical diseases" (27 publications). A single study was related to vascular problems and ectopic pregnancy, and three articles corresponded to the criteria of "injury". The method's specificity was confirmed in the interquartile interval [ $Q_1$  77 –  $Q_3$  95],  $Me$  88.1, with sensitivity in the interval [ $Q_1$  81 –  $Q_3$  94],  $Me$  85.5. The advantages of elastography have been established in terms of the specificity of the method in identifying predictors of rotator cuff rupture, amounting to 96.7% and 61.2%–62.5%, respectively, when compared with the B-mode. In pancreatic cysts, elastography had a specificity of 75.0% but only 40.0% in B-mode. The advantage of elastography (84.0%) over grayscale studies (69.0%) in metastatic lymph node lesions was established. Elastography is 15% more effective than standard ultrasonography in treating supraspinatus tendon injury. Elastography raised the specificity of prostate cancer diagnosis from 45.0% to 89.0%.

**Keywords:** multiparametric ultrasound diagnostics; strain elastography; shear wave elastography; traumatology and orthopedics; surgery; surgical treatment.

## To cite this article

Belyaeva AV, Belyaeva OA, Rozinov VM. Diagnostic potential of ultrasound elastography in patients with surgical diseases and injuries: Systematic review. *Russian Journal of Pediatric Surgery, Anesthesia and Intensive Care*. 2023;13(3):373–384. DOI: <https://doi.org/10.17816/psaic1523>

Received: 25.05.2023

Accepted: 28.08.2023

Published: 28.09.2023

DOI: <https://doi.org/10.17816/psaic1523>

# 超声弹性成像在外科疾病和损伤患者中的诊断潜力。 系统综述

Anastasiya V. Belyaeva<sup>1</sup>, Olga A. Belyaeva<sup>2</sup>, Vladimir M. Rozinov<sup>1</sup><sup>1</sup> Veltischev Research and Clinical Institute for Pediatrics and Pediatric Surgery, Pirogov Russian National Research Medical University, Moscow, Russia;<sup>2</sup> G.N. Speransky Children's Hospital No. 9, Moscow, Russia

## 简评

近年来, 超声弹性成像技术已被引入临床实践。因为该设备的可用性较低, 使用时间有限, 所以专家们对该技术潜力的知识不足。本综述旨在根据已发表科学研究的系统分析结果, 确定超声弹性成像技术在外科疾病和损伤患者诊断中的重要性。我们在PubMed、Google Scholar、eLibrary数据库和其他信息来源(如《Journal of Pediatric Surgery》、《俄罗斯儿童外科、麻醉学和复苏学通报》、《儿童外科学》和《SonoAce Ultrasound》等期刊)中搜索了2016年至2022年期间的出版物。总样本量为7040个来源。根据PRISMA标准, 32篇出版物被纳入分析。分析结果以“外科疾病”和“损伤”为标题。在“外科疾病”(27篇出版物)中, 与体积肿块有关的研究居多。只有极少数的研究有血管并发症和宫外孕有关。有3篇文章符合“损伤”的定义。该方法的特异度介于四分位距[ $Q_1$  77至 $Q_3$  95], 国际单位为88.1, 灵敏度介于四分位距[ $Q_1$  81至 $Q_3$  94], 国际单位为85.5。弹性成像的优势体现在该方法在检测肩袖断裂预示因素方面的特异度上, 与B型相比, 分别为96.7%和61.2–62.5%。弹性成像对胰腺囊肿的特异度达到75.0%, 而B型的仅为40.0%。在淋巴结转移性病变中, 弹性成像(84.0%)比灰度检查(69.0%)更具优势。在存在网上肌肌腱损伤的情况下, 弹性成像比常规超声检查有效15%。弹性成像技术将前列腺癌诊断的特异度从45.0%提高到89.0%。

**关键词:** 多参数超声诊断; 压缩弹性成像; 剪切波弹性成像; 损伤学和骨科学; 外科学; 外科治疗。

## 引用本文

Belyaeva AV, Belyaeva OA, Rozinov VM. 超声弹性成像在外科疾病和损伤患者中的诊断潜力。系统综述. *Russian Journal of Pediatric Surgery, Anesthesia and Intensive Care*. 2023;13(3):373–384. DOI: <https://doi.org/10.17816/psaic1523>

收到: 25.05.2023

接受: 28.08.2023

发布日期: 28.09.2023

## АКТУАЛЬНОСТЬ

Закономерная эволюция традиционной ультразвуковой диагностики результировалась, на рубеже веков, созданием новой генерации технологий, основанных на различных физических, механических и биологических принципах и эффектах, прежде всего упругости и жесткости тканей, проявляющихся в результате внешнего силового воздействия [1–3]. Формирование общего понятийного аппарата представляло существенную сложность, учитывая заимствование терминов из фундаментальных наук, разноязычные источники и объективные трудности перевода. В русскоязычной специальной литературе большую распространенность получило словосочетание «ультразвуковая эластография». Ультразвуковая эластография — это группа диагностических методов, позволяющих визуально представить в условных индикаторах и объективно оценить механические характеристики биологических тканей, включая их жесткость, упругие (восстанавливающие) возможности противодействовать внешней силе, вызывающей деформацию сдвига, что в совокупности расширяет потенциал неинвазивной идентификации патоморфологических процессов. Термин «эластография» (от лат. *elasticus* — «упругий» и греч. *γραφο* — «пишу»), описывающий методику измерения показателей упругости тканей, был предложен исследователями из Хьюстона (США) в 1991 г. [4]. В России (Москва) в 2010 г. прошла презентация оборудования с режимом двумерной эластографии сдвиговой волны.

В соответствии с современными воззрениями все технологии ультразвуковой эластографии, интегрированные в клиническую практику, могут быть разделены на четыре группы [5].

Стрейновая эластография (Strain elastography) — устоявшийся и более предпочтительный термин в русском языке — компрессионная эластография. Этот метод оценивает деформацию тканей, вызываемую квазистатическими воздействиями, такими как ручная компрессия датчиком, пульсация сердца, сосудистой стенки и дыхательные движения. Данную технологию обозначают также как статическую или квазистатическую эластографию. Изображения генерируются повторными минимальными давлениями датчика на подлежащие ткани и отображаются распределением деформации тканей в зоне интереса.

Транзиентная эластография (transient elastography) — метод, при котором деформация тканей оценивается только в виде распространения сдвиговой волны и вычислении ее скорости без изображения. Технологию обозначают как одномерную эластографию, так как метод не позволяет обеспечить визуализацию органа, где осуществляется измерение жесткости, и получить двухмерное изображение.

Точечная эластография сдвиговой волны (ARFI-эластография, Acoustic Radiation Force Impulse — технология

создания сдвиговой волны) использует акустическое давление сфокусированного ультразвукового излучения. В этом методе эластографии акустическое излучение фокусируется в определенной точке, выбираемой оператором, формируя сдвиговую или поперечную волну, распространяющуюся в тканях с различной скоростью в зависимости от их жесткости.

Двухмерная эластография сдвиговой волны (2D-Shear Wave Elastography) — метод визуализации упругости, использующий силу звукового излучения для генерации множественных сдвиговых волн на различной глубине и формирующий количественное отображение показателя жесткости в виде цветового изображения, «накладывающегося» на изображение в В-режиме [1, 2].

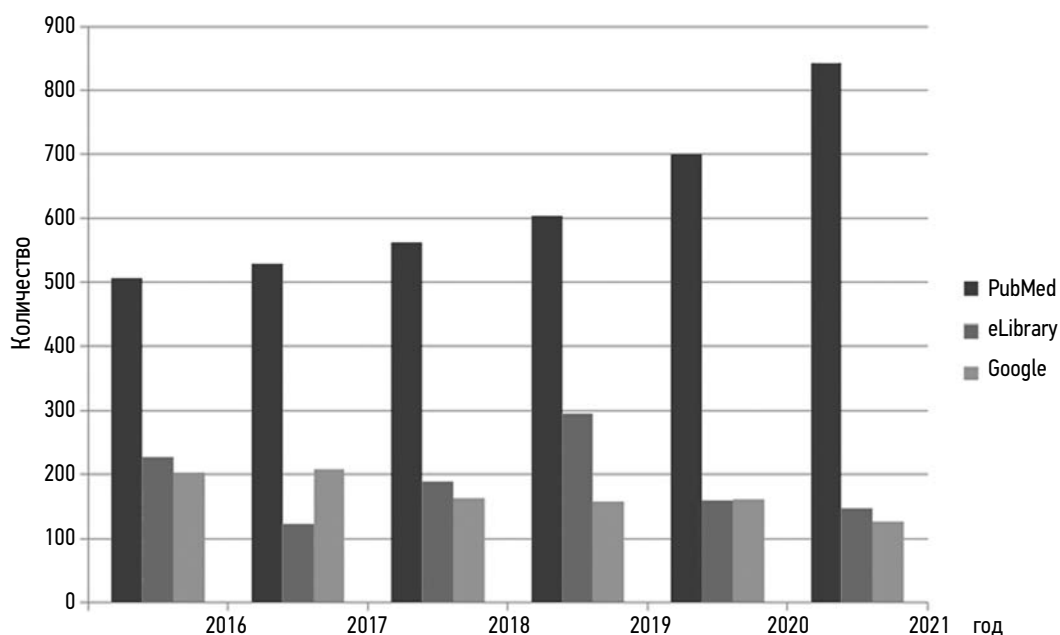
Ограниченный временной период и низкая обеспеченность отечественных медицинских организаций данным составом оборудования определяют недостаточную информированность специалистов лучевой диагностики о реальном потенциале технологии и, соответственно, актуальность формирования профильного систематического обзора.

*Цель обзора* — установление диагностической значимости ультразвуковой эластографии у пациентов с хирургическими заболеваниями и травмами на основе результатов систематического анализа опубликованных научных исследований.

## МАТЕРИАЛЫ И МЕТОДЫ

Поиск тематических публикаций осуществляли в базах данных PubMed, Google Scholar, eLibrary, а также в других источниках информации за период с 2016 по 2022 г. Всего, в соответствии с ключевыми словами, в базе данных PubMed обнаружено 3743 статьи, в Google Scholar и eLibrary соответственно 2260, 1020 публикаций. В качестве дополнительных источников информации в нашем исследовании присутствовали периодические научные издания «Journal of Pediatric Surgery», «Российский вестник детской хирургии, анестезиологии и реаниматологии», «Детская хирургия» и «SonoAce Ultrasound», в которых суммарно было выявлено 17 журнальных статей. Совокупная выборка составила 7040 источников. Исследования, включенные в количественный анализ, согласно критериям PRISMA составили 32 публикации. При этом подавляющее большинство отобранных в процессе предварительного поиска по ключевым словам статей относилось, в соответствии с концепцией PubMed, к спектру естественных наук, включая биологию (в том числе ветеринарию), биоинженерию, биофизику, что исключало возможность экстраполяции результатов данных публикаций на предмет нашего исследования. Значительная доля тематических статей, представленных в PubMed, соответствовала формату клинических наблюдений, что, по сути, исключало возможность объективной (количественной) оценки диагностического потенциала технологии, так как отсутствовали результаты статистического анализа.





**Рис. 1.** Частота распределения тематических источников в различных базах данных в зависимости от года публикации  
**Fig. 1.** Frequency distribution of thematic sources in various databases depending on the year of publication

Временная динамика количества публикаций в указанных базах данных представлена на рис. 1.

В соответствии с представленными данными прогрессивный рост числа публикаций характеризовал только базу данных PubMed. Учитывая доминирующее значение данной базы в количественном формировании выборки, допустимо рассматривать PubMed как зону первоочередного интереса при поиске информации по направлению ультразвуковой эластографии у пациентов с хирургическими заболеваниями и травмами.

В соответствии с целью настоящего исследования в него входили публикации, основанные на результатах анализа нозологических форм и патологических состояний, объединяемых общим понятием «хирургические заболевания». Дефиниции «травмы» соответствовали 3 публикации.

При селекции словосочетания «хирургические заболевания» выявлена достаточно многообразная конфигурация понятий, в которой преобладали объемные образования различного характера и локализаций (27 публикаций), включая метастатические поражения. Очаговые и диффузные поражения (неонкологического генеза) паренхиматозных органов служили предметом исследования у двух авторов [6, 7]. Единичные публикации посвящены сосудистым осложнениям тромботического характера [8] и диагностике эктопической беременности [9].

При распределении по локализациям большая часть исследований была посвящена патологии поверхностно расположенных органов и тканей, преимущественно головы и шеи. Существенный раздел (8 исследований) был основан на исследованиях патологии органов малого таза, преимущественно у мужчин. Затем, по частоте

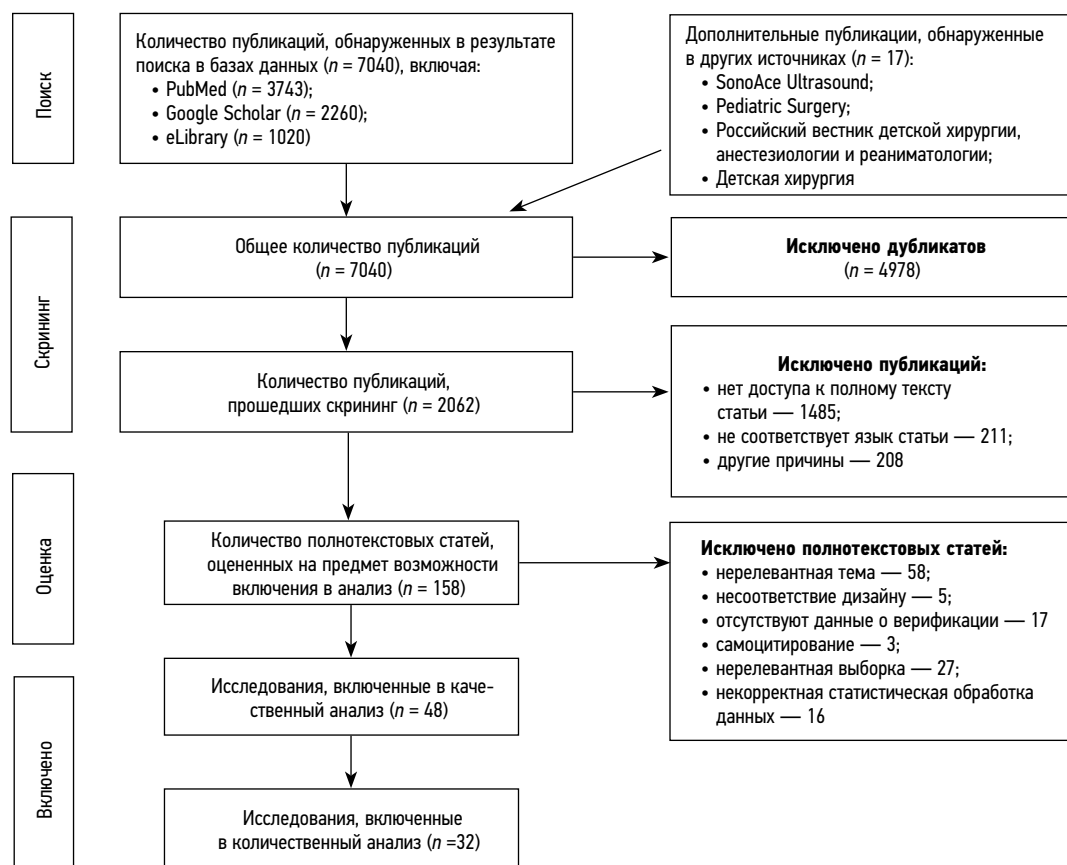
встречаемости, шли публикации, описывающие патологию органов абдоминальной локализации (6). Заболеваниям органов грудной клетки посвящены 2 исследования [10, 11].

Спектр публикаций по направлению «травмы» был существенно более ограниченным по характеру и локализации повреждений. Две публикации были связаны с диагностикой повреждений связочного аппарата крупных суставов [12, 13]. Единичное исследование посвящено количественной оценке жесткости формирующейся костной мозоли [14].

Критериями включения публикаций в анализ являлись соответствие использованному методу исследования (точечная эластография сдвиговой волны, ARFI), двумерная эластография сдвиговой волны и компрессионная ультразвуковая эластография), их дизайн (оригинальное клиническое исследование), доступ к полному тексту статьи на русском либо английском языках, наличие подробных сведений о методике исследования, показательная выборка (от 50 наблюдений), описание возрастных, гендерных и клинических показателей, способах верификации результатов ультразвуковых наблюдений.

В качестве предмета математико-статистического анализа основных индикаторов дефиниции «информативность» рассматривались чувствительность, специфичность и точность метода. Описательная статистика предполагала распределение количественных индикаторов информативности в зависимости от частоты выявления.

Алгоритм формирования выборки для последующего систематического анализа информативности ультразвуковой эластографии у пациентов с хирургическими заболеваниями и травмами согласно критериям PRISMA представлен на рис. 2.



**Рис. 2.** Блок-схема этапного отбора публикаций для систематического обзора информативности ультразвуковой эластографии (checklist)

**Fig. 2.** Block diagram of the staged selection of publications for a systematic review of the information content of ultrasound elastography (checklist)

## РЕЗУЛЬТАТЫ

В соответствии с целью настоящего исследования мы считали целесообразным представить результаты работы применительно к выделенным разделам деятельности — «хирургические заболевания» и «травмы», что также соответствует разграничению основных медицинских специальностей в сфере здравоохранения.

Наиболее многочисленные источники информации (27 публикаций) в разделе «хирургические заболевания» относились к профилю деятельности «диагностика новообразований» [6, 7, 10, 11, 15–37]. Сводные литературные данные, характеризующие количественное значение основных индикаторов информативности по профилю «диагностика новообразований», представлены в таблице.

Таким образом, среди статей, посвященных оценке диагностического потенциала ультразвуковой эластографии при новообразованиях различной локализации преобладали публикации (8), основанные на результатах исследования щитовидной железы. Опухолевые, включая метастатические процессы, в лимфатических узлах стали предметом исследований в 7 статьях. С равной частотой (4) в анализе присутствовали публикации, посвященные оценке патологических процессов в органах живота

и предстательной железе. В трех исследованиях описаны результаты ультразвуковой эластографии при локализации новообразований в органах грудной клетки. Единичные статьи содержали информацию о результатах исследований молочной железы, мягких и костных тканях головы, шеи, конечностей.

При рассмотрении отдельных индикаторов информативности считали целесообразным осуществить селекцию публикаций применительно к зоне исследований.

Чувствительность ультразвуковой эластографии у пациентов с новообразованиями щитовидной железы варьировала от 70,0 до 95,0 (*Me* 81,0), а применительно к лимфатическим узлам данный интервал составил 79,0–89,7 (*Me* 89,4).

При исследовании печени, по данным двух авторских коллективов, констатированы цифры в части чувствительности 100,0 и 82,1, а специфичности — 100,0 и 66,1 [31, 32].

В целом, мы не считали возможным анализировать сводную авторскую статистику при представлении данных, характеризующих в малой выборке результаты комплексных исследований органов и тканей груди, живота, конечностей.

**Таблица.** Распределение публикаций по профилю «диагностика новообразований» в зависимости от количества источников тематической информации, локализации патологического процесса и индикаторов информативности

**Table.** Distribution of publications according to the profile “diagnostics of neoplasms” depending on the number of sources of thematic information, localization of the pathological process, and indicators of informativeness

Источник информации в указателе литературы	Локализация патологического процесса	Индикаторы информативности, %			
		чувствительность	специфичность	точность	прочие данные
15		81,0	90,3	88,4	ПЦПР 88, ПЦОР 91
16		91,6	88,8	–	–
17		70,0	98,4	84,2	–
18		78,9	88,1	85,2	–
19	Щитовидная железа	71,9–78,1	90,5–95,2	–	ПЦПР 85,2, ПЦОР 89,9–91,7
20		90,0	79,0	–	ПЦПР 98
21		95	68,8	85,9	ПЦПР 85,2, ПЦОР 87,8
22		93,1	89,8	90,9	ПЦПР 81,8, ПЦОР 96,3
23		88,9	100,0	–	–
24		89,7	84,6	–	–
25		82,3	88,1	–	–
26	Лимфатические узлы	79,0	84,0	81,0	ПЦПР 89, ПЦОР 76
27		85,0	82,0	–	–
28		86,0	77,0	–	–
29		84,5	75,6	93,1	ПЦПР 93,5, ПЦОР 91,2
30	Печень	82,1	66,1	–	–
31		100,0	100,0	100,0	–
32	Грудь, живот, конечности	57,1	71,4	–	–
6	Поджелудочная железа	97,0	75,0	84,0	ПЦПР 89, ПЦОР 97
33		91,7	74,4	73,3	ПЦПР 62,1, ПЦОР 100
34	Предстательная железа	81,0	89,0	89,0	–
35		93,1	95,8	–	ПЦПР 98,5, ПЦОР 82,1
7		97,4	92,5	–	–
10	Легкое	70,9	69,4	–	ПЦПР 78, ПЦОР 61
11		80,4	72,2	–	–
36	Органы головы и шеи	83,3	100,0	95,5	ПЦПР 100 ПЦОР 94,1
37	Молочная железа	94,8	79,0	–	–

*Примечание.* ПЦПР — предсказательная ценность положительного результата; ПЦОР — предсказательная ценность отрицательного результата.

*Note.* ПЦПР — positive predictive value (PPV); ПЦОР — negative predictive value (NPV).

Ограниченным количеством характеризовались публикации, посвященные оценке диагностического потенциала ультразвуковой эластографии при исследовании костно-суставных структур (3) [12–14], а также в единичных статьях, посвященных проблемам распознавания венозного тромбоза [8] и внематочной беременности [9]. Существенное тактическое значение имеет дифференциальная диагностика частичных и полных разрывов

связочного аппарата плечевого сустава, что позволило авторам статей рекомендовать включение технологии в алгоритм поддержки врачебных решений. Авторы высоко оценивали потенциал метода в количественной оценке жесткости формирующейся костной мозоли, не подвергли сомнению возможность идентификации трубной беременности и своевременного выявления тромботических осложнений.

Суммарно оценивая информативность ультразвуковой эластографии, при указанных в результате анализа смешанных нозологических форм и патологических состояний, авторы публикаций установили специфичность метода в межквартильном интервале [ $Q_1$  77 –  $Q_3$  95],  $Me$  88,1, при чувствительности соответственно [ $Q_1$  81 –  $Q_3$  94],  $Me$  85,5.

Результаты развернутого статистического анализа применительно к термину «точность» не сочли возможным приводить, учитывая ограниченность его использования в представленных публикациях, однако межквартильный интервал и медиана ряда имеющихся данных составили [ $Q_1$  84,1 –  $Q_3$  89,9],  $Me$  80,9 соответственно.

Определенные организационно-клинические перспективы составил расчетный индикатор «прогностическая ценность» положительного либо отрицательного результата исследований, представленный соответственно в 14 (43,7 %) и 13 (40,6 %) публикациях.

## ОБСУЖДЕНИЕ

В соответствии с установленной целью настоящего систематического обзора авторы считали целесообразным сопоставлять результаты информативности ультразвуковой эластографии с соответствующими данными, полученными при серошкальном режиме исследований. В сравнительном аспекте рассмотрение информативности двух технологий исследования было представлено в 10-публикациях, что составило 31,3 % выборки. При этом только в двух публикациях утверждалось, что эластография не имела дополнительных преимуществ по сравнению с сочетанным использованием В-сканирования и ARFI-эластометрии, в части дифференциальной диагностики опухолевых поражений печени [30, 32].

Наиболее существенные преимущества эластографии были установлены в части специфичности метода при выявлении предикторов разрыва вращательной манжеты, составив при сопоставлении результатов исследуемой технологии и В-режима соответственно 96,7 и 61,2–62,5 % [12]. Сходные характеристики, в части сравнительной оценки информативности технологий, констатированы по результатам дифференциальной диагностики кистозных образований поджелудочной железы — специфичность ультразвуковой эластографии достигала 75,0 %, в то же время соответствующий индикатор при исследовании в В-режиме составил только 40,0 % [6]. Сравнение методов диагностики раковых метастатических поражений лимфоузлов выявило существенное (84,0 %) преимущество ультразвуковой эластографии, в части специфичности распознавания процесса, над потенциалом (69,0 %) серошкальных исследований [26]. Результаты целенаправленных исследований при повреждении сухожилий надостной мышцы свидетельствовали, что эффективность диагностики с использованием эластографии сдвиговой волны (93,0 %) на 15 % выше, чем

при применении рутинного УЗИ [13]. В исследовании, посвященном диагностике рака предстательной железы, эластография сдвиговой волны повысила специфичность метода с 45,0 до 89,0 % по сравнению с В-режимом [34]. УЗИ в В-режиме в диагностике скрытых метастазов слизистой оболочки полости рта характеризовалось специфичностью 88,2 %, а при использовании эластографии данный показатель возрос до 100,0 % [36]. При исследовании очаговых образований щитовидной железы вне количественных характеристик отмечается высокая диагностическая ценность метода ультразвуковой эластографии преимущественно в дифференциальной диагностике злокачественных процессов [15].

Таким образом, диагностический потенциал ультразвуковой эластографии наиболее существенно реализовался при исследованиях у онкологических больных с поражением щитовидной и предстательной желез, регионарных лимфатических узлов, кистозных образований поджелудочной железы. При этом в структуре дефиниции «информативность» наиболее показательны преимущества метода в категории «специфичность».

Менее изученным, однако перспективным разделом внедрения эластографии в клиническую практику по профилю деятельности является травматология и ортопедия. Ограниченное количество (2) публикаций по использованию метода в выявлении повреждений параартикулярных тканей, представленных общим коллективом авторов в едином периодическом издании, формально являются факторами, содержащими риски субъективности [12, 13]. Однако, учитывая масштаб выборки (128 пациентов), продуманный дизайн исследований, основанный на мультипараметрическом подходе с привлечением комплекса лучевых и эндоскопических технологий, корректную статистическую обработку данных, следует констатировать достоверность выводов.

Очевидный интерес представляет публикация, посвященная использованию ультразвуковой эластографии в оценке жесткости костной мозоли, позволяющей получить количественные результаты в режиме реального времени и объективизировать данные, начиная с первых дней после перелома до завершения процесса консолидации [14]. Кроме того, с помощью эхографии возможно оценить состояние окружающих тканей и сосудов. В совокупности это создает преимущество по сравнению с рентгенологическими методами исследования. Авторы отмечают, что чувствительность и специфичность эластографии в определении жесткости костной мозоли наиболее высока в соединительнотканной стадии ее формирования (94 и 90 % соответственно), что обусловлено физическими основами метода.

## ЗАКЛЮЧЕНИЕ

Таким образом, результаты систематического обзора позволяют утверждать, что формирующаяся парадигма

технологий ультразвуковых исследований содержит перспективы получения новых знаний при широком круге заболеваний у пациентов всех возрастных групп, включая детей.

Применительно к разделу «хирургия детского возраста» наибольшие перспективы представляют дифференциальная диагностика новообразований, диффузных и очаговых патологических изменений структуры паренхиматозных органов, заболеваний и травм костно-мышечной системы, а также изменений в органах репродукции, контроля течения репаративных послеоперационных, в том числе посттравматических, раневых процессов.

## ДОПОЛНИТЕЛЬНАЯ ИНФОРМАЦИЯ

**Вклад авторов.** Все авторы внесли существенный вклад в разработку концепции, проведение исследования и подготовку статьи, прочли и одобрили финальную версию перед публикацией). Личный вклад каждого автора: В.М. Розинов — концепция и дизайн исследования; А.В. Беляева — сбор и обработка материалов, написание текста; О.А. Беляева — анализ полученных данных.

## СПИСОК ЛИТЕРАТУРЫ

1. Изранов В.А., Казанцева Н.В., Мартинович М.В., и др. Физические основы эластографии печени // Вестник Балтийского федерального университета им. И. Канта. Серия: Естественные и медицинские науки. 2019. № 2. С. 69–87.
2. Изранов В.А., Казанцева Н.В., Мартинович М.В., и др. Методы эластографии печени и проблемы русскоязычной терминологии // Вестник Балтийского федерального университета им. И. Канта. Серия: Естественные и медицинские науки. 2019. № 1. С. 63–78.
3. Зыкин Б.И., Постнова Н.А., Медведев М.Е. Эластография: анатомия метода // Променева диагностика, променева терапия. 2012. № 2. С. 107–113.
4. Ophir J., Céspedes I., Ponnekanti H., et al. Elastography: A quantitative method for imaging the elasticity of biological tissues // Ultrasonic Imaging. 1991. Vol. 13, No. 2. P. 111–134. DOI: 10.1177/016173469101300201
5. Shiina T., Nightingale K.R., Palmeri M.L., et al. WFUMB guidelines and recommendations for clinical use of ultrasound elastography: Part 1: basic principles and terminology // Ultrasound Med Biol. 2015. Vol. 41, No. 5. P. 1126–1147. DOI: 10.1016/j.ultrasmedbio.2015.03.009
6. Дибина Т.В., Дроздов Е.С., Кошель А.П., Латыпов В.Р. Применение ультразвуковой эластографии в дифференциальной диагностике кистозных образований поджелудочной железы // Бюллетень сибирской медицины. 2018. Т. 17, № 3. С. 45–52. DOI: 10.20538/1682-0363-2018-3-45-52
7. Хасанов М.З., Тухбатуллин М.Г., Ларюков А.В., Галарви Р.А. Возможности ультразвуковой эластографии сдвиговой волны в диагностике доброкачественной гиперплазии предстательной железы // Практическая медицина. 2016. № 9. С. 65–68.
8. Mumoli N., Mastroiacovo D., Giorgi-Pierfranceschi M., et al. Ultrasound elastography is useful to distinguish acute and chronic

**Конфликт интересов.** Авторы декларируют отсутствие явных и потенциальных конфликтов интересов, связанных с публикацией настоящей статьи.

**Источник финансирования.** Авторы заявляют об отсутствии внешнего финансирования при проведении поисково-аналитической работы и подготовке рукописи.

## ADDITIONAL INFORMATION

**Authors' contribution.** Thereby, all authors made a substantial contribution to the conception of the study, acquisition, analysis, interpretation of data for the work, drafting and revising the article, final approval of the version to be published and agree to be accountable for all aspects of the study. The contribution of each author: V.M. Rozinov — study concept and design; A.V. Belyaeva — collection and processing of materials, writing the text; O.A. Belyaeva — analysis of the received data.

**Competing interests.** The authors declare that they have no competing interests.

**Funding source.** This publication was not supported by any external sources of funding.

deep vein thrombosis // J Thromb Haemost. 2018. Vol. 16, No. 12. P. 2482–2491. DOI: 10.1111/jth.14297

9. Краснова И.А., Шишкина Т.Ю., Аксенова В.Б. Ультразвуковая эластография — критерии диагностики трубной беременности // Ультразвуковая и функциональная диагностика. 2017. № 3. С. 32–46. DOI: 10.24835/1607-0771-2017-3-32-46

10. Wei H., Lu Y., Ji Q., et al. The application of conventional us and transthoracic ultrasound elastography in evaluating peripheral pulmonary lesions // Exp Ther Med. 2018. Vol. 16, No. 2. P. 1203–1208. DOI: 10.3892/etm.2018.6335

11. Liu Y., Zhen Y., Zhang X., et al. Application of transthoracic shear wave elastography in evaluating subpleural pulmonary lesions // Eur J Radiol Open. 2021. Vol. 8. ID 100364. DOI: 10.1016/j.ejro.2021.100364

12. Гажонова В.Е., Емельяненко М.В., Онищенко М.П. Ультразвуковые предикторы разрыва вращательной манжеты у пациентов с субакромиальным импиджмент-синдромом плечевого сустава // Кремлевская медицина. Клинический вестник. 2018. Т. 2, № 4. С. 26–31. DOI: 10.26269/7g34-kf19

13. Гажонова В.Е., Емельяненко М.В., Онищенко М.П., и др. Оптимизация лучевого алгоритма при патологии сухожилия надостной мышцы плечевого сустава // Кремлевская медицина. Клинический вестник. 2017. № 3. С. 35–44.

14. Кормилина А.Р., Тухбатуллин М.Г. Ультразвуковая эластография сдвиговой волны в оценке жесткости костной мозоли // Российский электронный журнал лучевой диагностики. 2020. Т. 10, № 2. С. 122–128. DOI: 10.21569/2222-7415-2020-10-2-122-128

15. Поморцев А.В., Токаренко О.С. Диагностическая значимость мультипараметрического ультразвукового исследования и системы EU-TIRADS в дифференциальной диагностике образова-



ний щитовидной железы // Инновационная медицина Кубани. 2020. № 3. С. 29–37. DOI: 10.35401/2500-0268-2020-19-3-29-37

16. Тимофеева Л.А., Тухбатуллин М.Г., Сенча А.Н. Ультразвуковая эластография в дифференциальной диагностике узловой патологии щитовидной железы // Кубанский научный медицинский вестник. 2019. Т. 26, № 4. С. 45–55. DOI: 10.25207/1608-6228-2019-26-4-45-55

17. Катрич А.Н., Охотина А.В., Шамахан К.А., Рябин Н.С. Ультразвуковая эластография сдвиговой волной (SWE) в диагностике очаговых образований щитовидной железы // Кубанский научный медицинский вестник. 2017. Т. 1, № 1. С. 53–59. DOI: 10.25207/1608-6228-2017-1-53-59

18. Катрич А.Н., Охотина А.В., Квасова А.А., Рябин Н.С. Оценка эффективности компрессионной эластографии в диагностике рака щитовидной железы // Инновационная медицина Кубани. 2017. Т. 5, № 1. С. 17–22.

19. Митьков В.В., Иванишина Т.В., Митькова М.Д. Эластография сдвиговой волной в мультипараметрической ультразвуковой диагностике рака щитовидной железы // Ультразвуковая и функциональная диагностика. 2016. № 1. С. 13–28.

20. Kyriakidou G., Friedrich-Rust M., Bon D., et al. Comparison of strain elastography, point shear wave elastography using acoustic radiation force impulse imaging and 2D-shear wave elastography for the differentiation of thyroid nodules // PLoS One. 2018. Vol. 13, No. 9. ID e0204095. DOI: 10.1371/journal.pone.0204095

21. Hairu L., Yulan P., Yan W., et al. Elastography for the diagnosis of high-suspicion thyroid nodules based on the 2015 American Thyroid Association guidelines: a multicenter study // BMC Endocr Disord. 2020. Vol. 20, No. 1. ID 43. DOI: 10.1186/s12902-020-0520-y

22. He Y., Wang X.Y., Hu Q., et al. Value of contrast-enhanced ultrasound and acoustic radiation force impulse imaging for the differential diagnosis of benign and malignant thyroid nodules // Front Pharmacol. 2018. Vol. 9. ID 1363. DOI: 10.3389/fphar.2018.01363

23. Ковалева Е.В., Данзанова Т.Ю., Синюкова Г.Т., и др. Оценка возможностей точечной ультразвуковой эластографии в дифференциальной диагностике лимфопрлиферативных и реактивных изменений поверхностных лимфатических узлов // Онкогематология. 2020. Т. 15, № 1. С. 59–64. DOI: 10.17650/1818-8346-2020-15-1-59-64

24. Лежнев Д.А., Васильев А.Ю., Егорова Е.А., и др. Исследование периферических лимфатических узлов при онкологических заболеваниях головы и шеи с использованием эластографии сдвиговой волной // Сибирский онкологический журнал. 2019. Т. 18, № 3. С. 5–13. DOI: 10.21294/1814-4861-2019-18-3-5-13

25. Кабин Ю.В., Косташ О.В., Громов А.И., и др. Эластография сдвиговой волны в диагностике метастатического поражения периферических лимфатических узлов // Радиология — практика. 2019. № 5. С. 18–28.

26. Коробко В.Ф., Лукач Э.В., Серезко Ю.А. Сравнительная характеристика методов УЗИ в диагностике метастатических поражений лимфоузлов при раке глотки и гортани // Оториноларингология. Восточная Европа. 2018. Т. 8, № 3. С. 288–293.

27. Косташ О.В., Кабин Ю.В., Смехов Н.А., и др. Эластография сдвиговой волной в распознавании метастатического поражения подмышечных лимфатических узлов при раке молочной железы // Ультразвуковая и функциональная диагностика. 2017. № 3. С. 22–31. DOI: 10.24835/1607-0771-2017-3-22-31

28. Косташ О.В., Кабин Ю.В., Смехов Н.А., и др. Метастатическое поражение периферических лимфатических узлов при злокачественной меланоме кожи: роль эластографии сдвиговой волны // Ультразвуковая и функциональная диагностика. 2017. № 6. С. 25–35. DOI: 10.24835/1607-0771-2017-6-25-35

29. Савельева Н.А., Косова А.Л. Возможности мультипараметрической ультразвуковой диагностики с использованием компрессионной эластографии в выявлении метастатического поражения периферических лимфатических узлов // Ультразвуковая и функциональная диагностика. 2016. № 4. С. 26–37.

30. Камалов Ю.Р., Крыжановская Е.Ю., Фисенко Е.П., и др. Возможности ARFI-эластометрии/эластографии в дифференциальной диагностике опухолевых поражений печени // Ультразвуковая и функциональная диагностика. 2021. № 1. С. 9–31. DOI: 10.24835/1607-0771-2021-1-9-31.

31. Агаева З.А. Дифференциальная диагностика очаговых образований печени с применением инновационной ультразвуковой методики акустической импульсно-волновой эластографии (ARFI) // Велес. 2016. № 81. С. 26–39.

32. Феоктистова Е.В., Сугак А.Б., Изотова О.Ю., и др. Возможности ARFI-эластографии в дифференциальной диагностике солидных опухолей у детей // Ультразвуковая и функциональная диагностика. 2016. № 1. С. 57–69.

33. Шиманец С.В., Карман А.В., Захарова В.А., и др. Ультразвуковая эластография сдвиговой волны с магнитно-резонансной томографией в планировании биопсии предстательной железы // Вестник Смоленской государственной медицинской академии. 2020. Т. 19, № 1. С. 161–171.

34. Хасанов М.З., Тухбатуллин М.Г., Савельева Н.А. Роль ультразвуковой эластографии сдвиговой волны в диагностике рака предстательной железы // Практическая медицина. 2017. № 7. С. 156–159.

35. Амосов А.В., Крупинов Г.Е., Лернер Ю.В., и др. Ультразвуковая эластография сдвиговой волной в диагностике рака предстательной железы (ретроспективное исследование) // Ультразвуковая и функциональная диагностика. 2016. № 4. С. 10–17.

36. Алымов Ю.В. Оценка возможностей ультразвукового исследования в режимах эластометрии и эластографии в диагностике субклинических регионарных метастазов рака слизистой оболочки полости рта // Опухоли головы и шеи. 2017. Т. 7, № 1. С. 31–41. DOI: 10.17650/2222-1468-2017-7-1-31-41

37. Watanabe T., Yamaguchi T., Okuno T., et al. Utility of B-mode, color Doppler and elastography in the diagnosis of breast cancer: Results of the CD-CONFIRM multicenter study of 1351 breast solid masses // Ultrasound Med Biol. 2021. Vol. 47, No. 11. P. 3111–3121. DOI: 10.1016/j.ultrasmedbio.2021.07.009

## REFERENCES

1. Izranov VA, Kazantseva NV, Martinovich MV, et al. Physical foundations of liver elastography. *IKBFU's Vestnik. Natural and medical sciences*. 2019;(2):69–87. (In Russ.)

2. Izranov VA, Kazantseva NV, Martinovich MV, et al. Liver elastography techniques and the problems of Russian terminology. *IKBFU's Vestnik. Natural and medical sciences*. 2019;(1):63–78. (In Russ.)

3. Zykin BI, Postnova NA, Medvedev ME. Elastografiya: anatomiya metoda. *Promeneva diagnostika, promeneva terapiya*. 2012;(2):107–113. (In Russ.)
4. Ophir J, Céspedes I, Ponnekanti H, et al. Elastography: A quantitative method for imaging the elasticity of biological tissues. *Ultrasonic Imaging*. 1991;13(2):111–134. DOI: 10.1177/016173469101300201
5. Shiina T, Nightingale KR, Palmeri ML, et al. WFUMB guidelines and recommendations for clinical use of ultrasound elastography: Part 1: basic principles and terminology. *Ultrasound Med Biol*. 2015;41(5):1126–1147. DOI: 10.1016/j.ultrasmedbio.2015.03.009
6. Dibina TV, Drozdov ES, Koshel AP, Latypov VR. Use of ultrasonic elastography in the differential diagnosis of pancreatic cystic lesions. *Bulletin of Siberian Medicine*. 2018;17(3):45–52. (In Russ.) DOI: 10.20538/1682-0363-2018-3-45-52
7. Khasanov MZ, Tukhbatullin MG, Laryukov AV, Galyavi RA. Possibilities of ultrasonic shear wave elastography in the diagnosis of benign prostatic hyperplasia. *Practical medicine*. 2016;(9):65–68. (In Russ.)
8. Mumoli N, Mastroiacovo D, Giorgi-Pierfranceschi M, et al. Ultrasound elastography is useful to distinguish acute and chronic deep vein thrombosis. *J Thromb Haemost*. 2018;16(12):2482–2491. DOI: 10.1111/jth.14297
9. Krasnova IA, Shishkina TYu, Aksenova VB. Ultrasound strain elastography — criteria for diagnosis of tubal pregnancy. *Ultrasound and Functional Diagnostics*. 2017;(3):32–46. (In Russ.) DOI: 10.24835/1607-0771-2017-3-32-46
10. Wei H, Lu Y, Ji Q, et al. The application of conventional us and transthoracic ultrasound elastography in evaluating peripheral pulmonary lesions. *Exp Ther Med*. 2018;16(2):1203–1208. DOI: 10.3892/etm.2018.6335
11. Liu Y, Zhen Y, Zhang X, et al. Application of transthoracic shear wave elastography in evaluating subpleural pulmonary lesions. *Eur J Radiol Open*. 2021;8:100364. DOI: 10.1016/j.ejro.2021.100364
12. Gazhonova VE, Emelianenko MB, Onishchenko MP. Ultrasound predictors of rotator cuff tears in patients with subacromial impingement syndrome of the shoulder. *Kremlin Medicine Journal*. 2018;2(4):26–31. (In Russ.) DOI: 10.26269/7g34-kf19
13. Gazhonova VE, Emelianenko MB, Onishchenko MP, et al. Optimizatsiya lucheвого algoritma pri patologii sukhozhihiya nadostnoi myshtsy plechevogo sustava. *Kremlin Medicine Journal*. 2017;(3):35–44. (In Russ.)
14. Kormilina AR, Tukhbatullin MG. Ultrasonic shear wave elastography in the assessment of bone callus stiffness. *Russian electronic journal of radiology*. 2020;10(2):122–128. (In Russ.) DOI: 10.21569/2222-7415-2020-10-2-122-128
15. Pomortsev AV, Tokarenko OS. Diagnostic value of multiparametric ultrasound and the EU-TIRADS system for differentiation of focal thyroid lesions. *Innovative Medicine of Kuban*. 2020;(3):29–37. (In Russ.) DOI: 10.35401/2500-0268-2020-19-3-29-37
16. Timofeeva LA, Tukhbatullin MG, Sencha AN. Ultrasonic elastography in the differential diagnosis of thyroid nodular patholog. *Kuban Scientific Medical Bulletin*. 2019;26(4):45–55. (In Russ.) DOI: 10.25207/1608-6228-2019-26-4-45-55
17. Katrich AN, Okhotina AV, Shamakhyan KA, Ryabin NS. Ultrasound shear wave elastography (SWE) for thyroid gland focal lesion diagnosis. *Kuban Scientific Medical Bulletin*. 2017;1(1):53–59. (In Russ.) DOI: 10.25207/1608-6228-2017-1-53-59
18. Katrich AN, Okhotina AV, Kvasova AA, Ryabin NS. Strain elastography efficiency for thyroid gland cancer diagnosis. *Innovative Medicine of Kuban*. 2017;5(1):17–22. (In Russ.)
19. Mitkov VV, Ivanishina TV, Mitkova MD. Shear wave elastography in multiparametric ultrasound of malignant thyroid nodules. *Ultrasound and Functional Diagnostics*. 2016;(1):13–28. (In Russ.)
20. Kyriakidou G, Friedrich-Rust M, Bon D, et al. Comparison of strain elastography, point shear wave elastography using acoustic radiation force impulse imaging and 2D-shear wave elastography for the differentiation of thyroid nodules. *PLoS One*. 2018;13(9):e0204095. DOI: 10.1371/journal.pone.0204095
21. Hairu L, Yulan P, Yan W, et al. Elastography for the diagnosis of high-suspicion thyroid nodules based on the 2015 American Thyroid Association guidelines: a multicenter study. *BMC Endocr Disord*. 2020;20(1):43. DOI: 10.1186/s12902-020-0520-y
22. He Y, Wang XY, Hu Q, et al. Value of contrast-enhanced ultrasound and acoustic radiation force impulse imaging for the differential diagnosis of benign and malignant thyroid nodules. *Front Pharmacol*. 2018;9:1363. DOI: 10.3389/fphar.2018.01363
23. Kovaleva EV, Danzanova TYu, Sinyukova GT, et al. Evaluation of the possibilities of shear wave elastography for differentiation of lymphomatous and reactive changes of superficial lymph nodes. *Oncohematology*. 2020;15(1):59–64. (In Russ.) DOI: 10.17650/1818-8346-2020-15-1-59-64
24. Lezhnev DA, Vasilyev AYu, Egorova EA, et al. Examination of peripheral lymph nodes using shear wave elastography in patients with head and neck cancer. *Siberian journal of oncology*. 2019;18(3):5–13. (In Russ.) DOI: 10.21294/1814-4861-2019-18-3-5-13
25. Kabin YuV, Kostash OV, Gromov AI, et al. Shear wave elastography in the diagnosis of metastatic lesions of peripheral lymph nodes. *Radiology – Practice*. 2019;(5):18–28. (In Russ.)
26. Korobko VF, Lukach EhV, Serezhko YuA Sravnitel'naya kharakteristika metodov UZI v diagnostike metastaticheskikh porazhenii limfouzlov pri rake glotki i gortani. *Otorinolaryngology. Eastern Europe*. 2018;8(3):288–293. (In Russ.)
27. Kostash OV, Kabin YuV, Smekhov NA, et al. Shear wave elastography in recognition of metastatic axillary lymph nodes in women with breast cancer. *Ultrasound and Functional Diagnostics*. 2017;(3):22–31. (In Russ.) DOI: 10.24835/1607-0771-2017-3-22-31
28. Kostash OV, Kabin YuV, Smekhov NA, et al. Metastatic peripheral lymph nodes in cutaneous malignant melanoma: role of shear wave elastography. *Ultrasound and Functional Diagnostics*. 2017;(6):25–35. (In Russ.) DOI: 10.24835/1607-0771-2017-6-25-35
29. Savelyeva NA, Kosova AL. Value of multiparametric ultrasound with strain elastography in peripheral lymph nodes metastases diagnosis. *Ultrasound and Functional Diagnostics*. 2016;(4):26–37. (In Russ.)
30. Kamalov YR, Kryzhanovskaya EYu, Fisenco EP, et al. Acoustic radiation force impulse quantification/imaging in differential diagnosis of benign and malignant liver tumors. *Ultrasound and Functional Diagnostics*. 2021;(1):9–31. (In Russ.) DOI: 10.24835/1607-0771-2021-1-9-31.
31. Agaeva ZA. Differentsialnaya diagnostika ochagovykh obrazovaniy pecheni s primeneniem innovatsionnoi ultrazvukovoi metodiki akusticheskoi impulsno-volnovoi ehlastografii (ARFI). *Veles*. 2016;(81):26–39. (In Russ.)

- 32.** Feoktistova EV, Sugak AB, Izotova OYu, et al. ARFI-elastography in differential diagnosis of solid lesions in children. *Ultrasound and Functional Diagnostics*. 2016;(1):57–69. (In Russ.)
- 33.** Shimanets SV, Karman AV, Zakharava VA, et al. Ultrasound shear wave elastography with multiparametric magnetic resonance imaging in planning of prostate biopsy. *Vestnik of SSMA*. 2020;19(1):161–171. (In Russ.)
- 34.** Khasanov MZ, Tukhbatullin MG, Savelyeva NA. The role of ultrasound shear wave elastography in the diagnosis of prostate cancer. *Practical medicine*. 2017;(7):156–159. (In Russ.)
- 35.** Amosov AV, Krupinov GE, Lerner YuV, et al. Ultrasound shear wave elastography in prostate cancer diagnosis (retrospective

- study). *Ultrasound and Functional Diagnostics*. 2016;(4):10–17. (In Russ.)
- 36.** Alymov YuV. Evaluation of capability of ultrasound with elastometry and elastography for diagnosis of subclinical regional metastases of cancer of the oral mucosa. *Head and Neck Tumors (HNT)*. 2017;7(1):31–41. (In Russ.) DOI: 10.17650/2222-1468-2017-7-1-31-41
- 37.** Watanabe T, Yamaguchi T, Okuno T, et al. Utility of B-mode, color Doppler and elastography in the diagnosis of breast cancer: Results of the CD-CONFIRM multicenter study of 1351 breast solid masses. *Ultrasound Med Biol*. 2021;47(11):3111–3121. DOI: 10.1016/j.ultrasmedbio.2021.07.009

## ОБ АВТОРАХ

**\*Анастасия Владимировна Беляева**, канд. мед. наук, научн. сотр; адрес: Россия, 125412, Москва, ул. Талдомская, д. 2; ORCID: 0000-0002-4899-904X; eLibrary SPIN: 4515-6952; e-mail: avbelyaeva1@gmail.com

**Ольга Александровна Беляева**, канд. мед. наук, врач; ORCID: 0000-0001-9738-9603; eLibrary SPIN: 1968-4120; e-mail: belyaeva300@rambler.ru

**Владимир Михайлович Розин**, д-р мед. наук, профессор, заместитель директора; ORCID: 0000-0002-9491-967X; eLibrary SPIN: 2770-3752; e-mail: rozinov@inbox.ru

## AUTHORS' INFO

**\*Anastasiya V. Belyaeva**, MD, Cand. Sci. (Med.), research associate; address: 2 Taldomskaya str., Moscow, 125412, Russia; ORCID: 0000-0002-4899-904X; eLibrary SPIN: 4515-6952; e-mail: avbelyaeva1@gmail.com

**Olga A. Belyaeva**, MD, Cand. Sci. (Med.); ORCID: 0000-0001-9738-9603; eLibrary SPIN: 1968-4120; e-mail: belyaeva300@rambler.ru

**Vladimir M. Rozinov**, MD, PhD, Dr. Sci. (Med.), professor, deputy director; ORCID: 0000-0002-9491-967X; eLibrary SPIN: 2770-3752; e-mail: rozinov@inbox.ru

\* Автор, ответственный за переписку / Corresponding author

DOI: <https://doi.org/10.17816/psaic1547>

Обзорная статья

# Системы искусственного интеллекта в хирургии: возможности, ограничения и перспективы. Обзор литературы

Б.А. Кобринский

Федеральный исследовательский центр «Информатика и управление» Российской академии наук, Москва, Россия

## АННОТАЦИЯ

В настоящее время системы искусственного интеллекта находят все более широкое применение в различных областях медицины. В результате анализа 278 публикаций за 1985–2023 гг. в базах данных e-Library, PubMed, Medline, WoS, Nature, Springer, Wiley J Database отобрано 99 статей, которые позволили представить основные подходы и современную картину применения методов и технологий искусственного интеллекта в детской хирургии и интенсивной терапии. В статье рассматриваются различные аспекты систем искусственного интеллекта медицинского назначения, которые в основном являются системами компьютерной поддержки принятия врачебных решений или ассистирующими хирургу в процессе оперативных вмешательств. Операции могут планироваться с использованием компьютерного анализа 3D-визуализации, 3D-анатомического моделирования изображений, получаемых при компьютерной томографии и магниторезонансной томографии. Возможности достаточно точных 3D-моделей и методов визуализации органов и патологических процессов позволили разработать ряд методик и программных средств для предоперационного планирования и интраоперационного сопровождения хирургического вмешательства. Компьютерное (техническое) зрение обеспечивает высокое качество анализа медицинских изображений, их интерпретацию в мультимодальных трехмерных изображениях для компьютерной диагностики и в процессе операций под визуальным контролем, включая методы дополненной реальности. Роботизированная хирургия включает манипуляторы, в том числе дистанционно управляемые, и интеллектуализированные комплексы, участвующие в проведении операции, автономно осуществляя определенные действия «второго ассистирующего хирурга». Технологии искусственного интеллекта в интенсивной терапии рассматриваются в аспекте сочетания данных с прикроватных мониторов и другой информации о состоянии пациентов для выявления критических ситуаций и контроля искусственной вентиляции легких. В то же время имеется ряд факторов, сдерживающих применение искусственного интеллекта в хирургии. Это характер и стандартизация исходных данных, необходимая для их объединения, учет атипичных случаев, риск смещения используемой выборки, прозрачность процесса принятия решений в моделях машинного обучения. Перспективы развития и применения систем искусственного интеллекта определяются решением объяснимости решений, предлагаемых в моделях машинного обучения, и переходом к полноценной валидации создаваемых систем.

**Ключевые слова:** хирургия; интеллектуальная поддержка врачебных решений; роботизированная хирургия; дополненная реальность; искусственный интеллект в интенсивной терапии; компьютерное зрение; объяснимость искусственного интеллекта.

## Как цитировать

Кобринский Б.А. Системы искусственного интеллекта в хирургии: возможности, ограничения и перспективы. Обзор литературы // Российский вестник детской хирургии, анестезиологии и реаниматологии. 2023. Т. 13, № 3. С. 385–404. DOI: <https://doi.org/10.17816/psaic1547>

DOI: <https://doi.org/10.17816/psaic1547>

# Artificial intelligence systems in surgery: A review of opportunities, limitations, and prospects.

Boris A. Kobrinskii

Federal Research Center «Computer Sciens and Control» Russian Academy of Sciences, Moscow, Russia

## ABSTRACT

Artificial intelligence technologies are increasingly being applied in a variety of medical disciplines. After reviewing 278 publications from 1985 to 2023, 99 articles were selected from the databases elibrary, PubMed, Medline, WoS, Nature, Springer, and Wiley J Database to present the main approaches and a modern picture of the application of artificial intelligence methods and technologies in pediatric surgery and intensive care. The article examines many facets of artificial intelligence systems for medical uses, namely, computer decision support systems or supporting the surgeon throughout the surgical intervention procedure. Computer analysis of 3D visualization and 3D anatomical modeling of images obtained from computed tomography and magnetic resonance imaging investigations can be used to plan operations. Because of the possibilities of sufficiently accurate 3D models and methods for organs and pathological processes, various methodologies and software tools for preoperative planning and intraoperative support of surgical intervention have been developed. Computer (technical) vision analyzes high-quality medical images and interprets them in multimodal three-dimensional images for computer diagnoses and operations under visual control, including augmented reality methods. Robotic surgery involves manipulators, including remotely controlled ones, and intellectualized complexes that independently perform specific actions of the “second assistant surgeon”. In intensive care, artificial intelligence technologies are being investigated to merge data from bedside monitors and other information about patients’ conditions to identify critical situations and control mechanical ventilation. Simultaneously, several obstacles impede the adoption of artificial intelligence in surgery. The nature and standardization of the initial data required for their integration, taking into consideration atypical cases, the possibility of bias in the sample used, and the transparency of the decision-making process in machine learning models are examples. The explanation of solutions presented in machine learning models and the transition to full-fledged validation of the systems being built define the prospects for developing and using artificial intelligence systems.

**Keywords:** surgery; intelligent support for medical decisions; robotic surgery; augmented reality; artificial intelligence in intensive care; computer vision; explainability of artificial intelligence.

## To cite this article

Kobrinskii BA. Artificial intelligence systems in surgery: A review of opportunities, limitations, and prospects. Review. *Russian Journal of Pediatric Surgery, Anesthesia and Intensive Care*. 2023;13(3):385–404. DOI: <https://doi.org/10.17816/psaic1547>

Received: 13.08.2023

Accepted: 18.09.2023

Published: 28.09.2023



DOI: <https://doi.org/10.17816/psaic1547>

# 手术中的人工智能系统：能力、局限和前景。 文献综述

Boris A. Kobrinskii

Federal Research Center «Computer Sciens and Control» Russian Academy of Sciences, Moscow, Russia

## 简评

如今,人工智能系统越来越多地应用于医学的各个领域。通过对eLibrary、PubMed、Medline、WoS、Nature、Springer、Wiley J Database中1985–2023年间的278篇出版物进行的分析,选出了99篇文章。这些文章介绍人工智能方法和技术在儿科手术和重症监护中应用的主要方法和现状。本文涉及医用人工智能系统的各种各样方面。这些系统主要是计算机医疗决策支持系统或外科手术干预过程中的外科医生助手。可以通过计算机分析三维成像、计算机断层扫描和磁共振成像的三维解剖建模来规划手术。有了足够精确的三维模型以及器官和病理过程的可视化方法,就可以开发出一系列用于术前规划和术中支持手术干预的技术和软件工具。计算机(技术)视觉允许对医学图像进行高质量的分析,在多模态三维图像中及在视觉控制下的手术过程中对其进行解读(以用于计算机诊断)和,包括增强现实方法。机器人手术涉及机械手(包括遥控机械手)和智能综合体。这些综合体参与手术,并自主执行“第二辅助外科医生”的某些操作。重症监护领域的人工智能技术正在考虑将床边监护仪的数据和其他病人信息结合起来,以识别危急情况并控制肺通气支持。与此同时,人工智能在外科手术中的应用还受到一些因素的制约。这些因素包括:组合所需的初始数据的性质和标准化、对非典型病例的考虑、所用样本存在偏差的风险以及机器学习模型决策过程的透明度。人工智能系统的开发和应用前景取决于机器学习模型中提出的决策可解释性,以及向所创建系统的全面验证。

**关键词:** 外科手术; 智能医疗决策支持; 机器人手术; 增强现实; 重症监护中的人工智能; 计算机视觉; 人工智能的可解释性。

## 引用本文

Kobrinskii BA. 手术中的人工智能系统：能力、局限和前景。文献综述. *Russian Journal of Pediatric Surgery, Anesthesia and Intensive Care*. 2023;13(3):385–404. DOI: <https://doi.org/10.17816/psaic1547>

收到: 13.08.2023

接受: 18.09.2023

发布日期: 28.09.2023

## ВВЕДЕНИЕ

Математические методы в поддержке принятия врачебных решений начали внедряться в России почти 70 лет назад. Это были вычислительные диагностические системы. Первая лаборатория в области медицинской кибернетики (термин «информатика» в то время не существовал) в бывшем СССР была открыта в середине 50-х годов XX в. в Институте хирургии им. А.В. Вишневского [1]. Новый этап в создании систем, assisting врачей в принятии решений, стал следствием появления методов искусственного интеллекта (ИИ). В 80-х годах в России начали создаваться экспертные системы, опирающиеся на знания специалистов. Их особенностью является наличие базы знаний и решателя (машины вывода) [2].

В настоящее время системы ИИ находят все более широкое применение в различных областях медицины. В результате анализа 278 публикаций за 1985–2023 гг. в базах данных e-Library, PubMed, Medline, WoS, Nature, Springer, Wiley J Database отобрано 99 статей, которые позволили представить основные подходы и современную картину применения методов и технологий ИИ в детской хирургии и интенсивной терапии.

Искусственный интеллект в классическом понимании — это область компьютерной науки, занимающаяся моделированием определенных аспектов человеческого способа приобретения и использования знаний или, другими словами, имитацией некоторых аспектов мыслительной деятельности человека. Сложные случаи, редкие заболевания, трудные диагнозы и неясный прогноз — вот что отличало системы ИИ для диагностики и прогнозирования. Интеллектуальные системы с первых шагов предусматривали человеко-машинный контакт, вплоть до диалога, с врачом-пользователем в процессе принятия решения. Это касается возможности для врача выразить свою уверенность в отношении значимости определенных симптомов заболевания в конкретном случае и доступности выбора альтернативного режима диагностики (по признакам при отсутствии диагностической гипотезы или на основе предполагаемого врачом диагноза). Эффективность решений интеллектуальных систем в определенной степени зависит от их способности учитывать степень выраженности (нечеткость) клинических проявлений болезни в конкретном случае.

Порядок функционирования интеллектуальной системы поддержки принятия врачебных решений в полном объеме включает:

а) применение аргументации аналогично рассуждениям врача в процессе принятия решения;

б) выдвижение гипотезы на основании по возможности ограниченного набора параметров с возможностью направленного доспроса врача о наблюдаемых у пациента симптомах для подтверждения или отклонения выдвинутой гипотезы;

в) автопроверку выдвигаемых гипотез путем уточнения и расширения перечня используемых данных пациента;

г) предложение и обоснование необходимых для дифференциальной диагностики дополнительных исследований с указанием критериев их диагностической эффективности и возможности выполнения при учете степени угрозы для жизни больного;

д) выдачу объяснений о предложенной гипотезе с ответами на вопросы: (а) ПОЧЕМУ система сформулировала предложенную гипотезу (выдала определенное решение)? и (б) КАК система пришла к определенному заключению?

Интеллектуальные системы в медицине — это в основном системы поддержки принятия решений (СППР). Они находят применение в клинической медицине для:

- дифференциальной диагностики в широком круге нозологических форм, в том числе при нечетко выраженных проявлениях болезни у пациента;
- подбора методов исследований (в зависимости от предполагаемой патологии);
- прогноза течения заболеваний и возможных осложнений;
- выбора лечебной (в частности, оперативной) тактики.

Прогностическое моделирование можно использовать для прогнозирования реакции на лечение, риска неблагоприятного течения патологического процесса, что было продемонстрировано в области интенсивной терапии в педиатрии [3–6]. В качестве инструмента поддержки принятия решений такие системы могут предупреждать клиницистов о малозаметных признаках в ухудшении состояния пациентов.

Г.С. Поспелов [7] определял ИИ как технологию решения задач, опирающуюся на знания о предметной области. В настоящее время, учитывая получение знаний из различных источников, включая извлечение их из массивов данных, можно говорить, что ИИ — это наука о приобретении и применении знаний для решения задач. В качестве данных могут служить, с одной стороны, базы электронных медицинских карт, с другой, случаи-аналоги или прецеденты, с которыми сравнивается новый классифицируемый (диагностируемый) пациент путем оценки степени сходства на основе различных метрик.

Распознавание ситуаций на основе анализа данных, то есть извлечение знаний при анализе больших объемов данных, в настоящее время все шире осуществляется с использованием технологий машинного обучения, включая искусственные нейронные сети. Машинное обучение опирается на две основные модели: алгоритм с учителем или контролируемое обучение (supervised learning) осуществляет прогноз на основе известного характера предоставленных входных данных и алгоритм без учителя или неконтролируемое обучение (unsupervised learning), при котором модель обучается самостоятельно выявлять закономерности и скрытые взаимосвязи на наборах

неразмеченных (немаркированных) данных. Машинное обучение без учителя может служить аналитическим инструментом исследования данных и выявлять скрытые структуры в многомерных данных, ранее не обнаруженные связи, которые могут облегчить анализ и интерпретацию данных [8, 9], но они не обязательно имеют клиническое значение и не могут быть оценены без участия клинициста [10]. Таким образом, обучение с учителем основано на использовании определенного набора расклассифицированных обучающих примеров или частичную предварительную маркировку данных с конкретными результатами, что позволяет обучить систему, например, распознаванию желчного пузыря на изображении. В то время как обучение без учителя предполагает обнаружение в данных скрытой структуры, например кровотечения как ярко-красного в отличие от некровоточащей ткани. Таким образом, обучение с учителем полезно в прогнозировании результата или исхода, в то время как обучение без учителя полезно для поиска закономерностей в данных. Кроме того, существует обучение с подкреплением, когда программа пытается выполнить задачу (принять решение) на основе информации о своих собственных успехах и ошибках. Однако результативность машинного обучения ограничена типами и точностью доступных данных. В частности, систематические предубеждения при сборе клинических данных могут повлиять на тип распознаваемых закономерностей или прогноз, выдаваемый системой ИИ [11, 12].

## СИСТЕМЫ ПОДДЕРЖКИ ПРИНЯТИЯ РЕШЕНИЙ В ХИРУРГИИ

Искусственный интеллект внедряется в клиническую практику для поддержки хирургов в процессе диагностики и хирургического вмешательства, в прогнозировании и предотвращении ошибок в критических ситуациях для предоперационной стратификации риска, интраоперационного мониторинга и постоперационного ведения пациентов [13]. Модели ИИ, в которые поступают интраоперационные потоки в реальном времени и данные электронной медицинской карты (ЭМК), интегрированные с предшествующей оценкой у постели больного и логикой принятия решений врачом, могут повысить качество принимаемых решений.

Важный аспект предоперационного анализа клинических данных — выявление персонализированных предикторов и индивидуальная оценка риска оперативного вмешательства для конкретного пациента [14, 15]. В автоматизированной системе количественной оценки операционного риска «АСКОР» использованы вероятностно-статистические и нейросетевые модели, направленные на оценку предоперационной тяжести пациентов с желчнокаменной болезнью на основе «компьютерного образа» состояния, отражающего взаимосвязь клинической

картины с экспериментальными данными. В результате достигается возможность количественной оценки тяжести клинической ситуации и риска оперативного вмешательства [16].

Прогнозирование отражается в предоперационной оценке различных вариантов проведения операции и ожидаемых результатов. Профилактика связана с предотвращением возможных осложнений во время и после операции. Интраоперационный мониторинг различных типов данных для прогнозирования в реальном времени может способствовать предотвращению неблагоприятных событий. Интеграция до-, интра- и послеоперационных данных может помочь контролировать процесс выздоровления и прогнозировать осложнения.

В соответствии с методами машинного обучения было разработано приложение для смартфонов Predictive Optimal Trees in Emergency Surgery Risk (POTTER) [17], представляющее собой интерактивный нелинейный калькулятор риска для прогнозирования послеоперационной смертности, заболеваемости и хирургических осложнений, чтобы помочь хирургам неотложной помощи в режиме реального времени в предоперационной оценке состояния пациента. Этот калькулятор показал более высокую точность по сравнению с классификацией Американского общества анестезиологов (ASA), шкалой неотложной хирургии (ESS) и калькулятором хирургического риска ACS. На основе той же технологии ИИ было разработано приложение для смартфонов Trauma Outcome Predictor (TOP) для поддержки хирурга неотложной помощи в балансировании рисков и преимуществ при прогнозировании патологического процесса и риска смерти у пациентов с травмами [18]. Основная этическая проблема внедрения технологий машинного обучения в клиническую практику связана с достоверностью и обобщаемостью, то есть степенью применимости результатов конкретного исследования в широкой клинической практике, что зависит от точности, полноты и репрезентативности интегрированных данных.

Интраоперационный мониторинг пациентов — один из важнейших этапов малоинвазивной хирургии. Подходы из теории игр были использованы для дифференциального взвешивания прогностических физиологических показателей во время операции в попытке интерпретировать клинические факторы гипоксической тревоги, поступающие из системы ИИ [19]. Примером использования алгоритмов машинного и глубокого обучения (технологии, использующей многослойные самообучающиеся нейронные сети) в интраоперационном мониторинге пациентов можно считать отслеживание деформации мягких тканей в реальном времени. Точное отслеживание деформации тканей крайне важно для безопасности пациента при проведении малоинвазивной хирургии. Разработанная система может обучаться в реальном времени и подбирать наиболее эффективный метод мониторинга деформаций [20].

Технологии автоматического распознавания результатов ультразвуковых исследований, компьютерной томографии (КТ) и магнитно-резонансной томографии (МРТ) способствуют повышению качества планирования операций и послеоперационного ведения пациентов [21]. На этапе планирования операций активно внедряются алгоритмы традиционного машинного обучения и глубокого обучения для анализа радиологических изображений: анатомической классификации, сегментации и обнаружения аномалий. Благодаря алгоритмам глубокого обучения можно своевременно выявлять на КТ-снимках такие аномалии, как перелом свода черепа, внутричерепное кровоизлияние и смещение срединной линии [22], что повышает эффективность оказания неотложной помощи на ранних этапах при черепно-мозговых травмах. Машинное обучение было применено также для прогнозирования долгосрочных неврологических исходов у детей с такими травмами [23–25].

Рекуррентные нейронные сети, использовавшиеся для прогнозирования в реальном времени риска возникновения у пациента почечной недостаточности, послеоперационных кровотечений и риска смерти [26], продемонстрировали более высокую эффективность по сравнению со стандартными клиническими инструментами. Это важно в плане фокусировки внимания врачей на пациентах с высоким риском развития таких осложнений. Способ систематического сравнения большого количества данных, используя искусственные нейросети, показал возможность оценки персонального хирургического риска у кандидатов на резекцию легкого [27].

Анализ больших данных может обеспечить подтверждение выдвинутой гипотезы или выявить закономерности, неизвестные ранее [28]. Но следует иметь в виду, что технология машинного обучения нуждается в больших данных и только при этом условии возможно получение надежных решений. Результаты, полученные при машинном обучении на больших наборах данных из ЭМК отдельных больниц с ограниченной информацией об их проверке, вызвали сомнения в достоверности использованных моделей при последующей попытке внешней проверки [29, 30]. Поэтому следует прислушаться к мнению Де Симоне [13], что несмотря на многообещающие результаты доклинического исследования, ИИ пока не способен выявлять причинно-следственные связи в данных на необходимом для клинической практики уровне.

## CAS-ТЕХНОЛОГИИ И КОМПЬЮТЕРНОЕ ЗРЕНИЕ В ОПЕРАТИВНОЙ ПРАКТИКЕ

Системы компьютерной поддержки в хирургии (Computer Aided или Assisted Surgery — CAS-технологии) находят разнообразное применение. Оперативные вмешательства планируются с использованием изображений КТ и МРТ, полученных до операции. Технологии CAS включают 3D-визуализацию, 3D-анатомическое моделирование

и расширенный анализ. Виртуальное моделирование позволяет до операции проанализировать структуру и кровоснабжение органа. Возможности достаточно точных 3D-моделей и методов визуализации прижизненной анатомии пациента и патологических процессов позволили разработать ряд методик и программных средств по предоперационному и интраоперационному планированию хирургического вмешательства. Хирургические навигационные системы предоставляют хирургам новые возможности для проведения операций, связанные с совмещением разных модальностей нейровизуализации, что можно видеть на примере нейрохирургии [31, 32]. В минимально инвазивной стереотаксической нейрохирургии планирование помогает хирургам определить наилучшее место доступа на черепе. Новые технологии включают расширенное анатомическое и физиологическое моделирование, симуляции, обучение хирургов и интеллектуальные инструменты. Уже среди первых CAS-систем была навигационная система для бескаркасной (безрамочной) стереотаксической нейрохирургии [33].

В ортопедической хирургии CAS-системы поддерживают выбор имплантатов для замены суставов и аппаратных средств для фиксации переломов, а также их оптимальное расположение на основе геометрии и состояния кости пациента, например, с учетом остеопороза. Расширенный биомеханический анализ включает кинематическое и динамическое моделирование коленных и тазобедренных суставов для конкретного пациента, анализ нагрузки на кость и анализ риска переломов на основе данных КТ пациента. CAS-системы обычно используются последовательно для: (1) построения 3D-геометрической модели по данным лучевой диагностики, (2) представления анатомических объектов с заданной точностью, (3) предоперационного планирования и интраоперационного сопровождения.

Сегментация изображений и количественная оценка поражений с помощью сверточных нейронных сетей особенно подходит для интерпретации изображений, благодаря чему наличие черепно-мозговой травмы на КТ может быть оценено с более высокой точностью, чем при традиционном анализе КТ [34]. Точно так же травматический эпидуральный гематом был визуализирован и измерен с использованием многомасштабной остаточной нейронной сети [35].

Для создания ИИ, способного ставить диагнозы по данным рентгенографии грудной клетки, был использован общедоступный набор данных рентгенографии грудной клетки и отчетов Национального института здравоохранения США (National Institutes of Health of USA). Метод обработки текстов на естественном языке (Natural Language Processing) использовался в создании меток для анализа рентгенограмм грудной клетки, которые затем применялись для обучения сети глубокого обучения распознаванию пневмоторакса на рентгенограммах [36]. Однако углубленный анализ наборов данных показал,



что некоторые результаты могли быть получены из неправильно помеченных данных [37]. Автор отмечает, что так как на большинстве рентгеновских снимков, помеченных как пневмоторакс, также присутствовала плевральная дренажная трубка, то это вызывало обеспокоенность тем, что сеть идентифицировала плевральную дренажную трубку, а не пневмоторакс.

Экспертная система может быть объединена с мультимодальным вводом данных в виртуальной среде для предоставления интеллектуального инструмента моделирования как помощника хирурга. Это достигается в три шага. Во-первых, голосовой и жестовый ввод интерпретируется и представляется в семантической форме. Во-вторых, экспертная система на основе правил используется для вывода контекста и действий пользователя на основе семантического представления. Наконец, предполагаемые действия пользователя сопоставляются с этапами хирургической процедуры, чтобы отслеживать действия пользователя и обеспечивать автоматическую обратную связь. Кроме того, система может немедленно реагировать на мультимодальные команды для помощи в навигации и/или идентификации критических анатомических структур [38]. Преобразование голосовой команды в однозначное представление помогает механизму логического вывода, построенному на основе экспертной системы, выполнять действия и планирование движения. В процессе интерпретации на естественном языке система генерирует два вывода: (а) концептуальную зависимость, выражающую лингвистическое значение утверждения, и (б) вербальное подтверждение, парафраз на естественном языке, который повторяется пользователю для подтверждения, что команда была правильно понята [39].

P. Mascagni и N. Padoy [40] поставили целью создание «хирургического диспетчерского пункта», который с помощью ИИ может отслеживать, анализировать и поддерживать рабочие процессы в режиме реального времени, обеспечивать улучшение качества и безопасности операций, управления операционной. Однако для этого требуется технология компьютерного или машинного зрения, что предполагает автоматическую фиксацию и обработку изображений неподвижных и движущихся объектов. Компьютерное зрение включает получение и интерпретацию осевых изображений для компьютерной диагностики, операций под визуальным контролем и обследований [41]. Программное обеспечение компьютерного зрения может улучшить работу хирургов при холецистэктомии [42, 43] путем фокусировки на обнаружение объектов, их идентификацию и извлечение в процессе движения и пространственной ориентации (компьютерная навигация). Это используется в частности при дистанционном проведении операций. Сегментация и локализация методами ИИ способствуют безопасному взаимодействию инструмента и тканей и необходима для манипуляций под визуальным контролем, что значительно улучшает гибкость, точность и надежность хирургических жестов [44, 45].

Сочетание методов машинного обучения и компьютерного зрения позволяет выдавать рекомендации на основе существенной информации, включающей статические изображения, видео и другие визуальные данные, в том числе дополненной реальности (перенесение трехмерных виртуальных объектов в реальном времени в трехмерную реальную среду). В исследовании, проведенном Медицинской школой Университета Тейкё в Японии, в отделении неотложной помощи, было протестировано оборудование с возможностью захвата данных КТ всего тела пациента с множественными травмами и немедленного их предоставления бригаде врачей, которые были экипированы устройствами дополненной реальности, что позволило точно определить характер травмы [46].

Таким образом, объединение нескольких предоперационных и интраоперационных методов визуализации в режиме дополненной реальности области хирургического вмешательства улучшает хирургическую навигацию с помощью систем дополненной реальности на основе зрения, результатом чего является отображение интегрированной информации хирургу [47].

## РОБОТИЗИРОВАННАЯ ХИРУРГИЯ

Роботизированная система Da Vinci [48], дистанционно управляемая система с несколькими «руками», произвела революцию в малоинвазивной лапароскопической хирургии. Это был громадный шаг в компьютерной поддержке хирургов. Но фактически это манипулятор, а не робот, не интеллектуальная система, хотя его и подобные устройства принято называть роботами. Сегодня люди-хирурги могут управлять роботами-хирургами посредством разнообразных бесконтактных манипуляций. Это манипулирование возможно с помощью движений головы или рук, распознавания речи и голоса или взгляда хирурга. «Face MOUSE» — интерфейс «человек-робот» [49] — отслеживает в режиме реального времени движения лица хирурга без каких-либо устройств, контактирующих с телом. Движение лапароскопа точно контролируется жестами лица хирурга, что обеспечивает неинвазивное и невербальное взаимодействие между человеком и роботом для различных хирургических процедур.

Главное, необходимо отметить, что современный автономный робот, использующий технологии ИИ, может обеспечить эффективность, безопасность и согласованность независимо от навыков и опыта хирурга. Так, автономный анастомоз требует сложных методов визуализации, отслеживания тканей, точного выполнения с помощью высокоадаптируемых стратегий управления, часто в неструктурированных и деформируемых средах. В лапароскопических условиях такие операции еще более сложны из-за необходимости высокой маневренности и повторяемости при ограничениях движения и зрения [50]. Роботы-хирурги, сочетающие компьютерное зрение с анализом движения и манипулированием и позиционированием



специальными хирургическими инструментами во время операций, представляют собой управляемые компьютером устройства, которые позволяют хирургам сосредоточиться на сложных аспектах операции, не отвлекаясь на рутинные задачи. Алгоритмы машинного обучения, лежащие в основе хирургических роботов, обучаются на датасетах, содержащих массивы клинических данных. Достаточно распространенный подход обучения путем демонстрации (*learning from demonstration*) используется для «обучения» роботов самостоятельному выполнению новых задач на основе накопленной информации о проведении операций хирургами. На первом этапе сложная хирургическая задача разбивается на несколько подзадач и основных жестов. На втором этапе хирургические роботы распознают, моделируют и последовательно выполняют все подзадачи.

Полуавтономно действующие устройства способны выполнять определенные действия в различных хирургических процедурах путем взаимодействия с хирургом, но всегда под его наблюдением. Технические преимущества инвазивной робот-ассистированной хирургии у детей, по сравнению со стандартной лапароскопией, в полной мере представлены в обзоре Ю.А. Козлова и соавт. [51]. В то же время авторы обращают внимание на ограничения для выполнения таких операций у новорожденных и младенцев ввиду размеров применяемых инструментов. В то время как у более старших детей такие операции проводятся, примером чего может служить оперативное робот-ассистированное вмешательство по поводу дивертикулезомии мочевого пузыря с использованием системы *Da Vinci* с ассистентским 5 мм портом [52]. В этой системе имеются также и инструменты размером 3 мм [53]. Роботизированная лапароскопическая пиелопластика является одним из лучших примеров возможностей технологии в педиатрической урологической практике. При использовании традиционной лапароскопической техники наложение анастомоза во время пиелопластики требует значительных технических навыков. Имеющиеся данные свидетельствуют, что благодаря роботизированной помощи значительно сокращается время операции, продолжительность послеоперационного пребывания и использование лекарств, а также улучшается косметика рубцов по сравнению с традиционным подходом [54].

В проспективном рандомизированном пилотном исследовании проведено сравнение специализированного робота *MUSA* для супермикрочirurgии и наложение традиционного ручного лимфенозного анастомоза при лечении лимфедемы (сосуды диаметром от 0,3 до 0,8 мм) [55]. *MUSA* обеспечивает масштабирование движения и фильтрацию тремора. В группе, оперировавшей с роботом, отмечается резкое снижение продолжительности времени, необходимого для завершения анастомоза (33–16 мин).

Концепция автономии или независимого принятия решений занимает, как отмечает А.А. Gumbs и соавт. [56],

центральное место в будущем хирургической робототехники. Предложены шесть уровней автономии: уровень 0 соответствует отсутствию автономии (это могут быть сшивающие аппараты, использующие алгоритмы для расчета сотен тысяч данных в секунду, чтобы определить оптимальную скорость коагуляции без движения или жеста хирурга, либо снабженные датчиками, блокирующими без взаимодействия с хирургом сшивание, если ткань слишком плотная или недостаточно плотная); уровень 1 — телеманипулирование роботом; уровень 2 — автономия, ограниченная одним действием или совместной манипуляцией; уровень 3 — это условная автономия, когда у робота есть более одного автономного действия, среди которых для хирурга возможен выбор; уровень 4 — устройство принимает какие-то автономные решения, но все еще находится под контролем врача; уровень 5 считается полной автономией [57, 58]. Существующее мнение об автономии как концепции «все или ничего», то есть либо присутствует полная автономия, либо действие не следует считать автономным, нужно признать несостоятельным. Это видно из рассмотрения шести выше представленных уровней автономии. По-настоящему независимое принятие решений должно осуществляться под управлением ИИ и быть способным учиться на своих ошибках.

В дискуссии специалистов из 9 стран (Австралия, Германия, Италия, Канада, Португалия, США, Турция, Франция, Япония) было принято согласованное мнение в отношении систем ИИ для хирургии [56]:

1. Системы, управляемые ИИ, в области радиомики (анализ радиологических данных с помощью математического моделирования и глубокого машинного обучения) или выявления предикторов хирургических исходов (факторы риска хирургических осложнений), которые могут работать автономно, могут быть разрешены, но всегда их должен проверять медицинский сотрудник.
2. Полная автономия в конечном итоге может стать возможной, однако, согласно существующей парадигме, хирургию нельзя проводить без контроля хирурга-человека, который полностью способен выполнить и завершить процедуру с помощью роботизированной поддержки, стандартной лапароскопической операции и/или открытых хирургических вмешательств.
3. На начальном этапе может быть предпочтительнее, чтобы только часть хирургических процедур была полностью автоматизирована с упором на создание отдельных автономных хирургических жестов, а затем фрагментов целых операций, безопасных для пациентов и доказавших свою эффективность.
4. Автономное рассечение (*dissection*) — самая рискованная часть операции, его следует рассматривать в последнюю очередь, а пока следует выполнять хирургу самостоятельно; первоначальные исследования автономных действий должны быть сосредоточены

на разработке датчиков, чтобы можно было разработать более интеллектуальные устройства, повышающие безопасность и точность во время операций.

5. Усовершенствованное компьютерное зрение с дополненной реальностью, виртуальной реальностью и смешанной реальностью — это области ИИ, которые изначально необходимо развивать и продолжать развивать, поскольку эти технологии обладают наибольшим потенциалом для положительного улучшения хирургических результатов и снижения краткосрочных осложнений.
6. Ручные роботизированные помощники и неуправляющие системы могут обеспечивать тактильные ощущения лучше, чем роботизированные управляющие решения.
7. Решение об использовании системы необходимо принимать оперирующему хирургу, использующему роботизированную помощь.
8. Прогресс в автоматических и автономных действиях в сочетании с расширенным мониторингом и применением систем ИИ в операционной при использовании моделирования перед операцией позволит хирургам работать с меньшим стрессом и в условиях получения более ценной информации.

Таким образом, роботизация хирургии в настоящее время включает как поддержку действий хирурга, осуществляющего операцию, так и берет на себя выполнение определенного объема действий в процессе оперативного вмешательства.

## ИСКУССТВЕННЫЙ ИНТЕЛЛЕКТ В ИНТЕНСИВНОЙ ТЕРАПИИ

Несомненный интерес представляет интеграция в интеллектуальные системы информации, поступающей в реальном времени с различной медицинской аппаратуры. На необходимость и значение содержательной обработки данных прикроватных мониторов было обращено внимание в статье, посвященной приложениям ИИ в неотложной помощи [59]. В таких системах функциональные данные, получаемые в процессе мониторинга, поступают на вход системы и актуализируют ее, то есть реализуется динамический анализ ситуаций в режиме реального времени. Сложность решения динамических задач связана с выполнением одновременно ряда временных процессов, изменением значений во время выполнения задачи, ограниченностью времени для реализации решений, что особенно характерно для СППР в области реаниматологии, получающих информацию не только от врача, но и с мониторирующей аппаратуры. Они должны обеспечивать: (а) экстренное обнаружение критических значений контролируемых физиологических показателей и формировать сигнал тревоги для врача и медицинской сестры; (б) синдромную диагностику неотложных состояний; (в) прогнозирование осложнений; (г) рекомендации

по коррекции терапии с учетом критериев безопасности предлагаемых медикаментозных воздействий. В проекте медицинской интеллектуальной системы реального времени для детской реанимации [60] предусматривалась актуализация интеллектуальных подсистем диагностики и лечебной тактики на основе данных мониторируемых параметров пациента и текущих записей ЭМК, включая лабораторные показатели, с выдачей сигнала тревоги, гипотезы критического состояния и рекомендаций по коррекции состояния. Этот проект являлся развитием системы для диагностики неотложных состояний у детей «ДИН» [61], которая учитывала необходимость принятия решений по неполному списку диагностических критериев, то есть при стертой клинической картине, не полностью развившемся синдроме и при ограничениях на проведение специальных исследований, обусловленных тяжестью состояния или недостатком аппаратуры. Кроме того, в системе была реализована возможность изменения порядка опроса врача о симптомах заболевания (как от признаков к диагнозу, так и от предполагаемого врачом диагноза, что в последнем случае значительно ускоряет выдачу решения системой).

Комплексное решение для применения в процессе операций и в мониторинге состояния пациентов в отделении интенсивной терапии было реализовано в области сердечно-сосудистой патологии в системе «Айболит» (в более поздней версии «Миррор») [62]. В этой системе предлагаемые врачу решения формируются по результатам математического моделирования и экспертных знаний, включая прецеденты, в реальном времени на основе информации, поступающей с мониторирующих систем.

Другим примером может служить автоматизированная система постоянного интенсивного наблюдения для анализа состояния физиологических систем организма, интерпретации динамики количественных параметров и прогнозирования состояния у пациентов, находящихся в отделении интенсивной терапии [63]. Алгоритм синдромальной диагностики нарушений центральной гемодинамики позволяет определить один из 12 возможных типов кровообращения, обеспечивая поддержку врачебных решений в процессе периоперационного лечения.

В то же время патологический процесс представляет собой континуум и нестабильность клинического состояния может принимать различные формы, в связи с чем критическое состояние следует рассматривать как часть траектории болезни пациента, включая лечение до и после поступления в отделение интенсивной терапии, что играет важную роль в оптимизации исходов [64]. Наблюдение за пациентами из группы риска и выявление критического состояния на ранней стадии — сложная задача, требующая сочетания повышенного контроля и своевременного обращения за помощью к врачам отделения интенсивной терапии. Развитие критического состояния редко происходит без предупреждения, ему предшествует ряд, часто незамеченных, изменений жизненно важных клинических

признаков, что снижает шансы на выживание. Н. Chang и соавт. [65] обращают внимание на необходимость предложения актуальных вмешательств (введение артериального катетера, оксигенотерапия, высокопоточная назальная канюля, интубация, массивные трансфузии, инотропы и вазопрессоры) у пациентов в критическом состоянии на основе методов машинного обучения. Эта модель была интегрирована в электронную медицинскую карту в качестве поддержки ранних вмешательств для врачей неотложной помощи.

В группе пациентов с сердечно-дыхательной нестабильностью (определяемой как гипотензия, тахикардия, респираторный дистресс или десатурация) динамическая модель с использованием классификации методом случайного леса (один из методов машинного обучения) показала, что персонализированная траектория риска позволяет предсказать ухудшение состояния за 90 мин в преддверии кризиса [66]. Тахикардия, одно из наиболее часто наблюдаемых отклонений от нормы перед шоком, была предсказана за 75 мин до развития моделью случайного леса с использованием нормализованной траектории динамической оценки риска [67]. Гипотензию как проявление шока прогнозировали также во время операции [68]. Клинически значимые эпизоды гипотензии можно прогнозировать до фактического события на основе поминутного набора данных о показателях жизнедеятельности с использованием машинного обучения. Используя данные временных рядов из 30-минутных перекрывающихся временных окон, классификатор случайного леса использовался для прогнозирования риска гипотензии каждую минуту [69]. Для 1307 пациентов с гипотонией и 1619 без гипотонии в отделении интенсивной терапии модель случайного леса показала AUROC (площадь под кривой, эквивалентна вероятности) 0,93 и 0,88 за 15 и 60 мин соответственно до гипотензии. Траектории оценки риска выявили 80 и >60 % гипотензии, предсказанной за 15 и 60 мин соответственно. Многоуровневая модель с 15-минутной блокировкой давала в среднем 0,79 предупреждений на пациента в час (чувствительность 92,4 %). С помощью высокочувствительной и надежной системы оповещения можно было бы в будущем фиксировать подавляющее большинство пациентов с развивающейся гипотензией. Разработан метод прогнозирования тахикардии как аналога гемодинамической нестабильности у больных, находящихся в отделении интенсивной терапии [67]. Классификаторы регуляризованной логистической регрессии и случайного леса были обучены для оценки риска предстоящей тахикардии. Сравнивали три разные модели оценки риска для тахикардии и контрольной группы (без тахикардии). Траектория риска была сгенерирована из временных окон, удаляющихся с шагом в 1 мин от эпизода тахикардии. Траектории были рассчитаны за 3 ч до эпизода для трех разных моделей. Из 2809 участников эксперимента было выявлено 787 эпизодов тахикардии и 707 контрольных периодов.

Пациенты с тахикардией имели повышенную вазопрессорную поддержку, более длительное пребывание и повышенную смертность в отделении интенсивной терапии по сравнению с контрольной группой. Модель случайного леса немного превосходила логистическую регрессию, точность которой варьировалась от 0,847 до 0,782, с площадью под кривой от 0,921 до 0,842. Анализ траектории риска показал, что средний риск для группы с тахикардией увеличился до 0,78 до эпизодов тахикардии, в то время как риск для контрольной группы оставался <0,3. Модель продемонстрировала развивающуюся траекторию примерно за 75 мин до эпизода тахикардии. Сложной задачей, но с гораздо большим потенциалом считается разработка интеллектуальных мониторов, способных непрерывно оценивать признаки критического состояния пациентов с высокой степенью достоверности [70].

Показано использование моделей машинного обучения при формировании оценок риска для эмболии легочной артерии [71], стратификации риска острого респираторного дистресс-синдрома [72], прогноза острой почечной недостаточности [73]. Машинное обучение с использованием алгоритма k-ближайших соседей может улучшить распознавание острого повреждения почек (ОПП) у пациентов с ожогами [74]. Модели были обучены и протестированы на группе 50 взрослых пациентов с ожогами с использованием лабораторных данных, полученных в течение первых 24 ч после поступления (ОПП проявилось у 50 % пациентов в течение первой недели после поступления). Модели машинного обучения, содержащие данные о липокалине, связанном с нейтрофильной желатиназой, креатинине, диурезе и N-концевом натрийуретическом пептиде В-типа, достигли 90–100 % точности выявления ОПП. Модели, включающие только N-концевой натрийуретический пептид В-типа и креатинин, достигли точности 80–90 %. Среднее время до выявления ОПП с применением только показателей диуреза и/или креатинина в традиционном варианте оценки ситуации врачами составляло  $42,7 \pm 23,2$  ч после госпитализации по сравнению с  $18,8 \pm 8,1$  ч при использовании алгоритма машинного обучения. Следовательно эффективность показателей диуреза и креатинина для прогнозирования ОПП может быть улучшена с помощью алгоритма машинного обучения в случаях отсутствия данных о липокалине, связанном с нейтрофильной желатиназой.

Глубокое обучение можно использовать для анализа реперных точек на лице, позах и действиях пациентов, а также на стимулах окружающей среды для различения пациентов в бреду и без бреда в отделении интенсивной терапии [75].

Принятие решений в модели динамического режима лечения, использующей машинное обучение с подкреплением на основе изменений в состоянии пациента и применяемой терапии, направлено на подбор индивидуального лечения. Эту модель применяли в условиях интенсивной терапии для адаптации инфузионной терапии при сепсисе

и стратегии вентиляции при острой дыхательной недостаточности [76, 77].

Системы, используемые в отделении интенсивной терапии, должны быть достаточно точными и разумными, чтобы предотвратить усталость от тревоги, что приводит к задержкам в обнаружении и вмешательстве в развивающиеся кризисные ситуации [78]. В работе по прогнозированию гипотонии в отделении интенсивной терапии исследователи обнаружили, что количество предупреждений, генерируемых ИИ, может быть уменьшено в десять раз при сохранении чувствительности в случае использования модели случайного леса или модели, проверяющей другую модель перед формированием предупреждений [69].

Существует мнение, согласно которому реаниматологи должны учитывать в общей сложности более 200 переменных у пациентов, находящихся на искусственной вентиляции легких (ИВЛ). Разумное применение технологии ИИ может помочь справиться с информационной перегрузкой [79]. Проведены исследования с использованием клинических данных и сигналов систем ИВЛ для выявления асинхронности между аппаратом ИВЛ и пациентом [80, 81], для выявления лиц с более высоким риском длительной ИВЛ (более 7 дней) и необходимости трахеостомии. Используя модель деревьев решений, в первый день поступления пациентов в отделение интенсивной терапии рассчитывали шесть различных показателей тяжести заболевания. Из 20 262 пациентов в отделении интенсивной терапии с ИВЛ 13,6 % потребовалась ИВЛ, а 6,6 % — трахеостомия. Прогноз длительной ИВЛ и трахеостомии был получен со среднеквадратичным отклонением  $AUROC\ 0,820 \pm 0,016$  и  $0,830 \pm 0,011$  соответственно. Для пациентов хирургического отделения интенсивной терапии, которым требовалась ИВЛ, классификаторы машинного обучения прогнозировали длительную вентиляцию и трахеостомию со значением  $AUROC\ 0,852 \pm 0,017$  и  $0,869 \pm 0,015$  соответственно. Это исследование продемонстрировало высокую специфичность и точность машинного обучения для прогнозирования как длительной вентиляции, так и назначения трахеостомии.

Выявление пациентов с признаком асинхронности в системе пациент – вентилятор, указывающим на степень связи или реакции пациента на дыхательную поддержку, получено методами машинного обучения, основанными на морфологических изменениях сигналов давления и потока [82]. Для определения неэффективных триггеров в фазе выдоха у пациентов, находящихся на ИВЛ, на основе потока в дыхательных путях и изменения давления разработан алгоритм выявления неэффективных усилий по максимальному отклонению выдыхаемой части давления [83]. Неэффективные усилия присутствовали у 58 % из 24 пациентов, включенных в исследование. Анализ 5899 вдохов дал чувствительность и специфичность для выявления неэффективных усилий >90 %. Разработанный алгоритм [84] позволил сравнить теоретическую экспоненциальную кривую

потока выдоха с фактическим отслеживанием потока. Отклонение, превышающее 42 %, считалось показателем неэффективных усилий. Сравнение полученного прогноза на случайной выборке из 1024 вдохов, полученных от 16 пациентов, с прогнозами, сделанными пятью экспертами, продемонстрировало чувствительность 91,5 % и специфичность 91,7 % с прогностическим значением 80,3 %. Предложенный компьютеризированный алгоритм может быть полезен для корректировки параметров ИВЛ. В связи с тем что при механической вентиляции крайне важно обеспечить удовлетворение вентиляционной потребности пациента при минимизации асинхронии, была разработана модель для прогнозирования вероятности возникновения асинхронности [85]. Скрытую марковскую модель с пуассоновским процессом, то есть при неизвестном состоянии системы, использовали для прогнозирования вероятности возникновения каждого уровня риска в следующем периоде. Длительные периоды с очень небольшим количеством асинхронных событий и, следовательно, с очень низким риском были более вероятными, чем периоды с большим количеством событий. Состояния были стойкими, большие сдвиги состояний — редкостью, и большинство переключений происходило в соседние состояния. Это позволило авторам утверждать, что пациенты из группы с большим количеством асинхроний скорее всего останутся в этом состоянии, что может иметь серьезные последствия. Данный подход к решению проблемы асинхронности между пациентом и аппаратом ИВЛ указывает на целесообразность разработки подобных тревожных систем для оповещения специалистов о пациентах, попадающих в состояние высокого риска, чтобы они могли принять меры для улучшения взаимодействия между пациентом и аппаратом ИВЛ.

## ОГРАНИЧЕНИЯ И ПЕРСПЕКТИВЫ

Медицина быстро осознала, что подотчетность алгоритмов, безопасность и проверяемость компьютерного анализа данных может повлиять на применимость ИИ в клинической практике. Методы машинного обучения часто вызывают изумление высоким качеством одних получаемых результатов, но наряду с этим другие результаты нередко порождают вопросы доверия к возможности их практического применения. Глубокие нейронные сети имеют сложные уровни узлов, сложные взаимодействия между переменными, которые позволяют характеристикам входных данных быть более значимыми для выявления скрытых закономерностей. Однако, несмотря на то что нейросеть может давать кажущиеся точными результаты, часто конечные пользователи не могут получить обоснование предлагаемого решения, полученного с использованием примененной вычислительной процедуры. В клинической среде это может вызывать сильное сопротивление внедрению подобных моделей в повседневную практику [86].



Широко известно, что большие данные должны обеспечивать надежность получаемых решений. Однако, метафорически характеризуя проблему больших данных, используемых в машинном обучении, P. Natarajan [87] обращает внимание, что для того, чтобы данные в озере можно было применять для аналитики, они должны быть организованы, доступны для запросов, а также быть хорошо понятны и им должны доверять как пользователи, так и эксперты. Но базы данных, накопленные за много лет, могут иметь скрытые дефекты, обусловленные модификацией методов лечения, сменой медицинского оборудования и даже коррекцией диагностических оценок и классификаций.

На текущем этапе разработка и внедрение систем ИИ сталкивается со многими проблемами [86]. Авторы указывают на три группы факторов. Во-первых, объединение данных затруднено без надлежащей стандартизации. Во-вторых, модели ИИ не являются надежными ввиду неоптимального соблюдения стандартов, высокого риска смещения выборки, проблем с воспроизводимостью без надлежащей внешней проверки при прозрачной архитектуре модели. В-третьих, модели ИИ могут привести к непредвиденным этическим дилеммам (конфиденциальности и обмену данными, безопасности и подотчетности модели).

В связи с тем что модели машинного обучения нередко лучше предсказывают результаты или диагностируют заболевания в одних группах пациентов по сравнению с другими, возникает вопрос, что нужно для создания моделей, которые будут одинаково хорошо работать для всех групп пациентов [88]. Авторы отмечают, что к неудовлетворительной работе системы могут привести различные факторы: недостаточная представленность каждой группы в обучающем наборе данных, выбор несоответствующей модели и различия в сложности прогнозирования между группами. Кроме того, необъективный сбор данных может исказить как обучение, так и оценку результатов. Узкие алгоритмические решения не могут решить все эти проблемы. Кроме того, может потребоваться не только больше данных, но и более качественные данные.

A. Litvin и соавт. [89] оценили эффективность систем поддержки принятия решений на основе искусственных нейронных сетей в неотложной хирургии и пришли к мнению, что на эти инструменты влияют искажающие факторы, присущие сложности и гетерогенности неотложных хирургических заболеваний, наличие уникальных (нетипичных) случаев. Авторы отмечают, что эффективность нейросетей зависит от качества и достоверности медицинской информации, а доверие к ним — от отсутствия прозрачности процесса принятия решений.

Нельзя не отметить, что перечисленные проблемы находятся в центре внимания как разработчиков медицинских СППР, так и пользователей. Некоторые

из них нашли решение в ГОСТ Р 59921.8–2022 и ГОСТ Р 59921.9–2022\* устанавливающих общие требования к системам ИИ в медицине и системам менеджмента качества, а также в необходимости регистрировать такие системы, как медицинские изделия. Хотя нерешенные вопросы остаются.

Особое значение приобретает валидация систем ИИ. Это относится к процессу подтверждения того, обобщает ли модель данные, которые не использовались при ее разработке. Внутренняя валидация контролирует воспроизводимость характеристик системы, полученных на конкретной выборке, использовавшейся при создании модели, на той же базовой выборке. Внешняя валидация определяет, является ли модель переносимой, оценивая ее эффективность в выборке, которая отличается от использовавшейся на этапе разработки системы [90]. Таким образом, в первом случае, валидация на базе медицинской организации, на данных которой построена система, а во втором (внешняя валидация или верификация) — на базе другой или других медицинских организаций. К сожалению, далеко не все представленные в литературе системы подверглись необходимой проверке.

Для прогностических моделей необходимо обращать особое внимание на достоверность модели, конкурирующие риски, подводные камни «модифицируемых факторов риска», ошибку измерения и риск смещения, возникающий в результате ошибочного предположения в алгоритме обучения [91]. Это жизненно важно для применения модели в клинических условиях. Кроме того, опасно так называемое переобучение, в результате которого модель хорошо объясняет примеры из обучающей выборки, но относительно плохо работает на примерах из тестовой выборки. Причиной этого является то, что модель снижает обобщаемость за пределами исходного набора данных, то есть при анализе новых наблюдений. Кроме того, что модель должна сохранять точность при обращении к новым данным, следует также обращать внимание на то, как обрабатываются отсутствующие у конкретных пациентов данные [10]. Предоставление подробной методики проверки модели, надежности анализа, истории успешных/неудачных реализаций и привлечение экспертных знаний могут обеспечить надежность и доверие к предлагаемым системам [92].

Ситуация с интерпретируемостью алгоритмов машинного обучения и объяснимостью прогнозируемого ими результата связана с тем общеизвестным недостатком, что нейронные сети представляют собой «черный ящик» [93]. Происходящая вследствие этого невозможность интерпретации полученного результата становится препятствием для принятия рекомендаций систем

\* Национальный стандарт Российской Федерации. Системы искусственного интеллекта в клинической медицине. Ч. 8. <https://docs.cntd.ru/document/1200193729>.



на основе машинного обучения. Таким образом, несмотря на то что применение нейронных сетей позволяет обнаруживать закономерности, пропущенные людьми, у человека остается мало возможностей для того, чтобы оценить, как и почему такие закономерности были обнаружены, какова клиническая интерпретация выявленных причинно-следственных связей [15]. В отличие от технологий машинного обучения ДСМ-метод автоматизированной поддержки исследований позволяет интерпретировать извлекаемые эмпирические закономерности, поскольку в его основе лежит рассуждение, которое представляет собой синтез процедур индукции (порождаются гипотезы о причинах), аналогии (порождаются гипотезы о предсказаниях) и абдукции (принятие гипотез посредством объяснимости исходных данных) [94].

Решением вопроса объяснимости гипотез, предлагаемых при использовании нейросетевых технологий, является сочетание моделей машинного обучения и основанных на знаниях специалистов в виде гибридных систем, для создания которых предлагаются различные конструкции [95–97]. Это позволит интегрально обрабатывать, анализировать и классифицировать различные данные, включая визуальную информацию. Однако принципы реализации таких систем остаются дискуссионными.

Технологии ИИ в хирургии, особенно лапароскопической, предоставляют дополнительную информацию об использовании инструментов и траектории движения во время операции. Особенно велик объем информации, извлекаемой из хирургического видео, получаемого с помощью эндоскопа. Автоматизация анализа поддерживается системами компьютерного зрения на основе ИИ. Распознавание изображений на основе ИИ для простых задач, таких как идентификация снимков, в последние годы продвинулось вперед и сравнимо с человеческим. Хотя распознавание видео в хирургии является более трудной задачей, его применение для лапароскопических операций повысит поддержку принятия интраоперационных решений и хирургическую навигацию по изображениям [98]. Дальнейшие успехи ИИ и технологий машинного обучения могут сделать частично автономных хирургических роботов реальностью в будущем в детской хирургии [54].

В статье [99], посвященной состоянию и перспективам применения интеллектуальных роботов в хирургии, речь идет об интеллектуальной системе высокого уровня, которая одновременно отслеживает жизненно важные показатели во время операции и при необходимости выдает устные предупреждения, анализирует всю текущую информацию, необходимую для операции, «выполняет» гистологическое исследование ткани во время операции и определяет границы хирургического вмешательства при опухолях солидных органов, применяет соответствующую хирургическую технику с нулевой погрешностью и рассчитывает возможные послеоперационные осложнения.

## ЗАКЛЮЧЕНИЕ

Системы на основе ИИ предоставляют полезные решения для обнаружения и прогнозирования заболеваний, что может изменить в будущем ситуацию с критическими состояниями благодаря своевременному информированию врачей на этапе предкритических изменений. Такие системы позволят перейти к оптимальным, индивидуализированным стратегиям лечения, к таргетной терапии на основе поиска аналогичных случаев с различными эффектами применявшихся методов лечения.

В хирургическую практику пришли роботизированные комплексы, системы компьютерного зрения, обеспечивающие многостороннюю поддержку хирургической практики, в том числе в детской хирургии. Дальнейшее развитие технологий искусственного интеллекта и интеграция различных подходов позволяют предполагать в ближайшей перспективе внедрение разнообразных решений в поддержку хирургов на предоперационном этапе и во время операции, обеспечивая принципиально новые возможности проведения оперативных вмешательств с использованием дополненной реальности и высокоинтеллектуальных полуавтономных и автономных роботов, ассистирующих при проведении обследований и оперативных вмешательств. Интеллектуальные системы в реанимации, интегрированные с киберфизическими мониторирующими системами, позволят своевременно выявлять первые угрожающие изменения в состоянии пациентов и оперативно информировать о них, предлагая возможные решения.

## ДОПОЛНИТЕЛЬНАЯ ИНФОРМАЦИЯ

**Вклад авторов.** Автор внес существенный вклад в разработку концепции, проведение исследования и подготовку статьи, прочел и одобрил финальную версию перед публикацией.

**Источник финансирования.** Автор заявляет об отсутствии внешнего финансирования при проведении исследования и подготовки публикации.

**Конфликт интересов.** Автор декларирует отсутствие явных и потенциальных конфликтов интересов, связанных с проведенным исследованием и публикацией настоящей статьи.

## ADDITIONAL INFORMATION

**Author's contribution.** Thereby, author made a substantial contribution to the conception of the study, acquisition, analysis, interpretation of data for the work, drafting and revising the article, final approval of the version to be published and agree to be accountable for all aspects of the study.

**Funding source.** This study was not supported by any external sources of funding.

**Competing interests.** The author declare that he have no competing interests.

## СПИСОК ЛИТЕРАТУРЫ

1. Гаспарян С.А., Пашкина Е.С. Страницы истории информатизации здравоохранения России. Москва, 2002. 304 с.
2. Назаренко Г.И., Осипов Г.С. Медицинские информационные системы и искусственный интеллект. Москва: Медицина XXI, 2003. 234 с.
3. Zhai H., Brady P., Li Q., et al. Developing and evaluating a machine learning based algorithm to predict the need of pediatric intensive care unit transfer for newly hospitalized children // *Resuscitation*. 2014. Vol. 85, No. 8. P. 1065–1071. DOI: 10.1016/j.resuscitation.2014.04.009
4. Rusin C.G., Acosta S.I., Shekerdeman L.S., et al. Prediction of imminent, severe deterioration of children with parallel circulations using real-time processing of physiologic data // *J Thorac Cardiovasc Surg*. 2016. Vol. 152, No. 1. P. 171–177. DOI: 10.1016/j.jtcvs.2016.03.083
5. Kwon J.-M., Jeon K.-H., Lee M., et al. Deep learning algorithm to predict need for critical care in pediatric emergency departments // *Pediatr Emerg Care*. 2021. Vol. 37, No. 12. P. e988–e994. DOI: 10.1097/PEC.0000000000001858
6. Park S.J., Cho K.-J., Kwon O., et al. Development and validation of a deep-learning-based pediatric early warning system: a single-center study // *Biomed J*. 2022. Vol. 45, No. 1. P. 155–168. DOI: 10.1016/j.bj.2021.01.003
7. Поспелов Г.С. Искусственный интеллект — основа новой информационной технологии. Москва: Наука, 1988. 288 с.
8. Deo R.C. Machine learning in medicine // *Circulation*. 2015. Vol. 132, No. 20. P. 1920–1930. DOI: 10.1161/CIRCULATIONAHA.115.001593
9. Eckhardt C.M., Madjarova S.J., Williams R.J., et al. Unsupervised machine learning methods and emerging applications in health-care // *Knee Surg Sports Traumatol Arthrosc*. 2023. Vol. 31. P. 376–381. DOI: 10.1007/s00167-022-07233-7
10. Shah N., Arshad A., Mazer M.B., et al. The use of machine learning and artificial intelligence within pediatric critical care // *Pediatr Res*. 2023. Vol. 93, No. 2. P. 405–412. DOI: 10.1038/s41390-022-02380-6
11. Hopewell S., Loudon K., Clarke M.J., et al. Publication bias in clinical trials due to statistical significance or direction of trial results // *Cochrane Database Syst Rev*. 2009. Vol. 1. ID MR000006. DOI: 10.1002/14651858.MR000006.pub3
12. Jüni P., Altman D.G., Egger M. Systematic reviews in health care: assessing the quality of controlled clinical trials // *BMJ*. 2001. Vol. 323, No. 7303. P. 42–46. DOI: 10.1136/bmj.323.7303.42
13. de Simone B., Chouillard E., Gumbs A.A., et al. Artificial intelligence in surgery: the emergency surgeon's perspective (the ARIES project) // *Discov Health Systems*. 2022. Vol. 1, No. 1. ID 9. DOI: 10.1007/s44250-022-00014-6
14. Joskowicz L. Computer-aided surgery meets predictive, preventive, and personalized medicine // *EPMA J*. 2017. Vol. 8, No. 1. P. 1–4. DOI: 10.1007/s13167-017-0084-8
15. Hashimoto D.A., Rosman G., Rus D., Meireles O.R. Artificial intelligence in surgery: promises and perils // *Ann Surg*. 2018. Vol. 268, No. 1. P. 70–76. DOI: 10.1097/SLA.0000000000002693
16. Драгун И.А., Устинов Г.Г., Зацепин П.М. Автоматизированная система количественной оценки операционного риска // *Известия Томского политехнического университета*. 2007. Т. 310, № 1. С. 217–221.
17. Bertsimas D., Dunn J., Velmahos G.C., Kaafarani H.M.A. Surgical risk is not linear: derivation and validation of a novel, user-friendly, and machine-learning-based predictive OpTimal trees in emergency surgery risk (POTTER) calculator // *Ann Surg*. 2018. Vol. 268, No. 4. P. 574–583. DOI: 10.1097/SLA.0000000000002956
18. Maurer L.R., Bertsimas D., Bouardi H.T., et al. Trauma outcome predictor: an artificial intelligence interactive smartphone tool to predict outcomes in trauma patients // *J Trauma Acute Care Surg*. 2021. Vol. 91, No. 1. P. 93–99. DOI: 10.1097/TA.0000000000003158
19. Thorsen-Meyer H.-C., Nielsen A.B., Nielsen A.P., et al. Dynamic and explainable machine learning prediction of mortality in patients in the intensive care unit: a retrospective study of high-frequency data in electronic patient records // *Lancet Digit Health*. 2020. Vol. 2, No. 4. P. e179–e191. DOI: 10.1016/S2589-7500(20)30018-2
20. Mountney P., Yang G.-Z. Soft tissue tracking for minimally invasive surgery: learning local deformation online. Medical image computing and computer-assisted intervention — MICCAI 2008. MICCAI 2008. Lecture notes in computer science. Vol 5242 / ed. by D. Metaxas, L. Axel, G. Fichtinger, G. Székely. Springer, Berlin, Heidelberg. DOI: 10.1007/978-3-540-85990-1\_44.
21. Vitiello V., Lee S.-L., Cundy T.P., Yang G.-Z. Emerging robotic platforms for minimally invasive surgery // *IEEE Rev Biomed Eng*. 2013. Vol. 6. P. 111–126. DOI: 10.1109/RBME.2012.2236311
22. Chilamkurthy S., Ghosh R., Tanamala S., et al. Deep learning algorithms for detection of critical findings in head CT scans: a retrospective study // *Lancet*. 2018. Vol. 392, No. 10162. P. 2388–2396. DOI: 10.1016/S0140-6736(18)31645-3
23. Daley M., Cameron S., Ganesan S.L., et al. Pediatric severe traumatic brain injury mortality prediction determined with machine learning-based modeling // *Injury*. 2022. Vol. 53, No. 3. P. 992–998. DOI: 10.1016/j.injury.2022.01.008
24. Kayhanian S., Young A.M.H., Mangla C., et al. Modelling outcomes after paediatric brain injury with admission laboratory values: a machine-learning approach // *Pediatr Res*. 2019. Vol. 86, No. 5. P. 641–645. DOI: 10.1038/s41390-019-0510-9
25. Tunthanathip T., Oearsakul T. Application of machine learning to predict the outcome of pediatric traumatic brain injury // *Chin J Traumatol*. 2021. Vol. 24, No. 6. P. 350–355. DOI: 10.1016/j.cjtee.2021.06.003
26. Meyer A., Zverinski D., Pfahringer B., et al. Machine learning for real-time prediction of complications in critical care: a retrospective study // *Lancet Respir Med*. 2018. Vol. 6, No. 12. P. 905–914. DOI: 10.1016/S2213-2600(18)30300-X
27. Esteva H., Nunez T.G., Rodriguez R.O. Neural networks and artificial intelligence in thoracic surgery // *Thorac Surg Clin*. 2007. Vol. 17, No. 3. P. 359–367. DOI: 10.1016/j.thorsurg.2007.07.012
28. Mayer-Shönberger V., Ingelsson E. Big data and medicine: a big deal? // *J Intern Med*. 2018. Vol. 283, No. 5. P. 418–429. DOI: 10.1111/joim.12721
29. Wong A., Otles E., Donnelly J.P., et al. External validation of a widely implemented proprietary sepsis prediction model in hospitalized patients // *JAMA Intern Med*. 2021. Vol. 181, No. 8. P. 1065–1070. DOI: 10.1001/jamainternmed.2021.2626
30. Hwang A.B., Schuepfer G., Pietrini M., Boes S. External validation of EPIC's risk of unplanned readmission model, the LACE+ index and SQLape as predictors of unplanned hospital readmissions: a monocentric, retrospective, diagnostic cohort study in Switzerland // *PLoS One*. 2021. Vol. 16, No. 11. ID e0258338. DOI: 10.1371/journal.pone.0258338
31. Щаденко С.В., Горбачёва А.С., Арсланова А.П., Толмачёв И.В. 3D-визуализация для планирования операций и выполнения

- хирургического вмешательства (CAS-технологии) // Бюллетень сибирской медицины. 2014. Т. 13, № 4. С. 165–171.
32. Архипов И.В., Михайлов Е.М., Долотова Д.Д., и др. Оценка точности оптической медицинской навигационной системы «Нейроплан» при моделировании нейрохирургических вмешательств // Нейрохирургия. 2018. Т. 20, № 4. С. 104–113. DOI: 10.17650/1683-3295-2018-20-4-104-113
33. Enchev Y. Neuronavigation: genealogy, reality, and prospects // *Neurosurg Focus*. 2009. Vol. 27, No. 3. P. e11. DOI: 10.3171/2009.6.FOCUS09109
34. Monteiro M., Newcombe V.F.J., Mathieu F., et al. Multiclass semantic segmentation and quantification of traumatic brain injury lesions on head CT using deep learning: an algorithm development and multicentre validation study // *Lancet Digit Health*. 2020. Vol. 2, No. 6. P. E314–E322. DOI: 10.1016/S2589-7500(20)30085-6
35. Dreizin D., Zhou Y., Fu S., et al. A multiscale deep learning method for quantitative visualization of traumatic hemoperitoneum at CT: assessment of feasibility and comparison with subjective categorical estimation // *Radiol Artif Intell*. 2020. Vol. 2, No. 6. ID e190220. DOI: 10.1148/ryai.2020190220
36. Wang X., Peng Y., Lu L., et al. ChestX-Ray8: Hospital-Scale chest X-Ray database and benchmarks on weakly-supervised classification and localization of common thorax diseases // *IEEE Conference on Computer Vision and Pattern Recognition (CVPR)*, Honolulu, HI, USA. 2017. P. 3462–3471. DOI: 10.1109/CVPR.2017.369
37. Oakden-Rayner L. Exploring the ChestXray14 Dataset: Problems. *Medical AI researcher* // *Radiologist Blog* [дата обращения: 21.06.2023]. Режим доступа: <https://laurenoakdenrayner.com/2017/12/18/the-chestxray14-dataset-problems/>
38. Billingham M., Savage J., Oppenheimer P., Edmond C. The expert surgical assistant. An intelligent virtual environment with multimodal input // *Stud Health Technol Inform*. 1996. Vol. 29. P. 590–607.
39. Savage J., Rosenblueth D.A., Matamoros M., et al. Semantic reasoning in service robots using expert systems // *Robotics Auton Syst*. 2019. Vol. 114. P. 77–92. DOI: 10.1016/j.robot.2019.01.007
40. Mascagni P., Padoy N. OR black box and surgical control tower: recording and streaming data and analytics to improve surgical care // *J Visc Surg*. 2021. Vol. 158, No. 3S. P. 18–25. DOI: 10.1016/j.jvisurg.2021.01.004
41. Kennigott H.G., Wagner M., Nickel F., et al. Computer-assisted abdominal surgery: new technologies // *Langenbecks Arch Surg*. 2015. Vol. 400, No. 3. P. 273–281. DOI: 10.1007/s00423-015-1289-8
42. Mascagni P., Alapatt D., Urade T., et al. A computer vision platform to automatically locate critical events in surgical videos: documenting safety in laparoscopic cholecystectomy // *Ann Surg*. 2021. Vol. 274, No. 1. P. e93–e95. DOI: 10.1097/SLA.0000000000004736
43. Liu R., An J., Wang Z., et al. Artificial intelligence in laparoscopic cholecystectomy: does computer vision outperform human vision? // *Art Int Surg*. 2022. Vol. 2, No. 2. P. 80–92. DOI: 10.20517/ais.2022.04
44. Colleoni E., Moccia S., Du X., et al. Deep learning based robotic tool detection and articulation estimation with spatiotemporal layers // *IEEE Robot Autom Lett*. 2019. Vol. 4, No. 3. P. 2714–2721. DOI: 10.1109/LRA.2019.2917163
45. Chadebecq F., Vasconcelos F., Mazomenos E., Stoyanov D. Computer vision in the surgical operating room // *Visc Med*. 2020. Vol. 36, No. 6. P. 456–462. DOI: 10.1159/000511934
46. Ito K., Sugimoto M., Tsunoyama T., et al. A trauma patient care simulation using extended reality technology in the hybrid emergency room system // *J Trauma Acute Care Surg*. 2021. Vol. 90, No. 5. P. e108–e112. DOI: 10.1097/TA.0000000000003086
47. Luo H., Hu Q., Jia F. Details preserved unsupervised depth estimation by fusing traditional stereo knowledge from laparoscopic image // *Healthcare Technol Lett*. 2019. Vol. 6, No. 6. P. 154–158. DOI: 10.1049/htl.2019.0063
48. Chen J.H., Li Y., Gong J.P., Yakun W. Application of da Vinci surgical robotic system in hepatobiliary surgery // *Int J Surg Med*. 2017. Vol. 4, No. 1. P. 22–27. DOI: 10.5455/ijsm.da-Vinci-surgical-robotic-system-in-hepatobiliary-surgery
49. Nishikawa A., Hosoi T., Koara K., et al. Face MOUSE: A novel human-machine interface for controlling the position of a laparoscope // *IEEE Transact Robotics Automat*. 2003. Vol. 19, No. 5. P. 825–841. DOI: 10.1109/TRA.2003.81709
50. Saeidi H., Opfermann J.D., Kam M., et al. Autonomous robotic laparoscopic surgery for intestinal anastomosis // *Sci Robot*. 2022. Vol. 7, No. 62. ID eabj2908. DOI: 10.1126/scirobotics.abj2908
51. Козлов Ю.А., Михан Дж., Новожилов В.А., Барадиева П.Ж. Робот-ассистированная хирургия у детей — современное состояние проблемы и перспективы развития // *Российский вестник детской хирургии, анестезиологии и реаниматологии*. 2015. Т. 5, № 3. С. 63–68. DOI: 10.17816/psaic192
52. Мосоян М.С., Федоров Д.А., Осипов И.Б., и др. Робот-ассистированная дивертикулэктомия мочевого пузыря у мальчика 9 лет // *Российский вестник детской хирургии, анестезиологии и реаниматологии*. 2023. Т. 13, № 1. С. 53–61. DOI: 10.17816/psaic1305
53. Pelizzo G., Nakib G., Romano P., et al. Five millimetre-instruments in paediatric robotic surgery: Advantages and shortcomings // *Minima Invasiv Ther Allied Technol*. 2014. Vol. 24, No. 3. P. 1–6. DOI: 10.3109/13645706.2014.975135
54. Matson A., Sinha C.K., Haddad M. Robotic pediatric surgery. *Handbook of pediatric surgery* / C.K. Sinha, M. Davenport, editors. Springer, Cham, 2022. P. 565–575. DOI: 10.1007/978-3-030-84467-7\_68
55. Van Mulken T.J.M., Schols R.M., Scharmga A.M.J., et al. First-in-human robotic supermicrosurgery using a dedicated microsurgical robot for treating breast cancer-related lymphedema: a randomized pilot trial // *Nat Commun*. 2020. Vol. 11, No. 1. ID 757. DOI: 10.1038/s41467-019-14188-w
56. Gumbs A.A., Alexander F., Karcz K., et al. White paper: definitions of artificial intelligence and autonomous actions in clinical surgery // *Art Int Surg*. 2022. Vol. 2, No. 2. P. 93–100. DOI: 10.20517/ais.2022.10
57. Gumbs A.A., Frigerio I., Spolverato G., et al. Artificial intelligence surgery: how do we get to autonomous actions in surgery? // *Sensors*. 2021. Vol. 21, No. 16. ID 5526. DOI: 10.3390/s21165526
58. Wesdorp N.J., Hellingman T., Jansma E.P., et al. Advanced analytics and artificial intelligence in gastrointestinal cancer: a systematic review of radiomics predicting response to treatment // *Eur J Nucl Med Mol Imaging*. 2021. Vol. 48. P. 1785–1794. DOI: 10.1007/s00259-020-05142-w
59. Hanson C.W. III, Marshall B.E. Artificial intelligence applications in the intensive care unit // *Crit Care Med*. 2001. Vol. 29, No. 2. P. 427–435. DOI: 10.1097/00003246-200102000-00038
60. Кобринский Б.А., Таперова Л.Н. Проект медицинской интеллектуальной системы реального времени для реанимации // Сборник научных трудов: «Научная сессия МИФИ-2007». Т. 3 / под ред. И.М. Языкина, Г.В. Рыбиной, С.В. Сеницына. Москва, 2007. С. 32–34.
61. Кобринский Б.А. Ретроспективный анализ медицинских экспертных систем // *Новости искусственного интеллекта*. 2005. № 2. С. 6–17.

- 62.** Газизова Д.Ш., Лищук В.А., Лобачева Г.В., и др. Применение математических моделей и методов для лечения острой сердечной недостаточности. Математическая кардиология. Теория, клинические результаты, рекомендации, перспективы / под ред. В.А. Лищука, Д.Ш. Газизовой. Москва: ООО «Принт Про», 2015. С. 145–146.
- 63.** Швырёв С.Л., Зарубина Т.В. Информационные технологии в интенсивной терапии. Москва: Издательский дом «Менеджер здравоохранения», 2016. 90 с.
- 64.** Vincent J.-L. The continuum of critical care // *Crit Care*. 2019. Vol. 23, No. S1. ID 122. DOI: 10.1186/s13054-019-2393-x
- 65.** Chang H., Yu J.Y., Yoon S., Kim T., Cha W.C. Machine learning-based suggestion for critical interventions in the management of potentially severe conditioned patients in emergency department triage // *Sci Rep*. 2022. Vol. 12. ID 10537. DOI: 10.1038/s41598-022-14422-4
- 66.** Chen L., Ogundele O., Clermont G., et al. Dynamic and personalized risk forecast in step-down units. Implications for monitoring paradigms // *Ann Am Thorac Soc*. 2017. Vol. 14, No. 3. P. 384–391. DOI: 10.1513/AnnalsATS.201611-9050C
- 67.** Yoon J.H., Mu L., Chen L., et al. Predicting tachycardia as a surrogate for instability in the intensive care unit // *J Clin Monit Comput*. 2019. Vol. 33, No. 6. P. 973–985. DOI: 10.1007/s10877-019-00277-0
- 68.** Wijnberge M., Geerts B.F., Hol L., et al. Effect of a machine learning-derived early warning system for intraoperative hypotension vs standard care on depth and duration of intraoperative hypotension during elective noncardiac surgery: the HYPE randomized clinical trial // *JAMA*. 2020. Vol. 323, No. 11. P. 1052–1060. DOI: 10.1001/jama.2020.0592
- 69.** Yoon J.H., Jeanselme V., Dubrawski A., et al. Prediction of hypotension events with physiologic vital sign signatures in the intensive care unit // *Crit Care*. 2020. Vol. 24. ID 661. DOI: 10.1186/s13054-020-03379-3
- 70.** Gutierrez G. Artificial Intelligence in the Intensive Care Unit // *Crit Care*. 2020. Vol. 24. ID 101. DOI: 10.1186/s13054-020-2785-y
- 71.** Banerjee I., Sofela M., Yang J., et al. Development and performance of the pulmonary embolism result forecast model (PERFORM) for computed tomography clinical decision support // *JAMA Netw Open*. 2019. Vol. 2, No. 8. ID e198719. DOI: 10.1001/jamanetworkopen.2019.8719
- 72.** Zeiberg D., Prahlad T., Nallamothu B.K., et al. Machine learning for patient risk stratification for acute respiratory distress syndrome // *PLoS One*. 2019. Vol. 14, No. 3. ID e0214465. DOI: 10.1371/journal.pone.0214465
- 73.** Flechet M., Falini S., Bonetti C., et al. Machine learning versus physicians' prediction of acute kidney injury in critically ill adults: a prospective evaluation of the AKIpredictor // *Crit Care*. 2019. Vol. 23. ID 282. DOI: 10.1186/s13054-019-2563-x
- 74.** Tran N.K., Sen S., Palmieri T.L., et al. Artificial intelligence and machine learning for predicting acute kidney injury in severely burned patients: a proof of concept // *Burns*. 2019. Vol. 45, No. 6. P. 1350–1358. DOI: 10.1016/j.burns.2019.03.021
- 75.** Davoudi A., Malhotra K.R., Shickel B., et al. Intelligent ICU for autonomous patient monitoring using pervasive sensing and deep learning // *Sci Rep*. 2019. Vol. 9, No. 1. ID 8020. DOI: 10.1038/s41598-019-44004-w
- 76.** Ma P., Liu J., Shen F., et al. Individualized resuscitation strategy for septic shock formalized by finite mixture modeling and dynamic treatment regimen // *Crit Care*. 2021. Vol. 25. ID 243. DOI: 10.1186/s13054-021-03682-7
- 77.** Demšar J., Zupan B. Hands-on training about overfitting // *PLoS Comput Biol*. 2021. Vol. 17. ID e1008671. DOI: 10.1371/journal.pcbi.1008671
- 78.** Hrvanek M., Pellathy T., Chen L., et al. A call to alarms: current state and future directions in the battle against alarm fatigue // *J Electrocardiol*. 2018. Vol. 51, No. 6S. P. 44–48. DOI: 10.1016/j.jelectrocard.2018.07.024
- 79.** Morris A.H. Human cognitive limitations. Broad, consistent, clinical application of physiological principles will require decision support // *Ann Am Thorac Soc*. 2018. Vol. 15, No. S1. P. 53–56. DOI: 10.1513/AnnalsATS.201706-449KV
- 80.** Parreco J., Hidalgo A., Parks J.J., et al. Using artificial intelligence to predict prolonged mechanical ventilation and tracheostomy placement // *J Surg Res*. 2018. Vol. 228. P. 179–187. DOI: 10.1016/j.jss.2018.03.028
- 81.** Hsieh M.-H., Hsieh M.-J., Chen C.-M., et al. An artificial neural network model for predicting successful extubation in intensive care units // *J Clin Med*. 2018. Vol. 7, No. 9. ID 240. DOI: 10.3390/jcm7090240
- 82.** Thille A.W., Rodriguez P., Cabello B., et al. Patient-ventilator asynchrony during assisted mechanical ventilation // *Intensive Care Med*. 2006. Vol. 32, No. 10. P. 1515–1522. DOI: 10.1007/s00134-006-0301-8
- 83.** Chen C.-W., Lin W.-C., Hsu C.-H., et al. Detecting ineffective triggering in the expiratory phase in mechanically ventilated patients based on airway flow and pressure deflection: feasibility of using a computer algorithm // *Crit Care Med*. 2008. Vol. 36, No. 2. P. 455–461. DOI: 10.1097/01.CCM.0000299734.34469.D9
- 84.** Blanch L., Sales B., Montanya J., et al. Validation of the better care system to detect ineffective efforts during expiration in mechanically ventilated patients: a pilot study // *Intensive Care Med*. 2012. Vol. 38, No. 5. P. 772–780. DOI: 10.1007/s00134-012-2493-4
- 85.** Marchuk Y., Magrans R., Sales B., et al. Predicting patient-ventilator asynchronies with hidden Markov models // *Sci Rep*. 2018. Vol. 8. ID 17614. DOI: 10.1038/s41598-018-36011-0
- 86.** Yoon J.H., Pinsky M.R., Clermont G. Artificial intelligence in critical care medicine // *Crit Care*. 2022. Vol. 26, No. 1. ID 75. DOI: 10.1186/s13054-022-03915-3
- 87.** Natarajan P. Best practices: Separating myth from reality. Demystifying big data and machine learning for healthcare. 1<sup>st</sup> edition / P. Natarajan, J.C. Frenzel, D.H. Smaltz, editors. CRC Press, 2023. P. 56–68. DOI: 10.1201/9781315389325
- 88.** Petersen E., Holm S., Ganz M., Feragen A. The path toward equal performance in medical machine learning // *Patterns*. 2023. Vol. 4, No. 7. ID 100790. DOI: 10.1016/j.patter.2023.100790
- 89.** Litvin A., Korenev S., Rumovskaya S., et al. WSES project on decision support systems based on artificial neural networks in emergency surgery // *World J Emerg Surg*. 2021. Vol. 16, No. 1. ID 50. DOI: 10.1186/s13017-021-00394-9
- 90.** Steyerberg E.W., Vergouwe Y. Towards better clinical prediction models: Seven steps for development and an ABCD for validation // *Eur Heart J*. 2014. Vol. 35, No. 29. P. 1925–1931. DOI: 10.1093/eurheartj/ehu207
- 91.** Leisman D.E., Harhay M.O., Lederer D.J., et al. Development and reporting of prediction models: guidance for authors from editors of *Respiratory, Sleep, and Critical Care* journals // *Crit Care Med*. 2020. Vol. 48, No. 5. P. 623–633. DOI: 10.1097/CCM.0000000000004246
- 92.** Duran J.M., Jongsma K.R. Who is afraid of black box algorithms? On the epistemological and ethical basis of trust in medical AI // *J Med Ethics*. 2021. Vol. 47. P. 329–335. DOI: 10.1136/medethics-2020-106820
- 93.** Linardatos P., Papastefanopoulos V., Kotsiantis S. Explainable AI: a review of machine learning interpretability methods // *Entropy*. 2020. Vol. 23, No. 1. ID 18. DOI: 10.3390/e23010018
- 94.** Финн В.К., Шестерникова О.П. Эвристика обнаружения эмпирических закономерностей посредством ДСМ-рассуждений //



Научно-техническая информация. Серия 2: Информационные процессы и системы. 2018. № 9. С. 7–42.

**95.** Гаврилов А.В. Гибридные интеллектуальные системы: Монография. Новосибирск: Изд-во НГТУ, 2002.

**96.** Игнатъев В.В. Адаптивные гибридные интеллектуальные системы управления // Известия ЮФУ. Технические науки. 2010. № 12. С. 89–94.

**97.** Кобринский Б.А., Долотова Д.Д., Донитова В.В., Гаврилов А.В. Радиологические изображения в построении гибридной интел-

лектуальной системы // Врач и информационные технологии. 2020. № 4. С. 43–50. DOI: 10.37690/1811-0193-2020-4-43-50

**98.** Kitaguchi D., Takeshita N., Hasegawa H., Ito M. Artificial intelligence-based computer vision in surgery: Recent advances and future perspectives // *Ann Gastroenterol Surg*. 2022. Vol. 6, No. 1. P. 29–36. DOI: 10.1002/ags3.12513

**99.** Camarillo D.B., Krummel T.M., Salisbury J.K. Robotic technology in surgery: past, present, and future // *Am J Surg*. 2018. Vol. 188, No. 4S1. P. 2–15. DOI: 10.1016/j.amjsurg.2004.08.025

## REFERENCES

**1.** Gasparyan SA, Pashkina ES. *Stranitsy istorii informatizatsii zdravookhraneniya Rossii*. Moscow, 2002. 304 p. (In Russ.)

**2.** Nazarenko GI, Osipov GS. *Meditssinskie informatsionnye sistemy i iskusstvennyi intellekt*. Moscow: Meditsina XXI, 2003. 234 p. (In Russ.)

**3.** Zhai H, Brady P, Li Q, et al. Developing and evaluating a machine learning based algorithm to predict the need of pediatric intensive care unit transfer for newly hospitalized children. *Resuscitation*. 2014;85(8):1065–1071. DOI: 10.1016/j.resuscitation.2014.04.009

**4.** Rusin CG, Acosta SI, Shekerdeman LS, et al. Prediction of imminent, severe deterioration of children with parallel circulations using real-time processing of physiologic data. *J Thorac Cardiovasc Surg*. 2016;152(1):171–177. DOI: 10.1016/j.jtcvs.2016.03.083

**5.** Kwon J-M, Jeon K-H, Lee M, et al. Deep learning algorithm to predict need for critical care in pediatric emergency departments. *Pediatr Emerg Care*. 2021;37(12):e988–e994. DOI: 10.1097/PEC.0000000000001858

**6.** Park SJ, Cho K-J, Kwon O, et al. Development and validation of a deep-learning-based pediatric early warning system: a single-center study. *Biomed J*. 2022;45(1):155–168. DOI: 10.1016/j.bj.2021.01.003

**7.** Pospelov GS. *Iskusstvennyi intellekt — osnova novoi informatsionnoi tekhnologii*. Moscow: Nauka, 1988. 288 p. (In Russ.)

**8.** Deo RC. Machine learning in medicine. *Circulation*. 2015;132(20):1920–1930. DOI: 10.1161/CIRCULATIONAHA.115.001593

**9.** Eckhardt CM, Madjarova SJ, Williams RJ, et al. Unsupervised machine learning methods and emerging applications in health-care. *Knee Surg Sports Traumatol Arthrosc*. 2023;31:376–381. DOI: 10.1007/s00167-022-07233-7

**10.** Shah N, Arshad A, Mazer MB, et al. The use of machine learning and artificial intelligence within pediatric critical care. *Pediatr Res*. 2023;93(2):405–412. DOI: 10.1038/s41390-022-02380-6

**11.** Hopewell S, Loudon K, Clarke MJ, et al. Publication bias in clinical trials due to statistical significance or direction of trial results. *Cochrane Database Syst Rev*. 2009;1:MR000006. DOI: 10.1002/14651858.MR000006.pub3

**12.** Jüni P, Altman DG, Egger M. Systematic reviews in health care: assessing the quality of controlled clinical trials. *BMJ*. 2001;323(7303):42–46. DOI: 10.1136/bmj.323.7303.42

**13.** de Simone B, Chouillard E, Gumbs AA, et al. Artificial intelligence in surgery: the emergency surgeon's perspective (the ARIES project). *Discov Health Systems*. 2022;1(1):9. DOI: 10.1007/s44250-022-00014-6

**14.** Joskowicz L. Computer-aided surgery meets predictive, preventive, and personalized medicine. *EPMA J*. 2017;8(1):1–4. DOI: 10.1007/s13167-017-0084-8

**15.** Hashimoto DA, Rosman G, Rus D, Meireles OR. Artificial intelligence in surgery: promises and perils. *Ann Surg*. 2018;268(1):70–76. DOI: 10.1097/SLA.0000000000002693

**16.** Dragun IA, Ustinov GG, Zatsepin PM. Avtomatizirovannaya sistema kolichestvennoi otsenki operatsionnogo riska. *Bulletin of the Tomsk Polytechnic University. Geo Assets Engineering*. 2007;310(1):217–221. (In Russ.)

**17.** Bertsimas D, Dunn J, Velmahos GC, Kaafarani HMA. Surgical risk is not linear: derivation and validation of a novel, user-friendly, and machine-learning-based predictive OpTimal trees in emergency surgery risk (POTTER) calculator. *Ann Surg*. 2018;268(4):574–583. DOI: 10.1097/SLA.0000000000002956

**18.** Maurer LR, Bertsimas D, Bouardi HT, et al. Trauma outcome predictor: an artificial intelligence interactive smartphone tool to predict outcomes in trauma patients. *J Trauma Acute Care Surg*. 2021;91(1):93–99. DOI: 10.1097/TA.0000000000003158

**19.** Thorsen-Meyer H-C, Nielsen AB, Nielsen AP, et al. Dynamic and explainable machine learning prediction of mortality in patients in the intensive care unit: a retrospective study of high-frequency data in electronic patient records. *Lancet Digit Health*. 2020;2(4):e179–e191. DOI: 10.1016/S2589-7500(20)30018-2

**20.** Mountney P, Yang G-Z. Soft tissue tracking for minimally invasive surgery: learning local deformation online. Metaxas D, Axel L, Fichtinger G, Székely G, editors. *Medical image computing and computer-assisted intervention – MICCAI 2008*. MICCAI 2008. Lecture notes in computer science. Vol 5242. Springer, Berlin, Heidelberg. DOI: 10.1007/978-3-540-85990-1\_44.

**21.** Vitiello V, Lee S-L, Cundy TP, Yang G-Z. Emerging robotic platforms for minimally invasive surgery. *IEEE Rev Biomed Eng*. 2013;6:111–126. DOI: 10.1109/RBME.2012.2236311

**22.** Chilamkurthy S, Ghosh R, Tanamala S, et al. Deep learning algorithms for detection of critical findings in head CT scans: a retrospective study. *Lancet*. 2018;392(10162):2388–2396. DOI: 10.1016/S0140-6736(18)31645-3

**23.** Daley M, Cameron S, Ganesan SL, et al. Pediatric severe traumatic brain injury mortality prediction determined with machine learning-based modeling. *Injury*. 2022;53(3):992–998. DOI: 10.1016/j.injury.2022.01.008

**24.** Kayhanian S, Young AMH, Mangla C, et al. Modelling outcomes after paediatric brain injury with admission laboratory values: a machine-learning approach. *Pediatr Res*. 2019;86(5):641–645. DOI: 10.1038/s41390-019-0510-9

**25.** Tunthanathip T, Oearsakul T. Application of machine learning to predict the outcome of pediatric traumatic brain injury. *Chin J Traumatol*. 2021;24(6):350–355. DOI: 10.1016/j.cjtee.2021.06.003

**26.** Meyer A, Zverinski D, Pfahringer B, et al. Machine learning for real-time prediction of complications in critical care: a retrospective study. *Lancet Respir Med*. 2018;6(12):905–914. DOI: 10.1016/S2213-2600(18)30300-X



27. Esteva H, Nunez TG, Rodriguez RO. Neural networks and artificial intelligence in thoracic surgery. *Thorac Surg Clin*. 2007;17(3):359–367. DOI: 10.1016/j.thorsurg.2007.07.012
28. Mayer-Shönberger V, Ingellson E. Big data and medicine: a big deal? *J Intern Med*. 2018;283(5):418–429. DOI: 10.1111/joim.12721
29. Wong A, Otlés E, Donnelly JP, et al. External validation of a widely implemented proprietary sepsis prediction model in hospitalized patients. *JAMA Intern Med*. 2021;181(8):1065–1070. DOI: 10.1001/jamainternmed.2021.2626
30. Hwang AB, Schuepfer G, Pietrini M, Boes S. External validation of EPIC's risk of unplanned readmission model, the LACE+ index and SQLape as predictors of unplanned hospital readmissions: a monocentric, retrospective, diagnostic cohort study in Switzerland. *PLoS One*. 2021;16(11):e0258338. DOI: 10.1371/journal.pone.0258338
31. Shchadenko SV, Gorbachyova AS, Arslanova AR, Tolmachyov IV. 3D visualization for surgical modeling and surgical planning. *Bulletin of Siberian Medicine*. 2014;13(4):165–171. (In Russ.)
32. Arhipov IV, Mikhaylov EM, Dolotova DD, et al. Evaluation of accuracy of medical optical navigation system "Neuroplan" for modeling of neurosurgical interventions. *Russian journal of neurosurgery*. 2018;20(4):104–113. (In Russ.) DOI: 10.17650/1683-3295-2018-20-4-104-113
33. Enchev Y. Neuronavigation: genealogy, reality, and prospects. *Neurosurg Focus*. 2009;27(3):e11. DOI: 10.3171/2009.6.FOCUS09109
34. Monteiro M, Newcombe VFJ, Mathieu F, et al. Multiclass semantic segmentation and quantification of traumatic brain injury lesions on head CT using deep learning: an algorithm development and multicentre validation study. *Lancet Digit Health*. 2020;2(6):E314–E322. DOI: 10.1016/S2589-7500(20)30085-6
35. Dreizin D, Zhou Y, Fu S, et al. A multiscale deep learning method for quantitative visualization of traumatic hemoperitoneum at CT: assessment of feasibility and comparison with subjective categorical estimation. *Radiol Artif Intell*. 2020;2(6):e190220. DOI: 10.1148/ryai.2020190220
36. Wang X, Peng Y, Lu L, et al. ChestX-Ray8: Hospital-Scale chest X-Ray database and benchmarks on weakly-supervised classification and localization of common thorax diseases. *IEEE Conference on Computer Vision and Pattern Recognition (CVPR)*, Honolulu, HI, USA. 2017. P. 3462–3471. DOI: 10.1109/CVPR.2017.369
37. Oakden-Rayner L. Exploring the ChestXray14 Dataset: Problems. Medical AI researcher. *Radiologist Blog* [cited 2023 Jun 21]. Available at: <https://laurenoakdenrayner.com/2017/12/18/the-chestxray14-dataset-problems/>
38. Billingham M, Savage J, Oppenheimer P, Edmond C. The expert surgical assistant. An intelligent virtual environment with multimodal input. *Stud Health Technol Inform*. 1996;29:590–607.
39. Savage J, Rosenblueth DA, Matamoros M, et al. Semantic reasoning in service robots using expert systems. *Robotics Auton Syst*. 2019;114:77–92. DOI: 10.1016/j.robot.2019.01.007
40. Mascagni P, Padoy N. OR black box and surgical control tower: recording and streaming data and analytics to improve surgical care. *J Visc Surg*. 2021;158(3S):18–25. DOI: 10.1016/j.jviscsurg.2021.01.004
41. Kenngott HG, Wagner M, Nickel F, et al. Computer-assisted abdominal surgery: new technologies. *Langenbecks Arch Surg*. 2015;400(3):273–281. DOI: 10.1007/s00423-015-1289-8
42. Mascagni P, Alapatt D, Urade T, et al. A computer vision platform to automatically locate critical events in surgical videos: documenting safety in laparoscopic cholecystectomy. *Ann Surg*. 2021;274(1):e93–e95. DOI: 10.1097/SLA.0000000000004736
43. Liu R, An J, Wang Z, et al. Artificial intelligence in laparoscopic cholecystectomy: does computer vision outperform human vision? *Art Int Surg*. 2022;2(2):80–92. DOI: 10.20517/ais.2022.04
44. Colleoni E, Moccia S, Du X, et al. Deep learning based robotic tool detection and articulation estimation with spatio-temporal layers. *IEEE Robot Autom Lett*. 2019;4(3):2714–2721. DOI: 10.1109/LRA.2019.2917163
45. Chadebecq F, Vasconcelos F, Mazomenos E, Stoyanov D. Computer vision in the surgical operating room. *Visc Med*. 2020;36(6):456–462. DOI: 10.1159/000511934
46. Ito K, Sugimoto M, Tsunoyama T, et al. A trauma patient care simulation using extended reality technology in the hybrid emergency room system. *J Trauma Acute Care Surg*. 2021;90(5):e108–e112. DOI: 10.1097/TA.0000000000003086
47. Luo H, Hu Q, Jia F. Details preserved unsupervised depth estimation by fusing traditional stereo knowledge from laparoscopic image. *Healthcare Technol Lett*. 2019;6(6):154–158. DOI: 10.1049/htl.2019.0063
48. Chen JH, Li Y, Gong JP, Yakun W. Application of da Vinci surgical robotic system in hepatobiliary surgery. *Int J Surg Med*. 2017;4(1):22–27. DOI: 10.5455/ijsm.da-Vinci-surgical-robotic-system-in-hepatobiliary-surgery
49. Nishikawa A, Hosoi T, Koara K, et al. Face MOUSE: A novel human-machine interface for controlling the position of a laparoscope. *IEEE Transact Robotics Automat*. 2003;19(5):825–841. DOI: 10.1109/TRA.2003.81709
50. Saeidi H, Opfermann JD, Kam M, et al. Autonomous robotic laparoscopic surgery for intestinal anastomosis. *Sci Robot*. 2022;7(62):eabj2908. DOI: 10.1126/scirobotics.abj2908
51. Kozlov YA, Mihan DZh, Novozhilov VA, Baradieva PZ. Robot-assisted surgery in children — state of the art and perspectives of the development. *Russian Journal of Pediatric Surgery, Anesthesia and Intensive Care*. 2015;5(3):63–68. (In Russ.) DOI: 10.17816/psaic192
52. Mosoyan MS, Fedorov DA, Osipov IB, et al. Robot-assisted bladder diverticulectomy in a 9-year-old boy. *Russian Journal of Pediatric Surgery, Anesthesia and Intensive Care*. 2023;13(1):53–61. (In Russ.) DOI: 10.17816/psaic1305
53. Pelizzo G, Nakib G, Romano P, et al. Five millimetre-instruments in paediatric robotic surgery: Advantages and shortcomings. *Minima Invasiv Ther Allied Technol*. 2014;24(3):1–6. DOI: 10.3109/13645706.2014.975135
54. Matson A, Sinha CK, Haddad M. Robotic pediatric surgery. Sinha CK, Davenport M, editors. *Handbook of pediatric surgery*. Springer, Cham, 2022. P. 565–575. DOI: 10.1007/978-3-030-84467-7\_68
55. Van Mulken TJM, Schols RM, Scharmga AMJ, et al. First-in-human robotic supermicrosurgery using a dedicated microsurgical robot for treating breast cancer-related lymphedema: a randomized pilot trial. *Nat Commun*. 2020;11(1):757. DOI: 10.1038/s41467-019-14188-w
56. Gumbs AA, Alexander F, Karcz K, et al. White paper: definitions of artificial intelligence and autonomous actions in clinical surgery. *Art Int Surg*. 2022;2(2):93–100. DOI: 10.20517/ais.2022.10
57. Gumbs AA, Frigerio I, Spolverato G, et al. Artificial intelligence surgery: how do we get to autonomous actions in surgery? *Sensors*. 2021;21(16):5526. DOI: 10.3390/s21165526
58. Wesdorp NJ, Hellingman T, Jansma EP, et al. Advanced analytics and artificial intelligence in gastrointestinal cancer: a systematic review of radiomics predicting response to treatment. *Eur J Nucl Med Mol Imaging*. 2021;48:1785–1794. DOI: 10.1007/s00259-020-05142-w

59. Hanson CW III, Marshall BE. Artificial intelligence applications in the intensive care unit. *Crit Care Med.* 2001;29(2):427–435. DOI: 10.1097/00003246-200102000-00038
60. Kobrinskii BA, Taperova LN. Proekt meditsinskoi intellektual'noi sistemy real'nogo vremeni dlya reanimatsii. Yazykin IM, Rybina GV, Sinitsyn SV, editors. *Sbornik nauchnykh trudov: "Nauchnaya sessiya MIFI-2007"*. Vol. 3. Moscow, 2007. P. 32–34. (In Russ.)
61. Kobrinskiy BA. Retrospective analysis of medical expert systems. *Novosti iskusstvennogo intellekta.* 2005;(2):6–17. (In Russ.)
62. Gazizova DSh, Lishchuk VA, Lobacheva GV, et al. Primenenie matematicheskikh modelei i metodov dlya lecheniya ostroi serdechnoi nedostatochnosti. Lishchuk VA, Gazizova DSh, editors. *Matematicheskaya kardiologiya. Teoriya, klinicheskie rezul'taty, rekomendatsii, perspektivy.* Moscow: OOO «Print PRO», 2015. P. 145–146. (In Russ.)
63. Shvyrev SL, Zarubina TV. *Informatsionnye tekhnologii v intensivnoi terapii.* Moscow: Izdatel'skii dom "Menedzher zdavookhraneniya", 2016. 90 p. (In Russ.)
64. Vincent J-L. The continuum of critical care. *Crit Care.* 2019;23(S1):122. DOI: 10.1186/s13054-019-2393-x
65. Chang H, Yu JY, Yoon S, Kim T, Cha WC. Machine learning-based suggestion for critical interventions in the management of potentially severe conditioned patients in emergency department triage. *Sci Rep.* 2022;12:10537. DOI: 10.1038/s41598-022-14422-4
66. Chen L, Ogundele O, Clermont G, et al. Dynamic and personalized risk forecast in step-down units. Implications for monitoring paradigms. *Ann Am Thorac Soc.* 2017;14(3):384–391. DOI: 10.1513/AnnalsATS.201611-9050C
67. Yoon JH, Mu L, Chen L, et al. Predicting tachycardia as a surrogate for instability in the intensive care unit. *J Clin Monit Comput.* 2019;33(6):973–985. DOI: 10.1007/s10877-019-00277-0
68. Wijnberge M, Geerts BF, Hol L, et al. Effect of a machine learning-derived early warning system for intraoperative hypotension vs standard care on depth and duration of intraoperative hypotension during elective noncardiac surgery: the HYPE randomized clinical trial. *JAMA.* 2020;323(11):1052–1060. DOI: 10.1001/jama.2020.0592
69. Yoon JH, Jeanselme V, Dubrawski A, et al. Prediction of hypotension events with physiologic vital sign signatures in the intensive care unit. *Crit Care.* 2020;24:661. DOI: 10.1186/s13054-020-03379-3
70. Gutierrez G. Artificial Intelligence in the Intensive Care Unit. *Crit Care.* 2020;24:101. DOI: 10.1186/s13054-020-2785-y
71. Banerjee I, Sofela M, Yang J, et al. Development and performance of the pulmonary embolism result forecast model (PERFORM) for computed tomography clinical decision support. *JAMA Netw Open.* 2019;2(8):e198719. DOI: 10.1001/jamanetworkopen.2019.8719
72. Zeiberg D, Prahald T, Nallamotheu BK, et al. Machine learning for patient risk stratification for acute respiratory distress syndrome. *PLoS One.* 2019;14(3):e0214465. DOI: 10.1371/journal.pone.0214465
73. Flechet M, Falini S, Bonetti C, et al. Machine learning versus physicians' prediction of acute kidney injury in critically ill adults: a prospective evaluation of the AKIpredictor. *Crit Care.* 2019;23:282. DOI: 10.1186/s13054-019-2563-x
74. Tran NK, Sen S, Palmieri TL, et al. Artificial intelligence and machine learning for predicting acute kidney injury in severely burned patients: a proof of concept. *Burns.* 2019;45(6):1350–1358. DOI: 10.1016/j.burns.2019.03.021
75. Davoudi A, Malhotra KR, Shickel B, et al. Intelligent ICU for autonomous patient monitoring using pervasive sensing and deep learning. *Sci Rep.* 2019;9(1):8020. DOI: 10.1038/s41598-019-44004-w
76. Ma P, Liu J, Shen F, et al. Individualized resuscitation strategy for septic shock formalized by finite mixture modeling and dynamic treatment regimen. *Crit Care.* 2021;25:243. DOI: 10.1186/s13054-021-03682-7
77. Demšar J, Zupan B. Hands-on training about overfitting. *PLoS Comput Biol.* 2021;17:1008671. DOI: 10.1371/journal.pcbi.1008671
78. Hrvanek M, Pellathy T, Chen L, et al. A call to alarms: current state and future directions in the battle against alarm fatigue. *J Electrocardiol.* 2018;51(6S):44–48. DOI: 10.1016/j.jelectrocard.2018.07.024
79. Morris AH. Human cognitive limitations. Broad, consistent, clinical application of physiological principles will require decision support. *Ann Am Thorac Soc.* 2018;15(S1):53–56. DOI: 10.1513/AnnalsATS.201706-449KV
80. Parreco J, Hidalgo A, Parks JJ, et al. Using artificial intelligence to predict prolonged mechanical ventilation and tracheostomy placement. *J Surg Res.* 2018;228:179–187. DOI: 10.1016/j.jss.2018.03.028
81. Hsieh M-H, Hsieh M-J, Chen C-M, et al. An artificial neural network model for predicting successful extubation in intensive care units. *J Clin Med.* 2018;7(9):240. DOI: 10.3390/jcm7090240
82. Thille AW, Rodriguez P, Cabello B, et al. Patient-ventilator asynchrony during assisted mechanical ventilation. *Intensive Care Med.* 2006;32(10):1515–1522. DOI: 10.1007/s00134-006-0301-8
83. Chen C-W, Lin W-C, Hsu C-H, et al. Detecting ineffective triggering in the expiratory phase in mechanically ventilated patients based on airway flow and pressure deflection: feasibility of using a computer algorithm. *Crit Care Med.* 2008;36(2):455–461. DOI: 10.1097/01.CCM.0000299734.34469.D9
84. Blanch L, Sales B, Montanya J, et al. Validation of the better care system to detect ineffective efforts during expiration in mechanically ventilated patients: a pilot study. *Intensive Care Med.* 2012;38(5):772–780. DOI: 10.1007/s00134-012-2493-4
85. Marchuk Y, Magrans R, Sales B, et al. Predicting patient-ventilator asynchronies with hidden Markov models. *Sci Rep.* 2018;8:17614. DOI: 10.1038/s41598-018-36011-0
86. Yoon JH, Pinsky MR, Clermont G. Artificial intelligence in critical care medicine. *Crit Care.* 2022;26(1):75. DOI: 10.1186/s13054-022-03915-3
87. Natarajan P. Best practices: Separating myth from reality. Natarajan P, Frenzel JC, Smaltz DH, editors. *Demystifying big data and machine learning for healthcare. 1st edition.* CRC Press, 2023. P. 56–68. DOI: 10.1201/9781315389325
88. Petersen E, Holm S, Ganz M, Feragen A. The path toward equal performance in medical machine learning. *Patterns.* 2023;4(7):100790. DOI: 10.1016/j.patter.2023.100790
89. Litvin A, Korenev S, Rumovskaya S, et al. WSES project on decision support systems based on artificial neural networks in emergency surgery. *World J Emerg Surg.* 2021;16(1):50. DOI: 10.1186/s13017-021-00394-9
90. Steyerberg EW, Vergouwe Y. Towards better clinical prediction models: Seven steps for development and an ABCD for validation. *Eur Heart J.* 2014;35(29):1925–1931. DOI: 10.1093/eurheartj/ehu207
91. Leisman DE, Harhay MO, Lederer DJ, et al. Development and reporting of prediction models: guidance for authors from editors of Respiratory, Sleep, and Critical Care journals. *Crit Care Med.* 2020;48(5):623–633. DOI: 10.1097/CCM.0000000000004246

- 92.** Duran JM, Jongsma KR. Who is afraid of black box algorithms? On the epistemological and ethical basis of trust in medical AI. *J Med Ethics*. 2021;47:329–335. DOI: 10.1136/medethics-2020-106820
- 93.** Linardatos P, Papastefanopoulos V, Kotsiantis S. Explainable AI: a review of machine learning interpretability methods. *Entropy*. 2020;23(1):18. DOI: 10.3390/e23010018
- 94.** Finn VK, Shesternikova OP. Ehvristika obnaruzheniya ehm-piricheskikh zakonomernostei posredstvom DSM-rassuzhdenii. *Nauchno-tehnicheskaya informatsiya. Seriya 2: Informatsionnye protsessy i sistemy*. 2018;(9):7–42. (In Russ.)
- 95.** Gavrilov AV. *Gibridnye intellektual'nye sistemy: Monografiya*. Novosibirsk: Izd-vo NGTU, 2002. (In Russ.)
- 96.** Ignatyev VV. Adaptive hybrid intellectual control systems. *Izvestiya SFEDU. Engineering sciences*. 2010;(12):89–94. (In Russ.)
- 97.** Kobrinskii BA, Dolotova DD, Donitova VV, Gavrilov AV. Radiological images in the construction of hybrid intelligent system. *Medical doctor and IT*. 2020;(4):43–50. (In Russ.) DOI: 10.37690/1811-0193-2020-4-43-50
- 98.** Kitaguchi D, Takeshita N, Hasegawa H, Ito M. Artificial intelligence-based computer vision in surgery: Recent advances and future perspectives. *Ann Gastroenterol Surg*. 2022;6(1):29–36. DOI: 10.1002/ags3.12513
- 99.** Camarillo DB, Krummel TM, Salisbury JK. Robotic technology in surgery: past, present, and future. *Am J Surg*. 2018;188(4S1):2–15. DOI: 10.1016/j.amjsurg.2004.08.025

## ОБ АВТОРЕ

**Борис Аркадьевич Кобринский**, д-р мед. наук, профессор, заслуженный деятель науки Российской Федерации; заведующий отделом систем интеллектуальной поддержки принятия решений; председатель Научного совета Российской ассоциации искусственного интеллекта; адрес: Россия, 119333, Москва, ул. Вавилова, д. 44, корп. 2; ORCID: 0000-0002-3459-8851; eLibrary SPIN: 7075-7784; e-mail: bak@isa.ru

## AUTHOR' INFO

**Boris A. Kobrinskii**, PhD, Dr. Sci. (Med.), professor, honored scientist of the Russian Federation; head of the Department of Intelligent Decision Support System; chairman of the Scientific Council of the Russian Association of Artificial Intelligence; address: 44/2 Vavilova st., Moscow, 119333, Russia; ORCID: 0000-0002-3459-8851; eLibrary SPIN: 7075-7784; e-mail: bak@isa.ru

DOI: <https://doi.org/10.17816/psaic1508>

Обзорная статья

## Обогащенная тромбоцитарная плазма в хирургической практике. Обзор литературы

С.В. Минаев<sup>1</sup>, С.И. Тимофеев<sup>2</sup>, А.Н. Григорова<sup>3</sup>, О.В. Владимирова<sup>1</sup>, Ю.Н. Болотов<sup>1</sup>,  
О.И. Ячная<sup>1</sup>, М.Г. Строганов<sup>4</sup>

<sup>1</sup> Ставропольский государственный медицинский университет, Ставрополь, Россия;

<sup>2</sup> Дальневосточный государственный медицинский университет, Хабаровск, Россия;

<sup>3</sup> Кубанский государственный медицинский университет, Краснодар, Россия;

<sup>4</sup> Национальный медицинский исследовательский центр сердечно-сосудистой хирургии им. А.Н. Бакулева, Москва, Россия

### АННОТАЦИЯ

Применение обогащенной тромбоцитами плазмы в клинических условиях — актуальная проблема в различных областях медицины. Вместе с тем при использовании обогащенной тромбоцитами плазмы отсутствует единый и структурированный подход в ее приготовлении и этапности применения. В связи с чем в настоящем обзоре проведен анализ литературных данных по ее внедрению в хирургическую практику. Анализ данных строился на основании изучения российских и зарубежных научных источников, локализованных на поисковых платформах научного цитирования (РИНЦ, PubMed, Scopus и Web of Science). Приводятся наиболее общеупотребимые способы и методики приготовления обогащенной тромбоцитами плазмы в лабораторных и экспериментальных условиях. На основании данных клинических и экспериментальных исследований анализируется возможность и эффективность применения обогащенной тромбоцитами плазмы в рутинной и экспериментальной хирургической практике различных специальностей. Несмотря на достаточно широкий спектр использования обогащенной тромбоцитами плазмы в различных сферах клинической медицины, применение ее в детской хирургической практике требует дальнейшей систематизации с отработкой показаний и противопоказаний.

**Ключевые слова:** детская хирургия; хирургия; обогащенная тромбоцитами плазма; PRP; обзор.

### Как цитировать

Минаев С.В., Тимофеев С.И., Григорова А.Н., Владимирова О.В., Болотов Ю.Н., Ячная О.И., Строганов М.Г. Обогащенная тромбоцитарная плазма в хирургической практике. Обзор литературы // Российский вестник детской хирургии, анестезиологии и реаниматологии. 2023. Т. 13, № 3. С. 405–417. DOI: <https://doi.org/10.17816/psaic1508>

DOI: <https://doi.org/10.17816/psaic1508>

## Platelet-rich plasma in surgical practice: a review

Sergey V. Minaev<sup>1</sup>, Sergey I. Timofeev<sup>2</sup>, Alina N. Grigorova<sup>3</sup>, Oksana V. Vladimirova<sup>1</sup>,  
Yuri N. Bolotov<sup>1</sup>, Oksana I. Iachnaia<sup>1</sup>, Mikhail G. Stroganov<sup>4</sup>

<sup>1</sup> Stavropol State Medical University, Stavropol, Russia;

<sup>2</sup> Far Eastern State Medical University, Khabarovsk, Russia;

<sup>3</sup> Kuban State Medical University, Krasnodar, Russia;

<sup>4</sup> A.N. Bakulev National Medical Research Center of Cardiovascular Surgery, Moscow, Russia

### ABSTRACT

The use of platelet-rich plasma (PRP) in clinical settings is a current issue in various fields of medicine. There is no unified and structured approach to PRP preparation and application stages. This review examines the literature data on the use of PRP in surgical practice. Data were analyzed using scientific sources from scientific citation platforms, such as RSCI, PubMed, Scopus, and Web of Science. This review describes the most commonly used methods and techniques for preparing PRP in laboratory and experimental conditions. Using data from clinical and experimental studies, the possibility and effectiveness of using PRP in routine and experimental surgical practice were analyzed. PRP has relatively wide range of applications in various areas of clinical medicine; however, its use in pediatric surgical practice requires further study, including the development of indications and contraindications.

**Keywords:** pediatric surgery; surgery; platelet-rich plasma; PRP; review.

### To cite this article

Minaev SV, Timofeev SI, Grigorova AN, Vladimirova OV, Bolotov YuN, Iachnaia OI, Stroganov MG. Platelet-rich plasma in surgical practice: a review. *Russian Journal of Pediatric Surgery, Anesthesia and Intensive Care*. 2023;13(3):405–417. DOI: <https://doi.org/10.17816/psaic1508>



DOI: <https://doi.org/10.17816/psaic1508>

## 富血小板血浆在外科实践中的应用。文献综述

Sergey V. Minaev<sup>1</sup>, Sergey I. Timofeev<sup>2</sup>, Alina N. Grigorova<sup>3</sup>, Oksana V. Vladimirova<sup>1</sup>,  
Yuri N. Bolotov<sup>1</sup>, Oksana I. Iachnaia<sup>1</sup>, Mikhail G. Stroganov<sup>4</sup>

<sup>1</sup> Stavropol State Medical University, Stavropol, Russia;

<sup>2</sup> Far Eastern State Medical University, Khabarovsk, Russia;

<sup>3</sup> Kuban State Medical University, Krasnodar, Russia;

<sup>4</sup> A.N. Bakulev National Medical Research Center of Cardiovascular Surgery, Moscow, Russia

### 简评

在临床实践中使用富血小板血浆是医学各种各样方面亟待解决的问题。然而，富血小板血浆的应用在其制备和应用阶段中缺乏统一和结构化的方法。因此，本综述分析了关于将其引入外科实践的文献资料。数据分析基于对科学引文搜索平台（俄罗斯科学引文索引、PubMed、Scopus和Web of Science）上的俄罗斯和外国科学资料进行的研究。本文介绍在实验室和实验条件下最常用的富血小板血浆制备方法和技术。根据临床和实验研究的数据，我们分析了富血小板血浆在各种各样专业常规和实验性外科实践中应用的可能性和有效性。虽然富血小板血浆在临床医学多样领域的应用范围相当广泛，但其在小儿外科实践中的应用还需要进一步系统化，并需要制定适应症和禁忌症。

**关键词：**小儿外科；外科；富血小板血浆；PRP；综述。

### 引用本文

Minaev SV, Timofeev SI, Grigorova AN, Vladimirova OV, Bolotov YuN, Iachnaia OI, Stroganov MG. 富血小板血浆在外科实践中的应用。文献综述. *Russian Journal of Pediatric Surgery, Anesthesia and Intensive Care*. 2023;13(3):405–417. DOI: <https://doi.org/10.17816/psaic1508>

收到: 13.03.2023

接受: 18.08.2023

发布日期: 28.09.2023

## ВВЕДЕНИЕ

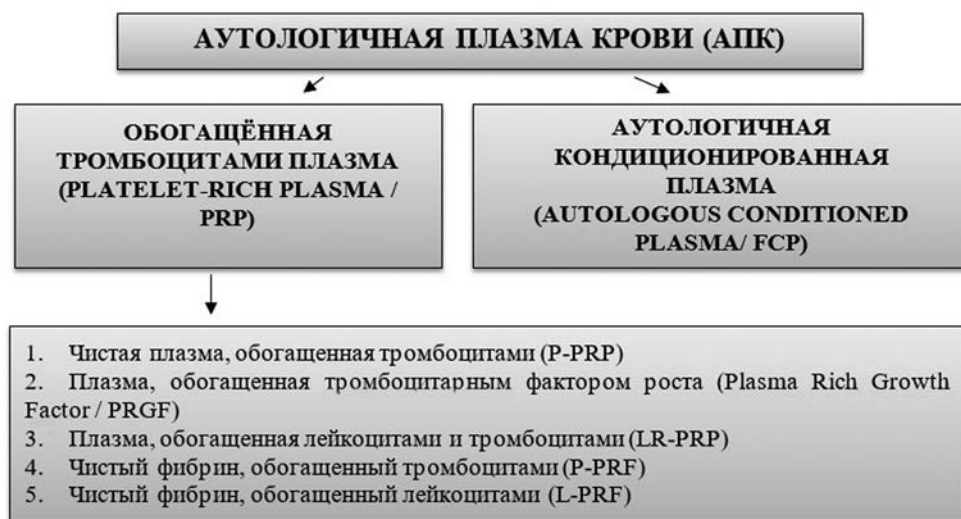
В настоящее время не теряет своей актуальности применение аутологичной плазмы крови (АПК) в различных областях медицины [1–4]. Еще в начале XX в. В.Ф. Войно-Ясенецкий в книге «Очерки гнойной хирургии» описал свои наблюдения при обкалывании гнойно-воспалительных очагов кровью самого больного, по сути, положив начало направлению в медицине, известному как аутогемотерапия [5]. В эру стремительного развития клеточных технологий и поиска эффективных методов управляемой регенерации имеющийся опыт применения АПК лег в основу применения обогащенной тромбоцитами плазмы (ОТП) у пациентов с челюстно-лицевой патологией, в спортивной медицине, в косметологии и эстетической медицине. Исследования безопасности применения АПК продемонстрировали не только наличие положительного клинического эффекта, но и отсутствие серьезных осложнений в раннем и отдаленном периоде наблюдений [6, 7]. Основываясь на знаниях репаративных механизмов, запускаемых АПК, возрастает интерес применения данного метода в детской хирургической практике [8–10].

**Цель исследования** — анализ литературных данных по применению ОТП в хирургической практике.

Проведенный анализ данных строился на основании изучения российских и зарубежных научных источников, локализованных на поисковых платформах научного цитирования (РИНЦ, PubMed, Scopus и Web of Science). В качестве ключевых слов для поиска были использованы: обогащенная тромбоцитами плазма, ОТП, аутологичная плазма крови, АПК, детская хирургия, безопасность, хирургия, platelet-rich plasma, PRP. Среди найденных 4699 публикаций произвели ранжирование работ по следующим направлениям: классификация и способы приготовления ОТП, применение ОТП в клинических и экспериментальных исследованиях, а также в детской хирургической практике.

## КЛАССИФИКАЦИЯ АУТОЛОГИЧНОЙ ПЛАЗМЫ КРОВИ И ОБОГАЩЕННОЙ ТРОМБОЦИТАМИ ПЛАЗМЫ

ОТП, или PRP (Platelet-Rich Plasma), представляет собой аутологичный биологический продукт с высоким содержанием тромбоцитов, способствующий регенерации за счет содержащихся в тромбоцитах факторов роста, имеющий низкий риск аллергической реакции [11]. На основании методов приготовления, конечного продукта, соотношения клеточного или фибринового содержания производится классифицирование АПК. При этом количественный состав фибрина и его плотность могут меняться. В 1975 г. описано экспериментальное использование ОТП Розенталем в офтальмологии, далее в 1998 г. Маркс использовал ОТП в челюстно-лицевой хирургии [12]. Рядом исследований *in vitro* и *in vivo* была доказана эффективность применения ОТП в различных областях медицины [13, 14]. На сегодняшний день существует множество классификаций ОТП. Наиболее известными из представленных научному сообществу была классификация PLRA (Platelets, Leukocyte, Red blood cells Activation) в 2015 г., в которой авторы определяли вид ОТП в зависимости от концентрации тромбоцитов, наличия/отсутствия лейкоцитов с эритроцитами и факторами роста [15]. В 2017 г. была предложена классификация ОТП, в которой демонстрировалась значимость моноцитов и лимфоцитов (PBMCS) [16]. В связи с этим была предложена новая классификация — MARSPIILL (Method, Activation, Red blood cells, Spin, Platelets, Image guidance, Leukocytes, Light activation) [17]. На сегодняшний день, наиболее распространенной и широко применяемой является классификация АПК [18] с выделением двух больших групп: ОТП и АКП (аутологичная конденсированная плазма, Autologous Conditioned Plasma — ACP) (рис. 1).



**Рис. 1.** Схематическая классификация аутологичной плазмы крови  
**Fig. 1.** Schematic classification of the autologous blood plasma

Основной механизм приложения АПК и ОТП связан с активацией  $\alpha$ -гранул тромбоцитов, после чего происходит дегрануляция путем экзоцитоза с высвобождением ряда факторов — фибронектина, фибриногена, Р-селектина, фактора Виллебранда, фактора роста тромбоцитов (PDGF), трансформирующего фактора роста бета (TGF- $\beta$ ), эпидермального фактора роста (EGF), матриксных металлопротеиназ, различных факторов коагуляции и факторов роста. При этом наиболее значимый эффект приписывают факторам роста и биологически активным белкам. Факторы роста в тромбоцитах находятся в неактивном состоянии. Только после взаимодействия со специфическими структурами на клеточной мембране происходит переход их в активную форму. Основными структурными мишенями являются эндотелий кровеносных сосудов, фибробласты и стволовые мезенхимальные клетки. Факторы роста запускают такие механизмы, как клеточный рост, дифференцировку и рост кровеносных сосудов [18–22].

## СПОСОБЫ ПРИГОТОВЛЕНИЯ ОБОГАЩЕННОЙ ТРОМБОЦИТАМИ ПЛАЗМЫ

Несмотря на многообразие технологических устройств для приготовления ОТП, отсутствует единый протокол их клинического применения. Кроме того, существует ряд вопросов, которые являются важными в понимании эффективности ОТП. Необходимо ли учитывать центробежную силу, действующую на ОТП при центрифугировании? Насколько важен состав и форма специальных пробирок для ОТП?

Следует отметить, что количественный и качественный состав образца ОТП имеет прямую корреляцию с возможным исходом. Ряд авторов считает, что наиболее оптимальное количество тромбоцитов в приготовленном препарате должно составлять не менее  $10^6$ /мл [23, 24]. В то же время существует мнение, что важное значение имеет не столько концентрация тромбоцитов, а их целостность [25]. Доказано, что в гелеобразных образцах плазмы количество выделяемых факторов роста не коррелирует с концентрацией тромбоцитов в ОТП [26, 27].

На практике проводится забор периферической крови пациента в объеме 10–30 мл у взрослых и 5–10 мл у детей в специальные пробирки с гелевым сепаратором или пробирки, позволяющие получить лейкоцитарно-тромбоцитарный концентрат в виде пальто Баффи (Buffy Coat). Затем кровь центрифугируется в различных временных режимах и частотах вращения.

В исследовании [28] проводился сравнительный анализ пробирок Ycellbio (Южная Корея) и двойные шприцы Arthrex ACP (Германия) для получения ОТП. После центрифугирования происходило разделение крови на эритроцитарную массу и плазму, особенно демонстративно это

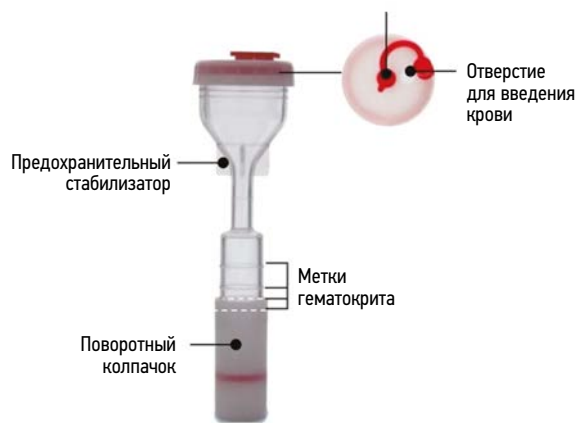

Рис. 2. Вид пробирки Ycellbio [28] для извлечения обогащенной тромбоцитами плазмы

Fig. 2. Type of Ycellbio [28] tube for platelet-rich plasma extraction

отмечалось в пробирке Ycellbio, имевшую вид песочных часов (рис. 2).

Скорость центрифугирования составляла 1500 об/мин. Объем получаемой таким способом плазмы был в несколько раз больше и составлял в среднем  $4,2 \pm 0,7$  мл. При количественном подсчете тромбоцитарно/лейкоцитарного взаимоотношения, с использованием пробирок для получения ОТП, было зарегистрировано максимальное число тромбоцитов. В то время как при применении шприца Arthrex ACP количество лейкоцитов было достоверно меньше. Этот нюанс необходимо учитывать в клинических условиях, поскольку высокая концентрация лейкоцитов может спровоцировать развитие локальной воспалительной реакции при применении ОТП. С другой стороны, наличие лейкоцитов в плазме оказывает положительный антибактериальный эффект, и, одновременно, существенно потенцирует течение раневого процесса. Данный феномен был подтвержден и в ряде проведенных исследований [28–30].

Режим центрифугирования также влияет на количественный и качественный показатель ОТП. Так, С.Б. Базлов и соавт. [31] исследовали три режима центрифугирования на стандартной лабораторной центрифуге CM-6M после получения трехслойной плазмы. Максимальное количество тромбоцитов получено из образцов плазмы нижнего слоя, при режимах центрифугирования 415 и 1660 г в течение 10 мин с использованием пробирок, не содержащих сепарационный гель. При этом образцы среднего слоя также могут быть использованы в терапевтических целях, поскольку содержат более  $10^6$ /мл тромбоцитов и менее  $10^3$ /мл лейкоцитов. Было установлено, что применение специализированных устройств для получения ОТП обеспечивает высокое содержание лейкоцитов в получаемых препаратах (в среднем  $19 \pm 1,9$  тыс. клеток в мл). Число оборотов центрифуги в минуту и время проведения центрифугирования для получения ОТП несут четкие

рекомендации. Центрифугирование в течение 10 мин необходимо проводить при 3200–3600 об/мин, а в течение 14 мин — при  $2300 \pm 140$  об/мин [32]. Но при этом отсутствуют данные об изучении целостности тромбоцитов с применением гистологических методик и их соотношения с разрушенными тромбоцитами, полученными при разных режимах центрифугирования. При сохранении целостности 80 % тромбоцитов в препаратах плазмы терапевтический эффект достигается в 1,5–2 раза быстрее при концентрации тромбоцитов ниже  $10^6$ /мкл [33–35].

При использовании ОТП на ранних стадиях ранозаживления для профилактики образования патологического рубца, встречается более структурированные алгоритмы и схемы применения [35, 36]. Параллельно с началом оперативного вмешательства производят забор крови из периферической или центральной вены вакутейнером в стерильную пробирку. Количество забираемой крови зависит от возраста пациента. При этом возможно использование олефинового олигомера и цитрата натрия. Пробирку центрифугируют 5 мин при 2500–3500 об/мин. Хирург набирает в шприц слой плазмы с тромбоцитами, при этом целесообразна смена иглы на калибр 17G ( $1,5 \times 30$ ). Со стороны раны в интактную кожу вводят ОТП порциями по 0,1 мл на 0,2–0,3 см длины введения иглы, с интервалами 0,5–1 см по периметру всей раны. Дно раны обрабатывают ОТП капельным орошением, равномерно покрывая всю раневую поверхность плазмой. На донорскую рану накладывают сетчатую раневую повязку и сухие стерильные марлевые повязки.

## ОБОГАЩЕННАЯ ТРОМБОЦИТАМИ ПЛАЗМА В КЛИНИЧЕСКИХ И ЭКСПЕРИМЕНТАЛЬНЫХ ИССЛЕДОВАНИЯХ

Несмотря на достаточно большое количество работ, посвященных раскрытию потенциала использования ОТП, достаточно остро стоит вопрос о морфологическом подтверждении регенерации тканей. Для наглядной демонстрации были использованы модели повреждения разных групп животных. Согласно исследованию на костных трансплантатах, проведенному R.E. Marx и соавт. [37] было доказано, что для лучшего созревания костной ткани необходимы дополнительные факторы роста, полученные путем добавления ОТП. Рентгенографически доказано, что скорость остеогенеза в 1,62–2,16 раза была выше, чем при трансплантации без применения ОТП. При оценке данных гистоморфометрии также наблюдалась большая плотность костной ткани в трансплантатах, в которые добавляли ОТП ( $74,0 \pm 11$  %) [38, 39]. Достаточно показательна работа [40], в которой исследовали возможный потенциал применения ОТП в экспериментах с хондроцитами для получения нового хрящевого зачатка

в костной ткани кролика. При этом полученные данные показали возможность использования ОТП в качестве интактного каркаса, обеспечивающего оппозиционный рост хрящевого дефекта [40, 41].

В экспериментальных условиях изучалось заживление тканей при реконструкции передней брюшной стенки с использованием ОТП. В исследовании Хьюстонского научно-исследовательского института (Surgical Advance Technologies Lab) применялась ОТП для улучшения результатов лечения вентральных грыж, с использованием сеток из дермальной матрицы [42]. Крысам линии Льюиса была проведена пластика вентральной грыжи с использованием несшитого бесклеточного кожного матрикса свиньи. Это исследование доказало, что добавление ОТП увеличивает образование новых сосудов в раннем послеоперационном периоде относительно контрольной группы, а также способствует увеличению прочности и снижению частоты рецидивов [43].

Исследование воздействия ОТП в клинических условиях продолжает оставаться актуальным во многих хирургических направлениях. По итогам рандомизированных исследований было продемонстрировано ускорение темпов заживления тканей в группах с использованием ОТП [44–47]. В системном обзоре M.J. Martinez-Zapata и соавт. [44] использование ОТП для лечения хронических язв у 325 пациентов (диабетическая язва стопы, трофические язвы нижних конечностей) показало полное их заживление среди пациентов, получавших лечение с добавлением ОТП, по сравнению со стандартным лечением или плацебо.

Проведенный ретроспективный анализ [48] среди 1128 пациентов с использованием ОТП для закрытия раны грудины после аортокоронарного шунтирования показал низкий уровень инфицирования и возникновения послеоперационных осложнений. Было обнаружено, что использование ОТП снижает потребность дренирования грудной клетки на 96 %, дренирования раны на 88 % и вероятность инфицирования раны грудной клетки на 93 %. В аналогичном исследовании [49] ретроспективно проанализировали данные 2259 пациентов, которым при закрытии раны после шунтирования применяли ОТП. При этом получили низкий процент встречаемости послеоперационных осложнений со стороны послеоперационной раны (0,3 %). В слепом контролируемом исследовании D. Dionysiou и соавт. [50] использовали ОТП для уменьшения осложнений со стороны раны в паховой области при эндоваскулярном лечении аневризмы брюшной части аорты. При этом только у 3 (6 %) из 50 пациентов отмечались осложнения. Кроме того, количество госпитализаций значительно сократилось в группе, получавшей ОТП. Эти данные в совокупности подтверждают наличие антибактериальных свойств у ОТП. Такое свойство тромбоцитов в сочетании с их способностью потенцировать регенерацию ран делает их незаменимым средством при травматических повреждениях.



Для исследования действия ОТП при формировании межкишечного анастомоза использовали обогащенный тромбоцитами фибрин, который аналогичен ОТП с точки зрения высокой концентрации тромбоцитов. Хирургическое вмешательство проводилось на лабораторных животных (крысы, кролики и свиньи) с наложением толстокишечного анастомоза «конец-в-конец» для восстановления непрерывности кишечника [51–55]. В исследованиях использовался непрерывный, узловый однорядный и аппаратный циркулярный шов с прямой обработкой линии анастомоза ОТП, обкалыванием плазмой возле анастомоза и пропитыванием края анастомоза. У крыс в среднем забор крови составлял 2,5 мл, у свиней — 60–100 мл, у кроликов — 8–10 мл. Применяли метод двухступенчатого центрифугирования для приготовления ОТП с высоким содержанием фибрина, также методом выбора служил одностадийный метод центрифугирования для извлечения PRF (фибрин, обогащенный тромбоцитами), PDGF и TGF- $\beta$ 1 [52]. Концентрация PDGF у шва, покрытого ОТП, была стабильной и не показала существенных изменений через 1, 2, 24 и 48 ч после наложения анастомоза. Аналогичным образом высвобождение TGF- $\beta$ 1 было значительно увеличено в первый послеоперационный час, но после этого высвобождение было стабильным без каких-либо серьезных изменений [53]. PDGF-BB и TGF- $\beta$ 1 показали статистически значимо более высокую концентрацию в группах ОТП с высокой концентрацией по сравнению с группами ОТП с низкой концентрацией и плазмой с низким содержанием тромбоцитов [54]. Послеоперационные осложнения наблюдались в 8 случаях: 1 смерть в группе с использованием ОТП и 7 смертей в группах сравнения. Летальный исход не был связан с использованием ОТП. Общими параметрами изучения служили показатель разрыва анастомоза, тканевой гидроксипролин, отложение коллагена и инфильтрация воспалительными клетками [55].

При макроскопическом исследовании органов брюшной полости отмечались выраженные внутрибрюшные спайки. При этом пропитывание краев кишки ОТП приводило к увеличению образования внутрибрюшных спаек по сравнению с инъекцией ОТП вдоль линии анастомоза. Следует отметить, что применение PRF не приводило к образованию спаек по сравнению с контрольной группой. В исследовании Y. Daglioglu и соавт. [56] применение ОТП привело к значительному уменьшению образования внутрибрюшных спаек на модели ишемии / реперфузионного повреждения на животных по сравнению с контрольной группой.

Маркеры воспаления и иммуногистологические изменения не коррелировали с данными контрольных групп, статистически значимых изменений в уровнях провоспалительных цитокинов IL-6, IL-10 и прокальцитонина между ОТП и контрольными группами не выявлено [57]. Толщина анастомоза, среднее процентное содержание

муцина и плотность микрососудов (на 30-й день после операции) также были незначительно увеличены в анастомозах, обработанных ОТП. Эпителизация, клеточная инфильтрация, пролиферация фибробластов и неоваскуляризация оказались значительно более выраженными в группе с применением ОТП.

После проведения гемороидэктомии с применением ОТП изучалось количество интраэпителиальных лимфоцитов, эпителиально-стромальный коэффициент и митотическая активность клеток [58]. Более высокая скорость митоза в области крипт слизистой оболочки наблюдалась в группе с применением ОТП по сравнению с контрольной группой на 3-й и 7-й дни после операции. Интраэпителиальная инфильтрация лимфоцитами не представляла какой-либо существенной разницы между группами.

Еще одно из направлений исследований — изучение формирования межкишечного анастомоза с применением шовного материала, пропитанного ОТП [59]. Результатом исследования стало значительное уменьшение образования грануляционной ткани в области анастомоза по сравнению с контрольной группой. Напротив, в исследовании L. Fresno и соавт. [60] на 7-й день после операции в межкишечном анастомозе, обработанном ОТП, развилась в ряде случаев избыточная зрелая грануляционная ткань и фиброз. Однако значимой связи по сравнению с контрольной группой не обнаружено. В связи с имеющимися данными исследователи [61] пришли к выводу, что применение ОТП привело к реэпителизации и статистически значимым изменениям показателей неоваскуляризации и пролиферации фибробластов, эпителизации слизистой оболочки в группе исследования. Кроме того, плотность фибробластов и интенсивность неоваскуляризации существенно не отличались.

## ОБОГАЩЕННАЯ ТРОМБОЦИТАМИ ПЛАЗМА В ДЕТСКОЙ ХИРУРГИЧЕСКОЙ ПРАКТИКЕ

За последние 5 лет в поисковых базах данных отмечается увеличение количества работ по обоснованию использования ОТП в детской хирургической практике. Так, Dr. Khalid Mahmud S.M. и соавт. [62] провели оценку результатов терапии ОТП при лечении сложных раневых дефектов у детей. Результат проспективного исследования 34 детей с осложненной раневой инфекцией показал, что более чем в трети случаев (68 %) раны заживали без осложнений в срок  $11,47 \pm 3,29$  сут. Средний срок пребывания пациентов в больнице варьировал в пределах  $16,45 \pm 2,16$  сут.

Опыт применения ОТП у 40 детей после тонзиллэктомии или аденотонзиллэктомии представлен в работе S.H Mandour и соавт. [63]. У каждого пациента выделяли одну сторону («тестовая сторона»), а другую



использовали в качестве контроля. При этом отмечено более быстрое заживление слизистой оболочки на стороне, где использовался ОТП, с меньшей частотой вторичных послеоперационных кровотечений. Показатели боли были ниже на стороне, где применялся ОТП (статистическая значимость отмечена только на 5-й день после операции).

Сертакова А.В. и соавт. [64] провели анализ данных использования и возможной эффективности терапии ОТП в педиатрической практике и ее применения, в частности, в травматологии и ортопедии. В целом, ОТП оказывала комплексное биологическое воздействие на регенерацию, репарацию и позитивное ремоделирование соединительной ткани. К сожалению, во всем мире отсутствует достаточный опыт использования ОТП-терапии в педиатрии, что затрудняет интерпретацию метода, оценку ее эффективности и показаний к применению.

С точки зрения клинических и патофизиологических особенностей течения заболеваний у детей, применение ОТП является перспективным методом, характеризующимся малоинвазивностью и простой техникой выполнения с минимальным риском побочных эффектов.

## ЗАКЛЮЧЕНИЕ

Таким образом, преимущество применения ОТП состоит в ее позитивном влиянии на заживление послеоперационных ран с возможностью применения в различных областях травматологии и хирургии. Кроме того, приготовление ОТП не требует значительных затрат и возможность ее получения из собственной крови пациента открывает большие перспективы в детской хирургии. Однако, несмотря на достаточно широкий спектр использования АПК в различных сферах клинической медицины, применение ОТП в хирургической практике требует дальнейшей систематизации с отработкой показаний и противопоказаний для лечения пациентов.

## СПИСОК ЛИТЕРАТУРА

1. Болдырева О.В., Вахрушев С.Г., Торопова Л.А. Применение плазмы, обогащенной тромбоцитами, в медицинской практике // Современные проблемы науки и образования. 2016. № 5.
2. Le A.D.K., Enweze L., DeBaun M.R., Dragoo J.L. Current clinical recommendations for use of platelet-rich plasma // *Curr Rev Musculoskelet Med*. 2018. Vol. 11, No. 4. P. 624–634. DOI: 10.1007/s12178-018-9527-7
3. Vladimirova O.V., Lavreshin P.M., Minaev S.V., et al. Strategy for scar-prevention healing of traumatic and burns wounds // *Medical News of North Caucasus*. 2023. Vol. 18, No. 2. P. 148–151. DOI: 10.14300/mnnc.2023.18032

## ДОПОЛНИТЕЛЬНАЯ ИНФОРМАЦИЯ

**Вклад авторов.** Все авторы внесли существенный вклад в разработку концепции, проведение исследования и подготовку статьи, прочли и одобрили финальную версию перед публикацией. Личный вклад каждого автора: С.В. Минаев — написание текста и редактирование статьи; С.И. Тимофеев — обзор литературы, сбор и анализ литературных источников, подготовка и написание текста статьи; А.Н. Григорова — обзор литературы, сбор и анализ литературных источников, подготовка и написание текста статьи; О.В. Владимирова — обзор литературы, сбор и анализ литературных источников, подготовка и написание текста статьи; Ю.Н. Болотов — обзор литературы, сбор и анализ литературных источников, подготовка и написание текста статьи; О.И. Ячная — сбор и анализ литературных источников; М.Г. Строганов — сбор и анализ литературных источников.

**Конфликт интересов.** Авторы заявляют об отсутствии конфликта интересов.

**Финансирование.** Исследование не имело спонсорской поддержки.

## ADDITIONAL INFORMATION

**Authors' contribution.** Thereby, all authors made a substantial contribution to the conception of the study, acquisition, analysis, interpretation of data for the work, drafting and revising the article, final approval of the version to be published and agree to be accountable for all aspects of the study. The contributions of each author: S.V. Minaev — writing the text and editing the article; S.I. Timofeev — literature review, collection and analysis of literary sources, preparation and writing of the text of the article; A.N. Grigorova — literature review, collection and analysis of literary sources, preparation and writing of the text of the article; O.V. Vladimirova — literature review, collection and analysis of literary sources sources, preparation and writing of the text of the article; Yu.N. Bolotov — literature review, collection and analysis of literary sources sources, preparation and writing of the text of the article; O.I. Iachnaia — collection and analysis of literary sources; M.G. Stroganov — collection and analysis of literary sources.

**Conflict of interest.** The authors declare no conflict of interest.

**Acknowledgments.** The study had no sponsorship.

4. Khalafi R.S., Bradford D.W., Wilson M.G. Topical application of autologous blood products during surgical closure following a coronary artery bypass graft // *Eur J Cardiothorac Surg*. 2008. Vol. 34, No. 2. P. 360–364. DOI: 10.1016/j.ejcts.2008.04.026
5. Войно-Ясенецкий В.Ф. Очерки гнойной хирургии. Москва: БИНОМ, 2008. 720 с.
6. Ачкасов Е.Е., Безуглов Э.Н., Ульянов А.А., и др. Применение аутоплазмы, обогащенной тромбоцитами, в клинической практике // *Биомедицина*. 2013. № 4. С. 46–59.
7. Медведев В.Л., Опольский А.М., Коган М.И. Перспективы развития регенеративных технологий. Современные знания об

- аутоплазме, обогащенной тромбоцитами, и возможности ее применения в лечении урологических заболеваний // Кубанский научный медицинский вестник. 2018. Т. 25, № 3. С. 155–161. DOI: 10.25207/1608-6228-2018-25-3-155-161
8. Арсютов Д.Г. Хирургия регматогенной отслойки сетчатки с использованием обогащенной тромбоцитами плазмы (PRP) // Практическая медицина. 2018. № 3. С. 11–13.
9. Kim D.H., Je Y.J., Kim C.D., et al. Can platelet-rich plasma be used for skin rejuvenation? Evaluation of effects of platelet-rich plasma on human dermal fibroblast // *Ann Dermatol*. 2011. Vol. 23, No. 4. P. 424–431. DOI: 10.5021/ad.2011.23.4.424
10. Gerasimenko I.N., Obedin A.N., Timofeev S.I., et al. Evaluation of short-term outcomes in preterm infants with necrotizing enterocolitis // *Medical News of North Caucasus*. 2023. Vol. 18, No. 2. P. 193–195. DOI: 10.14300/mnnc.2023.18045
11. Alves R., Grimalt R. A review of platelet-rich plasma: history, biology, mechanism of action, and classification // *Skin Appendage Disord*. 2018. Vol. 4, No. 1. P. 18–24. DOI: 10.1159/000477353
12. Anitua E. The use of plasma-rich growth factors (PRGF) in oral surgery // *Pract Proced Aesthet Dent*. 2001. Vol. 13, No. 6. P. 487–493.
13. Арсютов Д.Г. Использование аутологичной кондиционированной плазмы, обогащенной тромбоцитами, в хирургии регматогенной отслойки сетчатки с центральными и периферическими разрывами // *Acta Biomedica Scientifica*. 2019. Т. 4, № 4. С. 61–65. DOI: 10.29413/ABS.2019-4.4.8
14. Shen L., Yuan T., Chen S., et al. The temporal effect of platelet-rich plasma on pain and physical function in the treatment of knee osteoarthritis: systematic review and meta-analysis of randomized controlled trials // *J Orthop Surg Res*. 2017. Vol. 12, No. 1. ID 16. DOI: 10.1186/s13018-017-0521-3
15. Dohan Ehrenfest D.M., Rasmusson L., Albrektsson T. Classification of platelet concentrates: from pure platelet-rich plasma (P-PRP) to leucocyte- and platelet-rich fibrin (L-PRF) // *Trends Biotechnol*. 2009. Vol. 27, No. 3. P. 158–167. DOI: 10.1016/j.tibtech.2008.11.009
16. dos Santos R.G., Santos G.S., Alkass N., et al. The regenerative mechanisms of platelet-rich plasma: A review // *Cytokine*. 2021. Vol. 144. ID 155560. DOI: 10.1016/j.cyto.2021.155560
17. Everts P., Onishi K., Jayaram P., et al. Platelet-rich plasma: new performance understandings and therapeutic considerations in 2020 // *Int J Mol Sci*. 2020. Vol. 21, No. 20. ID 7794. DOI: 10.3390/ijms21207794
18. Fukuda S, Hagiwara S, Okochi H, et al. Autologous angiogenic therapy with cultured mesenchymal stromal cells in platelet-rich plasma for critical limb ischemia. *Regen Ther*. 2023 Vol. 24. P. 472–478. DOI: 10.1016/j.reth.2023.09.011
19. Degen R.M., Bernard J.A., Oliver K.S., et al. Commercial separation systems designed for preparation of platelet-rich plasma yield differences in cellular composition // *HSS J*. 2017. Vol. 13, No. 1. P. 75–80. DOI: 10.1007/s11420-016-9519-3
20. Obana K.K., Schallmo M.S., Hong I.S., et al. Current trends in orthobiologics: an 11-year review of the orthopaedic literature // *Am J Sports Med*. 2022. Vol. 50, No. 11. P. 3121–3129. DOI: 10.1177/03635465211037343
21. Ren B., Lv X., Tu C., Li Z. Research trends of platelet-rich plasma application in orthopaedics from 2002 to 2020: a bibliometric analysis // *Int Orthop*. 2021. Vol. 45, No. 11. P. 2773–2790. DOI: 10.1007/s00264-021-05163-6
22. Duarte Lana J.F.S., da Fonseca L.F., da Rocha Macedo R., et al. Platelet-rich plasma vs bone marrow aspirate concentrate: An overview of mechanisms of action and orthobiologic synergistic effects // *World J Stem Cells*. 2021. Vol. 13, No. 2. P. 155–167. DOI: 10.4252/wjsc.v13.i2.155
23. Everts P.A., Sadeghi P., Smith D.R. Basic science of autologous orthobiologics: Part 1. Platelet-rich plasma // *Phys Med Rehabil Clin N Am*. 2023. Vol. 34, No. 1. P. 1–23. DOI: 10.1016/j.pmr.2022.08.003
24. Сулаева О.Н. Получение богатой тромбоцитами плазмы: мифы и реальность // *Мир медицины и биологии*. 2017. № 3. С. 150–153. DOI: 10.26724/2079-8334-2017-3-61-150-153
25. Sister D. PRP: the new frontier in regenerative medicine and aesthetic medicine // *Firenze*. 2016. Vol. 58.
26. Drago L., Bortolin M., Vassena C., et al. Plasma components and platelet activation are essential for the antimicrobial properties of autologous platelet-rich plasma: an *in vitro* study // *PLoS One*. 2014. Vol. 9. ID e107813. DOI: 10.1371/journal.pone.0107813
27. Oda H., Kaizawa Y., Franklin A., et al. Assessment of a synergistic effect of platelet-rich plasma and stem cell-seeded hydrogel for healing of rat chronic rotator cuff injuries // *Cell Transplant*. 2023. Vol. 32. ID 9636897231190174. DOI: 10.1177/09636897231190174
28. Захаров В.Д., Шкворченко Д.О., Крупина Е.А., и др. Богатая тромбоцитами плазма крови в хирургическом лечении макулярных разрывов. Обзор литературы // *Аспирантский вестник Поволжья*. 2016. № 5-6. С. 88–93.
29. Dragonas P., Katsaros T., Avila-Ortiz G., et al. Effects of leukocyte-platelet rich fibrin (L-PRF) in different intraoral bone grafting procedures: a systematic review // *Int J Oral Maxillofac Surgery*. 2019. Vol. 48, No. 2. P. 250–262. DOI: 10.1016/j.ijom.2018.06.003
30. Ehrenfest D.M., Bielecki T., Mishra A., et al. In search of a consensus terminology in the field of platelet concentrates for surgical use: platelet rich plasma (PRP), platelet-rich fibrin (PRF), fibrin gel polymerization and leukocytes // *Curr Pharm Biotechnol*. 2012. Vol. 13, No. 7. P. 1131–1137. DOI: 10.2174/138920112800624328
31. Базлов С.Б., Мелконян К.И., Русинова Т.В., и др. К вопросу о получении плазмы, обогащенной тромбоцитами // *Инновационная медицина Кубани*. 2022. № 1. С. 38–43. DOI: 10.35401/2500-0268-2022-25-1-38-43
32. Soldatova L., Campbell R.G., Elkhatib A.H., et al. Role of leukocyte-platelet rich fibrin in endoscopic endonasal skull base surgery defect reconstruction // *J Neurol Surgery Skull Base*. 2017. Vol. 78, No. 1. P. 59–62. DOI: 10.1055/s0036-1584894
33. Файзрахманов Р.Р. Анти-VEGF терапия неоваскулярной возрастной макулярной дегенерации: от рандомизированных исследований к реальной клинической практике // *Российский офтальмологический журнал*. 2019. № 12, № 2. С. 97–105. DOI: 10.21516/2072-0076-2019-12-2-97-105
34. Piao L., Park H., Jo C.H. Theoretical prediction and validation of cell recovery rates in preparing platelet-rich plasma through a centrifugation // *PLoS One*. 2017. Vol. 12, No. 11. ID e0187509. DOI: 10.1371/journal.pone.0187509
35. Измайлова Т.А. Персонализированная PRP-терапия: алгоритм подготовки пациента // *Инъекционные методы в косметологии*. 2016. № 2. С. 76–81.
36. Владимирова О.В., Лаврешин П.М., Владимиров В.И., и др. Применение обогащенной тромбоцитами аутоплазмы на ранних стадиях ранозаживления для профилактики образования патологического рубца // *Медицинский вестник Северного Кавказа*. 2021. Т. 16, № 2. С. 203–205. DOI: 10.14300/mnnc.2021.16047

37. Marx R.E., Carlson E.R., Eichstaedt R. Platelet rich plasma: growth factor enhancement for bone grafts // *Oral Surg.* 1998. Vol. 85, No. 6. P. 638–646. DOI: 10.1016/s1079-2104(98)90029-4
38. Coulange Zavarro A., De Girolamo L., Laver L., et al. The Top 100 most cited articles on platelet-rich plasma use in regenerative medicine—a bibliometric analysis—from the ESSKA orthobiologic initiative // *Bioengineering (Basel).* 2022. Vol. 9, No. 10. ID 580. DOI: 10.3390/bioengineering9100580
39. Фасахов Р.Р., Гайзатуллин Р.Р. Комбинированная терапия контрактур суставов кисти // *Norwegian Journal of development of the International Science.* 2020. № 51. С. 50–53. DOI: 10.24412/3453-9875-2020-51-2-50-52
40. Patel S., Dhillon M.S. Platelet-rich plasma in orthopedics: efficacy, evidence, and evolution of our understanding over 10 years // *J Postgrad Med Edu Res.* 2018. Vol. 52, No. 2. P. 64–72. DOI: 10.5005/jp-journals-10028-1278
41. Murphy R.F., Mooney J.F. Orthobiologics in pediatric orthopedics // *Orthop Clin North Am.* 2017. Vol. 48, No. 3. P. 323–331. DOI: 10.1016/j.ocl.2017.03.007
42. Fernandez-Moure L.S., Van Eps J.L., Menn Z.K., et al. Platelet rich plasma enhances tissue incorporation of biologic mesh // *J Surg Res.* 2015. Vol. 199, No. 2. P. 412–419. DOI: 10.1016/j.jss.2015.06.034
43. Anitua E., de la Fuente M., Riestra A., et al. Preservation of biological activity of plasma and platelet-derived eye-drops after their different time and temperature conditions of storage // *Cornea.* 2015. Vol. 34, No. 9. P. 1144–1148. DOI: 10.1097/ICO.0000000000000489
44. Martinez-Zapata M.J., Marti-Carvajal A.J., Sola I., et al. Autologous platelet-rich plasma for treating chronic wounds // *Cochrane Database Syst Rev.* 2012. Vol. 10. ID CD006899. DOI: 10.1002/14651858.CD006899.pub2
45. Driver V.R., Hanft J., Fylling C.P., Berio J.M. Autologel diabetic foot ulcer study. A prospective, randomized, controlled trial of autologous platelet-rich plasma gel for the treatment of diabetic foot ulcers // *Ostomy Wound Manage.* 2006. Vol. 52, No. 6. P. 68–70.
46. Ахмеров Р., Зарудий Р., Рычкова И. Плазмолифтинг. Лечение возрастной атрофии кожи богатой тромбоцитами аутоплазмой // *Эстетическая медицина.* 2011. № 2. С. 181–187.
47. Arshdeep K., Kumaran M.S. Platelet-rich plasma in dermatology: Boon or a bane? // *Ind J Dermatol Venereol Leprol.* 2014. Vol. 80, No. 1. P. 5–14. DOI: 10.4103/0378-6323.125467
48. Trowbridge C.C., Stammers A.H., Woods E., et al. Use of platelet gel and its effects on infection in cardiac surgery // *J Extra Corpor Technol.* 2005. Vol. 37, No. 4. P. 381–386. DOI: 10.1051/ject/200537381
49. Davi G., Patrono C. Platelet activation and atherothrombosis // *N Engl J Med.* 2007. Vol. 357. P. 2482–2494. DOI: 10.1056/NEJMra071014
50. Dionysiou D., Demiri E., Foroglou P., et al. The effectiveness of intralesional injection of platelet-rich plasma in accelerating the healing of chronic ulcers: an experimental and clinical study // *Int Wound J.* 2013. Vol. 10, No. 4. P. 397–406. DOI: 10.1111/j.1742-481X.2012.00996.x
51. Sozutek A., Colak T., Cetinkunar S., et al. The effect of platelet-rich-plasma on the healing of left colonic anastomosis in a rat model of intra-abdominal sepsis // *J Invest Surg.* 2016. Vol. 29, No. 5. P. 294–301. DOI: 10.3109/08941939.2015.1111473
52. Goksu M., Alakuş H., Ertan S., Akgun S. Effect of platelet-rich plasma on colon anastomosis in rats in which hyperthermic intra-peritoneal chemotherapy was performed using 5-fluorouracil // *ANZ J Surg.* 2020. Vol. 90, No. 11. P. 2290–2297. DOI: 10.1111/ans.15993
53. Ocak S., Buk O.F., Genc B., et al. The effects of platelet-rich-plasma gel application to the colonic anastomosis in hyperthermic intraperitoneal chemotherapy: An experimental rat model // *Int Wound J.* 2019. Vol. 16, No. 6. P. 1426–1432. DOI: 10.1111/iwj.13207
54. Yol S., Tekin A., Yilmaz H., et al. Effects of platelet rich plasma on colonic anastomosis // *J Surg Res.* 2008. Vol. 146, No. 2. P. 190–194. DOI: 10.1016/j.jss.2007.05.015
55. Geropoulos G., Psarras K., Giannis D., et al. Platelet rich plasma effectiveness in bowel anastomoses: A systematic review // *World J Gastrointest Surg.* 2021. Vol. 13, No. 12. P. 1736–1753. DOI: 10.4240/wjgs.v13.i12.1736
56. Daglioglu Y., Duzgun O., Sarici I.S., Ulutas K.T. Comparison of platelet rich plasma versus fibrin glue on colonic anastomoses in rats // *Acta Cir Bras.* 2018. Vol. 33, No. 4. P. 333–340. DOI: 10.1590/s0102-865020180040000005
57. Danielsen P., Jørgensen B., Karlsmark T., et al. Effect of topical autologous platelet-rich fibrin versus no intervention on epithelialization of donor sites and meshed split-thickness skin autografts: a randomized clinical trial // *Plast Reconstr Surg.* 2008. Vol. 122, No. 5. P. 1431–1440. DOI: 10.1097/PRS.0b013e318188202c
58. Nuspekova D., Dzhumabekov A., Doskaliev A., et al. Clinical efficacy of the use of enriched autoplasm in patients with hemorrhoidectomy // *Bulletin of surgery in Kazakhstan.* 2023. No. 1. P. 49–55. DOI: 10.35805/BSK2023I008
59. Aydin M.A., Guler E.M., Demiroz A.S., et al. Comparison of platelet-rich plasma-impregnated suture material with low and high platelet concentration to improve colonic. Anastomotic wound healing in rats // *Gastroenterol Res Pract.* 2020. Vol. 2020. ID 7386285. DOI: 10.1155/2020/7386285
60. Fresno L., Fondevila D., Bambo O., et al. Effects of platelet-rich plasma on intestinal wound healing in pigs // *Vet J.* 2010. Vol. 185, No. 3. P. 322–327 DOI: 10.1016/j.tvjl.2009.06.009
61. Pehlivanli F., Karaca G., Aydin O., et al. Effects of thymoquinone, zeolite and platelet rich plasma on the healing of ischemic colonic anastomosis // *Kirikkale Universitesi Tıp Fakultesi Derg.* 2019. Vol. 21, No. 1. P. 65–72. DOI: 10.24938/kutfd.522809
62. Khalid Mahmud S.M., Laizu J., Rashid A., Islam A. Platelet Rich Plasma (PRP) therapy in pediatric surgical wound care my experience in a tertiary care hospital in Bangladesh // *Sch J App Med Sci.* 2023. Vol. 11, No. 1. P. 120–126. DOI: 10.36347/sjams.2023.v11i01.019
63. El-moneim S.H.A., Mandour M.F., Salah Behery A.-B., Sheleb W.A. Determining the impact of platelet-rich plasma therapy on short-term postoperative outcomes of pediatric tonsillectomy patients in Egypt // *J Adv Med Med Res.* 2021. Vol. 33, No. 22. P. 1–7. DOI: 10.9734/jammr/2021/v33i2231153
64. Сертакова А.В., Ульянов В.Ю., Магомедрасулова Э.А. Перспективы применения PRP терапии в педиатрической практике // *Педиатрия им. Г.Н. Сперанского.* 2022. Т. 101, № 6. С. 152–157. DOI: 10.24110/0031-403X-2022-101-6-152-157

## REFERENCES

1. Boldyreva OV, Vakhrushev SG, Toropova LA. Primenenie plazmy, obogashchennoi trombocitami, v meditsinskoj praktike. *Modern Problems of Science and Education. Surgery*. 2016;(5). (In Russ.)
2. Le ADK, Enweze L, DeBaun MR, Dragoo JL. Current clinical recommendations for use of platelet-rich plasma. *Curr Rev Musculoskelet Med*. 2018;11(4):624–634. DOI: 10.1007/s12178-018-9527-7
3. Vladimirova OV, Lavreshin PM, Minaev SV, et al. Strategy for scar-prevention healing of traumatic and burns wounds. *Medical News of North Caucasus*. 2023;18(2):148–151. DOI: 10.14300/mnnc.2023.18032
4. Khalafi RS, Bradford DW, Wilson MG. Topical application of autologous blood products during surgical closure following a coronary artery bypass graft. *Eur J Cardiothorac Surg*. 2008;34(2):360–364. DOI: 10.1016/j.ejcts.2008.04.026
5. Voino-Yasenetskii VF. *Ocherki gnoinoi khirurgii*. Moscow: BINOM, 2008. 720 p. (In Russ.)
6. Achkasov EE, Bezuglov EN, Ul'yanov EN, et al. Application platelet-rich plasma in clinical practice. *Journal Biomed*. 2013;(4):46–59. (In Russ.)
7. Medvedev VL, Opolskiy AM, Kogan MI. Prospects for the development of regenerative technologies. Current knowledge of platelet rich plasma and the possibility of its application in treatment of complicated urological diseases. *Kuban Scientific Medical Bulletin*. 2018;25(3):155–161. (In Russ.) DOI: 10.25207/1608-6228-2018-25-3-155-161
8. Arsyutov DG. Surgery of rhegmatogenous retinal detachment with the use of platelet-rich plasma (PRP). *Practical medicine*. 2018;(3):11–13. (In Russ.)
9. Kim DH, Je YJ, Kim CD, et al. Can platelet-rich plasma be used for skin rejuvenation? Evaluation of effects of platelet-rich plasma on human dermal fibroblast. *Ann Dermatol*. 2011;23(4):424–431. DOI: 10.5021/ad.2011.23.4.424
10. Gerasimenko IN, Obedin AN, Timofeev SI, et al. Evaluation of short-term outcomes in preterm infants with necrotizing enterocolitis. *Medical News of North Caucasus*. 2023;18(2):193–195. DOI: 10.14300/mnnc.2023.18045
11. Alves R, Grimalt R. A review of platelet-rich plasma: history, biology, mechanism of action, and classification. *Skin Appendage Disord*. 2018;4(1):18–24. DOI: 10.1159/000477353
12. Anitua E. The use of plasma-rich growth factors (PRGF) in oral surgery. *Pract Proced Aesthet Dent*. 2001;13(6):487–493.
13. Arsyutov DG. Use of autologous conditioned platelet rich plasma in the surgery of rhegmatogenous retinal detachment with central and peripheral tears. *Acta Biomedica Scientifica*. 2019;4(4):61–65. (In Russ.) DOI: 10.29413/ABS.2019-4.4.8
14. Shen L, Yuan T, Chen S, et al. The temporal effect of platelet-rich plasma on pain and physical function in the treatment of knee osteoarthritis: systematic review and meta-analysis of randomized controlled trials. *J Orthop Surg Res*. 2017;12(1):16. DOI: 10.1186/s13018-017-0521-3
15. Dohan Ehrenfest DM, Rasmusson L, Albrektsson T. Classification of platelet concentrates: from pure platelet-rich plasma (P-PRP) to leucocyte- and platelet-rich fibrin (L-PRF). *Trends Biotechnol*. 2009;27(3):158–167. DOI: 10.1016/j.tibtech.2008.11.009
16. dos Santos RG, Santos GS, Alkass N, et al. The regenerative mechanisms of platelet-rich plasma: A review. *Cytokine*. 2021;144:155560. DOI: 10.1016/j.cyto.2021.155560
17. Everts P, Onishi K, Jayaram P, et al. Platelet-rich plasma: new performance understandings and therapeutic considerations in 2020. *Int J Mol Sci*. 2020;21(20):7794. DOI: 10.3390/ijms21207794
18. Fukuda S, Hagiwara S, Okochi H, et al. Autologous angiogenic therapy with cultured mesenchymal stromal cells in platelet-rich plasma for critical limb ischemia. *Regen Ther*. 2023;24:472–478. DOI: 10.1016/j.reth.2023.09.011
19. Degen RM, Bernard JA, Oliver KS, et al. Commercial separation systems designed for preparation of platelet-rich plasma yield differences in cellular composition. *HSS J*. 2017;13(1):75–80. DOI: 10.1007/s11420-016-9519-3
20. Obana KK, Schallmo MS, Hong IS, et al. Current trends in orthobiologics: an 11-year review of the orthopaedic literature. *Am J Sports Med*. 2022;50(11):3121–3129. DOI: 10.1177/03635465211037343
21. Ren B, Lv X, Tu C, Li Z. Research trends of platelet-rich plasma application in orthopaedics from 2002 to 2020: a bibliometric analysis. *Int Orthop*. 2021;45(11):2773–2790. DOI: 10.1007/s00264-021-05163-6
22. Duarte Lana JFS, da Fonseca LF, da Rocha Macedo R, et al. Platelet-rich plasma vs bone marrow aspirate concentrate: An overview of mechanisms of action and orthobiologic synergistic effects. *World J Stem Cells*. 2021;13(2):155–167. DOI: 10.4252/wjsc.v13.i2.155
23. Everts PA, Sadeghi P, Smith DR. Basic science of autologous orthobiologics: Part 1. Platelet-rich plasma. *Phys Med Rehabil Clin N Am*. 2023;34(1):1–23. DOI: 10.1016/j.pmr.2022.08.003
24. Sulaieva ON. Obtaining of platelet rich plasma: myths and reality. *World of medicine and biology*. 2017;(3):150–153. (In Russ.) DOI: 10.26724/2079-8334-2017-3-61-150-153
25. Sister D. PRP: the new frontier in regenerative medicine and aesthetic medicine. *Firence*. 2016;58.
26. Drago L, Bortolin M, Vassena C, et al. Plasma components and platelet activation are essential for the antimicrobial properties of autologous platelet-rich plasma: an *in vitro* study. *PLoS One*. 2014;9:e107813. DOI: 10.1371/journal.pone.0107813
27. Oda H, Kaizawa Y, Franklin A, et al. Assessment of a synergistic effect of platelet-rich plasma and stem cell-seeded hydrogel for healing of rat chronic rotator cuff injuries. *Cell Transplant*. 2023;32:9636897231190174. DOI: 10.1177/09636897231190174
28. Zakharov VD, Shkvorchenko DO, Krupina EA, et al. Platelet-rich plasma in macular hole surgery. Literature review. *Aspirantskiy vestnik Povolzh'ya*. 2016;(5-6):88–93. (In Russ.)
29. Dragonas P, Katsaros T, Avila-Ortiz G, et al. Effects of leukocyte-platelet rich fibrin (L-PRF) in different intraoral bone grafting procedures: a systematic review. *Int J Oral Maxillofac Surgery*. 2019;48(2):250–262. DOI: 10.1016/j.ijom.2018.06.003
30. Ehrenfest DM, Bielecki T, Mishra A, et al. In search of a consensus terminology in the field of platelet concentrates for surgical use: platelet rich plasma (PRP), platelet-rich fibrin (PRF), fibrin gel polymerization and leukocytes. *Curr Pharm Biotechnol*. 2012;3(7):1131–1137. DOI: 10.2174/138920112800624328
31. Bazlov SB, Melkonian KI, Rusinova TV, et al. On the issue of obtaining platelet-rich plasma. *Innovative Medicine of Kuban*. 2022;(1):38–43. (In Russ.) DOI: 10.35401/2500-0268-2022-25-1-38-43



- 32.** Soldatova L, Campbell RG, Elkhatib AH, et al. Role of leukocyte-platelet rich fibrin in endoscopic endonasal skull base surgery defect reconstruction. *J Neural Surgery Skull Base*. 2017;78(1):59–62. DOI: 10.1055/s0036-1584894
- 33.** Fayzrakhmanov RR. Anti-VEGF therapy of neovascular age-related macular degeneration: from randomized trials to routine clinical practice. *Russian Ophthalmological Journal*. 2019;12(2):97–105. (In Russ.) DOI: 10.21516/2072-0076-2019-12-2-97-105
- 34.** Piao L, Park H, Jo CH. Theoretical prediction and validation of cell recovery rates in preparing platelet-rich plasma through a centrifugation. *PLoS One*. 2017;12(11):e0187509. DOI: 10.1371/journal.pone.0187509
- 35.** Izmailova TA. Personalizirovannaya PRP-terapiya: algoritm podgotovki patsienta. *Injektsionnye metody v kosmetologii*. 2016;(2):76–81. (In Russ.)
- 36.** Vladimirova OV, Lavreshin PM, Vladimirov VI, et al. Platelet-rich autoplasm use at early stages of wound healing to prevent pathological scar development. *Medical News of North Caucasus*. 2021;16(2):203–205. (In Russ.) DOI: 10.14300/mnnc.2021.16047
- 37.** Marx RE, Carlson ER, Eichstaedt R. Platelet rich plasma: growth factor enhancement for bone grafts. *Oral Surg*. 1998;85(6):638–646. DOI: 10.1016/s1079-2104(98)90029-4
- 38.** Coulange Zavarro A, De Girolamo L, Laver L, et al. The Top 100 most cited articles on platelet-rich plasma use in regenerative medicine—a bibliometric analysis—from the ESSKA orthobiologic initiative. *Bioengineering (Basel)*. 2022;9(10):580. DOI: 10.3390/bioengineering9100580
- 39.** Fasakhov RR, Gaizatullin RR. Combined therapy contractures of the hand joints. *Norwegian Journal of development of the International Science*. 2020;(51):50–53. (In Russ.) DOI: 10.24412/3453-9875-2020-51-2-50-52
- 40.** Patel S, Dhillon MS. Platelet-rich plasma in orthopedics: efficacy, evidence, and evolution of our understanding over 10 years. *J Postgrad Med Edu Res*. 2018;52(2):64–72. DOI: 10.5005/jp-journals-10028-1278
- 41.** Murphy RF, Mooney JF. Orthobiologics in pediatric orthopedics. *Orthop Clin North Am*. 2017;48(3):323–331. DOI: 10.1016/j.ocl.2017.03.007
- 42.** Fernandez-Moure LS, Van Eps JL, Menn ZK, et al. Platelet rich plasma enhances tissue incorporation of biologic mesh. *J Surg Res*. 2015;199(2):412–419. DOI: 10.1016/j.jss.2015.06.034
- 43.** Anitua E, de la Fuente M, Riestra A, et al. Preservation of biological activity of plasma and platelet-derived eye-drops after their different time and temperature conditions of storage. *Cornea*. 2015;34(9):1144–1148. DOI: 10.1097/ICO.0000000000000489
- 44.** Martinez-Zapata MJ, Marti-Carvajal AJ, Sola I, et al. Autologous platelet-rich plasma for treating chronic wounds. *Cochrane Database Syst Rev*. 2012;10:CD006899. DOI: 10.1002/14651858.CD006899.pub2
- 45.** Driver VR, Hanft J, Fylling CP, Berio JM. Autologel diabetic foot ulcer study. A prospective, randomized, controlled trial of autologous platelet-rich plasma gel for the treatment of diabetic foot ulcers. *Ostomy Wound Manage*. 2006;52(6):68–70.
- 46.** Akhmerov R, Zarudii R, Rychkova I. Plazmolifting. Lechenie vozrastnoi atrofii kozhi bogatoi trombotsitami autoplazmoi. *Ehsteticheskaya meditsina*. 2011;(2):181–187. (In Russ.)
- 47.** Arshdeep K, Kumaran MS. Platelet-rich plasma in dermatology: Boon or a bane? *Ind J Dermatol Venereol Leprol*. 2014;80(1):5–14. DOI: 10.4103/0378-6323.125467
- 48.** Trowbridge CC, Stammers AH, Woods E, et al. Use of platelet gel and its effects on infection in cardiac surgery. *J Extra Corpor Technol*. 2005;37(4):381–386. DOI: 10.1051/ject/200537381
- 49.** Davi G, Patrono C. Platelet activation and atherothrombosis. *N Engl J Med*. 2007;357:2482–2494. DOI: 10.1056/NEJMra071014
- 50.** Dionysiou D, Demiri E, Foroglou P, et al. The effectiveness of intralesional injection of platelet-rich plasma in accelerating the healing of chronic ulcers: an experimental and clinical study. *Int Wound J*. 2013;10(4):397–406. DOI: 10.1111/j.1742-481X.2012.00996.x
- 51.** Sozutek A, Colak T, Cetinkunar S, et al. The effect of platelet-rich-plasma on the healing of left colonic anastomosis in a rat model of intra-abdominal sepsis. *J Invest Surg*. 2016;29(5):294–301. DOI: 10.3109/08941939.2015.1111473
- 52.** Goksu M, Alakuş H, Ertan S, Akgun S. Effect of platelet-rich plasma on colon anastomosis in rats in which hyperthermic intraperitoneal chemotherapy was performed using 5-fluorouracil. *ANZ J Surg*. 2020;90(11):2290–2297. DOI: 10.1111/ans.15993
- 53.** Ocak S, Buk OF, Genc B, et al. The effects of platelet-rich-plasma gel application to the colonic anastomosis in hyperthermic intraperitoneal chemotherapy: An experimental rat model. *Int Wound J*. 2019;16(6):1426–1432. DOI: 10.1111/iwj.13207
- 54.** Yol S, Tekin A, Yilmaz H, et al. Effects of platelet rich plasma on colonic anastomosis. *J Surg Res*. 2008;146(2):190–194. DOI: 10.1016/j.jss.2007.05.015
- 55.** Geropoulos G, Psarras K, Giannis D, et al. Platelet rich plasma effectiveness in bowel anastomoses: A systematic review. *World J Gastrointest Surg*. 2021;13(12):1736–1753. DOI: 10.4240/wjgs.v13.i12.1736
- 56.** Daglioglu Y, Duzgun O, Sarici IS, Ulutas KT. Comparison of platelet rich plasma versus fibrin glue on colonic anastomoses in rats. *Acta Cir Bras*. 2018;33(4):333–340. DOI: 10.1590/s0102-865020180040000005
- 57.** Danielsen P, Jørgensen B, Karlsmark T, et al. Effect of topical autologous platelet-rich fibrin versus no intervention on epithelialization of donor sites and meshed split-thickness skin autografts: a randomized clinical trial. *Plast Reconstr Surg*. 2008;122(5):1431–1440. DOI: 10.1097/PRS.0b013e318188202c
- 58.** Nuspekova D, Dzhumabekov A, Doskaliev A, et al. Clinical efficacy of the use of enriched autoplasm in patients with hemorrhoidectomy. *Bulletin of surgery in Kazakhstan*. 2023;(1):49–55. DOI: 10.35805/BSK20231008
- 59.** Aydin MA, Guler EM, Demiroz AS, et al. Comparison of platelet-rich plasma-impregnated suture material with low and high platelet concentration to improve colonic. Anastomotic wound healing in rats. *Gastroenterol Res Pract*. 2020;2020:7386285. DOI: 10.1155/2020/7386285
- 60.** Fresno L, Fondevila D, Bambo O, et al. Effects of platelet-rich plasma on intestinal wound healing in pigs. *Vet J*. 2010;185(3):322–327 DOI: 10.1016/j.tvjl.2009.06.009
- 61.** Pehlivanli F, Karaca G, Aydin O, et al. Effects of thymoquinone, zeolite and platelet rich plasma on the healing of ischemic colonic anastomosis. *Kirikkale Universitesi Tip Fakultesi Derg*. 2019;21(1):65–72. DOI: 10.24938/kutfd.522809
- 62.** Khalid Mahmud SM, Laizu J, Rashid A, Islam A. Platelet Rich Plasma (PRP) therapy in pediatric surgical wound care my experience in a tertiary care hospital in Bangladesh. *Sch J App Med Sci*. 2023;11(1):120–126. DOI: 10.36347/sjams.2023.v11i01.019



**63.** El-moneim SHA, Mandour MF, Salah Behery A-B, Sheleb WA. Determining the impact of platelet-rich plasma therapy on short-term postoperative outcomes of pediatric tonsillectomy patients in Egypt. *J Adv Med Med Res.* 2021;33(22):1–7. DOI: 10.9734/jammr/2021/v33i2231153

**64.** Sertakova AV, Ulyanov VYu, Magomedrasulova EhA. Prospects for platelet-rich plasma therapy in pediatrics. *Pediatrics n. a. G.N. Speransky.* 2022;101(6):152–157. (In Russ.) DOI: 10.24110/0031-403X-2022-101-6-152-157

## ОБ АВТОРАХ

**Сергей Викторович Минаев**, д-р мед. наук, профессор, заведующий кафедрой детской хирургии с курсом ДПО; ORCID: 0000-0002-8405-6022; eLibrary SPIN: 3113-6982; e-mail: sminaev@yandex.ru

**Сергей Иванович Тимофеев**, канд. мед. наук, ассистент кафедры детской хирургии; ORCID: 0000-0002-5808-0686; eLibrary SPIN: 5457-1995; e-mail: timofeev\_si@mail.ru

**\*Алина Николаевна Григорова**, канд. мед. наук, ассистент кафедры хирургических болезней детского возраста; адрес: Россия, 350007, Краснодар, пл. Победы, д. 1; ORCID: 0000-0001-5020-232X; eLibrary SPIN: 1762-8310; e-mail: alina.mashchenko@mail.ru

**Оксана Владимировна Владимирова**, д-р мед. наук, доцент кафедры общей хирургии; ORCID: 0000-0002-3011-7408; eLibrary SPIN: 2162-1432; e-mail: oxy\_8181@mail.ru

**Юрий Николаевич Болотов**, канд. мед. наук, ассистент кафедры детской хирургии с курсом ДПО; ORCID: 0000-0002-6067-5136; e-mail: b-y-n@rambler.ru

**Оксана Игоревна Ячная**, аспирант кафедры детской хирургии с курсом ДПО; ORCID: 0000-0003-3408-8074; e-mail: yachnaya\_oksana@mail.ru

**Михаил Германович Строганов**, врач-ординатор кафедры сердечно-сосудистой хирургии; ORCID: 0000-0002-8261-8749; e-mail: Hjdijf737@mail.ru

## AUTHORS' INFO

**Sergey V. Minaev**, MD, Dr. Sci. (Med.), professor, head of the Department of Pediatric Surgery with a course of DPO; ORCID: 0000-0002-8405-6022; eLibrary SPIN: 3113-6982; e-mail: sminaev@yandex.ru

**Sergey I. Timofeev**, Cand. Sci. (Med.) assistant of the Department of Pediatric Surgery; ORCID: 0000-0002-5808-0686; eLibrary SPIN: 5457-1995; e-mail: timofeev\_si@mail.ru

**\*Alina N. Grigorova**, Cand. Sci. (Med.), assistant of the Department of Surgical Diseases of Childhood; address: 1 Pobedy sq., Krasnodar, 350007, Russia; ORCID: 0000-0001-5020-232X; eLibrary SPIN: 1762-8310; e-mail: alina.mashchenko@mail.ru

**Oksana V. Vladimirova**, Dr. Sci. (Med.), associate professor of the Department of Pediatric Surgery; ORCID: 0000-0002-3011-7408; eLibrary SPIN: 2162-1432; e-mail: oxy\_8181@mail.ru

**Yuriy N. Bolotov**, Cand. Sci. (Med.), assistant of the Department of Pediatric Surgery; ORCID: 0000-0002-6067-5136; e-mail: b-y-n@rambler.ru

**Oksana I. Iachnaia**, postgraduate student of the Department of Pediatric Surgery; ORCID: 0000-0003-3408-8074; e-mail: yachnaya\_oksana@mail.ru

**Mikhail G. Stroganov**, resident physician of the Department of Cardiovascular Surgery; ORCID: 0000-0002-8261-8749; e-mail: Hjdijf737@mail.ru

---

\* Автор, ответственный за переписку / Corresponding author

DOI: <https://doi.org/10.17816/psaic1296>

Обзорная статья

# Острый парапроктит и параректальные свищи у детей. Обзор литературы

Д.Д. Зюзько<sup>1,2</sup>, О.В. Щербакова<sup>1</sup>

<sup>1</sup> Российская детская клиническая больница, Российский национальный исследовательский медицинский университет им. Н.И. Пирогова, Москва, Россия;

<sup>2</sup> Российский национальный исследовательский медицинский университет им. Н.И. Пирогова, Москва, Россия

## АННОТАЦИЯ

Острый парапроктит и параректальные свищи — частые заболевания у младенцев и подростков. До настоящего времени ведутся дискуссии в отношении выбора консервативного или хирургического методов лечения, сроков их проведения и использования антибиотиков в периоперационном периоде. Статья основана на анализе публикаций, посвященных лечению детей с этой патологией. Проведен поиск литературных источников в базах данных на русском языке eLibrary и английском языке Medline, Web of Science и PubMed. Для поиска были заданы ключевые слова: «острый парапроктит», «параректальные свищи», «фистулотомия», «фистулэктомия». Обнаружено 155 работ, из которых 51 имела полное соответствие цели нашего исследования и была подвергнута анализу. Приведенные в обзоре литературы данные указывают на то, что исходом острого парапроктита в 20–85 % является параректальный свищ. Этиология острого парапроктита и параректальных свищей у детей достоверно неизвестна. Значительная роль в диагностике параректальных свищей отдается методам визуализации, которые позволяют выявить все скрытые ходы и четко определить взаимосвязь между фистулой и анальным сфинктером. В качестве консервативного лечения, наряду с традиционными методиками, начато применение клеточных технологий. Из видов оперативных вмешательств разрез и дренирование можно считать методикой выбора при лечении острого парапроктита, а фистулотомия — при параректальных свищах. В качестве перспективной методики описано применение стволовых клеток. Рецидивы парапроктита и/или формирование параректального свища регистрируются с частотой от 0 до 85 %. Такой широкий диапазон может быть связан не только с характером проводимого лечения, но и с трактовкой обозначения свищей как рецидивов или осложнений. Частота рецидивов абсцессов и анальных свищей тесно связана с типом оперативного вмешательства — если канал анального свища не выявлен и не рассечен, риск рецидива достаточно высок. На основании результата анализа полученных в ходе исследования данных можно сделать вывод, что в настоящее время отсутствуют единые протоколы лечения детей с острым парапроктитом и параректальными свищами. Этим объясняется актуальность и необходимость проведения рандомизированных проспективных исследований для определения оптимальной тактики лечения детей с данной патологией.

**Ключевые слова:** острый парапроктит; параректальные свищи; проктология; консервативное лечение; фистулотомия; фистулэктомия; дети.

## Как цитировать

Зюзько Д.Д., Щербакова О.В. Острый парапроктит и параректальные свищи у детей. Обзор литературы // Российский вестник детской хирургии, анестезиологии и реаниматологии. 2023. Т. 13, № 3. С. 419–430. DOI: <https://doi.org/10.17816/psaic1296>

DOI: <https://doi.org/10.17816/psaic1296>

Review article

# Acute paraproctitis and anal fistula in children: A review

Daria D. Zyuzko<sup>1,2</sup>, Olga V. Shcherbakova<sup>1</sup><sup>1</sup> Russian Children's Clinical Hospital, Pirogov Russian National Research Medical University, Moscow, Russia;<sup>2</sup> Pirogov Russian National Research Medical University, Moscow, Russia

## ABSTRACT

Acute paraproctitis and pararectal fistulas are common diseases in infants and adolescents. To date, discussions are ongoing about whether to use conservative or surgical treatment options, their implementation, and the use of antibiotics during the perioperative period. The study is based on a literature review of treating children with this pathology. The databases in Russian eLibrary.ru and English Medline, Web of Science, and PubMed were searched for literature sources. The following keywords were entered into the search: "acute paraproctitis", "pararectal fistulas", "fistulotomy", and "fistulectomy." There were 155 papers discovered, 51 of which were congruent with the purpose of our study and were evaluated. According to the data presented in the literature review, pararectal fistula is the outcome of acute paraproctitis in 20%–85% of cases. The cause of acute paraproctitis and pararectal fistulas in children is unknown. Imaging methods that allow you to identify all the hidden passages and characterize the relationship between the fistula and the anal sphincter play an important role in diagnosing pararectal fistulas. Cellular technologies are being used as a conservative treatment with established approaches. Incision and drainage are the preferred surgical procedures in treating acute paraproctitis, and fistulotomy is used in pararectal fistulas. Stem cell therapy is described as a promising treatment. Relapses of paraproctitis and/or the establishment of pararectal fistulas occur at a rate ranging from 0% to 85%. Such a large range may be related to the nature of the treatment and how fistulas are classified as relapses or complications. The recurrence of abscesses and anal fistulas is closely related to the type of surgical intervention. If the channel of the anal fistula is not identified and not dissected, the risk of recurrence is relatively high. Based on the findings of the data analysis, it is possible to infer that there is currently no single procedure for treating children with acute paraproctitis and pararectal fistulas. This explains the importance of performing randomized prospective studies to determine the best treatment strategies for children with this pathology.

**Keywords:** acute paraproctitis; pararectal fistulas; proctology; conservative treatment; fistulotomy; fistulectomy; children.

## To cite this article

Zyuzko DD, Shcherbakova OV. Acute paraproctitis and anal fistula in children: A review. *Russian Journal of Pediatric Surgery, Anesthesia and Intensive Care*. 2023;13(3):419–430. DOI: <https://doi.org/10.17816/psaic1296>

DOI: <https://doi.org/10.17816/psaic1296>

# 儿童急性直肠周炎和直肠瘘。文献综述

Daria D. Zyuzko<sup>1,2</sup>, Olga V. Shcherbakova<sup>1</sup><sup>1</sup> Russian Children's Clinical Hospital, Pirogov Russian National Research Medical University, Moscow, Russia;<sup>2</sup> Pirogov Russian National Research Medical University, Moscow, Russia

## 简评

急性直肠周炎和直肠瘘是婴儿和青少年的常见疾病。迄今为止，一直存在与选择保守治疗还是手术治疗方法、实施治疗多少时间以及术前、术中和术后是否要使用抗生素有关的争议。本文基于对关于治疗患有这种疾病的儿童的出版物进行的分析。我们在俄文eLibrary和英文Medline、Web of Science和PubMed数据库中检索了文献资料。搜索关键词如下：“急性直肠周炎”、“直肠瘘”、“瘘管切开术”、“瘘管切除术”。共找到155篇出版物。其中51篇完全符合研究目的，并对其进行了分析。文献综述中提供的数据表明，20–85%病例中急性直肠周炎的后果是直肠瘘。儿童急性直肠周炎和直肠瘘的病因尚不清楚。影像技术在直肠瘘的诊断中发挥着重要作用，因为允许识别所有隐藏的通道，并清楚地确定瘘管与肛门括约肌之间的关系。作为一种保守治疗方法，除传统方法外，还开始使用细胞技术。在各类手术干预中，切开引流术可被视为治疗急性直肠周炎的首选技术，而瘘管切开术则被视为治疗直肠瘘的首选技术。干细胞的使用被认为是一种有前途的技术。据报道，直肠周炎和/或直肠瘘形成的复发率为0%至85%。这一广泛的范围可能不仅与所进行治疗的性质有关，还与将瘘管指定为复发或并发症的解释有关。脓肿和肛瘘的复发率与手术干预的类型密切相关。如果肛瘘通道未被识别及未被剖开，复发的风险就相当高。根据对研究中获得的数据进行分析的结果，我们可以得出结论，目前还没有治疗急性直肠周炎和直肠瘘患儿的统一方案。因此，有必要进行随机前瞻性研究，以确定治疗患儿的最佳策略。

**关键词：**急性直肠周炎；直肠瘘；直肠病学；保守治疗；瘘管切开术；瘘管切除术；儿童。

## 引用本文

Zyuzko DD, Shcherbakova OV. 儿童急性直肠周炎和直肠瘘。文献综述. *Russian Journal of Pediatric Surgery, Anesthesia and Intensive Care*. 2023;13(3):419–430. DOI: <https://doi.org/10.17816/psaic1296>

收到: 06.07.2023

接受: 30.08.2023

发布日期: 28.09.2023

## ВВЕДЕНИЕ

Острый парапроктит и параректальный свищ — частые заболевания у младенцев и детей разных возрастов [1–4]. По данным литературы, исходом острого парапроктита в 20–85 % является параректальный свищ [5–7]. Таким образом, острый парапроктит и параректальную фистулу можно рассматривать как две формы одного и того же заболевания [6]. Методы лечения детей с данной патологией разнообразны и зависят от предпочтений хирурга и/или лечебного учреждения [2, 7]. До настоящего времени ведутся дискуссии в отношении выбора консервативного или хирургического методов лечения, сроков их проведения и использования антибиотиков [3, 6, 8]. Несмотря на то что хирургическое лечение остается основным методом устранения анальных свищей, Y. Watanabe и соавт. [5] выдвинули предположение, что у младенцев они являются ограниченным по времени заболеванием и следует избегать фистулэктомии. Существующие рекомендации по лечению детей с парапроктитом и параректальными свищами зачастую противоречивы и значительно отличаются от рекомендаций для взрослых пациентов [4, 5, 9–11].

Цель нашего исследования состояла в анализе медицинской литературы, посвященной диагностике и лечению детей с острым парапроктитом и параректальными свищами.

Проведен поиск литературных источников в базах данных на русском (eLibrary) и английском языках (Medline, Web of Science и PubMed). Для поиска были заданы ключевые слова: «острый парапроктит», «параректальные свищи», «фистулотомия», «фистулэктомия». Обнаружено 155 работ, из которых 51 имела полное соответствие цели нашего исследования и была подвергнута анализу.

## ОПРЕДЕЛЕНИЕ ПОНЯТИЯ

В детском возрасте острый парапроктит и параректальные свищи поражают почти исключительно мальчиков, могут разрешиться спонтанно и крайне редко осложняются с исходом в септическое состояние и [3, 6, 12–14]. В отличие от детей, параректальные абсцессы и свищи у взрослых чаще имеют глубокую локализацию и осложненное течение, встречаются от 16,1 до 20,2 на 100 тыс. населения [9, 10, 13–17]. Заболеваемость и распространенность в детском возрасте до настоящего времени не уточнена. Предполагаемая встречаемость в повседневной практике 0,5–4,3 % среди пациентов грудного возраста [13, 18]. Основой заболевания является наличие воспаления и свищевого хода, формирующегося из анальных крипт [3, 4, 6, 10, 19]. Различие по полу можно объяснить избытком андрогенов и/или андрогенчувствительными железами в параректальной области [3, 6, 7, 18].

Существует четыре основных типа анальных свищей согласно классификации A.G. Parks, P.H. Gordon [20]:

- интерсфинктерный — наиболее распространенный, чаще расположен между двумя мышцами, наружное свищевое отверстие располагается близко к анусу;
- транссфинктерный — пересекает наружный сфинктер и открывается более латерально, часто бывает связан со свищами подковообразного типа;
- супрасфинктерный — проходит над лобково-прямокишечной мышцей, направляясь латерально рядом с мышцей, поднимающей задний проход;
- экстрасфинктерный — проходит через седалищно-прямокишечную ямку и мышцу, поднимающую задний проход, а затем в стенку прямой кишки выше зубчатой линии.

Исходя из происхождения развития аноректальных свищей из криптогландулярных абсцессов, внутреннее отверстие большинства свищей располагается по зубчатой линии [10].

## ЭТИОЛОГИЯ И ЭМБРИОГЕНЕЗ

Этиология острого парапроктита и параректальных свищей у детей достоверно неизвестна, но существуют различные предположения, связанные с их происхождением. Считается, что анальные крипты гребешковой линии, отделяющие прямую кишку от анального канала, имеют каналы, которые инфицируются внутрисветовой микрофлорой, и в этом случае могут формироваться абсцессы, расположенные латеральнее аноректальной линии [3, 8]. Как только происходит опорожнение абсцесса, между криптой и кожей может сформироваться сообщение — свищевой ход. Подобные свищи открываются на 1 см латеральнее ануса, однако достоверных данных о том, что эта теория верна, нет [8, 7, 14, 21]. В отечественных руководствах представлено мнение о распространении инфекционного процесса не из просвета прямой кишки, а с поверхности кожи. Предрасполагающими факторами распространения могут стать особенности кожи новорожденных, имеющей склонность к мацерации в области промежности. В свою очередь, возникновение параректальных свищей объясняется эмбриональной теорией, по которой основной механизм состоит в неполном замыкании вертикальной перегородки клоаки на ранних стадиях эмбриогенеза. Половые складки в таком случае остаются несросшимися и могут трансформироваться в трубчатый неполный внутренний свищ прямой кишки. Рассматривается также гипотеза, объясняющая преобладание мальчиков в структуре заболеваемости тем, что у младенцев мужского пола отмечается более слабый гуморальный клеточный иммунитет в отличие от девочек, у которых эстрогены положительно влияют на иммунную систему [22, 23].



## КЛИНИЧЕСКАЯ КАРТИНА

Данные о начале заболевания одинаково описаны в разных источниках литературы. Авторы отмечают острое начало заболевания с выраженным беспокойством, потерей аппетита и повышением температуры тела до 38–39 °С. Беспокойство ребенка усиливается в момент дефекации. В случае, если пораженная крипта локализуется по передней полуокружности ануса, то возможно появление дизурических расстройств [8, 19, 24]. Иногда встречается вялотекущий вариант течения острого парапроктита, что может быть обусловлено выраженной подкожно-жировой клетчаткой в параректальной области у детей [14]. Через 2–3 сут местные явления становятся резко выраженными, самочувствие ребенка ухудшается, возможны изменения стула (запор/разжижение) и появляются маркеры воспаления в анализах крови (лейкоцитоз, высокая СОЭ). Дети старшего возраста щадят ягодицу на стороне поражения, используют вынужденное положение во время сна, ходят с широко расставленными ногами [8, 7, 10]. Дренирование абсцесса (самопроизвольное или хирургическое) приводит к исчезновению всех симптомов, создавая видимость улучшения. У части пациентов парапроктит не рецидивирует [10]. Точных данных, в каком проценте случаев формируется параректальный свищ, нет. В литературе представлены данные, основанные на личном опыте авторов, где частота образования фистулы варьирует от 20 до 85 % [8, 9].

В большом количестве наблюдений отмечено, что через некоторое время после дренирования абсцесса родители ребенка замечают покраснение в области рубца, где ранее дренировался абсцесс. Покраснение менее выражено, чем при первичном процессе, ребенок ведет привычный образ жизни, температура тела остается в пределах нормы. В течение нескольких часов свищевое отверстие самостоятельно открывается с появлением скудного количества гнойного отделяемого. Далее отмечается заживление раневого дефекта вторичным натяжением и примерно через 10–14 дней возникает рецидив парапроктита [10, 19, 24]. При пальпации перианальной области может определяться малоблезненный плотный тяж, идущий по направлению к прямой кишке [8, 10, 23]. У детей младшего возраста редко встречаются сложные типы свищей, о которых упоминается в руководствах по колопроктологии [15, 16]. У пациентов старшего возраста с рецидивирующими свищами необходимо исключить такие заболевания, как болезнь Крона и первичный иммунодефицит [3, 4, 8, 10, 25]. М. Roskam и соавт. [3] в своем исследовании одной из задач поставили найти корреляцию между параректальными свищами и последующей манифестацией болезни Крона в старшем возрасте, но достоверной связи выявлено не было.

## ДИАГНОСТИКА

Острый парапроктит в большинстве случаев (95–97 %) протекает по типу подкожного или подслизистого абсцесса, лишь в 3–5 % случаев встречается сложная локализация типа ишиоанальной или тазово-прямокишечной формы [1, 5–7]. И лишь G.M. Taylor и A.H. Erlich сообщили о генерализации инфекции на фоне острого парапроктита [26]. При осмотре промежности в области ануса определяется припухлость, кожа над ней гиперемирована, пальпация болезненна. Возможно сглаживание анальных складок и деформация анального отверстия на стороне поражения. При пальцевом ректальном исследовании над гребешковой линией определяется округлое, болезненное образование [22]. Дооперационное подтверждение сложности свища облегчает хирургическое планирование сфинктеросохраняющих методов и снижает частоту гнойных и септических осложнений — основной причины рецидива свища. В этом важная роль отводится инструментальной визуализации, позволяющей выявить все скрытые ходы и четко определить взаимосвязь между фистулой и анальным сфинктером. Для уточнения локализации абсцесса, количества отделяемого и наличия свищевого хода целесообразно выполнение ультразвукового исследования (УЗИ) мягких тканей промежности [19, 23, 27]. Чрескожное УЗИ промежности может четко показать взаимосвязь свищевого хода и мышц промежности у пациентов старше 5 лет [13, 18, 22, 26, 28–30]. У детей старшего возраста возможно определить до 70 % параректальных свищей при помощи трехмерной трансанальной ультрасонографии [31], которая позволяет визуализировать структуру анального канала и прямой кишки в разных плоскостях, количественно определять длину сфинктера и уточнять локализацию внутреннего свищевого отверстия и хода фистулы [14, 28–30]. Однако данная методика не подходит для пациентов в возрасте до 3 лет из-за большого диаметра 3D-зонда и трудностей дифференцировки структуры сфинктера у детей в возрасте до 5 лет [29].

Кроме неинвазивных методик применяется ревизия и выявление параректальной фистулы с помощью пуговчатого зонда во время оперативного вмешательства при вскрытии абсцесса. Преимущество методики состоит в возможности постановки дренирующей лигатуры в полость свища для его санации, промывания и облегчения визуализации свища во время радикальной операции [31]. В настоящее время нет единого мнения об использовании данной диагностической процедуры [22, 24, 32]. В связи с анатомическими особенностями параректальных свищей у детей (малый диаметр) обнаружение их может быть затруднено. Применение зондирования параректального свища у детей без наркоза затруднительно и зачастую не информативно [28]. Такие методы визуализации, как компьютерная томография с 3D-реконструкцией и магнитно-резонансная

томография, могут быть использованы для определения анатомических особенностей свища у детей, когда использование более доступных методик не принесло исчерпывающей информации [8, 10, 19]. Магнитно-резонансная томография обеспечивает многомерное изображение мягких тканей с высоким разрешением и хорошо переносится, метод неинвазивен и безболезненный. В работе Shi-Ting Feng и соавт. [33] продемонстрированы преимущества использования технологии слияния T2WI и T2WI-FS, которые улучшили различия сигналов между анальными свищами и окружающими структурами и способствовали лучшей оценке анатомии свищевого хода и сфинктеров.

Фистулография так же находит применение для выявления свищевого хода в предоперационном периоде. Помимо этого, во время операции можно использовать индигокармин или другие красители для поиска внутреннего свищевого отверстия и/или дополнительных ходов свища [19].

## ЛЕЧЕНИЕ

До настоящего времени выбор методики лечения детей с острым парапроктитом и параректальными свищами остается дискуссионным [7, 8, 27, 32]. При остром парапроктите часть авторов отдает предпочтение хирургическому вмешательству [13, 17, 27], другие же проводят сначала консервативное лечение [18, 19, 27]. Высказываются разногласия по поводу необходимости операции и идеального времени ее выполнения (в случае неэффективности консервативного лечения) [19]. J.A. Karlsson и соавт. [34] утверждают об отсутствии статистически достоверной разницы между консервативным и хирургическим подходом и рекомендуют при выборе оптимальной лечебной тактики определять параметры, с помощью которых можно прогнозировать успех или неудачу, особенно это значимо при консервативном лечении [34].

### Консервативное лечение

При анализе литературы прослеживается тенденция поиска эффективного метода лечения детей с острым парапроктитом и параректальным свищом. Авторы пытаются минимизировать хирургическую травму, уменьшить количество используемых антибиотиков и выработать стандартный протокол ведения пациентов. В качестве консервативного лечения в основном применяют туалет промежности, ванночки с растворами антисептиков, мазевые аппликации, содержащие антибиотики и обезболивающие вещества [4, 18, 19, 27]. Помимо лекарственных препаратов для консервативного лечения параректальных фистул W. Ding и соавт. [8] применили клеточные технологии в виде спрея с факторами роста фибробластов для лечения парапроктита у грудных детей. M. Singer и соавт. [35] сообщают о положительном эффекте адгезивного материала для окклюзии параректальной

фистулы. H.K. Chang и соавт. [36] в своей работе утверждают, что консервативное лечение острого парапроктита и параректального свища может быть методикой выбора. С этой целью они провели ретроспективный анализ историй болезни 112 детей, которые лечились одним детским хирургом. Консервативно было вылечено 86,6 % пациентов со средней продолжительностью  $5,2 \pm 3,9$  мес. от начала заболевания. Использование пероральных антибиотиков не повлияло на течение заболевания у 78 % пациентов. Изменение питания улучшило стул у 62,3 %, но не повлияло на продолжительность консервативного лечения. Фистулэктомии подверглись 12 (10,7 %) детей в возрасте  $15,0 \pm 5,1$  мес. Рецидивов параректальной фистулы не отмечено.

Многие хирурги проводят вскрытие и дренирование абсцесса только в случае, если у ребенка имеется выраженная клиническая картина воспаления. Во всех остальных случаях рекомендуют ждать самопроизвольного вскрытия абсцесса и отмечают закрытие фистулы не позже, чем через 18 мес. [7–9, 30]. E.R. Christison-Lagay и соавт. [37] также сообщили о снижении риска образования параректального свища при консервативном лечении острого парапроктита у детей. Из 83 пациентов, которым выполнили хирургическое дренирование, у 50 (60,2 %) сформировался свищ, тогда как среди 57 пациентов, которым не проводилось дренирование, свищ возник только у 9 (15,8 %). Авторы пришли к выводу, что местное лечение в комплексе с системными антибиотиками минимизируют риск образования свища [37]. В ретроспективном анализе, включающем опыт лечения 457 пациентов, C. Kang и соавт. [38] сообщают об отсутствии достоверных различий между группами, где применялось хирургическое и консервативное лечение острого парапроктита. Не было существенных различий ни в частоте рецидивов, ни в других изучаемых параметрах.

Следует также упомянуть о вкладе отечественных ученых в консервативное лечение параректальных свищей. O.H. Никитина [39] разработала и внедрила в практику склеротерапию врожденных параректальных свищей 10 % спиртовым раствором йода. Методика была применена у 155 детей в возрасте от 4 мес. до 16 лет с параректальными свищами. У большей части пациентов (86,4 %) процесс склерозирования завершился между 8 и 15-м введением препарата, у остальных (13,5 %) — от 16 до 22. Дополнительное введение препарата потребовалось детям со сложными свищами. Рецидив параректального свища после склеротерапии был отмечен у 18 % пациентов. Более трехкратного рецидива параректального свища авторы в своей практике не наблюдали, все рецидивы были полностью вылечены с помощью склеротерапии. Большим плюсом является возможность использовать методику в амбулаторных условиях, в качестве альтернативы оперативному вмешательству [39].

## Антибиотики в лечении острого парапроктита и параректальных свищей

До настоящего времени нет единого мнения по поводу использования антибиотиков у детей при лечении острого парапроктита и параректальных свищей [8, 13, 18]. Ç.E. Afşarlar и соавт. [32] сообщают, что дренирование острого парапроктита с дополнительной антибактериальной терапией снижает риск развития свища. Однако в их исследовании использование антибиотиков не повлияло на количество рецидивов острого парапроктита. Некоторые авторы сообщили, что применение антибиотиков было неэффективным [28, 40, 41]. Н.К. Chang и соавт. [36] не применяли антибиотики, за исключением случаев выявленного воспаления или системных проявлений.

## ХИРУРГИЧЕСКОЕ ЛЕЧЕНИЕ

### Лигатурное дренирование

Лигатурное дренирование параректальной фистулы применяется ограниченно как в России, так и за рубежом ввиду инвазивности и технических трудностей, связанных с поиском внутреннего отверстия свища [14, 21, 37]. Несмотря на осторожное отношение к данному методу противопоказаний к применению этого метода немного. Во время дренирования острого парапроктита возможен поиск свищевого хода с последующей установкой дренирующей лигатуры. Как острые, так и хронические параректальные фистулы дренируются при помощи непересекающей лигатуры-сетона. После установки лигатуры возможно промывание свищевого хода растворами антисептиков в качестве предоперационной подготовки перед основным этапом лечения. Процедура проводится в операционной под общей анестезией. Пациента укладывают в положение для литотомии. В качестве дренирующей лигатуры возможно использование сосудистой держалки или нерассасывающегося шовного материала с большим диаметром нити [10]. По данным W. Ding и соавт. [8], частота полного закрытия параректальных свищей у детей раннего возраста после лигатурного дренирования составляет 97,2 %, что может быть применено как основной этап лечения [8].

### Вскрытие острого парапроктита и фистулотомия

Разрез и дренирование под общей или местной анестезией рассматривается как методика выбора при лечении острого парапроктита, а фистулотомия — в лечении детей с параректальными свищами. Хирургическое лечение пациентов с параректальным свищом проводят в объеме фистулэктомии или фистулотомии, при которой свищевой ход иссекается или вскрывается по всей длине с определением соответствующей анальной крипты. В основном анальные свищи у детей являются поверхностными, радиальными и прямыми, без вовлечения

анального сфинктера и мышц промежности, что позволяет выполнять фистулотомию даже при сложных анальных свищах, не опасаясь недержания мочи в послеоперационном периоде.

Первый шаг в лечении сложного параректального свища — лигатурное дренирование для предотвращения рецидива острого парапроктита. Далее проводится радикальное вмешательство в плановом порядке в зависимости от типа фистулы [9, 13, 14, 30]. В качестве методики выбора для закрытия сложной параректальной фистулы может быть использована сегментарная проктопластика перемещенным лоскутом прямой кишки. Возможными осложнениями могут быть рецидивы свища, недержание мочи и, в редких случаях, некроз перемещенного лоскута [9, 42]. В систематическом обзоре М.Е. Stellingwerf и соавт. [42] проведено сравнение разных методик закрытия параректального свища у детей с перианальной болезнью Крона и криптоглангулярными абсцессами.

В большинстве работ указано, что проведение фистулотомии во время дренирования абсцесса под общей анестезией снижает частоту рецидивов парапроктита и вероятность образования фистулы [3, 14, 28, 29, 32, 40]. А. Macdonald и соавт. [43] сообщили, что тщательный поиск свищевого хода путем зондирования перианального абсцесса может привести к образованию ятрогенного свища.

### Биоинженерные методики закрытия фистул

В последние годы увеличивается количество биоинженерных материалов, которые вводятся в просвет фистулы. Высокую эффективность показала методика применения фибринового клея, в особенности у детей с простыми первичными параректальными свищами в возрасте от 2 мес. до 12 лет. При ее использовании уменьшается боль в анальной области в послеоперационном периоде и удается избежать повреждения анального сфинктера [44].

В качестве перспективного метода описано применение стволовых клеток, полученных из жировой ткани, которые представляют собой популяцию плюрипотентных клеток. Они широко используются в клинической практике, например при лечении диабетической стопы и остеоартрита. Данная технология была описана как безопасный и эффективный метод лечения у детей со сложной параректальной фистулой [13, 18, 44, 45]. Имеются сообщения о применении стволовых клеток в лечении свищей при болезни Крона, метод имеет следующие преимущества: защита анальной функции, облегчение боли, возможность быстрого выздоровления, хорошая переносимость и улучшение качества жизни в послеоперационном периоде. По результатам исследований метод пересадки стволовых клеток показал свою относительную безопасность и эффективность, сопоставимую со стандартными методами лечения. Статистически значимой разницы между результатами не отмечено [46–48].

## РЕЦИДИВЫ

Рецидивы парапроктита и/или формирование параректального свища регистрируются с частотой от 0 до 85 % [13, 14, 27, 30, 41]. Такой широкий диапазон может быть связан с характером проводимого лечения или обозначения свищей как рецидивов или осложнений [34, 47]. Параректальная фистула у подростков встречается с частотой от 16 до 70 %, а частота развития анального недержания в послеоперационном периоде колеблется в пределах от 0–40 % [3, 42]. По данным W. Ding и соавт. [8], частота рецидивов после фистулэктомии у новорожденных составляет 9 %, что в 5 раз меньше, чем у детей старшего возраста.

Возможность рецидивов абсцессов и анальных свищей тесно связана с типом оперативного вмешательства: если канал анального свища не выявлен и не рассечен, риск рецидива достаточно высок [3, 4]. E. Buddicom и соавт. [49] подчеркивают, что риск рецидива параректального свища возрастает до 24 % в случае, если свищевой ход не был идентифицирован во время разреза и дренирования острого парапроктита, по сравнению с 8 % пациентов, у которых фистула была выявлена и вскрыта при первом вмешательстве. Схожие результаты были получены и в других работах [4, 16, 30, 31, 34]. A. Juth Karlsson и соавт. [34] провели ретроспективный анализ с целью изучения частоты рецидивов первичных острых парапроктитов у детей младше 15 лет. Выбор лечения оставался на усмотрение хирурга. Хирургическое лечение заключалось во вскрытии и дренировании абсцесса. Из 112 госпитализаций по поводу впервые выявленного периаанального абсцесса 25 % (28) пациентов были пролечены консервативно, операции выполнены у 75 % (84). Острые парапроктиты, пролеченные консервативно, рецидивировали с частотой 25 % (7/28), а пролеченные хирургически — с частотой 27 % (23/84;  $p = 1,0$ ). Подобные данные были получены в ретроспективном исследовании M. Roskam и соавт. [3] и в других работах [49–51].

## ЗАКЛЮЧЕНИЕ

Проведенный поиск литературы подтвердил отсутствие единого мнения в отношении лечения детей с острым парапроктитом и параректальными свищами.

## СПИСОК ЛИТЕРАТУРЫ

1. Park J. Management of perianal abscess and fistula-in-ano in infants and children // *Clinical and Experimental Pediatrics*. 2020. Vol. 63, No. 7. P. 261–62. DOI: 10.3345/cep.2020.00150
2. Emile S.H., Elfeki H., Shalaby M., Sakr A. A systematic review and meta-analysis of the efficacy and safety of video-assisted anal fistula treatment (VAAFT) // *Surg Endosc*. 2018. Vol. 32, No. 4. P. 2084–2093. DOI: 10.1007/s00464-017-5905-2
3. Roskam M., de Meij T., Gemke R., Bakx R. Perianal abscesses in infants are not associated with crohn's disease in a surgical cohort // *J Crohns Colitis*. 2020. Vol. 14, No. 6. P. 773–777. DOI: 10.1093/ecco-jcc/jjz105
4. Bałaż K., Trypens A., Polnik D., et al. Perianal abscess and fistula-in-ano in children – evaluation of treatment efficacy. Is it possible to avoid recurrence? // *Pol J Surg*. 2020. Vol. 92, No. 2. P. 29–33. DOI: 10.5604/01.3001.0013.8158

Следует отметить, что в большинстве случаев методом выбора лечения детей с острым парапроктитом становится вскрытие и дренирование абсцесса. Консервативная методика — привлекательный вариант, но значительно растянутый по времени и несущий за собой определенные экономические проблемы. Отдельной задачей является выбор лечения детей с рецидивирующими параректальными свищами, который осуществляется по большей части эмпирически. Обзор литературы показал, что необходимы дальнейшие рандомизированные проспективные исследования для определения оптимальной тактики лечения детей с рассматриваемой патологией.

## ДОПОЛНИТЕЛЬНАЯ ИНФОРМАЦИЯ

**Вклад авторов.** Все авторы внесли существенный вклад в разработку концепции, проведение исследования и подготовку статьи, прочли и одобрили финальную версию перед публикацией. Личный вклад каждого автора: Д.Д. Зюзько — обзор литературы, сбор и анализ литературных источников, написание текста и редактирование статьи; О.В. Щербакова — редактирование статьи.

**Источник финансирования.** Авторы заявляют об отсутствии внешнего финансирования при проведении исследования и подготовке публикации.

**Конфликт интересов.** Авторы декларируют отсутствие явных и потенциальных конфликтов интересов, связанных с проведенным исследованием и публикацией настоящей статьи.

## ADDITIONAL INFORMATION

**Authors' contribution.** Thereby, all authors made a substantial contribution to the conception of the study, acquisition, analysis, interpretation of data for the work, drafting and revising the article, final approval of the version to be published and agree to be accountable for all aspects of the study. The contribution of each author: D.D. Zyuzko — literature review, analysis of the literature, writing the text and editing the article; O.V. Shcherbakova — article editing.

**Funding source.** This study was not supported by any external sources of funding.

**Competing interests.** The authors declare that they have no competing interests.



5. Watanabe Y., Todani T., Yamamoto S. Conservative management of fistula in ano in infants // *Pediatr Surg Int*. 1998. Vol. 13. P. 274–276. DOI: 10.1007/s003830050315
6. Sahnun K., Askari A., Adegbola S.O., et al. Natural history of anorectal sepsis // *Br J Surg*. 2017. Vol. 104, No.13. P. 1857–1865. DOI: 10.1002/bjs.10614
7. Gosemann J.-H., Lacher M. Perianal abscesses and fistulas in infants and children // *Eur J Pediatr Surg*. 2020. Vol. 30, No. 5. P. 386–390. DOI: 10.1055/s-0040-1716726
8. Ding W., Sun Y.-R., Wu Z.-j. Treatment of perianal abscess and fistula in infants and young children: from basic etiology to clinical features // *Am Surg*. 2021. Vol. 87, No. 6. P. 927–932. DOI: 10.1177/0003134820954829
9. Шельгин Ю.А., Васильев С.В., Веселов А.В., и др. Клинические рекомендации. Свищ заднего прохода // *Колопроктология*. 2020. Т. 19, № 3. С. 10–25. DOI: 10.33878/2073-7556-2020-19-3-10-25
10. Banasiewicz T., Eder P., Ryzewska G., Reguła J., et al. Statement of the expert group on the current practice and prospects for the treatment of complex perirectal fistulas in the course of Crohn's disease // *Pol J Surg*. 2019. Vol. 91, No. 1. P. 38–46. DOI: 10.5604/01.3001.0013.0593
11. Feroz S.H., Ahmed A., Muralidharan A., Thirunavukarasu P. Comparison of the efficacy of the various treatment modalities in the management of perianal Crohn's Fistula: A review // *Cureus*. 2020. Vol. 12, No. 12. ID e11882. DOI: 10.7759/cureus.11882
12. Serour F., Gorenstein A. Characteristics of perianal abscess and fistula-in-ano in healthy children // *World J Surg*. 2006. Vol. 30. P. 467–472. DOI: 10.1007/s00268-005-0415-0
13. Doerner J., Seiberth R., Jafarov S., et al. Risk factors for therapy failure after surgery for perianal abscess in children // *Front Surg*. 2022. Vol. 9. ID 1065466. DOI: 10.3389/fsurg.2022.1065466
14. Peña A., Bischoff A. Surgical treatment of colorectal problems in children. 1<sup>st</sup>ed. Switzerland, 2015. 487 p. DOI: 10.1007/978-3-319-14989-9
15. Ruffo B.E. Anorectal abscess. Ch. 1. Corman's colon and rectal surgery. 6<sup>th</sup> edition. Ed. by M.L. Corman, R.C.M. Bergamaschi, R.J. Nicholls, V.W. Fazio. New York, 2013. P. 367–383.
16. Jenny A., Steinhager E. Anal fistula. Ch. 14. Corman's colon and rectal surgery. 6<sup>th</sup> edition. Ed. by M.L. Corman, R.C.M. Bergamaschi, R.J. Nicholls, V.W. Fazio. New York, 2013. P. 384–427. DOI: 10.1007/s10151-013-0994-y
17. Zahra A., Malla J., Selvaraj R., et al. Comparison of different surgical treatments for complex anal fistula: A systematic review // *Cureus*. 2022. Vol. 14, No. 8. ID e28289. DOI: 10.7759/cureus.28289
18. Boenicke L., Karsten E., Zirngibl H., Ambe P. Advancement flap for treatment of complex cryptoglandular anal fistula: prediction of therapy success or failure using anamnestic and clinical parameters // *World J Surg*. 2017. Vol. 41. P. 2395–2400. DOI: 10.1007/s00268-017-4006-7
19. Yamana T. Japanese practice guidelines for anal disorders II. Anal fistula // *J Anus Rectum Colon*. 2018. Vol. 2, No. 3. P. 103–109. DOI: 10.23922/jarc.2018-009
20. Parks A.G., Gordon P.H., Hardcastle J.D. A classification of fistula-in-ano // *Br J Surg*. 1976. Vol. 63, No. 1. P. 1–12. DOI: 10.1002/bjs.1800630102
21. Кузьмин А.И., Мунин А.Г., Барская М.А., и др. Особенности диагностики и лечения парапроктитов у детей // *Детская хирургия*. 2020. Т. 24, № 1. С. 29–34. DOI: 10.18821/1560-9510-2020-24-1-29-34
22. Детская хирургия: национальное руководство. 2-е изд., перераб. и доп. / под ред. А.Ю. Разумовского. Москва: ГЭОТАР-Медиа, 2021. 567 с.
23. Хирургия живота и промежностей у детей. Атлас / под ред. А.В. Гераськина, А.Н. Смирнова. Москва: ГЭОТАР-Медиа, 2012. 508 с.
24. Holzheimer R.G., Siebeck M. Treatment procedures for anal fistulous cryptoglandular abscess-how to get the best results // *Eur J Med Res*. 2006. Vol. 11, No. 12. P. 501–515.
25. Корниенко Е.А., Крупина А.Н., Габруская Т.В., Калинина Н.М. Воспалительные заболевания кишечника с очень ранним началом // *Альманах клинической медицины*. 2016. Т. 44, № 6. С. 719–733. DOI: 10.18786/2072-0505-2016-44-6-719-733
26. Taylor G.M., Erlich A.H. Perianal abscess in a 2-year-old presenting with a febrile seizure and swelling of the perineum // *Oxf Med Case Reports*. 2019. No.1. ID omy116. DOI: 10.1093/omcr/omy116
27. Ding Y.-W., Yin H.-Q., Liang H.-T., et al. Can transcutaneous perianal ultrasonography be the first-line diagnostic instrument for evaluating pediatric perianal fistulas? // *Gastroenterol Rep*. 2022. Vol. 10. ID goac071. DOI: 10.1093/gastro/goac071
28. Ezer S.S., Guzkurt P., Ince E., Hisconmez A. Perianal abscess and fistula-in-ano in children: aetiology, management and outcome // *J Paediatr Child Health*. 2010. Vol. 46, No. 3. P. 92–95. DOI: 10.1111/j.1440-1754.2009.01644.x
29. Novotny N.M., Mann M.J., Rescorla F.J. Fistula in ano in infants: who recurs? // *Pediatr Surg Int*. 2008. Vol. 24. P. 1197–1199. DOI: 10.1007/s00383-008-2236-3
30. Rosen N.G., Gibbs D.L., Soffer S.Z., et al. The nonoperative management of fistula-in-ano // *J Pediatr Surg*. 2000. Vol. 35, No. 6. P. 938–939. DOI: 10.1053/jpsu.2000.6931
31. Inoue M., Sugito K., Ikeda T., et al. Long-term results of seton placement for fistula-in-ano in infants // *J Gastrointest Surg*. 2014. Vol. 18, No. 3. P. 580–583. DOI: 10.1007/s11605-013-2351-x
32. Afşarlar Ç.E., Karaman A., Tanır G., et al. Perianal abscess and fistula-in-ano in children: clinical characteristic, management and outcome // *Pediatr Surg Int*. 2011. Vol. 27, No. 10. P. 1063–1068. DOI: 10.1007/s00383-011-2956-7
33. Feng S.-T., Huang M., Dong Z., et al. MRIT2-weighted imaging and fat-suppressed T2-weighted imaging image fusion technology improves image discriminability for the evaluation of anal fistulas // *Korean J Radiol*. 2019. Vol. 20, No. 3. P. 429–437. DOI: 10.3348/kjr.2018.0260
34. Juth Karlsson A., Salö M., Stenström P. Outcomes of various interventions for first-time perianal abscesses in children // *Biomed Res Int*. 2016. Vol. 2016. ID 9712854. DOI: 10.1155/2016/9712854
35. Singer M., Cintron J., Nelson R., et al. Treatment of fistulas-in-ano with fibrin sealant in combination with intra-adhesive antibiotics and/or surgical closure of the internal fistula opening // *Dis Colon Rectum*. 2005. Vol. 48, No. 4. P. 799–808. DOI: 10.1007/s10350-004-0898-z
36. Chang H.K., Ryu J.G., Oh J.T. Clinical characteristics and treatment of perianal abscess and fistula-in-ano in infants // *J Pediatr Surg*. 2010. Vol. 45, No. 9. P. 1832–1836. DOI: 10.1016/j.jpedsurg.2010.03.021
37. Christison-Lagay E.R., Hall J.F., Wales P.W., et al. Nonoperative management of perianal abscess in infants is associated with decreased risk for fistula formation // *Pediatrics*. 2007. Vol. 120, No. 3. P. e548–e552. DOI: 10.1542/peds.2006-3092
38. Kang C., Liu G., Zhang R., et al. Intermediate-term evaluation of initial non-surgical management of pediatric perianal abscess and fistula-in-ano // *Surg Infect (Larchmt)*. 2022. Vol. 23, No. 5. P. 465–469. DOI: 10.1089/sur.2021.351
39. Никитина О.Н. Склеротерапия врожденных параректальных свищей у детей: дис. ... канд. мед. наук. Москва, 2008. Режим



доступа: <https://www.dissercat.com/content/skleroterapiya-vrozhdennykh-pararektalnykh-svishchei-u-detei>. Дата обращения: 21.02.2023

**40.** Murthi G.V., Okoye B.O., Spicer R.D., et al. Perianal abscess in childhood // *Pediatr Surg Int*. 2002. Vol. 18, No. 8. P. 689–691. DOI: 10.1007/s00383-002-0761-z

**41.** Niyogi A., Agarwal T., Broadhurst J., Abel R.M. Management of perianal abscess and fistula-in-ano in children // *Eur J Pediatr Surg*. 2010. Vol. 20, No. 1. P. 35–39. DOI: 10.1055/s-0029-1241878

**42.** Stellingwerf M.E., van Praag E.M., Tozer P.J., et al. Systematic review and meta-analysis of endorectal advancement flap and ligation of the intersphincteric fistula tract for cryptoglandular and Crohn's high perianal fistulas // *BJS Open*. 2020. Vol. 4, No. 1. P. 166–167. DOI: 10.1002/bjs.5.50249

**43.** Macdonald A., Wilson-Storey D., Munro F. Treatment of perianal abscess and fistula-in-ano in children // *Br J Surg*. 2003. Vol. 90, No. 2. P. 220–221. DOI: 10.1002/bjs.4017

**44.** Garcia-Arranz M., Garcia-Olmo D., Herreros M.D., et al. Autologous adipose-derived stem cells for the treatment of complex cryptoglandular perianal fistula: a randomized clinical trial with long-term follow-up // *Stem Cells Transl Med*. 2020. Vol. 9, No. 3. P. 295–301. DOI: 10.1002/sctm.19-0271

**45.** Topal U., Eray I.C., Rencuzogullari A., et al. Short-term results of adipose-derived stem cell therapy for the treatment of complex

perianal fistula A single center experience // *Ann Ital Chir*. 2019. Vol. 90. P. 583–589.

**46.** Zhou C., Li M., Zhang Y., et al. Autologous adipose-derived stem cells for the treatment of Crohn's fistula-in-ano: an open-label, controlled trial // *Stem Cell Res Ther*. 2020. Vol. 11. ID 124. DOI: 10.1186/s13287-020-01636-4

**47.** Osman M.A., Elsharkawy M.A.M., Othman M.H. Repair of fistulae in ano in children using image guided Histoacryl injection after failure of conservative treatment // *J Pediatr Surg*. 2013. Vol. 48, No. 3. P. 614–618. DOI: 10.1016/j.jpedsurg.2012.11.029

**48.** Tan Tanny S.P., Wijekoon N., Nataraja R.M., et al. Surgical management of perianal abscess in neonates and infants // *ANZ J Surg*. 2020. Vol. 90, No. 6. P. 1034–1036. DOI: 10.1111/ans.15801

**49.** Buddicom E., Jamieson A., Beasley S., King S. Perianal abscess in children: aiming for optimal management // *ANZ J Surg*. 2012. Vol. 82, No. 1–2. P. 60–62. DOI: 10.1111/j.1445-2197.2011.05941.x

**50.** Cirocco W.C., Reilly J.C. It is time to retire Goodsall's Rule: the Midline Rule is a more accurate predictor of the true and natural course of anal fistulas // *Tech Coloproctol*. 2020. Vol. 24, No. 4. P. 317–321. DOI: 10.1007/s10151-020-02167-z

**51.** Iqbal N., Tozer P.J., Fletcher J., et al. Getting the most out of MRI in perianal fistula: update on surgical techniques and radiological features that define surgical options // *Clin Radiol*. 2021. Vol. 76, No. 10. P. 784.e17–784.e25. DOI: 10.1016/j.crad.2021.06.018

## REFERENCES

**1.** Park J. Management of perianal abscess and fistula-in-ano in infants and children. *Clinical and Experimental Pediatrics*. 2020;63(7):261–262. DOI: 10.3345/cep.2020.00150

**2.** Emile SH, Elfeki H, Shalaby M, Sakr A. A systematic review and meta-analysis of the efficacy and safety of video-assisted anal fistula treatment (VAAFT). *Surg Endosc*. 2018;32(4):2084–2093. DOI: 10.1007/s00464-017-5905-2

**3.** Roskam M, de Meij T, Gemke R, Bakx R. Perianal abscesses in infants are not associated with crohn's disease in a surgical cohort. *J Crohns Colitis*. 2020;14(6):773–777. DOI: 10.1093/ecco-jcc/jjz105

**4.** Bataż K, Trypens A, Polnik D, et al. Perianal abscess and fistula-in-ano in children — evaluation of treatment efficacy. Is it possible to avoid recurrence? *Pol J Serg*. 2020;92(2):29–33. DOI: 10.5604/01.3001.0013.8158

**5.** Watanabe Y, Todani T, Yamamoto S. Conservative management of fistula in ano in infants. *Pediatr Surg Int*. 1998;13:274–276. DOI: 10.1007/s003830050315

**6.** Sahnun K, Askari A, Adegbola SO, et al. Natural history of anorectal sepsis. *Br J Surg*. 2017 Vol. 104, No. 13. P. 1857–1865. DOI: 10.1002/bjs.10614

**7.** Gosemann J-H, Lacher M. Perianal abscesses and fistulas in infants and children. *Eur J Pediatr Surg*. 2020;30(5):386–390. DOI: 10.1055/s-0040-1716726

**8.** Ding W, Sun Y-R, Wu Z-j. Treatment of perianal abscess and fistula in infants and young children: from basic etiology to clinical features. *Am Surg*. 2021;87(6):927–932. DOI: 10.1177/0003134820954829

**9.** Shelygin YuA, Vasiliev SV, Veselov AV, et al. Anal fistula. *Koloproktologia*. 2020;19(3):10–25. (In Russ.) DOI: 10.33878/2073-7556-2020-19-3-10-25

**10.** Banasiewicz T, Eder P, Rydzewska G, Reguła J, et al. Statement of the expert group on the current practice and prospects for the treatment of complex perirectal fistulas in the course of Crohn's

disease. *Pol J Serg*. 2019;91(1):38–46. DOI: 10.5604/01.3001.0013.0593

**11.** Feroz SH, Ahmed A, Muralidharan A, Thirunavukarasu P. Comparison of the efficacy of the various treatment modalities in the management of perianal Crohn's Fistula: A review. *Cureus*. 2020;12(12):e11882. DOI: 10.7759/cureus.11882

**12.** Serour F, Gorenstein A. Characteristics of perianal abscess and fistula-in-ano in healthy children. *World J Surg*. 2006;30:467–472. DOI: 10.1007/s00268-005-0415-0

**13.** Doerner J, Seiberth R, Jafarov S, et al. Risk factors for therapy failure after surgery for perianal abscess in children. *Front Surg*. 2022;9:1065466. DOI: 10.3389/fsurg.2022.1065466

**14.** Peña A, Bischoff A. *Surgical treatment of colorectal problems in children. 1st edition*. Switzerland, 2015. 487 p. DOI: 10.1007/978-3-319-14989-9

**15.** Ruffo BE. Anorectal abscess. Ch. 1. Corman ML, Bergamaschi RCM, Nicholls RJ, Fazio VW, editors. *Corman's colon and rectal surgery. 6th edition*. New York, 2013. P. 367–383.

**16.** Jenny A, Steinhager E. Anal fistula. Ch. 14. Corman ML, Bergamaschi RCM, Nicholls RJ, Fazio VW, editors. *Corman's colon and rectal surgery. 6th edit*. New York, 2013. P. 384–427. DOI: 10.1007/s10151-013-0994-y

**17.** Zahra A, Malla J, Selvaraj R, et al. Comparison of different surgical treatments for complex anal fistula: A systematic review. *Cureus*. 2022;14(8):e28289. DOI: 10.7759/cureus.28289

**18.** Boenicke L, Karsten E, Zirngibl H, Ambe P. Advancement flap for treatment of complex cryptoglandular anal fistula: prediction of therapy success or failure using anamnestic and clinical parameters. *World J Surg*. 2017;41:2395–2400. DOI: 10.1007/s00268-017-4006-7

**19.** Yamana T. Japanese practice guidelines for anal disorders II. Anal fistula. *J Anus Rectum Colon*. 2018;2(3):103–109. DOI: 10.23922/jarc.2018-009

20. Parks AG, Gordon PH, Hardcastle JD. A classification of fistula-in-ano. *Br J Surg*. 1976;63(1):1–12. DOI: 10.1002/bjs.1800630102
21. Kuzmin AI, Munin AG, Barskaya MA, et al. Peculiarities of diagnostics and treatment of paraproctitis in children. *Children Surgery*. 2020;24(1):29–34. (In Russ.) DOI: 10.18821/1560-9510-2020-24-1-29-34
22. Razumovskii AY, editor. *Detskaya khirurgiya: natsional'noe rukovodstvo. 2nd edion*. Moscow: GEOTAR-Media, 2021. 567 p. (In Russ.)
23. Geras'kin AV, Smirnov AN, editors. *Khirurgiya zhivota i promezhnosti u detei. Atlas*. Moscow: GEOTAR-Media, 2012. 508 p. (In Russ.)
24. Holzheimer RG, Siebeck M. Treatment procedures for anal fistulous cryptoglandular abscess-how to get the best results. *Eur J Med Res*. 2006;11(12):501–515.
25. Kornienko EA, Krupina AN, Gabrusskaya TV, Kalinina NM. Inflammatory bowel disease with a very early onset. *Almanac of Clinical Medicine*. 2016;44(6):719–733. (In Russ.) DOI: 10.18786/2072-0505-2016-44-6-719-733
26. Taylor GM, Erlich AH. Perianal abscess in a 2-year-old presenting with a febrile seizure and swelling of the perineum. *Oxf Med Case Reports*. 2019;(1):omy116. DOI: 10.1093/omcr/omy116
27. Ding Y-W, Yin H-Q, Liang H-T, et al. Can transcutaneous perianal ultrasonography be the first-line diagnostic instrument for evaluating pediatric perianal fistulas? *Gastroenterol Rep*. 2022;10:goac071. DOI: 10.1093/gastro/goac071
28. Ezer SS, Oguzkurt P, Ince E, Hisconmez A. Perianal abscess and fistula-in-ano in children: aetiology, management and outcome. *J Paediatr Child Health*. 2010;46(3):92–95. DOI: 10.1111/j.1440-1754.2009.01644.x
29. Novotny NM, Mann MJ, Rescorla FJ. Fistula in ano in infants: who recurs? *Pediatr Surg Int*. 2008;24:1197–1199. DOI: 10.1007/s00383-008-2236-3
30. Rosen NG, Gibbs DL, Soffer SZ, et al. The nonoperative management of fistula-in-ano. *J Pediatr Surg*. 2000;35(6):938–939. DOI: 10.1053/jpsu.2000.6931
31. Inoue M, Sugito K, Ikeda T, et al. Long-term results of seton placement for fistula-in-ano in infants. *J Gastrointest Surg*. 2014;18(3):580–583. DOI: 10.1007/s11605-013-2351-x
32. Afşarlar ÇE, Karaman A, Tanır G, et al. Perianal abscess and fistula-in-ano in children: clinical characteristic, management and outcome. *Pediatr Surg Int*. 2011;27(10):1063–1068. DOI: 10.1007/s00383-011-2956-7
33. Feng S-T, Huang M, Dong Z, et al. MRI T2-weighted imaging and fat-suppressed T2-weighted imaging image fusion technology improves image discriminability for the evaluation of anal fistulas. *Korean J Radiol*. 2019;20(3):429–437. DOI: 10.3348/kjr.2018.0260
34. Juth Karlsson A, Salö M, Stenström P. Outcomes of various interventions for first-time perianal abscesses in children. *Biomed Res Int*. 2016;2016:9712854. DOI: 10.1155/2016/9712854
35. Singer M, Cintron J, Nelson R, et al. Treatment of fistulas-in-ano with fibrin sealant in combination with intra-adhesive antibiotics and/or surgical closure of the internal fistula opening. *Dis Colon Rectum*. 2005;48(4):799–808. DOI: 10.1007/s10350-004-0898-z
36. Chang HK, Ryu JG, Oh JT. Clinical characteristics and treatment of perianal abscess and fistula-in-ano in infants. *J Pediatr Surg*. 2010;45(9):1832–1836. DOI: 10.1016/j.jpedsurg.2010.03.021
37. Christison-Lagay ER, Hall JF, Wales PW, et al. Nonoperative management of perianal abscess in infants is associated with decreased risk for fistula formation. *Pediatrics*. 2007;120(3):e548–e552. DOI: 10.1542/peds.2006-3092
38. Kang C, Liu G, Zhang R, et al. Intermediate-term evaluation of initial non-surgical management of pediatric perianal abscess and fistula-in-ano. *Surg Infect (Larchmt)*. 2022;23(5):465–469. DOI: 10.1089/sur.2021.351
39. Nikitina ON. *Skleroterapiya vrozhdennykh pararektal'nykh svishchei u detei* [dissertation]. Moscow, 2008. Available at: <https://www.disscat.com/content/skleroterapiya-vrozhdennykh-pararektal'nykh-svishchei-u-detei>. Cited: 2023 Feb 21. (In Russ.)
40. Murthi GV, Okoye BO, Spicer RD, et al. Perianal abscess in childhood. *Pediatr Surg Int*. 2002;18(8):689–691. DOI: 10.1007/s00383-002-0761-z
41. Niyogi A, Agarwal T, Broadhurst J, Abel RM. Management of perianal abscess and fistula-in-ano in children. *Eur J Pediatr Surg*. 2010;20(1):35–39. DOI: 10.1055/s-0029-1241878
42. Stellingwerf ME, van Praag EM, Tozer PJ, et al. Systematic review and meta-analysis of endorectal advancement flap and ligation of the intersphincteric fistula tract for cryptoglandular and Crohn's high perianal fistulas. *BJS Open*. 2020;4(1):166–167. DOI: 10.1002/bjs.5.50249
43. Macdonald A, Wilson-Storey D, Munro F. Treatment of perianal abscess and fistula-in-ano in children. *Br J Surg*. 2003;90(2):220–221. DOI: 10.1002/bjs.4017
44. Garcia-Arranz M, Garcia-Olmo D, Herreros MD, et al. Autologous adipose-derived stem cells for the treatment of complex cryptoglandular perianal fistula: a randomized clinical trial with long-term follow-up. *Stem Cells Transl Med*. 2020;9(3):295–301. DOI: 10.1002/sctm.19-0271
45. Topal U, Eray IC, Rencuzogullari A, et al. Short-term results of adipose-derived stem cell therapy for the treatment of complex perianal fistula A single center experience. *Ann Ital Chir*. 2019;90:583–589.
46. Zhou C, Li M, Zhang Y, et al. Autologous adipose-derived stem cells for the treatment of Crohn's fistula-in-ano: an open-label, controlled trial. *Stem Cell Res Ther*. 2020;11:124. DOI: 10.1186/s13287-020-01636-4
47. Osman MA, Elsharkawy MAM, Othman MH. Repair of fistulae in ano in children using image guided Histoacryl injection after failure of conservative treatment. *J Pediatr Surg*. 2013;48(3):614–618. DOI: 10.1016/j.jpedsurg.2012.11.029
48. Tan Tanny SP, Wijekoon N, Nataraja RM, et al. Surgical management of perianal abscess in neonates and infants. *ANZ J Surg*. 2020;90(6):1034–1036. DOI: 10.1111/ans.15801
49. Buddicom E, Jamieson A, Beasley S, King S. Perianal abscess in children: aiming for optimal management. *ANZ J Surg*. 2012;82(1-2):60–62. DOI: 10.1111/j.1445-2197.2011.05941.x
50. Cirocco WC, Reilly JC. It is time to retire Goodsall's Rule: the Midline Rule is a more accurate predictor of the true and natural course of anal fistulas. *Tech Coloproctol*. 2020;24(4):317–321. DOI: 10.1007/s10151-020-02167-z
51. Iqbal N, Tozer PJ, Fletcher J, et al. Getting the most out of MRI in perianal fistula: update on surgical techniques and radiological features that define surgical options. *Clin Radiol*. 2021;76(10):784.e17–784.e25. DOI: 10.1016/j.crad.2021.06.018

## ОБ АВТОРАХ

**\*Дарья Дмитриевна Зюзько**, детский врач-хирург; адрес: Россия, 119571, Москва, Ленинский пр., д. 117; ORCID: 0000-0001-9342-2517; eLibrary SPIN: 6121-5842; e-mail: das-yakoven@yandex.ru

**Ольга Вячеславовна Щербакова**, д-р мед. наук, заведующая хирургическим отделением № 1; ORCID: 0000-0002-8514-3080; eLibrary SPIN: 3478-8606; e-mail: olga-03@yandex.ru

## AUTHORS' INFO

**\*Daria D. Zyuzko**, pediatric surgeon; address: 117 Leninsky av., Moscow, 119571, Russia; ORCID: 0000-0001-9342-2517; eLibrary SPIN: 6121-5842; e-mail: das-yakoven@yandex.ru

**Olga V. Shcherbakova**, MD, Dr. Sci. (Med.), head of Surgical Department No. 1; ORCID: 0000-0002-8514-3080; eLibrary SPIN: 3478-8606; e-mail: olga-03@yandex.ru

---

\* Автор, ответственный за переписку / Corresponding author

DOI: <https://doi.org/10.17816/psaic1537>

Научная статья

## Лечение ребенка 9 лет с изолированным посттравматическим повреждением поджелудочной железы, осложненным формированием псевдокисты

И.Ю. Карпова<sup>1</sup>, Д.С. Стриженок<sup>2</sup>, Д.А. Мясников<sup>2</sup>, А.А. Филькин<sup>2</sup>,  
В.Д. Долинская<sup>1</sup>, В.В. Паршиков<sup>1</sup>

<sup>1</sup> Приволжский исследовательский медицинский университет, Нижний Новгород, Россия;

<sup>2</sup> Детская городская клиническая больница № 1, Нижний Новгород, Россия

### АННОТАЦИЯ

За последние десятилетия число случаев травматического повреждения поджелудочной железы у детей увеличилось на 1–2 %, что связано не только с ростом автомобильных аварий, но и с популяризацией подвижных видов спорта (велосипед, самокат). В детскую городскую клиническую больницу госпитализирован мальчик 9 лет, который получил травму в результате падения с велосипеда. При поступлении ребенок жаловался на боль в верхних отделах живота и в области раны на передней брюшной стенке. На момент осмотра состояние тяжелое, пострадавший в сознании, живот не вздут, мягкий, болезненный при пальпации в верхних отделах, перитонеальные симптомы отрицательные. По данным ультразвукового исследования органов брюшной полости отмечены признаки травмы поджелудочной железы с формированием гематомы объемом до 58 мл. В общем анализе крови лейкоцитоз ( $12,75 \cdot 10^9/\text{л}$ ), увеличение амилазы до 1664 Ед/л. После предоперационной подготовки выполнена диагностическая лапароскопия с вскрытием и дренированием сальниковой сумки, санацией и дренированием брюшной полости. По завершении операции пациенту продолжили антибактериальную, гемостатическую, инфузионную терапии, вводили ингибиторы панкреатической секреции, назначено диетическое питание. В динамике при ультразвуковом исследовании отмечена псевдокиста тела поджелудочной железы объемом до 22 мл. В процессе лечения состояние стабилизировалось, показатели амилазы снизились (271 Ед/л), ребенок на 44-й койко-день выписан домой. Через 4,5 мес. объем кисты увеличился до 320 мл, в связи с чем при плановой госпитализации была выполнена лапаротомия с наложением панкреатоцистоюноанастомоза на отключенной по Ру петле. Послеоперационный период протекал без осложнений, ребенок выписан на 14-й койко-день домой. При лапароскопии был уточнен диагноз, осуществлена санация сальниковой сумки и брюшной полости с последующим дренированием. Постоянный контроль ультразвуковой картины панкреатодуоденальной зоны и динамика показателей амилазы позволили выявить и оценить в динамике посттравматические изменения в поджелудочной железе. Увеличение объема псевдокисты служило показанием к наложению панкреатоцистоюноанастомоза на петле по Ру.

**Ключевые слова:** травма поджелудочной железы; диагностика; посттравматическая псевдокиста; панкреатоцистоюноанастомоз; дети.

### Как цитировать

Карпова И.Ю., Стриженок Д.С., Мясников Д.А., Филькин А.А., Долинская В.Д., Паршиков В.В. Лечение ребенка 9 лет с изолированным посттравматическим повреждением поджелудочной железы, осложненным формированием псевдокисты // Российский вестник детской хирургии, анестезиологии и реаниматологии. 2023. Т. 13, № 3. С. 431–441. DOI: <https://doi.org/10.17816/psaic1537>

DOI: <https://doi.org/10.17816/psaic1537>

Research Article

# Experience in the treatment of isolated posttraumatic pancreatic injury complicated by the formation of pseudocysts in a 9-year-old child

Irina Yu. Karpova<sup>1</sup>, Dmitry S. Strizhenok<sup>2</sup>, Dmitry A. Myasnikov<sup>2</sup>, Anton A. Filkin<sup>2</sup>,  
Varvara D. Dolinskaya<sup>1</sup>, Vyacheslav V. Parshikov<sup>1</sup>

<sup>1</sup> Privolzhsky Research Medical University, Nizhny Novgorod, Russia;

<sup>2</sup> Municipal Children's Clinical hospital No. 1, Nizhny Novgorod, Russia

## ABSTRACT

The number of cases of traumatic pancreatic damage in children has increased by 1%–2% over the last several decades, which is related to an increase in car accidents and the popularity of outdoor sports (cycling and scooter). A 9-year-old boy was admitted to Children's City Clinical Hospital after being injured in a bicycle fall. The boy complained of pain in the upper abdomen and around the wound on the anterior abdominal wall when he was admitted. The victim was conscious during the examination, the abdomen was not bloated, soft, or uncomfortable on probing in the higher portions, and peritoneal symptoms were negative. An ultrasound examination of the abdominal organs revealed symptoms of pancreatic injury, including the creation of a hematoma up to 58 mL in size. The general blood test found leukocytosis ( $12.75 \cdot 10^9/L$ ) and an increase in amylase up to 1,664 U/L. Following preoperative preparation, a diagnostic laparoscopy was conducted, which included opening and draining the omental sac, as well as cleanliness and drainage of the abdominal cavity. The patient was given antimicrobial, hemostatic, infusion therapy, pancreatic secretion inhibitors, and food nutrition following the procedure. During the dynamics of the ultrasound examination, a pseudocyst of the pancreas with a volume of up to 22 mL was noted. The situation improved with treatment, the amylase indices reduced (271 U/L), and the child was discharged home 44 days after surgery. After 4.5 months, the cyst increased to 320 mL; therefore, during planned hospitalization, a laparotomy was performed with the imposition of pancreatocystojejunostomy on the Roux-en-Y loop. The postoperative time was uneventful, and the child was released from the hospital on the 14<sup>th</sup> day. The diagnosis was confirmed through laparoscopy, and the omental sac and abdominal cavity were sterilized before drainage. Constant monitoring of the ultrasound image of the pancreatoduodenal zone and the dynamics of amylase markers allowed for the identification and evaluation of posttraumatic changes in the pancreas. An increase in the volume of the pseudocyst served as an indication for the imposition of pancreatocystojejunostomy on the Roux-en-Y loop.

**Keywords:** pancreatic injury; diagnosis; post-traumatic pseudocyst; pancreatocystojejunostomy; children.

## To cite this article

Karpova IYu, Strizhenok DS, Myasnikov DA, Filkin AA, Dolinskaya VD, Parshikov VV. Experience in the treatment of isolated post-traumatic pancreatic injury complicated by the formation of pseudocysts in a 9-year-old child. *Russian Journal of Pediatric Surgery, Anesthesia and Intensive Care*. 2023;13(3):431–441. DOI: <https://doi.org/10.17816/psaic1537>

Received: 18.07.2023

Accepted: 20.08.2023

Published: 28.09.2023



DOI: <https://doi.org/10.17816/psaic1537>

## 治疗一名胰腺创伤后孤立性损伤并发假性囊肿形成的9岁儿童

Irina Yu. Karpova<sup>1</sup>, Dmitry S. Strizhenok<sup>2</sup>, Dmitry A. Myasnikov<sup>2</sup>, Anton A. Filkin<sup>2</sup>,  
Varvara D. Dolinskaya<sup>1</sup>, Vyacheslav V. Parshikov<sup>1</sup>

<sup>1</sup> Privolzhsky Research Medical University, Nizhny Novgorod, Russia;

<sup>2</sup> Municipal Children's Clinical hospital No. 1, Nizhny Novgorod, Russia

### 简评

近几十年来, 儿童胰腺外伤病例增加了1-2%。这不仅是由于车祸的增加, 也是由于移动运动(自行车、滑板车)的普及。一名9岁男孩在儿童市立临床医院住院治疗, 他是从自行车上摔下来受伤的。入院时, 孩子主诉上腹部和前腹壁伤口处疼痛。检查时病情严重, 伤者神志清醒, 腹部无肿胀, 质软, 上部触痛, 腹膜症状阴性。根据对腹腔器官的超声检查结果, 有胰腺外伤的迹象, 并形成了血肿, 血肿体积达58ml。血常规检查显示了, 存在白细胞增多( $12.75 \times 10^9/L$ ), 淀粉酶升高至1664U/L。术前准备后, 进行了诊断性腹腔镜检查, 并对网膜囊进行打开手术和引流术, 此外, 对腹腔进行了清创术和引流术。术后, 患者继续接受抗菌、止血和输液治疗, 服用了胰腺分泌抑制剂, 并遵医嘱进食营养品。动态超声检查发现了胰腺体假性囊肿, 体积达22ml。在治疗过程中, 病情趋于稳定, 淀粉酶值下降了(271U/L)。患儿在第44个住院日出院回家。4个半月后, 囊肿体积增至320ml。为此, 在预定住院期间进行了开腹手术, 并在Roux断流环上进行了胰腺囊肿吻合术。术后没有出现并发症, 患儿在第14个住院日出院回家。腹腔镜检查明确了诊断, 对网膜囊和腹腔进行了清创术, 随后进行了引流术。对胰腺十二指肠区的超声图像持续检查和淀粉酶指数的动态有助于检测和动态评估胰腺的创伤后变化。假性囊肿体积的增大是在Roux环上进行胰腺囊肿吻合术的指征。

**关键词:** 胰腺创伤; 诊断; 创伤后假性囊肿; 胰腺囊肿吻合术; 儿童。

### 引用本文

Karpova IYu, Strizhenok DS, Myasnikov DA, Filkin AA, Dolinskaya VD, Parshikov VV. 治疗一名胰腺创伤后孤立性损伤并发假性囊肿形成的9岁儿童. *Russian Journal of Pediatric Surgery, Anesthesia and Intensive Care*. 2023;13(3):431-441. DOI: <https://doi.org/10.17816/psaic1537>

收到: 18.07.2023

接受: 20.08.2023

发布日期: 28.09.2023

## АКТУАЛЬНОСТЬ

В настоящее время возросло количество тяжелой абдоминальной травмы у детей с ранением паренхиматозных органов. Так, за последние десятилетия число случаев повреждения поджелудочной железы (ПЖ) увеличилось на 1–2 % от общего показателя всех травматических воздействий на область живота. Причиной этого может быть не только рост дорожно-транспортных происшествий, но и популяризация подвижных видов спорта (велосипед, самокат) [1, 2].

Небольшой размер ПЖ, недостаточное развитие внутрибрюшной жировой клетчатки у детей, близость соседних органов, сложность ее строения могут ограничивать возможность диагностики травматических изменений [3].

Известно, что травма ПЖ проявляется формированием гематом, разрывов и фрагментацией органа [4]. Кроме того, при повреждении железы у детей чаще всего выявляется жидкость в сальниковой сумке или пропитывание жидкостным компонентом парапанкреатической клетчатки [5].

*Цель* — представить опыт лечения мальчика 9 лет с посттравматическим повреждением ПЖ, которое осложнилось формированием псевдокисты.

## ОПИСАНИЕ СЛУЧАЯ

Пациент, 9 лет, поступил в детскую городскую клиническую больницу № 1 08.06.2022 в 17.00 с давностью от момента получения травмы меньше 1 ч.

Из анамнеза заболевания: 08.06.2022 в 16.30 ребенок упал с велосипеда, получив удар рулем в область эпигастрия. При поступлении мальчик жаловался на боль в верхних отделах живота и в области раны на передней брюшной стенке (ПБС).

При осмотре: состояние тяжелое, пострадавший в сознании, вялый, температура тела 36,4 °С. Кожные покровы чистые, бледно-розовые. В зеве без признаков воспаления. Дыхание везикулярное, частота дыхания (ЧД) 22 в минуту. Границы сердца в пределах возрастной нормы. Тоны ясные, ритмичные. Частота сердечных сокращений (ЧСС) 66 в минуту. Артериальное давление 120/70 мм рт. ст., сатурация 98 %. Живот не вздут, мягкий, болезненный при пальпации в верхних отделах. Перитонеальные симптомы отрицательные. В эпигастриальной области определяется горизонтальная зияющая рана до 9 см длиной. Дном раны является прямая мышца живота, на коже участки осаднения, кровоподтеки. Стул был, мочеиспускания безболезненные. Диагноз при поступлении: «Тупая травма живота, ушиб ПЖ, рваная рана передней брюшной стенки».

На обзорной рентгенограмме брюшной полости уровня жидкости, свободного газа нет.

Ультразвуковое исследование (УЗИ) органов брюшной полости (ОБП) от 08.06.2022: при оценке структуры ПЖ, размеры тела и хвоста последней резко увеличены (головка 15 мм, тело 30 мм, хвост 32 мм). Контуры в области головки ровные, четкие. В области хвоста и тела четкости нет. Эхоструктура в области головки однородная, а в зоне тела и хвоста с гипо- и гиперэхогенными включениями. Вирсунгов проток не дилатирован. В области тела и хвоста образование с нечеткими неровными контурами, с гипо- и гиперэхогенными включениями размерами 61 × 54 × 34 мм, объемом 58 мл. Селезеночная вена не расширена (рис. 1, 2). Заключение: эхографические признаки травмы ПЖ с формированием гематомы объемом до 58 мл, свободная жидкость в малом тазу объемом до 77 мл (предположительно кровь).

С учетом тяжести состояния и особенностей травмы (повреждение ПЖ) проведено лабораторное исследование: общий анализ крови, мочи, биохимия крови, с оценкой амилазы.

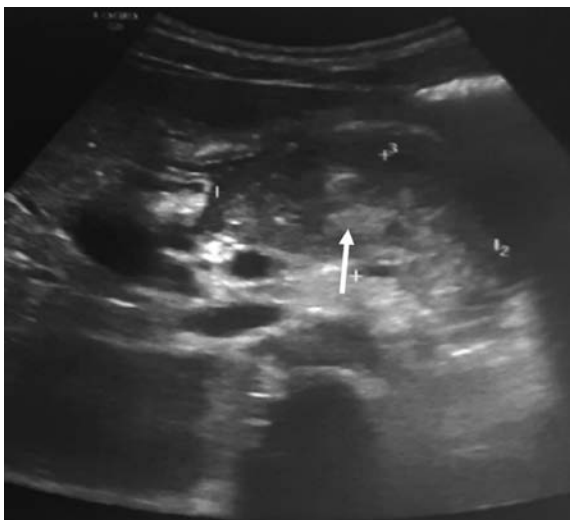

Рис. 1. Гематома поджелудочной железы (указана стрелкой)  
Fig. 1. Pancreatic hematoma (indicated by an arrow)

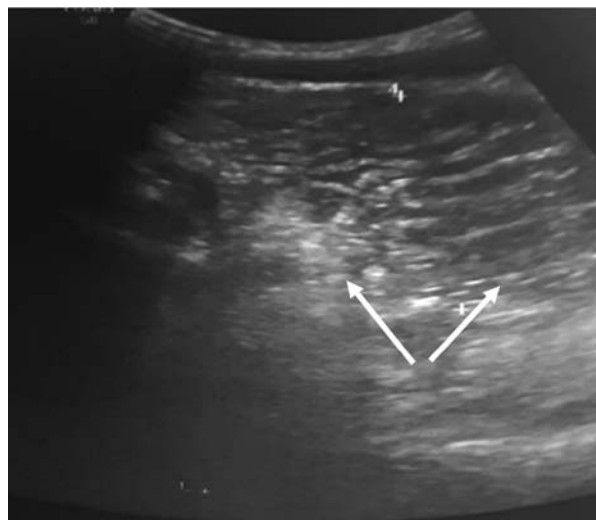

Рис. 2. Свободная жидкость (кровь?) в малом тазу (указана стрелками)  
Fig. 2. Free fluid (blood?) in the pelvis (indicated by arrows)

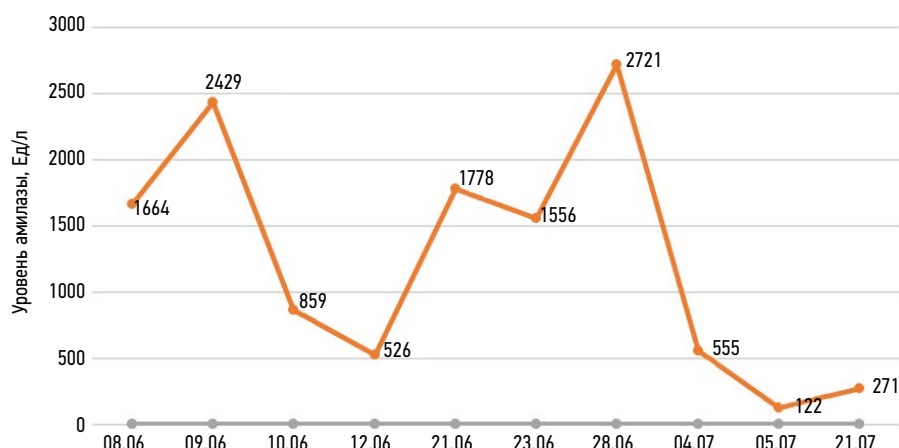


Рис. 3. Динамика данных амилазы  
Fig. 3. Dynamics of amylase indices (Units/L)

В общем анализе крови (08.06.2022): лейкоциты  $12,75 \cdot 10^9/\text{л}$ , эритроциты  $4,49 \cdot 10^{12}/\text{л}$ , гемоглобин 129 г/л, гематокрит 35,2 %, тромбоциты  $190 \cdot 10^9/\text{л}$ , лимфоциты 10,7 %, моноциты 4,6 %, базофилы 0,1 %. Длительность кровотечения составила 15 с, время свертывания 1,05–5,30 с. Уровень амилазы был увеличен до 1664 Ед/л.

После предоперационной подготовки 08.06.22 (20:40–22:55) выполнена диагностическая лапароскопия с вскрытием и дренированием сальниковой сумки, санацией брюшной полости, первичной хирургической обработкой раны передней брюшной стенки.

Интраоперационно выявлено, что в поддиафрагмальном и подпеченочном пространствах, в правом боковом канале и полости малого таза определяется опалесцирующий геморрагический экссудат, который взят на бактериальный посев и диастазу. Отмечена геморрагическая инфильтрация и отек сальника, взбухание желудка, малого сальника и желудочно-ободочной связки. Выполнено рассечение желудочно-ободочной связки, ревизована сальниковая сумка, удален геморрагический выпот. В области головки ПЖ констатирована гематома  $2,5 \times 3,0$  см, распространяющаяся на забрюшинное пространство. Сальниковая сумка и брюшная полость промыты 500 мл охлажденной 5 % аминокaproновой кислотой и 200 мл 0,9 % раствора натрия хлорида. Через проколы рабочих троакаров в правом подреберье и правой подвздошной области в сальниковую сумку и полость малого таза установлены улавливающие дренажи 14 Ch. Послеоперационный диагноз: «Тупая травма живота. Ушиб, гематома ПЖ и забрюшинного пространства. Посттравматический панкреатит. Ушибленная рана ПБС».

После операции ребенок переведен в отделение реанимации и интенсивной терапии, где была продолжена антибактериальная (цефотаксим, амикацин, метронидазол в/в, с 10.06.2022 цефоперазон сульбактам), гемостатическая (этамзилат в/в, гемостатический препарат витамина К в/м) и инфузионная терапия глюкозо-солевыми

растворами, также вводили ингибиторы панкреатической секреции (октреотид в/в), проводили продленную перидуральную анестезию. Пациент консультирован гастроэнтерологом, было назначено диетическое питание (стол № 5п).

С учетом тяжелого посттравматического повреждения ПЖ ежедневно выполняли контроль показателей амилазы (рис. 3).

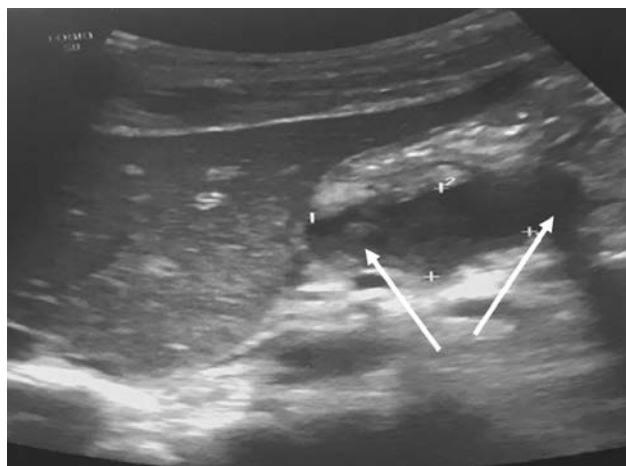
В процессе лечения исследования биохимических показателей находились на уровне: АлАт  $34 \pm 2,7$  Ед/л (до 39 Ед/л), АсАт  $67 \pm 1,3$  Ед/л (до 48 Ед/л), креатинин  $56 \pm 4,7$  мкмоль/л (44–115 мкмоль/л), мочевины  $4,7 \pm 2,4$  мкмоль/л (до 8 мкмоль/л), общий белок  $72 \pm 6,4$  г/л (60–80 г/л), глюкоза  $8,2 \pm 1,8$  ммоль/л (3,30–6,10 ммоль/л), С-реактивный белок  $59,5 \pm 17,8$  мг/л (до 10 мг/л), лактатдегидрогеназа  $656 \pm 43,8$  г/л (до 450 г/л), липаза  $270 \pm 13,6$  г/л (до 60 г/л), холестерин  $3,7 \pm 2,1$  ммоль/л (2,9–6,1 ммоль/л),  $\beta$ -липопротеиды  $46,1 \pm 4,2$  Ед (до 44 Ед), щелочная фосфатаза  $126 \pm 13,7$  г/л (90–369 г/л).

В коагулограмме (12.06.2022) отмечали повышение активированного частичного тромбопластинового времени (37 с), уровня фибриногена (7,01 г/л), протромбиновый индекс был несколько снижен (60,55 %).

Микрофлора в выпоте из брюшной полости не выявлена.

В общем анализе крови: лейкоциты  $5,57 \pm 3,9 \cdot 10^9/\text{л}$ , эритроциты  $4,45 \pm 1,7 \cdot 10^{12}/\text{л}$ , гемоглобин  $129 \pm 4,3$  г/л, гематокрит  $33,2 \pm 2,1$  %, тромбоциты  $195 \pm 11,5 \cdot 10^9/\text{л}$ , лимфоциты  $9,6 \pm 0,8$  %, моноциты  $3,2 \pm 1,4$  %, базофилы  $0,1 \pm 1,2$  %, СОЭ  $24 \pm 6,3$  мм/ч.

По данным мультиспиральной компьютерной томографии (от 10.06.2022) в толще ПЖ найдено повышение плотности паренхимы тела и хвостовой части до 60–70 ЕдН, также в теле отмечали зону до 70–87 ЕдН с четкими границами, размерами до  $27 \times 20 \times 55$  мм. Плотность паренхимы ПЖ в области головки обычная. Протоки ПЖ и желчевыводительной системы не визуализированы.



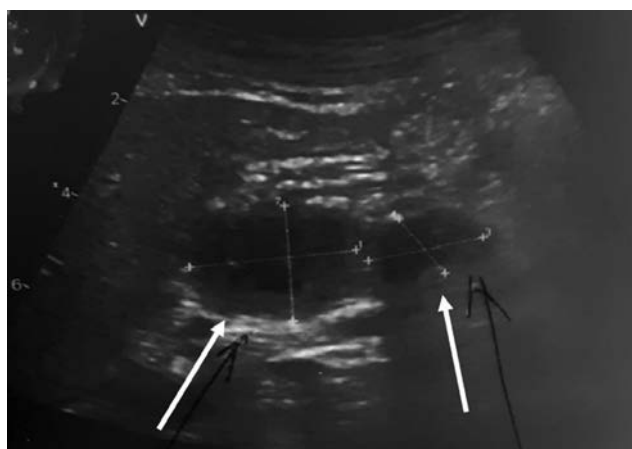
**Рис. 4.** Сформированная гематома поджелудочной железы (указана стрелками)

**Fig. 4.** Formed pancreatic hematoma (indicated by arrows)

**Заключение:** признаки посттравматического геморрагического пропитывания тела, хвоста ПЖ, гематомы тела железы, отека левого надпочечника и умеренного количества выпота в ложе печени.

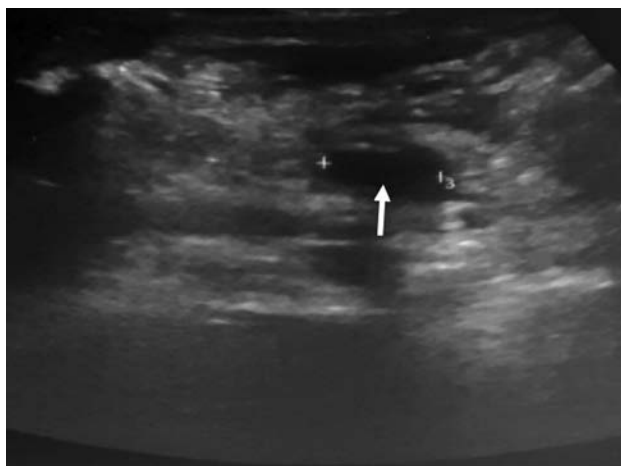На УЗИ ОБП от 16.06.2022: выявлена посттравматическая гематома ПЖ до 15 мл в стадии лизиса, преимущественно в области тела. Анэхогенная жидкость в правом латеральном кармане до 5 мл, в верхней сальниковой сумке и под капсулой печени до 10 мл.

Через 5 сут (21.06.2022) эхологически размеры тела и хвоста ПЖ резко увеличены (головка 15 мм, тело 20 мм, хвост 22 мм), там же локализуется образование с толстой гиперэхогенной капсулой (2 мм) с четкими неровными контурами, ан-, гипо- и гиперэхогенными включениями, размерами 23×23×12 мм, объемом 4 мл (гематома в стадии лизиса). **Заключение:** посттравматическая гематома ПЖ в стадии формирования кисты в области тела до 3,5 мл в диаметре. Суммарный объем свободной жидкости в брюшной полости до 50 мл. Выраженный оментит (рис. 4, 5).



**Рис. 6.** Гематома в стадии кистозной дегенерации. Киста поджелудочной железы (указана стрелками)

**Fig. 6.** Hematoma in the stage of cystic degeneration. Pancreatic cyst (indicated by arrows)



**Рис. 5.** Киста поджелудочной железы (указана стрелкой)

**Fig. 5.** Pancreatic cyst (indicated by an arrow)

Магнитно-резонансная томография, МРТ (23.06.2022): ПЖ локализована в типичном месте, обычных размеров 20 (головка)×23 (тело)×20 (хвост) мм, имеет ровный контур. Структура железы неоднородная, за счет дополнительного образования в проекции тела, кистозного характера с четкими ровными контурами, размерами до 16×14 мм с неоднородным высокобелковым содержимым, в остальных отделах структура ПЖ без особенностей. **Заключение:** состояние после травмы, картина многокамерного скопления жидкости в селезеночном углу брюшной полости, осумкованного скопления жидкости по нижнему контуру печени, тела ПЖ с высокобелковым содержимым.

С учетом стабилизации состояния 20.06.2022 пациент переведен в хирургическое отделение. При осмотре состояние тяжелое, стабильное, не лихорадит, периодически жалуется на боли в животе. Дыхание и гемодинамика стабильные. Живот не вздут, мягкий, болезненный в верхних отделах и в области послеоперационной раны. Перитонеальные симптомы не определяются. По верхнему дренажу серозное отделяемое в умеренном количестве. По нижнему — хилезное. Рана в эпигастриальной области зажила первичным натяжением. В связи с завершением функционирования дренажи из брюшной полости 29.06.2022 удалены.

На УЗИ ОБП от 05.07.2023 определяется гематома тела ПЖ в стадии кистозной дегенерации объемом до 16 мл, киста до 4,6 мл, гепатомегалия (рис. 6).

22.07.2022 эхологически констатировано крупное кистозное образование тела ПЖ объемом до 22 мл (содержимое однородное, лизис паренхимы ПЖ, входящий в состав образования завершен), гепатомегалия, свободная жидкость в полости малого таза до 10 мл (рис. 7).

В динамике общее состояние пациента нормализовалось: боли в животе перестали беспокоить, диету № 5п, по рекомендации гастроэнтеролога, стал усваивать. Рвоты, тошноты нет. Кожные покровы чистые,



бледнорозовые. Дыхание везикулярное, хрипы не выслушиваются. Живот мягкий, не вздут, незначительно болезненный при глубокой пальпации в эпигастральной области. Стул ежедневный, оформленный, мочеиспускания свободные.

На 44-й койко-день (22.07.2022) пациент выписан в удовлетворительном состоянии на медицинскую паузу.

В течение 4,5 мес. ребенку выполняли контроль амилазы и липазы, а также УЗИ ОБП, на котором 14.12.2022 выявлена псевдокиста ПЖ размерами 94×75×86 мм в области тела объемом до 320 мл.

Для дальнейшего лечения пациент поступил в стационар 09.01.2023 с диагнозом: «Посттравматическая псевдокиста ПЖ».

При осмотре: состояние средней тяжести. Температура тела 36,5 °С. Жалобы на периодические боли после еды. Кожа и зев чистые. В легких дыхание везикулярное, хрипов нет. ЧД 20 в минуту, ЧСС 76 в минуту, тоны сердца ясные, ритмичные. Живот вздут, мягкий, умеренно болезненный в эпигастральной области, где нечетко определяли гладкое упруго-эластичное образование, перитонеальных симптомов нет. Печень и селезенка не увеличены. Симптом Пастернацкого отрицательный. Стул оформленный, мочится свободно.

Магнитно-резонансная холангиопанкреатография от 10.01.2023: в проекции тела ПЖ псевдокиста размерами 78×85×88 мм.

С учетом клинической и эхологической картины 12.01.2023 проведена лапаротомия с наложением панкреатоцистоеюноанастомоза на отключенной по Ру петле. Интраоперационно отмечено, что в брюшной полости выраженный спаечный процесс между париетальной брюшиной, правой долей печени и тканью малого сальника, выпота нет. Большой сальник частично резецирован, вскрыта сальниковая сумка, из спаек обнажена передняя стенка кисты ПЖ, сама киста диаметром 9 см, вскрыта в поперечном направлении на длину 3 см, получено большое количество прозрачной светлой жидкости (взята на бактериальный посев и амилазу). В 20 см от связки Трейтца брыжейка тощей кишки обработана биполярной коагуляцией, тощая кишка пересечена с помощью сшивающего аппарата Endo GIA. Сформирована изолированная изоперистальтическая петля тощей кишки длиной 20 см, которая проведена позади ободочной кишки в сальниковую сумку и наложен двухрядный панкреатоцистоеюноанастомоз по типу «бок в бок» непрерывным швом нитью PDC (полидиоксанон) 4/0. Проприходимость кишечника восстановлена с помощью непрерывного двухрядного кишечного анастомоза по типу «конец в бок» нитью PDC 4/0 в 25 см от места пересечения тощей кишки. Ушиты окна брыжейки. Брюшная полость промыта 100 мл 5 % аминокaproновой кислотой, осушена. Через отдельные проколы ПБС в правой половине живота установлены улавливающие дренажи 12 Ch в сальниковую сумку, 14 Ch в полость малого таза. Послойный шов лапаротомной раны.

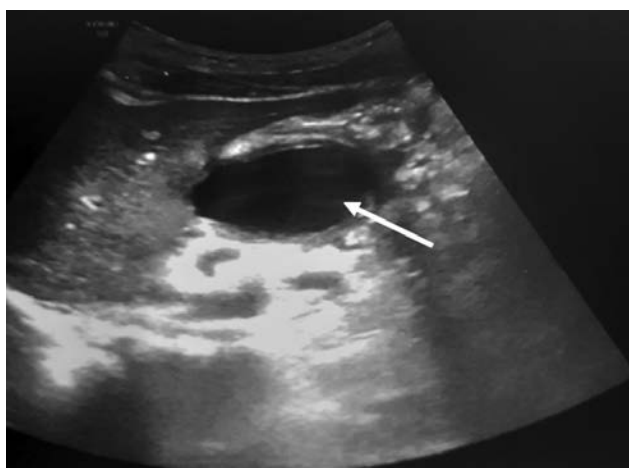


Рис. 7. Псевдокиста поджелудочной железы (указана стрелкой)  
Fig. 7. Pseudocyst of the pancreas (indicated by an arrow)

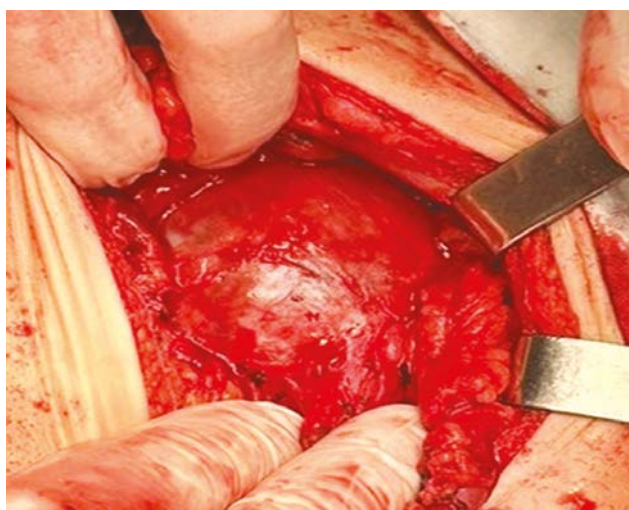


Рис. 8. Срединная лапаротомия: псевдокиста поджелудочной железы  
Fig. 8. Median laparotomy: pancreatic pseudocyst

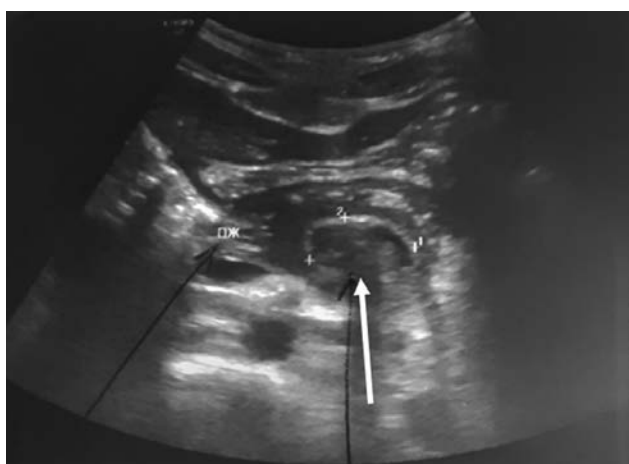


Рис. 9. Головка поджелудочной железы. Зона панкреатоцистоеюноанастомоза (указана стрелкой)  
Fig. 9. The head of the pancreas. Pancreatocystojejunostomosis zone (indicated by an arrow)



Послеоперационный диагноз: «Посттравматическая псевдокиста ПЖ» (рис. 8).

На УЗИ ОБП от 19.01.2023: размеры ПЖ (головка 21 мм, тело 15 мм, хвост 23 мм), контуры ровные, структура однородная. Свободной жидкости в брюшной полости нет, объемных образований не обнаружено (рис. 9).

В общем анализе крови: лейкоциты  $3,62 \pm 2,8 \cdot 10^9/\text{л}$ , эритроциты  $5,06 \pm 1,3 \cdot 10^{12}/\text{л}$ , гемоглобин  $140 \pm 3,2$  г/л, гематокрит  $40,1 \pm 4,7$  %, тромбоциты  $182 \pm 19,4 \cdot 10^9/\text{л}$ , лимфоциты  $1,37 \pm 0,5$  %, моноциты  $0,25 \pm 1,4$  %, базофилы  $0,02 \pm 1,1$  %, СОЭ  $12 \pm 5,8$  мм/ч.

При исследовании биохимических показателей: АлАт  $10,57 \pm 1,7$  Ед/л, АсАт  $23,42 \pm 3,1$  Ед/л, креатинин  $68 \pm 5,7$  мкмоль/л, мочевина  $3,3 \pm 4,2$  мкмоль/л, общий белок  $68 \pm 5,4$  г/л, глюкоза  $4,9 \pm 1,3$  ммоль/л, С-реактивный белок  $37 \pm 11,2$  мг/л, амилаза  $227 \pm 51,6$  Ед/л, липаза  $32 \pm 3,6$  г/л.

Микрофлора в выпоте из брюшной полости не выявлена.

В послеоперационном периоде назначена антибактериальная терапия (цефоперазон по 1 г 2 раза в день, в/м), препараты фармакологической группы соматостатина (октреотид 100 мг 3 раза в день, п/к), антисекреторное средство из класса замещенных бензимидазолов (омепразол 20 мг 2 раза в день, *per os*), ферменты (панкреатин 1 таблетка 3 раза в день, *per os*).

Физиолечение: фонофорез с ируксолом на переднюю брюшную стенку № 7. В питании соблюдались принципы диеты № 5. На 14-й койко-день (23.01.2023) пациент выписан в удовлетворительном состоянии домой. Рекомендован контроль амилазы, липазы, глюкозы крови через 1 мес.

## ОБСУЖДЕНИЕ

По данным отечественных и зарубежных авторов, травма ПЖ среди повреждений органов брюшной полости колеблется от 2 до 12 % [6–9]. У мальчиков патология встречается чаще (70 %), девочки травмируются реже (30 %), в большинстве случаев (68 %) средний возраст пострадавших составляет 9–11 лет. Головка ПЖ повреждается с частотой 35,9 %, тело ПЖ — 34,3 %, хвост ПЖ — 36,1 % [9].

Механизм закрытых ранений ПЖ связан с ее сдавлением между позвоночником и внешними воздействующими механическими факторами. Наиболее частым из них бывает удар эпигастральной областью о руль велосипеда во время резкого торможения или падения. Слабо развитая мускулатура передней брюшной стенки, ее тонкость, относительная фиксированность органа и непосредственное прилегание к позвоночнику являются анатомическими факторами, способствующими повреждению ПЖ. Локализация повреждений ПЖ при закрытой абдоминальной травме зависит от внешнего механического удара по отношению к позвоночнику. Когда удар концентрируется справа от позвоночника повреждается головка ПЖ и, возможно, двенадцатиперстная кишка. Если удар

приходится на эпигастральную область может быть пересечение шейки и тела ПЖ. При воздействии травмирующего фактора слева от позвоночника повреждение чаще отмечается в хвосте ПЖ или в селезенке [8, 9]. Популяционные исследования показывают, что среди механизмов ранения ПЖ часто отмечается автотравма (55,8 %), велосипедная травма (19,7 %) и удар в живот (14,1 %) [9]. В случаях жестокого обращения с детьми, связанных с повреждением органов брюшной полости, частота повреждений ПЖ составляет 50 % [10].

Для диагностики, наряду с исследованием лабораторных показателей (общий анализ крови, билирубин, ферменты, амилаза, липаза), в практику внедряются высокотехнологические лучевые методы, такие как компьютерная томография, трансабдоминальное УЗИ экспертного класса, МРТ, которые позволяют оценить состояние ПЖ [5, 11, 12].

Лечение детей с травмой ПЖ может быть консервативным и хирургическим. На современном этапе доказано, что ранние операции при патологии ПЖ (в течение 14 дней от начала заболевания) показаны при наличии кровотечения в брюшной полости или при подозрении на перфорацию полого органа. Хирургическое лечение должно быть ограничено ревизией брюшной полости, ее промыванием; осуществляются разделение желудочно-ободочной связки, тщательный осмотр малого сальника с удалением некротизированных тканей и дренированием, то есть созданием достаточного оттока из ПЖ. После оперативного лечения продолжают консервативную терапию [4, 13–15].

Псевдокисты составляют 80 % всех кистозных образований ПЖ у детей, которые, наиболее часто формируются после травматического повреждения органа [16–19]. Как правило, их выявляют с помощью УЗИ, МРТ и отслеживают в динамике [5, 11, 12]. Лечение детей с псевдокистой ПЖ направлено на ее ликвидацию или создание адекватного дренирования полости последней в целях предотвращения осложнений (нагноения, разрыва кисты). Хирургическое вмешательство показано в тех случаях, когда выявляют кисты больших размеров или небольшие, вызывающие сужение вирсунгова протока и, как следствие, обострение хронического панкреатита. При осложнениях (разрыве или нагноении кисты) операцию выполняют в экстренном порядке. При наличии несформированной стенки кисты, ее инфицировании, истончении и рыхлости стенки сформированной кисты выполняют наружное дренирование — марсупиализацию. Выявление сформированных кист с толщиной стенки не менее 2 мм и сообщении полости кисты с протоковой системой железы требует проведения внутреннего дренирования — наложения панкреатоцистоеюноанастомоза на петле по Ру. Оперативные вмешательства могут быть выполнены традиционным или лапароскопическим способом [4, 14, 16–20].

В нашем наблюдении первичная лапароскопическая операция осложнилась формированием псевдокисты,

которая велась консервативно под постоянным мониторингом эхографической картины и показателей амилазы. В связи с медленным (свыше 4 мес.) прогрессивным увеличением размеров кисты было принято решение о радикальной операции, которая привела к излечению ребенка.

## ЗАКЛЮЧЕНИЕ

Типичный механизм повреждения у велосипедистов — удар рулем в эпигастрии приводит к травме ПЖ с формированием очагов деструкции в разных участках органа. Диагностика, основанная на данных анамнеза, клинической картины, инструментальных методов (УЗИ, МРТ) и показателей амилазы позволила своевременно установить диагноз. При лапароскопии был уточнен диагноз, осуществлена санация сальниковой сумки и брюшной полости с последующим дренированием. Увеличение объема псевдокисты служило показанием к наложению панкреатоцистоеюноанастомоза на петле по Ру.

## ДОПОЛНИТЕЛЬНАЯ ИНФОРМАЦИЯ

**Вклад авторов.** Все авторы внесли существенный вклад в разработку концепции, проведение исследования и подготовку статьи, прочли и одобрили финальную версию перед публикацией. Личный вклад каждого автора: И.Ю. Карпова — курация пациента, сбор и анализ литературных источников, написание текста и редактирование статьи; Д.С. Стриженок, Д.А. Мясников, А.А. Филькин — хирургическое лечение пациента; В.Д. Долинская, В.В. Паршиков — сбор и анализ литературных источников.

## СПИСОК ЛИТЕРАТУРЫ

1. Бабич И.И., Черкасов М.Ф., Шилов Г.Л., Лукаш Ю.В. Особенности патогенеза и хирургического лечения посттравматического панкреатита у детей // Медицинский вестник Северного Кавказа. 2018. Т. 13, № 2. С. 436–440. DOI: 10.14300/mnnc.2018.13071
2. Карпова И.Ю., Стриженок Д.С., Егорская Л.Е., и др. Неотложная ультразвуковая диагностика и принципы стартовой терапии при травме живота у детей // Медицинский альманах. 2019. № 5-6. С. 69–74. DOI: 10.21145/2499-9954-2019-5-69-74
3. Mora M.C., Wong K.E., Friderici J., et al. Operative vs nonoperative management of pediatric blunt pancreatic trauma: Evaluation of the national trauma data bank // J Am Coll Surg. 2016. Vol. 222, No. 6. P. 977–982. DOI: 10.1016/j.jamcollsurg.2015.12.005
4. Goldberg-Murow M., Steiner Z., Lakovsky Y., et al. Blunt High-Grade pancreatic injury in children: A 20-year experience in Two Pediatric Surgical Centers // Isr Med Assoc J. 2021. Vol. 23, No. 3. P. 180–185.
5. Miele V., Piccolo C.L., Trinci M., et al. Diagnostic imaging of blunt abdominal trauma in pediatric patients // Radiol Med. 2016. Vol. 121, No. 5. P. 409–430. DOI: 10.1007/s11547-016-0637-2
6. Российская ассоциация детских хирургов. Травма поджелудочной железы у детей. Клинические рекомендации. Москва, 2019. 45 с.
7. Rosenfeld E.H., Vogel A.M., Jafri M., et al. Management and outcomes of peripancreatic fluid collections and pseudocysts following non-operative management of pancreatic injuries in children // Pediatr Surg Int. 2019. Vol. 35, No. 8. P. 861–867. DOI: 10.1007/s00383-019-04492-3
8. Nieß H., Werner J. Behandlung von Pankreasverletzungen nach stumpfem Bauchtrauma // Chirurgie (Heidelb). 2023. Vol. 94, No. 8. P. 675–681. DOI: 10.1007/s00104-023-01898-7
9. Englum B.R., Gulack B.C., Rice H.E., et al. Management of blunt pancreatic trauma in children: Review of the National Trauma Data Bank // J Pediatr Surg. 2016. Vol. 51, No. 9. P. 1526–1531. DOI: 10.1016/j.jpedsurg.2016.05.003
10. Тихомирова О.Е., Бойков И.В., Железняк И.С., и др. Возможности компьютерной томографии в диагностике травмы живота, связанной с причинением физического вреда у детей // Вестник Российской военно-медицинской академии. 2015. № 4. С. 21–26.
11. Di Serafino M., Vitale V., Severino R., et al. Pediatric ultrasonography of the pancreas: normal and abnormal findings // J Ultrasound. 2019. Vol. 22, No. 3. P. 261–272. DOI: 10.1007/s40477-018-0348-8
12. Panda A., Kumar A., Gamanagatti S., et al. Evaluation of diagnostic utility of multidetector computed tomography and magnetic resonance imaging in blunt pancreatic trauma: a pro-

spective study // *Acta Radiol.* 2015. Vol. 56, No. 4. P. 387–396. DOI: 10.1177/0284185114529949

13. Antonsen I., Berle V., Søreide K. Blunt pancreatic injury in children // *Tidsskr Nor Laegeforen.* 2017. Vol. 137, No. 17. ID 888. DOI: 10.4045/tidsskr.16.0888

14. Детская хирургия. Национальное руководство / под ред. А.Ю. Разумовского. Москва: ГЭОТАР-Медиа, 2021. 1280 с.

15. Петлах В.И. Два наблюдения изолированного разрыва поджелудочной железы у детей // *Вестник хирургии имени И.И. Грекова.* 1977. № 6. С. 103–104.

16. Thakur M., Dhiman A.K. Laparoscopic vs endoscopic management of pancreatic pseudocysts: A scoping review // *Cureus.* 2023. Vol. 15, No. 2. ID e34694. DOI: 10.7759/cureus.34694

17. Соколов Ю.Ю., Ефременков А.М., Донской Д.В., и др. Кистозные образования поджелудочной железы у детей: диагностика и

хирургическая тактика // *Российский вестник детской хирургии анестезиологии и реаниматологии.* 2023. Т. 13, № 2. С. 133–145. DOI: 10.17816/psaic1506

18. Gaikwad V.S., Kisku S.M.C., Kurian J.J., et al. Laparoscopic cystogastrostomy in children with pancreatic pseudocysts: A preliminary experience of eight cases // *J Indian Assoc Pediatr Surg.* 2022. Vol. 27, No. 1. P. 77–82. DOI: 10.4103/jiaps.JIAPS\_331\_20

19. Yoder S.M., Rothenberg S., Tsao K., et al. Laparoscopic treatment of pancreatic pseudocysts in children // *J Laparoendosc Adv Surg Tech.* 2009. Vol. 19, No. 1. P. 37–40. DOI: 10.1089/lap.2008.0124.supp

20. Соколов Ю.Ю., Туманян Г.Т., Ольхова Е.Б. Лапароскопические операции у детей с патологией поджелудочной железы // *Российский вестник детской хирургии, анестезиологии и реаниматологии.* 2015. Т. 5, № 3. С. 14–19. DOI: 10.17816/psaic184

## REFERENCES

1. Babich II, Cherkasov MF, Shilov GL, Lukash YuV. Pathogenesis and surgical treatment of posttraumatic pancreatitis in children. *Medical News of North Caucasus.* 2018;13(2):436–440. (In Russ.) DOI: 10.14300/mnnc.2018.13071

2. Karpova IYu, Strizhenok DS, Yegorskaya LE, et al. Emergency ultrasound diagnosis and principles of starting therapy for abdominal trauma in children. *Medical Almanac.* 2019;(5-6):69–74. (In Russ.) DOI: 10.21145/2499-9954-2019-5-69-74

3. Mora MC, Wong KE, Friderici J, et al. Operative vs nonoperative management of pediatric blunt pancreatic trauma: Evaluation of the national trauma data bank. *J Am Coll Surg.* 2016;222(6):977–982. DOI: 10.1016/j.jamcollsurg.2015.12.005

4. Goldberg-Murow M, Steiner Z, Lakovsky Y, et al. Blunt High-Grade pancreatic injury in children: A 20-year experience in Two Pediatric Surgical Centers. *Isr Med Assoc J.* 2021;23(3):180–185.

5. Miele V, Piccolo CL, Trinci M, et al. Diagnostic imaging of blunt abdominal trauma in pediatric patients. *Radiol Med.* 2016;121(5):409–430. DOI: 10.1007/s11547-016-0637-2

6. Rossiiskaya assotsiatsiya detskikh khirurgov. *Travma podzheludochnoi zhelezy u detei. Klinicheskie rekomendatsii.* Moscow, 2019. 45 p. (In Russ.)

7. Rosenfeld EH, Vogel AM, Jafri M, et al. Management and outcomes of peripancreatic fluid collections and pseudocysts following non-operative management of pancreatic injuries in children. *Pediatr Surg Int.* 2019;35(8):861–867. DOI: 10.1007/s00383-019-04492-3

8. Nieß H, Werner J. Treatment of pancreatic injuries after blunt abdominal trauma. *Chirurgie (Heidelb).* 2023;94(8):675–681. (In German) DOI: 10.1007/s00104-023-01898-7

9. Englum BR, Gulack BC, Rice HE, et al. Management of blunt pancreatic trauma in children: Review of the National Trauma Data Bank. *J Pediatr Surg.* 2016;51(9):1526–1531. DOI: 10.1016/j.jpedsurg.2016.05.003

10. Tikhomirova OE, Boykov IV, Zheleznyak IS, et al. Possibilities of computed tomography for abdominal trauma diagnosis caused by

physical harm to children. *Bulletin of the Russian Military Medical Academy.* 2015;(4):21–26. (In Russ.)

11. Di Serafino M, Vitale V, Severino R, et al. Pediatric ultrasonography of the pancreas: normal and abnormal findings. *J Ultrasound.* 2019;22(3):261–272. DOI: 10.1007/s40477-018-0348-8

12. Panda A, Kumar A, Gamanagatti S, et al. Evaluation of diagnostic utility of multidetector computed tomography and magnetic resonance imaging in blunt pancreatic trauma: a prospective study. *Acta Radiol.* 2015;56(4):387–396. DOI: 10.1177/0284185114529949

13. Antonsen I, Berle V, Søreide K. Blunt pancreatic injury in children. *Tidsskr Nor Laegeforen.* 2017;137(17):888. DOI: 10.4045/tidsskr.16.0888

14. Razumovskii AYU, editor. *Detskaya khirurgiya. Natsional'noe rukovodstvo.* Moscow: GEOTAR-Media, 2021. 1280 p. (In Russ.)

15. Petlakh VI. Dva nablyudeniya izolirovannogo razryva podzheludochnoi zhelezy u detei. *Grekov's Bulletin of Surgery.* 1977;(6):103–104. (In Russ.)

16. Thakur M, Dhiman AK. Laparoscopic vs endoscopic management of pancreatic pseudocysts: A scoping review. *Cureus.* 2023;15(2):e34694. DOI: 10.7759/cureus.34694

17. Sokolov YuYu, Efremenkov AM, Donskoy DV, et al. Pancreatic cysts in children: diagnostic and surgical tactics. *Russian Journal of Pediatric Surgery, Anesthesia and Intensive Care.* 2023;13(2):133–145. (In Russ.) DOI: 10.17816/psaic1506

18. Gaikwad VS, Kisku SMC, Kurian JJ, et al. Laparoscopic cystogastrostomy in children with pancreatic pseudocysts: A preliminary experience of eight cases. *J Indian Assoc Pediatr Surg.* 2022;27(1):77–82. DOI: 10.4103/jiaps.JIAPS\_331\_20

19. Yoder SM, Rothenberg S, Tsao K, et al. Laparoscopic treatment of pancreatic pseudocysts in children. *J Laparoendosc Adv Surg Tech.* 2009;19(1):37–40. DOI: 10.1089/lap.2008.0124.supp

20. Sokolov YuYu, Tumanyan GT, Olkhova EB, et al. Laparoscopy in children with pathology of the pancreas. *Russian Journal of Pediatric Surgery, Anesthesia and Intensive Care.* 2015;5(3):14–19. (In Russ.) DOI: 10.17816/psaic184

## ОБ АВТОРАХ

**\*Ирина Юрьевна Карпова**, д-р мед. наук, доцент, и.о. заведующего кафедрой детской хирургии; адрес: Россия, 603005, Нижний Новгород, пл. Минина и Пожарского, д. 10/1; ORCID: 0000-0002-7964-6132; eLibrary SPIN: 8464-8485; e-mail: ikarpova73@mail.ru

**Дмитрий Сергеевич Стриженок**, заведующий хирургическим отделением; ORCID: 0000-0003-0385-5015; eLibrary SPIN: 6580-7286; e-mail: dm.ster@yandex.ru

**Дмитрий Анатольевич Мясников**, детский врач-хирург; ORCID: 0009-0007-8148-0809; e-mail: mysnikov\_dima@mail.ru

**Антон Александрович Филькин**, детский врач-хирург; ORCID: 0009-0003-6941-9475; e-mail: tonfilkin1212@gmail.com

**Варвара Дмитриевна Долинская**, студентка педиатрического факультета; ORCID: 0009-0003-9649-6919; e-mail: varechka.dolinskaya@mail.ru

**Вячеслав Владимирович Паршиков**, д-р мед. наук, профессор кафедры детской хирургии; ORCID: 0000-0003-0280-7417; eLibrary SPIN: 6338-7746; e-mail: parshikovvv43@mail.ru

## AUTHORS' INFO

**\*Irina Y. Karpova**, MD, Dr. Sci. (Med.), assistant professor, acting head of the Department of Pediatric Surgery; address: 10/1 Minin and Pozharsky sq., Nizhny Novgorod, 603005, Russia; ORCID: 0000-0002-7964-6132; eLibrary SPIN: 8464-8485; e-mail: ikarpova73@mail.ru

**Dmitry S. Strizhenok**, head of the Surgical Department; ORCID: 0000-0003-0385-5015; eLibrary SPIN: 6580-7286; e-mail: dm.ster@yandex.ru

**Dmitry A. Myasnikov**, pediatric surgeon; ORCID: 0009-0007-8148-0809; e-mail: mysnikov\_dima@mail.ru

**Anton A. Filkin**, pediatric surgeon; ORCID: 0009-0003-6941-9475; e-mail: tonfilkin1212@gmail.com

**Varvara D. Dolinskaya**, student; ORCID: 0009-0003-9649-6919; e-mail: varechka.dolinskaya@mail.ru

**Vyacheslav V. Parshikov**, MD, Dr. Sci. (Med.), professor of the Department of Pediatric Surgery; ORCID: 0000-0003-0280-7417; eLibrary SPIN: 6338-7746; e-mail: parshikovvv43@mail.ru

\* Автор, ответственный за переписку / Corresponding author

<https://doi.org/10.17816/psaic1555>

## К 100-летию Юрия Федоровича Исакова

О.С. Горбачев<sup>1,2</sup>

<sup>1</sup> Российский национальный исследовательский медицинский университет  
им. Н.И. Пирогова, Москва, Россия;

<sup>2</sup> Российская ассоциация детских хирургов, Москва, Россия


### АННОТАЦИЯ

Описание профессиональной деятельности и заслуг Юрия Федоровича Исакова — выдающегося детского хирурга, внесшего огромный вклад в развитие отечественной детской хирургии.

**Ключевые слова:** детская хирургия; юбилеи; Ю.Ф. Исаков.

### Как цитировать

Горбачев О.С. К 100-летию Юрия Федоровича Исакова // Российский вестник детской хирургии, анестезиологии и реаниматологии. 2023. Т. 13, № 3. С. 443–446. DOI: <https://doi.org/10.17816/psaic1555>



<https://doi.org/10.17816/psaic1555>

## To the Centenary of Yuri F. Isakov

Oleg S. Gorbachev<sup>1,2</sup>

<sup>1</sup> Pirogov Russian National Research Medical University, Moscow, Russia;

<sup>2</sup> Russian Association of Pediatric Surgeons, Moscow, Russia

### ABSTRACT

The paper describes the professional activities and merits of the pediatric surgeon Yuri F. Isakov.

**Keywords:** pediatric surgery; anniversaries; Yuri F. Isakov.

### To cite this article

Gorbachev OS. To the Centenary of Yuri F. Isakov. *Russian Journal of Pediatric Surgery, Anesthesia and Intensive Care*. 2023;13(3):443–446. DOI: <https://doi.org/10.17816/psaic1555>

Рукопись получена: 12.09.2023

Рукопись одобрена: 20.09.2023

Опубликована: 28.09.2023

Received: 12.09.2023

Accepted: 20.09.2023

Published: 28.09.2023



<https://doi.org/10.17816/psaic1555>

# 纪念Yuri Fedorovich Isakov诞辰100周年

Oleg S. Gorbachev<sup>1,2</sup>

<sup>1</sup> Pirogov Russian National Research Medical University, Moscow, Russia;

<sup>2</sup> Russian Association of Pediatric Surgeons, Moscow, Russia

## 简评

我们在本文章中描述了Yuri Fedorovich Isakov的执业活动和功绩，他是一位杰出的小儿外科医生，为俄罗斯儿童外科学的发展做出了巨大贡献。

**关键词：**儿童外科学；周年纪念日；Yu.F.Isakov。

## 引用本文

Gorbachev OS. 纪念Yuri Fedorovich Isakov诞辰100周年. *Russian Journal of Pediatric Surgery, Anesthesia and Intensive Care*. 2023;13(3):443–446. DOI: <https://doi.org/10.17816/psaic1555>

收到: 12.09.2023

接受: 20.09.2023

发布日期: 28.09.2023

28 июня 2023 г. исполнилось бы 100 лет Юрию Федоровичу Исакову.

Юрий Федорович родился в г. Коврове Владимирской области 28 июня 1923 г. В 1941 г. сразу после окончания средней школы добровольцем ушел на фронт, служил в морской пехоте. Дважды был ранен. После демобилизации в 1946 г. поступил на лечебный факультет 2-го Московского государственного медицинского института им. И.В. Сталина, который окончил с отличием в 1951 г. Встреча с профессором Сергеем Дмитриевичем Терновским, предложившим Юрию Федоровичу ординатуру на кафедре детской хирургии, определила его дальнейшую судьбу. После ординатуры Юрий Федорович поступил в аспирантуру и в 1955 г. под руководством своего учителя С.Д. Терновского защитил кандидатскую диссертацию на тему: «Внутривенная и внутрикостная анестезия при операциях на конечностях у детей».

Параллельно с педагогической работой на кафедре Юрий Федорович продолжал заниматься научными исследованиями и в 1963 г. защитил докторскую диссертацию «Болезнь Гиршпрунга у детей». Научными консультантами были профессор, член-корреспондент С.Д. Терновский и профессор С.Я. Долецкий.

В 1966 г. ученый совет 2-го Московского ордена Ленина государственного медицинского института им. Н.И. Пирогова (2-й МОЛГМИ им. Н.И. Пирогова) избрал по конкурсу профессора Ю.Ф. Исакова заведующим кафедрой детской хирургии, которую он возглавлял на протяжении 40 лет. В том же году по предложению министра здравоохранения СССР академика Б.В. Петровского Ю.Ф. Исаков возглавил Главное управление учебных заведений и был назначен главным детским хирургом Министерства здравоохранения СССР. С этого момента проявился его талант организатора, ученого, педагога, блестящего врача – детского хирурга. Начался новый этап развития детской хирургии как науки и медицинской специальности. В медицинских институтах и на медицинских факультетах университетов появились новые кафедры детской хирургии. Практически во всех республиках, краях, областях и крупных городах Советского Союза открылись детские хирургические отделения, которые фактически стали центрами детской хирургии. В 1973 г. на базе кафедры детской хирургии 2-го МОЛГМИ им. Н.И. Пирогова при Детской городской клинической больнице № 13 им. Н.Ф. Филатова приказом министра здравоохранения был организован Всесоюзный центр детской хирургии, анестезиологии и реаниматологии.

В сферу научных интересов профессора Ю.Ф. Исакова постоянно входили самые современные, новаторские направления развития детской хирургии. В лечении детей с хирургическими болезнями применялись энергии лазеров, магнитов, ультразвука, низких температур, разрабатывались и внедрялись активные методы детоксикации, гипербарической оксигенации. Особое внимание Юрий Федорович уделил гнотобиологической изоляции

как местной, так и общей, проводились операции в условиях гнотобиологической операционной. Все достижения научно-технического прогресса и развития детской анестезиологии и интенсивной терапии использовались для развития важнейших направлений детской хирургии: хирургия новорожденных, торакальная и абдоминальная хирургия, колопроктология, урология-андрология. Постоянное стремление Юрия Федоровича к новому предопределило разработку и применение в практической медицине высокотехнологических методов хирургического лечения — реконструктивные и пластические операции с применением оптических преобразователей и микрохирургической техники, рентгенэндоваскулярные операции, трансплантация почек, в том числе ауто трансплантация почек. Сотрудниками клиники академика Ю.Ф. Исакова разработаны и внедрены в практику методы хирургического лечения коротких стриктур пищевода, стенозов глотки, трахеи и бронхов, различные сосудистые аномалии при портальной гипертензии, малоинвазивной коррекции деформаций грудной клетки. Значительный вклад внесен в развитие эндоскопической детской хирургии в стране — диагностическая и оперативная лапаро-, торако- и артроскопия. Традиционно на кафедре уделяется много внимания врожденным и приобретенным заболеваниям костей и суставов с применением электростимуляции, биокомпозиционных пластических материалов, рационального металлоостеосинтеза. Ю.Ф. Исаков автор более 400 научных работ, в их числе 23 руководства и монографии, 8 учебников и учебных пособий. Под личным руководством Ю.Ф. Исакова защищены 71 кандидатская и 20 докторских диссертаций. Он соавтор 12 авторских изобретений. В течение 40 лет на кафедре, руководимой профессором Ю.Ф. Исаковым, защищено более 390 диссертаций, из них 72 докторских.

Правительство высоко оценило профессиональные заслуги Юрия Федоровича. В 1971 г. он был избран членом-корреспондентом, а в 1975 г. — действительным членом Академии медицинских наук СССР. С 1981 г. Юрий Федорович — заместитель министра здравоохранения СССР. В 1989 г. он избран и в 1994 г. переизбран вице-президентом Российской Академии медицинских наук, в последние годы академик Ю.Ф. Исаков являлся Советником Президиума медицинского отдела Российской академии наук. С 1993 г. в течение 10 лет Юрий Федорович был председателем Бюро Научного Совета по детской хирургии Минздрава РФ и РАМН.

В 1973 г. Юрию Федоровичу присвоено почетное звание «Заслуженный деятель науки РСФСР». Он лауреат академических премий: имени С.И. Спасокукоцкого АМН СССР (1977), имени С.Д. Терновского (1996) и имени Н.И. Пирогова РАМН (2004). Фундаментальные исследования Ю.Ф. Исакова в области детской хирургии в 1979 и 1985 гг. отмечены Государственными премиями СССР. В 1995 г. он становится лауреатом Премии Правительства Российской Федерации, а в 1999 г. — лауреатом

Государственной премии РФ. В 2004 г. Ю.Ф. Исакову присуждена национальная премия «Призвание» — за верность профессии, а в 2006-м он становится лауреатом международной премии «Профессия — жизнь» и лауреатом премии имени академика А.Н. Бакулева Научного центра сердечно-сосудистой хирургии РАМН. В 2007 г. Национальный медико-хирургический центр им. Н.И. Пирогова награждает Юрия Федоровича медалью имени академика Б.В. Петровского. Академик РАМН Ю.Ф. Исаков избран почетным профессором Российского научного центра хирургии РАМН, почетным профессором и почетным заведующим кафедрой детской хирургии Российского национального исследовательского медицинского университета им. Н.И. Пирогова, почетным членом Российской ассоциации специалистов перинатальной медицины.

Высокие государственные награды Юрия Федоровича Исакова фронтовика: орден «Отечественной войны» I степени, медали «За отвагу», «За оборону Ленинграда», «За победу над Германией». Награды врача-хирурга, ученого, педагога и организатора здравоохранения: ордена «Знак Почета», «Трудового Красного Знамени», «Дружбы народов», «Октябрьской революции», «За заслуги перед Отечеством» II и III степени.

По инициативе Ю.Ф. Исакова была создана наша профессиональная организация, которая объединила детских хирургов не только России, но и стран бывшего СССР. В 1992 г. на Учредительном собрании Ю.Ф. Исаков был избран Председателем Президиума Российской Ассоциации детских хирургов (РАДХ), которой руководил в течение 23 лет. В настоящее время в составе Ассоциации

1263 члена, среди них детские хирурги из Азербайджана, Армении, Беларуси, Казахстана, Киргизии, Таджикистана, Узбекистана. Открыты 52 региональных отделения РАДХ. При Ассоциации плодотворно функционирует Научный совет, состоящий из авторитетных ученых детских хирургов, онкологов, ортопедов-травматологов, урологов-андрологов, анестезиологов-реаниматологов. В состав Совета входят проблемные комиссии и экспертные комиссии, обеспечивающие координацию научных исследований членов РАДХ, экспертизу научных работ, публикаций, руководств и монографий.

По инициативе Юрия Федоровича РАДХ стала соучредителем двух журналов — «Детская хирургия», главным редактором которого он был с 1997 г., и «Российский вестник детской хирургии, анестезиологии и реаниматологии», председателем редакционного совета которого он был с 2010 г. В первом номере нового журнала в обращении к читателям Ю.Ф. Исаков писал: «Учитывая широту задач, решаемых в рамках нашей специальности, одного журнала недостаточно. Новый журнал объединит не только детских хирургов, но и всех специалистов, занимающихся лечением детей с хирургической патологией».

По большому счету можно сказать, что Ю.Ф. Исаков создал тот прочный фундамент, на котором прогрессивно начала развиваться наша специальность. Уход Юрия Федоровича из жизни в 2016 г. стал огромной человеческой потерей не только для его родных и учеников, но и для всех, кто хотя бы один раз общался с ним. Огромный вклад Юрия Федоровича в развитие детской хирургии. Его нет, но дело его живет и продолжается.

## ОБ АВТОРЕ

**Олег Сергеевич Горбачев**, канд. мед. наук, профессор кафедры детской хирургии; секретарь Президиума РАДХ; адрес: Россия, 123001, Москва, ул. Садовая-Кудринская, д. 15; eLibrary SPIN: 1879-0146; e-mail: raps@telemednet.ru

## AUTHOR' INFO

**Oleg S. Gorbachev**, MD, Cand. Sci. (Med.), professor of Department of pediatric surgery; secretary of the RAPS; address: 15 Sadovaya-Kudrinskaya st., Moscow, 123001, Russia; eLibrary SPIN: 1879-0146; e-mail: raps@telemednet.ru

DOI: <https://doi.org/10.17816/psaic1557>

## Памяти Владимира Борисовича Турковского (21.01.1957 – 21.08.2023)

Д.А. Морозов<sup>1, 2</sup>, С.Ю. Городков<sup>3</sup>

<sup>1</sup> Научно-исследовательский институт педиатрии и детской хирургии им. акад. Ю.Е. Вельтищева, Российский национальный исследовательский медицинский университет им. Н.И. Пирогова, Москва, Россия;

<sup>2</sup> Первый Московский государственный медицинский университет им. И.М. Сеченова (Сеченовский Университет), Москва, Россия;

<sup>3</sup> Саратовский государственный медицинский университет им. В.И. Разумовского, Саратов, Россия



### АННОТАЦИЯ

Информация о профессиональной биографии ушедшего из жизни детского хирурга Владимира Борисовича Турковского.

**Ключевые слова:** некролог; детская хирургия; В.Б. Турковский.

### Как цитировать

Морозов Д.А., Городков С.Ю. Памяти Владимира Борисовича Турковского (21.01.1957 – 21.08.2023) // Российский вестник детской хирургии, анестезиологии и реаниматологии. 2023. Т. 13, № 3. С. 447–449. DOI: <https://doi.org/10.17816/psaic1557>

## In memory of Vladimir B. Turkovsky

Dmitry A. Morozov<sup>1, 2</sup>, Sergey Yu. Gorodkov<sup>3</sup>

<sup>1</sup> Veltishchev Research and Clinical Institute for Pediatrics, Pirogov Russian National Research Medical University, Moscow, Russia;

<sup>2</sup> I.M. Sechenov First Moscow State Medical University (Sechenov University), Moscow, Russia;

<sup>3</sup> V.I. Razumovskiy Saratov State Medical University, Saratov, Russia

### ABSTRACT

Information about the professional biography of the deceased pediatric surgeon Vladimir B. Turkovsky.

**Keywords:** obituary; pediatric surgery; Vladimir B. Turkovsky.

### To cite this article

Morozov DA, Gorodkov SYu. In memory of Vladimir B. Turkovsky. *Russian Journal of Pediatric Surgery, Anesthesia and Intensive Care*. 2023;13(3):447–449. DOI: <https://doi.org/10.17816/psaic1557>

Рукопись получена: 03.09.2023  
Received: 03.09.2023

Рукопись одобрена: 20.09.2023  
Accepted: 20.09.2023

Опубликована: 28.09.2023  
Published: 28.09.2023

DOI: <https://doi.org/10.17816/psaic1557>

# 纪念Vladimir Borisovich Turkovsky (1957年1月21日–2023年8月21日)

Dmitry A. Morozov<sup>1, 2</sup>, Sergey Yu. Gorodkov<sup>3</sup>

<sup>1</sup> Veltishchev Research and Clinical Institute for Pediatrics, Pirogov Russian National Research Medical University, Moscow, Russia;

<sup>2</sup> I.M. Sechenov First Moscow State Medical University (Sechenov University), Moscow, Russia;

<sup>3</sup> V.I. Razumovskiy Saratov State Medical University, Saratov, Russia

## 简评

本文章提供关于已故小儿外科医生Vladimir Borisovich Turkovsky的职业生传记信息。

**关键词:** 讣告; 儿童外科学; V.B.Turkovsky。

## 引用本文

Morozov DA, Gorodkov SYu. 纪念Vladimir Borisovich Turkovsky (1957年1月21日–2023年8月21日). *Russian Journal of Pediatric Surgery, Anesthesia and Intensive Care*. 2023;13(3):447–449. DOI: <https://doi.org/10.17816/psaic1557>

收到: 03.09.2023

接受: 20.09.2023

发布日期: 28.09.2023



21 августа 2023 г. ушел из жизни один из ведущих детских хирургов Саратова — Владимир Борисович Турковский, заслуженный врач Российской Федерации, доцент кафедры детской хирургии Саратовского государственного медицинского университета им. В.И. Разумовского, заведующий детским травматологическим отделением Университетской клинической больницы № 1 им. акад. С.Р. Миротворцева.

В.Б. Турковский родился 21 января 1957 г. в Крыму в семье военного. Его детство и юность прошли в Саратовской области. Родители привили сыну любовь к труду, к Родине, увлечение природой и охотой. В 1974 г. он поступил на педиатрический факультет Саратовского медицинского института, который окончил в 1980 г. и начал свою трудовую деятельность в должности врача клиники детской хирургии Клинической больницы № 3 Саратовского медицинского института. В 1985 г. В.Б. Турковский стал ассистентом кафедры хирургии детского возраста.

В 1994 г. Владимир Борисович под руководством профессора В.Ф. Горяинова выполнил кандидатскую диссертацию «Лечение переломов внутреннего надмыщелка и головчатого возвышения плечевой кости у детей» и блестяще защитил ее в диссертационном совете Института им. Р.Р. Вредена (Ленинград). В 2002 г. В.Б. Турковский был избран на должность доцента кафедры хирургии детского возраста, в 2004 г. ему присвоено ученое звание доцента.

Владимир Борисович автор 52 научных работ и трех патентов на изобретения. Он успешно совмещал преподавательскую работу с лечебной, являясь с 1996 г. заведующим детским травматолого-ортопедическим отделением, а также травматологическим пунктом клиники детской хирургии, консультируя и оперируя тысячи детей в год.

Весь трудовой путь Владимира Борисовича — пример абсолютно преданного самозабвенного отношения к детской хирургии, полной самоотдачи и высокой порядочности. Он являлся детским хирургом широкого кругозора, высочайшего технического уровня и фундаментальной подготовки, имел высшую квалификационную категорию по специальности «детская хирургия», «травматология и ортопедия», выполнял до 250 самых сложных операций в год. Изначально, отвечая в клинике за хирургию новорожденных, Владимир Борисович вывел на совершенно новый уровень хирургию атрезии пищевода, врожденной кишечной непроходимости. В конце XX в. были годы, когда его усилиями удавалось спасти всех новорожденных с атрезией пищевода, с каждым из которых он буквально жил в клинике, не уходя домой неделями.

В.Б. Турковским была разработана и внедрена миниинвазивная методика компрессионного остеосинтеза при наиболее сложных повреждениях костей у детей, в том числе

при множественной и сочетанной травме. Эта методика, хорошо известная хирургам России и получившая поддержку ведущих специалистов страны, неоднократно удостоивалась пристального внимания зарубежных коллег. Область применения методики за годы значительно расширилась — Владимиром Борисовичем был с успехом внедрен оригинальный чрезочаговый компрессионный остеосинтез переломов локтевого отростка, косых переломов большеберцовой и плечевой костей, лодыжек голени, мыщелков бедра, варусной деформации плечевой кости, чрез- и надмыщелковых переломов плечевой кости. Это позволило в 2–2,5 раза сократить сроки лечения таких детей. Владимир Борисович неоднократно выступал с научными докладами на Российских конференциях и симпозиумах детских травматологов России.

В.Б. Турковский уделял много внимания популяризации знаний по детской травматологии, организационной работе. В 2005 г. на основе системного анализа лечения тысяч детей им было составлено информационное письмо для хирургов, травматологов «Ошибки при лечении переломов у детей», после чего количество ошибок при переломах костей, обрывающих локтевой сустав, в Саратовской области снизилось в разы. Владимир Борисович активно участвовал в работе Российской ассоциации детских хирургов, содействуя совершенствованию специализированной травматологической помощи детям в Саратовской области и Поволжье. В 2007–2008 гг. совместно с ассоциацией «Православные врачи» он принимал участие в благотворительной акции «Здоровый ребенок», неоднократно выезжал в отдаленные районы Саратовской области, консультируя 70–80 детей в день.

Владимир Борисович создал высокопрофессиональный коллектив детских хирургов-травматологов, в котором сложилась творческая атмосфера и единство научно-методологических подходов к лечению пациентов, подготовил многих учеников. В 2003 г. за большой научно-практический вклад в развитие детской хирургии В.Б. Турковский был награжден знаком «Отличнику Здравоохранения». В 2010 г. Указом Президента Российской Федерации Владимиру Борисовичу было присвоено Почетное звание «Заслуженный врач Российской Федерации» за вклад в развитие детской хирургии, внедрение новых технологий в практическое здравоохранение, подготовку врачебных кадров.

Владимир Борисович был искренним и открытым человеком, настоящим гражданином, всем сердцем любящим Россию и людей. Его уход для клиники и кафедры — гораздо больше, нежели потеря профессионала высочайшего уровня. Он был настоящей душой всего коллектива многие десятилетия, стержнем своего славного рода!

## ОБ АВТОРАХ

**Дмитрий Анатольевич Морозов**, д-р мед. наук, профессор, главный детский хирург Минздрава России; директор; заведующий кафедрой детской хирургии и урологии-андрологии им. Л.П. Александрова; ORCID: 0000-0002-1940-1395; eLibrary SPIN: 8779-8960; e-mail: damorozov@list.ru

**Сергей Юрьевич Городков**, канд. мед. наук, доцент кафедры хирургии детского возраста Саратовского государственного медицинского университета им. В.И. Разумовского, ORCID: 0000-0001-9281-6872; eLibrary SPIN: 2458-6382; e-mail: meduniv@sgmu.ru

## AUTHOR'S INFO

**Dmitry A. Morozov**, MD, Dr. Sci. (Med.), professor; chief pediatric surgeon of the Ministry of Health of Russia; director; head of the Department of L.P. Alexandrov; ORCID: 0000-0002-1940-1395; eLibrary SPIN: 8779-8960; e-mail: damorozov@list.ru

**Sergey Y. Gorodkov**, Cand.Sci. (Med.), Associate Professor of the Department of Pediatric Surgery, V.I. Razumovsky Saratov State Medical University, ORCID: 0000-0001-9281-6872; eLibrary SPIN: 2458-6382; e-mail: meduniv@sgmu.ru