

DOI: <https://doi.org/10.17816/psaic976>

Оригинальное исследование



# Ультразвуковые технологии в диагностике, лечении и реабилитации детей с перекрутом яичка

С.Ю. Комарова<sup>1,2</sup>, Н.А. Цап<sup>1,2</sup>, И.А. Карачев<sup>2</sup><sup>1</sup> Уральский государственный медицинский университет, Екатеринбург, Россия;<sup>2</sup> Детская городская клиническая больница № 9, Екатеринбург, Россия

**Цель исследования** — улучшить диагностику перекрута яичка у детей для выбора дифференцированной тактики лечения, определить критерии эффективности консервативной и оперативной деторсии яичка.

**Материалы и методы.** Клинический материал за период 2010–2020 гг. включает 110 детей с перекрутом яичка. Преобладало поражение левого яичка — 64 % случаев. Максимально часто перекрут яичка возникает в возрастной группе от 12 до 14 лет — 50 % детей. Время от начала заболевания до обращения за медицинской помощью составляло от 1,5 ч до 11 дней: менее 6 ч — 41,8 % детей, спустя 6–12 ч — 13,6 %, через 12–24 ч — 11 %, и более чем через 24 ч обратились 33,6 % мальчиков и подростков. Протокол диагностики, лечения и реабилитации всех детей включал различные методики ультразвукового исследования органов мошонки.

**Результаты.** Проведенный анализ показал отсутствие достоверных критериев перекрута яичка, выявляемых в ранние сроки (61–100 %): спиралевидный ход семенных сосудов — 63,9 %, изменение положения яичка — 19,8 %, увеличение объема яичка и придатка — 98,3 %, изменение формы яичка и невозможность вывести его полюсы — 47,5 %, гидроцеле — 67,2 %. Показатель ложноотрицательных результатов ультразвукового исследования органов мошонки достигает 40 %. Консервативная навигационная деторсия выполнена 39 (35,5 %) мальчикам и подросткам в ранние сроки заболевания. Установлены ультразвуковые критерии эффективности консервативной деторсии, основной из них — нормализация кровотока в яичке (100 %). Оперативное лечение выполнено 71 (64,5 %) пациенту с перекрутом яичка.

**Заключение.** Соблюдение протокола диагностики, лечения и реабилитации детей разных возрастных групп с перекрутом яичка позволило определить адекватную экстренную лечебную тактику и последующее наблюдение. Наиболее часто ультразвуковую дифференциальную диагностику проводят с перекрутом гидатиды яичка, воспалительными заболеваниями органов мошонки. Информативность ультразвуковых методик составила 60 %.

**Ключевые слова:** перекрут яичка; диагностика; ультразвуковое исследование; лечение; дети.

## Как цитировать:

Комарова С.Ю., Цап Н.А., Карачев И.А. Ультразвуковые технологии в диагностике, лечении и реабилитации детей с перекрутом яичка // Российский вестник детской хирургии, анестезиологии и реаниматологии. 2021. Т. 11, № 3. С. 351–358. DOI: <https://doi.org/10.17816/psaic976>

DOI: <https://doi.org/10.17816/psaic976>

Original Study Article

# Ultrasound technologies in the diagnosis, treatment, and rehabilitation of children with testicular torsion

Svetlana Yu. Komarova<sup>1,2</sup>, Natalya A. Tsap<sup>1,2</sup>, Il'ya A. Karachev<sup>2</sup><sup>1</sup> Urals State Medical University, Ekaterinburg, Russia;<sup>2</sup> Children's City Clinical Hospital No. 9, Ekaterinburg, Russia

**AIM:** This study improves the diagnosis of testicular inversion in children to select different treatment strategies by determining the effectiveness of conservative and surgical testicular detorsion criteria.

**MATERIALS AND METHODS:** The clinical data from 2010 to 2020 included 110 children with testicular torsion. In 64% of cases, the left testicle predominated. Testicular torsion occurred in 50% of children in the 12- to 14-year-old age group. The time from disease onset to seeking medical help ranged from 1.5 hours to 11 days. It was less than 6 hours in 41.8% of children, from 6 to 12 hours in 13.6% of boys, 12 to 24 hours in 11% of patients, and more than 24 hours in 33.6% of boys and adolescents. The protocol for the diagnosis, treatment and rehabilitation of all children included various techniques for ultrasound examination of the scrotal organs.

**RESULTS:** The analysis showed the absence of reliable criteria for detecting testicle torsion in the early periods (61%–100%): spiral course of the spermatic vessels (63.9%), change in the position of the testicle (19.8%), increase in the volume of the testicle and appendage (98.3%), a change in testicle shape and the inability to withdraw its poles (47.5%), and a hydrocele (67.2%). The index of false-negative results of the ultrasound scan of the scrotal organs reaches 40%. Conservative navigation detorsion was performed in 39 (35.5%) boys and adolescents during the early disease stages. The ultrasound criteria for the effectiveness of conservative detorsion were established. The main criteria normalized blood flow in the testis (100%). Surgical treatment of testicular inversion was performed in 71 (64.5%) boys and adolescents.

**CONCLUSIONS:** Compliance with the protocol for diagnosing, treating, and rehabilitating children in different age groups with testicular torsion allowed us to determine adequate emergency treatment strategies and follow-up. An ultrasound differential diagnosis is performed with testicular hydatid torsion and inflammatory diseases of the scrotal organs. The informativeness of the ultrasound methods amounted to 60%.

**Keywords:** testicular torsion; diagnosis; ultrasound; treatment; children.

## To cite this article:

Komarova SYu, Tsap NA, Karachev IA. Ultrasound technologies in the diagnosis, treatment, and rehabilitation of children with testicular torsion. *Russian Journal of Pediatric Surgery, Anesthesia and Intensive Care*. 2021;11(3):351–358. DOI: <https://doi.org/10.17816/psaic976>

Received: 30.06.2021

Accepted: 11.08.2021

Published: 10.09.2021

## ВВЕДЕНИЕ

Острые заболевания органов мошонки (ОЗОМ) у детей представляют одну из самых опасных ситуаций для детского хирурга. Сложность дифференциальной диагностики, возрастные особенности проявления местной симптоматики могут привести к несвоевременной диагностике самого грозного заболевания — перекрута яичка. По данным литературы, частота встречаемости перекрута яичка составляет от 10 до 15 % всех ОЗОМ [1–3].

Тщательный сбор анамнеза и подробное физикальное обследование помогают заподозрить перекрут яичка. Промедления в диагностике перекрута яичка и неадекватная терапия приводят к необратимой ишемии и атрофии яичка. Сложность дифференциальной диагностики ОЗОМ, трудности проведения исследования в разных возрастных группах диктуют разработку и систематизацию ультразвуковых критериев для уточнения или исключения перекрута яичка у детей [2, 3].

Внедрение в широкую клиническую практику инновационных ультразвуковых диагностических технологий в неотложной хирургии детского возраста во многом изменило понимание и дальнейшую тактику в лечении при ОЗОМ у детей разного возраста. Появилась возможность, особенно у детей раннего возраста, уточнения диагноза и его объективного доказательства [4, 5, 6].

Высокие показатели диагностической эффективности ультразвукового исследования (УЗИ) при подозрении на перекрут яичка во многом зависят от знания и умения врача сканировать пахово-мошоночную область и использования современной высокоразрешающей ультразвуковой техники. Появление в клинике ультразвуковых приборов нового поколения, оснащенных высокочастотными датчиками, разработка новых методологических приемов сделали доступной визуализацию всех анатомических структур мошонки [2, 4]. Дифференцированный подход к лечению детей с перекрутом яичка стал возможен с применением современных исследований (цветного и энергетического доплеровского картирования), определяющих состояние яичка и семенного канатика [1, 5, 7].

Большое значение имеет быстрое восстановление кровотока к яичку. Многими авторами отмечается решающий срок от 4 до 6 ч, когда восстановление паренхимы яичка возможно до 90 %. При сроках более 6–12 ч возможность восстановления уменьшается до 50 %. И, как правило, менее 10 %, если продолжительность заворота составляет 24 ч и более [1, 2, 7, 8]. Доплеровское УЗИ служит в качестве объективного доказательства как наличия перекрута и возникшей вследствие этого ишемии яичка, так и реваскуляризации яичка при выполнении консервативной ручной деторсии [2, 7, 8].

Данные литературы свидетельствуют, что в настоящее время не разработаны четкие ультразвуковые критерии диагностики перекрута яичка, требует

уточнения принятая хирургическая тактика. Не описана интраоперационная доплерографическая диагностика восстановления или отсутствия кровотока яичка после операционной деторсии. Нет также данных по динамическому наблюдению изменений ультразвуковых признаков компроментированной гонады в послеоперационном периоде [3, 4, 6, 9, 10]. Использование современных технологий позволяет объективизировать выбор консервативных и оперативных способов лечения. Неинвазивность и безопасность УЗИ органов мошонки лежит в основе длительного динамического наблюдения за состоянием яичка в послеоперационном периоде [10].

*Цель исследования* — улучшить диагностику перекрута яичка у детей для выбора дифференцированной тактики лечения, определить критерии эффективности консервативной и оперативной деторсии яичка.

## МАТЕРИАЛЫ И МЕТОДЫ

Основой работы было проведение открытого проспективного и ретроспективного исследования клинического материала с использованием статистических и аналитических методик. Критерии включения: мальчики и подростки в возрасте от 6 мес. до 18 лет с перекрутом яичка. Критериями исключения послужили пациенты с иными острыми заболеваниями органов мошонки.

Исследование проводилось в два этапа за 10-летний период. На первом (стационарном) этапе проведена оценка достоверности ультразвуковых признаков перекрута яичка в условиях экстренной диагностики, при выполнении лечебных мероприятий по ликвидации перекрута в виде консервативной деторсии гонады и при оперативном лечении ребенка. На втором (амбулаторном) этапе — динамическое клиническое наблюдение и ультразвуковой контроль анато-функционального состояния компроментированной гонады.

Статистическая обработка данных включала в себя исследование выборки объемом 110 наблюдений. Каждое наблюдение содержало переменные качественные признаки и непрерывные количественные. Достоверными считали результаты, соответствующие уровню значимости  $p \leq 0,05$ . Проведена этическая экспертиза, предложенные технологии обследования детей с перекрутом яичка одобрены этическим комитетом Детской городской клинической больницы № 9 Екатеринбурга.

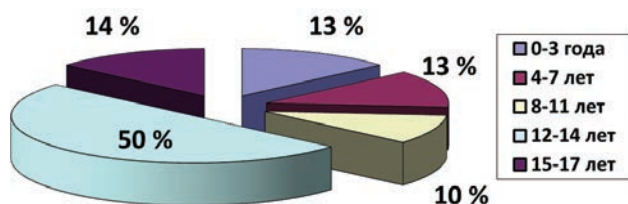
Исследование проводили на ультразвуковых аппаратах Medison Sonoace X8 и Philips HD15 с использованием широкополосных линейных датчиков с частотой сканирования 5–12 МГц в серошкальном режиме, а также методом цветового и энергетического доплеровского картирования, импульсно-волновой доплерографии. Ребенок во время обследования находился в положении лежа на спине со слегка согнутыми и разведенными ногами и в положении стоя. Сканирование органов мошонки выполняли в В-режиме и определяли размеры (длину,

ширину, толщину), объем (длина × ширина × толщина × 0,523), форму, экзогенность и однородность структуры яичка и придатка. С помощью цветовой доплерографии (ЦДК) оценивали степень васкуляризации яичка по количеству сосудистых сигналов, а также структуру паренхимы яичка в серошкальном спектре по индексу среднего значения серого (СЗС) — гистограмма. При импульсно-волновой доплерографии изучали абсолютные (пиковая систолическая и конечная диастолическая скорость кровотока) и относительные количественные показатели (индекс резистентности). Яичковые сосуды (артерии и вены) оценивали в проекции семенного канатика и около придатка; паренхиматозный кровоток определялся в проекции ткани яичка. При статистической обработке результатов исследования оценивали критерии информативности метода: чувствительность, специфичность, точность метода. Качественные признаки описывали простым указанием количества пациентов и доли (в процентах).

## РЕЗУЛЬТАТЫ

Для определения оптимальной тактики лечения проведен про- и ретроспективный анализ историй болезни мальчиков и подростков с перекрутом яичка. Клинический материал исследуемого периода 2010–2020 гг. включает 110 детей с перекрутом яичка, что составило 11,1 % всех мальчиков и подростков с ОЗОМ, пролеченных в клинике детской хирургии. Преобладало поражение левого яичка — 64 % случаев. Указано, что максимально часто перекрут яичка возникает в возрастной группе от 12 до 14 лет — 50 % детей (рис. 1). Время от начала заболевания до лечения от 1,5 ч до 11 дней. По срокам поступления в стационар наибольшую долю в структуре временного критерия занимает раннее обращение — менее 6 ч — 46 (41,8 %) детей, спустя 6–12 ч — 15 (13,6 %), через 12–24 ч — 12 (11 %), более 24 ч — 37 (33,6 %) мальчиков и подростков.

Налицо фактор риска негативного воздействия на репродуктивное здоровье: более половины детей (58,5 %) обратились позже 6 ч. В 80 % случаев перекрут яичка возник на фоне полного здоровья без провоцирующих факторов и сопровождался основной жалобой — боль в области яичка. Объективно определялась болезненность яичка, отек и гиперемия мошонки. В экстренном



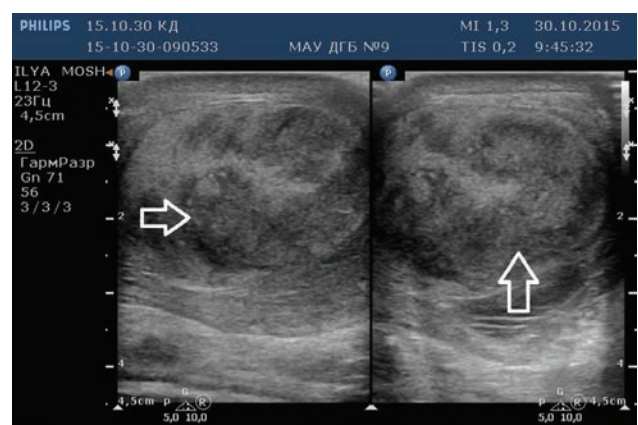
**Рис. 1.** Распределение детей с перекрутом яичка по возрасту  
**Fig. 1.** The distribution of children with testicular torsion by age

порядке проводилось УЗИ органов мошонки всем детям. Однако при выполнении консервативной деторсии у 22 (56,4 %) мальчиков и подростков выполняли ультразвуковой контроль манипуляции только после ее выполнения, у 17 (43,6 %) — навигационную деторсию под контролем УЗИ.

При установлении диагноза «острое заболевание органов мошонки» проводилась ультразвуковая диагностика и выявлялись симптомы, характерные для перекрута яичка. В одном случае через 12 ч от появления болевого синдрома зафиксировано увеличение яичка в размерах, округлая форма, неправильное положение в мошонке, снижение экзогенности, неоднородная структура, умеренное скопление жидкости, снижение кровотока (рис. 2). В другом случае — отсутствие кровотока в паренхиме яичка, симптом «улитки» — спиралевидный ход семенного канатика (рис. 3). При доплерографии — кровоток яичка замедляется или отсутствует (рис. 4). Скоростные показатели артериального кровотока резко снижены или отсутствуют. А показатели сопротивления (индекс резистентности) при сохранном минимальном кровотоке резко повышены.

При использовании критерия гистограммы (структура паренхимы яичка) отмечалось снижение от 78 до 51 среднего значения серого за счет отека и увеличения объема яичка.

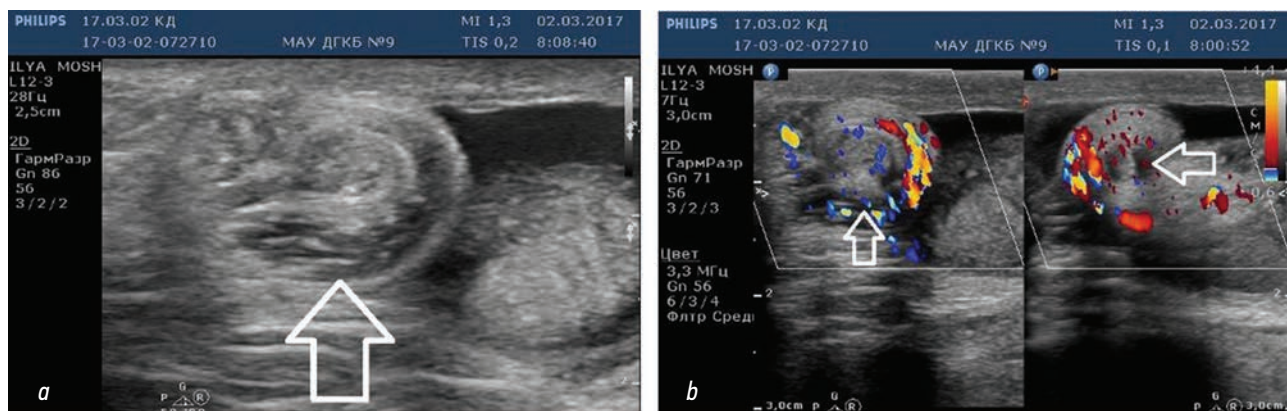
На основании сравнительного анализа заключений УЗИ и корреляционной связи этих заключений с клиническим диагнозом «заворот яичка» были установлены результаты, представленные в таблице. Исходным правильным диагнозом для выполнения УЗИ органов мошонки был ОЗОМ. Ультразвуковую дифференциальную диагностику проводили с перекрутом гидатиды яичка, орхоэпидидимитом, ущемленной паховой грыжей.



**Рис. 2.** Мальчик П., 14 лет. Перекрут левого яичка. 12 ч от начала развития заболевания. Стрелка указывает: увеличение размеров, округлая форма, неоднородность структуры за счет чередования эхогенных и гипозоногенных участков

**Fig. 2.** Boy P., 14 years old. Left testicle torsion. At 12 hours from disease onset. The arrow indicates: an increase in size, rounded shape, and heterogeneous structure due to the alternation of echogenic and hypoechoic areas





**Рис. 3.** Мальчик К., 9 лет. Перекрут правого яичка. 16 ч от начала развития заболевания: *a* — В-режим. Стрелка указывает: спиралевидный ход структур семенного канатика; *b* — цветовой доплеровское картировании. Стрелка указывает: спиралевидный ход сосудов семенного канатика, усилен сосудистый рисунок (венозное полнокровие)

**Fig. 3.** Boy K., nine years old. Right testicle torsion. At 16 hours from the onset of the disease: (*a*) in B-mode. The arrow indicates: a spiral course of the structures of the spermatic cord; (*b*) with doppler color flow mapping. The arrow indicates: the spiral course of the vessels of the spermatic cord and enhanced vascular pattern (venous plethora)

Как видно из таблицы, наиболее часто дифференциальную диагностику проводили с перекрутом гидатиды Морганьи яичка — 22,7 %. Заворот яичка был установлен при выполнении УЗИ органов мошонки у 60 % мальчиков и подростков.

## ОБСУЖДЕНИЕ

Проведенный анализ результатов показал отсутствие достоверных критериев, выявляемых в ранние сроки (61–100 %): спиралевидный ход семенных сосудов выявлен только у 39 (63,9 %) подростков, изменение положения яичка — у 12 (19,8 %), увеличение объема яичка и придатка — у 60 (98,3 %), изменение формы яичка и невозможность вывести его полюсы — у 29 (47,5 %), гидроцеле — у 41 (67,2%) пациента. Структура яичка: однородная — 47 (77 %), неоднородная — 14 (23 %). Эхогенность яичка: повышена — 21 (34,4 %), обычная — 23 (37,7 %), снижена — 17 (27,9 %). Показатель ложноотрицательных результатов УЗИ органов мошонки достигает 40 % в ранние сроки заболевания, что не должно уводить детского хирурга от ведущего принципа диагностики — «clinica per prima». Несмотря на высокий уровень ложноотрицательных заключений необходимо выполнение УЗИ органов мошонки у детей с подозрением на перекрут яичка, что позволит наращивать опыт достоверности и своевременности диагностики этого грозного заболевания.

Консервативная навигационная деторсия яичка выполнена 39 (35,5 %) мальчикам и подросткам в ранние сроки заболевания. Показаниями к консервативной деторсии считаем срок заболевания до 12 ч и отсутствие воспалительных изменений тканей мошонки. Проводить УЗИ органов мошонки и выполнять деротационную манипуляцию с этапной оценкой состояния сосудов семенного канатика необходимо непосредственно в кабинете ультразвуковой диагностики.

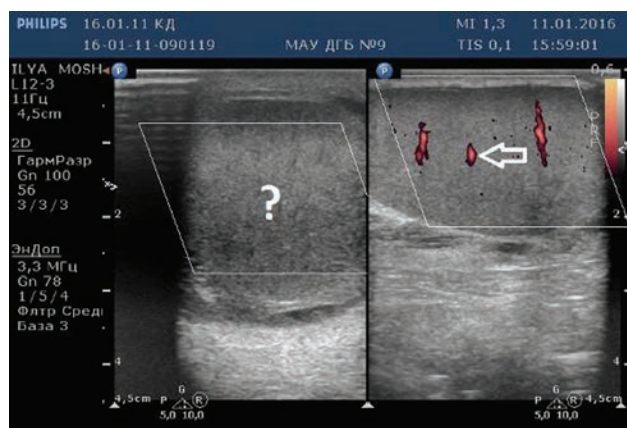**Таблица.** Структура ультразвуковых заключений у детей с клиническим диагнозом перекрута яичка

**Table.** The structure of sonographic findings in children with a clinical diagnosis of testicular volvulus

Заключение УЗИ органов мошонки	Количество пациентов (n = 110)	%
Перекрут гидатиды яичка	25	22,7
Орхоэпидимит	15	13,6
Ущемленная паховая грыжа	4	3,6
Заворот яичка	66	60,0

Примечание.  $p < 0,05$ .

Note.  $p < 0,05$ .



**Рис. 4.** Мальчик Ю., 13 лет. Перекрут левого яичка. 19 ч от начала развития заболевания. В В-режиме: спиралевидный ход структур семенного канатика. Увеличение размеров, округлая форма, умеренно выраженная неоднородность структуры (?). При цветовом (энергетическом) доплеровском картировании: отсутствие сосудистого рисунка (стрелка)

**Fig. 4.** Boy Y., 13 years old. Left testicle torsion. At 19 hours from disease onset. In B-mode: a spiral course of the structures of the spermatic cord. An increase in size, rounded shape and moderately pronounced heterogeneity of the structure (?). With Doppler color flow mapping: the avascular pattern is absent (the arrow)

После проведения консервативной деторсии определяется клиническая эффективность манипуляции, подтверждаемая контрольным УЗИ органов мошонки. Клиническими критериями ликвидации перекрута яичка считаем: 1) опускание яичка в полость мошонки; 2) удлинение семенного канатика; 3) прекращение болевых ощущений в области половой железы. Ультразвуковые критерии эффективной консервативной деторсии обладают еще большей достоверностью: 1) округлое, подтянутое яичко определяется в полости мошонки и имеет свою нормальную ось, определяются полюса яичка (83,3 %); 2) уменьшение неоднородности или полная нормализация (57 %) неоднородной эхоструктуры яичка и придатка; 3) нормализация кровотока в яичке (100 %); 4) восстановление нормальных показателей кровотока в семенных сосудах (83,3 %). В экстренной андрологии предлагаемая тактика позволяет объективизировать эффективность консервативной деторсии яичка.

После завершения манипуляции консервативной деторсии мальчики госпитализировались для проведения отсроченной оперативной фиксации яичка. У 6 (15,4 %) подростков навигационная деторсия была неэффективна, в связи с чем были установлены показания к проведению оперативной ревизии органов мошонки.

Хирургическое лечение выполнено у 71 (64,5 %) пациента: из них у 65 (91,5 %) больных показания к оперативному лечению установлены при поступлении, у 6 (8,5 %) мальчиков — после неэффективной консервативной деторсии. Оперативную деторсию проводят как в ранние (при невозможности выполнить консервативную деторсию), так и в поздние сроки заболевания. Выполняется мошоночный или паховый доступ (при завороте неопустившегося яичка), далее проводится ревизия с определением степени перекрута яичка и констатацией макроскопической картины нарушения кровоснабжения ткани яичка, после интраоперационной ручной деторсии проводится повторная оценка жизнеспособности яичка по критериям восстановления кровотока: изменение цвета, появление сосудистого рисунка и очагов васкуляризации, наличие пульсации семенных сосудов. Установить степень перекрута яичка, согласно классификационным критериям, возможно только интраоперационно: I стадия перекрута выявлена у 10 (13,0 %) детей, II стадия — у 53 (68,8 %), III стадия — у 14 (18,2 %) мальчиков.

После проведения мероприятий по улучшению состояния кровотока — отогревание, новокаиновая блокада семенного канатика — в 59 (83,1 %) случаях яичко признано жизнеспособным. Стойкие признаки некроза яичка отмечались у 12 (16,9 %) мальчиков, гонада признана нежизнеспособной, и проведена первичная орхидэктомия.

При сомнительной жизнеспособности яичка у 6 мальчиков с перекрутом яичка III стадии при длительном

сроке заболевания (12–24 ч) было использовано интраоперационное УЗИ — ЦДК яичка, определялись одиночные сосудистые сигналы разной степени выраженности (в трансестивулярных и подоболочечных сосудах), что доказало наличие ревазуляризации паренхимы яичка у 4 мальчиков, но у 2 детей признаков ревазуляризации не отмечено, что явилось показанием к орхидэктомии. Вторичная орхидэктомия в отсроченном порядке выполнена 2 (2,6 %) пациентам, обоснованием к органосохраняющему вмешательству стала отрицательная динамика патологических изменений со стороны ткани яичка.

После выписки из стационара мальчики и подростки, перенесшие перекрут яичка, независимо от факта сохранения или удаления гонады, наблюдаются в кабинете детского уролога-андролога с проведением клинического и ультразвукового мониторинга, что позволяет контролировать ближайшие и отдаленные риски ухудшения репродуктивного здоровья (гипотрофия комприментированного яичка), проводить реабилитационные мероприятия.

## ЗАКЛЮЧЕНИЕ

В алгоритме дифференциальной диагностики перекрута яичка у мальчиков и подростков необходимо применять в экстренном порядке лучевые методики исследования: ультразвуковое исследование, ультразвуковую диагностику, цветное доплеровское картирование, гистогамму в сравнении обоих яичек.

Наиболее часто ультразвуковую дифференциальную диагностику проводят при перекруте гидатиды Морганьи, воспалительных заболеваниях органов мошонки. Чувствительность, специфичность и точность метода составляет 60 %.

Консервативная деторсия при перекруте яичка возможна только в ранние сроки — до 12 ч заболевания. Эффективность консервативной деторсии доказывается при выполнении контрольного УЗИ органов мошонки с подтверждением основных критериев жизнеспособности яичка.

При сроках перекрута яичка более 12 ч рекомендуется выполнение интраоперационного доплеровского сканирования пораженной гонады после устранения перекрута для объективизации степени нарушения кровотока в ткани яичка и выбора дифференцированной хирургической тактики.

Мальчики и подростки с ликвидированным консервативно или оперативно перекрутом яичка подлежат длительному динамическому наблюдению в кабинете детского уролога-андролога с целью клинического и ультразвукового мониторинга структурных изменений тканей яичка и придатка в виде гипо- и атрофии, что входит в группу прогностических рисков репродуктивных потерь.

## ДОПОЛНИТЕЛЬНАЯ ИНФОРМАЦИЯ / DISCLAIMERS

**Благодарности.** Авторы выражают признательность коллективу клиники детской хирургии ДГКБ № 9 Екатеринбург за внедрение в клиническую практику всех этапов научного исследования по проблеме экстренной андрологии детского возраста.

**Acknowledgments.** The authors would like to thank the staff of the Clinic of Pediatric Surgery of the Children's City Clinical Hospital No. 9 in Ekaterinburg for the clinical implementation of all stages of clinical research on emergency pediatric andrology.

**Источник финансирования.** Работа выполнена в соответствии с планом научных исследований кафедры детской хирургии ФГБОУ ВО «Уральский

государственный медицинский университет» Министерства здравоохранения Российской Федерации.

Авторы заявляют об отсутствии внешнего финансирования при проведении исследования.

**Funding source.** The research was a part of the scientific plan of the Department of Pediatric Surgery, Ural State Medical University, Ekaterinburg, Russia.

This study did not receive funding from any external sources.

**Конфликт интересов.** Авторы декларируют отсутствие явных и потенциальных конфликтов интересов, связанных с публикацией настоящей статьи.

**Competing interests.** The authors declare that they have no competing interests.

## СПИСОК ЛИТЕРАТУРЫ

1. Hegele A., Wappelhorst D., Varga Z., et al. Predictors of Spermatic Cord Torsion — Clinical Presentation and Intraoperative Disclaims // *Open Journal of Urology*. 2011. Vol. 1. No. 4. P. 81–85. DOI: 10.4236/oju.2011.14017
2. Lavalley M., Cash J. Testicular torsion: evaluation and management // *Curr Sports Med Rep*. 2005. Vol. 4. No. 2. P. 102–104. DOI: 10.1097/01.csmr.0000306081.13064.a2
3. Юсуфов А.А., Пыков М.И., Румянцева Г.Н. Методика комплексного ультразвукового исследования органов мошонки у детей // *Эффективная фармакотерапия*. 2011. № 30. С. 36–43.
4. Ольхова Е.Б., Юткина М.С. Ультразвуковая диагностика перекрута яичка у новорожденных // *Радиология-практика*. 2015. № 2. С. 14–22.
5. Кадыров З.А., Теодорович О.В., Жуков О.Б. Атлас ультразвуковой диагностики органов мошонки. М.: БИНОМ, 2018. 128 с.
6. Boettcher M., Krebs T. Clinical and sonographic features predict testicular torsion in children: a prospective study // *BJU Int*. 2013. Vol. 112. No. 8. P. 1201–1206. DOI: 10.1111/bju.12229
7. Xiang H., Han J., Ridley W.E., Ridley L.J. Snail shell sign: testicular ovarian torsion // *J Med Imaging Radiat Oncol*. 2018. Vol. 62. No. S1. P. 106. DOI: 10.1111/1754-9485.50\_12784
8. Sharp V.J., Kieran K. Testicular torsion: diagnosis, evaluation and management // *Am Fam Physician*. 2013. Vol. 88. P. 12.
9. Tekgül S., Dogan H.S., Erdem E., Hoebeke P. Guidelines on Paediatric Urology. ESPU, 2015. 14–15 p.
10. Коварский С.Л., Гуревич А.И., Захаров А.И., и др. Тактика лечения детей с перекрутом яичка на примере трех пациентов // *Репродуктивное здоровье детей и подростков*. 2021. Т. 17, № 1. С. 63–71. DOI: 10.33029/1816-2134-2021-17-1-63-71

## REFERENCES

1. Hegele A, Wappelhorst D, Varga Z, et al. Predictors of Spermatic Cord Torsion — Clinical Presentation and Intraoperative Disclaims. *Open Journal of Urology*. 2011;1(4):81–85. DOI: 10.4236/oju.2011.14017
2. Lavalley M, Cash J. Testicular torsion: evaluation and management. *Curr Sports Med Rep*. 2005;4(2):102–104. DOI: 10.1097/01.csmr.0000306081.13064.a2
3. Yusufov AA, Pykov MI, Rummyantseva GN. Metodika ul'trazvukovogo issledovaniya organov moshonki u detei. *Ehffektivnaya farmakoterapiya*. 2011;(30):36–43. (In Russ.)
4. Olkhova EB, Yutkina MS. Ultrasound diagnostic of the neonatal testicular torsion. *Radiology and practice*. 2015;(2):14–22. (In Russ.)
5. Kadyrov ZA, Teodorovich OV, Zhukov OB. *Atlas ul'trazvukovoi diagnostiki organov moshonki*. Moscow: BINOM, 2018. 128 p. (In Russ.)
6. Boettcher M, Krebs T. Clinical and sonographic features predict testicular torsion in children: a prospective study. *BJU Int*. 2013;112(8):1201–1206. DOI: 10.1111/bju.12229
7. Xiang H, Han J, Ridley WE, Ridley LJ. Snail shell sign: testicular ovarian torsion. *J Med Imaging Radia Oncol*. 2018;62(S1):106. DOI: 10.1111/1754-9485.50\_12784
8. Sharp VJ, Kieran K. Testicular torsion: diagnosis, evaluation and management. *Am Fam Physician*. 2013;88:12.
9. Tekgül S, Dogan HS, Erdem E, Hoebeke P. *Guidelines on Paediatric Urology*. ESPU, 2015. 14–15 p.
10. Kovarskiy SL, Gurevich AI, Zakharov AI, et al. Tactics of treatment of patients with testicular torsion on the example of three patients. *Pediatric and adolescent reproductive health*. 2021;17(1):63–71. (In Russ.) DOI: 10.33029/1816-2134-2021-17-1-63-71

## ОБ АВТОРАХ

**\*Светлана Юрьевна Комарова**, канд. мед. наук;  
адрес: Россия, 620028, Екатеринбург, ул. Репина, д. 3;  
ORCID: <https://orcid.org/0000-0003-2966-2887>;  
eLibrary SPIN: 9411-6025; e-mail: urokom@yandex.ru

**Наталья Александровна Цап**, д-р мед. наук, профессор;  
ORCID: <https://orcid.org/0000-0001-9050-3629>;  
eLibrary SPIN: 7466-8731; e-mail: tsapna-ekat@rambler.ru

**Илья Анатольевич Карачев**, врач ультразвуковой диагно-  
стики; eLibrary SPIN: 1059-4501; e-mail: kara4ev83@yandex.ru

## AUTHORS INFO

**Svetlana Yu. Komarova**, Cand. Sci. (Med.);  
address: 3 Repin str., Ekaterinburg, 620028, Russia;  
ORCID: <https://orcid.org/0000-0003-2966-2887>;  
eLibrary SPIN: 9411-6025; e-mail: urokom@yandex.ru

**Natalya A. Tsap**, Dr. Sci. (Med.), Professor;  
ORCID: <https://orcid.org/0000-0001-9050-3629>;  
eLibrary SPIN: 7466-8731; e-mail: tsapna-ekat@rambler.ru

**Il'ya A. Karachev**, ultrasound doctor;  
eLibrary SPIN: 1059-4501; e-mail: kara4ev83@yandex.ru