

<https://doi.org/10.30946/2219-4061-2019-9-3-73-80>



Реконструкция мезопортального шунта у ребенка десяти лет с внепеченочной портальной гипертензией

Разумовский А.Ю.^{1,2}, Митупов З.Б.², Алхасов А.Б.¹, Галибин И.Е.¹, Феоктистова Е.В.², Рачков В.Е.²

¹ Детская городская клиническая больница № 13 имени Н.Ф. Филатова; ул. Садовая-Кудринская, д. 15, г. Москва, Россия, 103001

² Российский национальный исследовательский медицинский университет имени Н.И. Пирогова; ул. Островитянова, д. 1, г. Москва, Россия, 117997

Резюме

Цель. Основная задача лечения детей с внепеченочной портальной гипертензией (ВПГ) – профилактика кровотечений из варикозно расширенных вен пищевода и желудка. **Материалы и методы.** Операция мезопортального шунтирования не только предотвращает кровотечения из варикозных вен, но восстанавливает нормальные анатомо-физиологические отношения в бассейне воротной вены. В ДГКБ № 13 им. Н.Ф. Филатова к настоящему времени накоплен самый большой в стране опыт лечения пациентов с ВПГ. С 1989 по 2017 годы мы наблюдали 789 больных с портальной гипертензией в возрасте от 2,5 месяцев до 17 лет, 23,5% которых составили дети младше 3 лет. С 2000 года мезопортальное шунтирование выполнено у 261 ребенка. У 239 (91,6%) больных достигнут отличный результат – редукция варикозных вен и восстановлена портальная перфузия печени. **Обсуждение.** Представлено клиническое наблюдение ребенка 9 лет с диагнозом: внепеченочная портальная гипертензия. Девочке было выполнено мезопортальное шунтирование. Однако в послеоперационном периоде отсутствовала редукция варикозных вен пищевода. Ангиографическое исследование выявило стеноз мезопортального шунта. Ребенок был оперирован повторно: выявлен стеноз мезопортального шунта, выполнена резекция суженного участка с последующим восстановлением проходимости сосудистой вставки. В послеоперационном периоде отмечалось полное исчезновение варикозных вен. **Выводы.** Представленный клинический пример отражает современные возможности хирургии портальной гипертензии у детей в даже таких сложных ситуациях, как стеноз сосудистого венозного анастомоза, возникающий примерно в 10% случаев после МППШ.

Ключевые слова: портальная гипертензия, дети, варикозные вены пищевода, мезопортальное шунтирование, повторные операции

Конфликт интересов: авторы декларируют отсутствие явных и потенциальных конфликтов интересов, связанных с публикацией настоящей статьи.

Для цитирования: Разумовский А.Ю., Митупов З.Б., Алхасов А.Б., Галибин И.Е., Феоктистова Е.В., Рачков В.Е. Реконструкция мезопортального шунта у ребенка десяти лет с внепеченочной портальной гипертензией. *Российский вестник детской хирургии, анестезиологии и реаниматологии*. 2019;9(3):73–80. <https://doi.org/10.30946/2219-4061-2019-9-3-73-80>

Mesoportal shunt reconstruction in a 10-year-old child with extrahepatic portal hypertension

Alexander Yu. Razumovsky^{1,2}, Zorikto B. Mitupov², Abdumanap B. Alkhasov¹, Ilya E. Galibin¹, Elena V. Feoktistova², Victor E. Rachkov²

¹ Children's Municipal Clinical Hospital No. 13 named after N.F. Filatov, str. Sadovaya-Kudrinskaya, 15, Moscow, Russia, 103001

² Russian National Research Medical University named after N.I. Pirogov; str. Ostrovityanova, 1, Moscow, Russia, 117997

Abstract

Purpose. The basic management task of children with extrahepatic portal hypertension (EHPH) is to prevent bleeding from intestinal and gastric protuberant varicosities. **Materials and methods.** Meso-portal shunting doesn't only prevent bleedings from varicose veins, but also restores normal anatomical and physiological relations within the basin of the portal vein. The Clinical Hospital No. 13 has the largest experience of treating patients with EHPH. From 1989 to 2017 we observed 789 patients with portal hypertension aged 2.5 months to 17 years. 23.5% of them included children under 3 years old. Since 2000, meso-portal shunting was done in 261 children. 239 (91.6%) patients had an excellent result such as reduction of varicose veins and restored portal hepatic perfusion. **Discussion.** A clinical case of a 9-year-old child diagnosed with extrahepatic portal hypertension was presented. The girl underwent meso-portal shunting. However, no reduction of intestinal varicose veins was presented during the post-operative period. Meso-portal shunting stenosis was found during an angiographic study. The child had another operation; stenosis of meso-portal shunt was diagnosed, a narrowed section was resected with subsequent restoration of vascular insertion patency. During the postoperative period, varicose veins disappeared completely. **Conclusion.** The presented clinical example displays modern surgical possibilities of portal hypertension in children even in such complicated cases as stenosis of vascular venous anastomosis occurring following MPS approximately in 10% of cases.

Key words: portal hypertension, children, intestinal varicose veins, meso-portal shunting, recurrent surgeries

Conflict of interest. The authors declare the absence of obvious and potential conflicts of interest related to the publication of this article.

For citation: Alexander Yu. Razumovsky, Zorikto B. Mitupov, Abdumanap B. Alkhasov, Ilya E. Galibin, Elena V. Feoktistova, Victor E. Rachkov. Meso-portal shunt reconstruction in a 10-year-old child with extrahepatic portal hypertension. *Russian Journal of Pediatric Surgery, Anesthesia and Intensive Care*. 2019;9(3):73–80. <https://doi.org/10.30946/2219-4061-2019-9-3-73-80>

Внепеченочная форма портальной гипертензии характеризуется нарушением кровотока по воротной вене (вследствие ее тромбоза в неонатальном периоде или порока развития) при сохранных функциях печени. Основная задача лечения детей с внепеченочной портальной гипертензией (ВПГ) – предотвращение кровотечений из варикозно расширенных вен пищевода. Благодаря новым возможностям хирургического лечения, в последние годы принципы лечения детей с ВПГ существенно изменились. Настоящей революцией в лечении ВПГ стали работы J. De Villede Goyet, разработавшего способ радикальной хирургической коррекции заболевания с ликвидацией риска кровотечений из варикозно расширенных вен пищевода с одновременным восстановлением портальной перфузии печени (ППП) [1,2].

Суть предложенной операции мезопортального шунтирования (МПШ) заключается в создании сосудистого венозного соустья между верхней брыжеечной веной и левой ветвью воротной вены с использованием аутовенозной вставки из внутренней яремной вены (рис. 1) [3,4].

В ДГКБ № 13 им. Н.Ф. Филатова к настоящему времени накоплен самый большой в стране опыт лечения пациентов с ВПГ. С 1989 по 2017 годы мы наблюдали 789 больных с портальной гипертензией в возрасте от 2,5 месяцев до 17 лет, 23,5% которых составили дети младше 3 лет [5,6].

В большинстве случаев выполняли различные варианты спленоренального шунтирования или мезокавального Н-шунтирования по методике, описанной ранее [7,8]. Выбор метода шунтирующей операции во многом определялся особенностями анатомии сосудов брюшной полости и предыдущими оперативными вмешательствами.

Операция мезопортального шунтирования выполняется в нашей клинике с февраля 2000 года. К настоящему времени операция МПШ выполнена у 261 ребенка. Все оперативные вмешательства по поводу ВПГ начинаются с ревизии ворот печени с целью определения проходимости левой ветви воротной вены. Операция МПШ возможна только при условии установленной в ходе ревизии проходимости левой ветви воротной вены и наличия ретро-

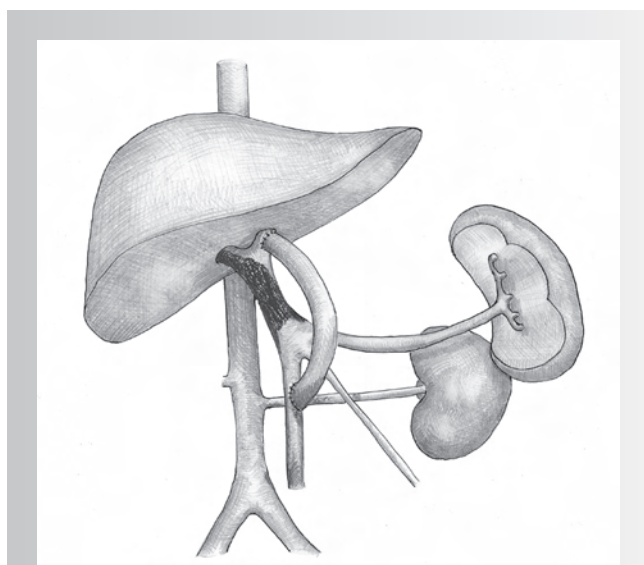


Рисунок 1. Операция мезопортального шунтирования

Figure 1. Mesoportal shunting

градного кровотока. В случае облитерации левой ветви воротной вены выполняется один из вариантов портосистемного шунтирования.

По данным нашего отделения у 239 (91,6%) больных достигнут хороший результат – редукция варикозных вен и восстановлена портальная перфузия печени. У 10 детей в послеоперационном периоде отмечен рецидив кровотечения из варикозных вен, у 12 пациентов – отсутствие редукции варикозных вен. Все дети после неэффективного МПШ оперированы повторно – выполнены различные виды портосистемных анастомозов (15 больным выполнено спленоренальное шунтирование и 6 больным – мезокавальное шунтирование). Риск кровотечения ликвидирован во всех наблюдениях. В одном случае авторами принято решение о реконструкции мезопортального шунта у ребенка 9 лет. Это клиническое наблюдение мы приводим ниже.

Клиническое наблюдение

Больная К. поступила в четвертое хирургическое отделение ДГКБ № 13 им. Н.Ф. Филатова в возрасте 9 лет. При обследовании по поводу спленомегалии по месту жительства у девочки диагностирована внепеченочная форма портальной гипертензии. В нашей клинике диагноз подтвержден. При УЗИ брюшной полости в воротах печени определяется кавернозная трансформация воротной вены. Селезенка увеличена, размерами не менее 165x70 мм. При ФЭГДС

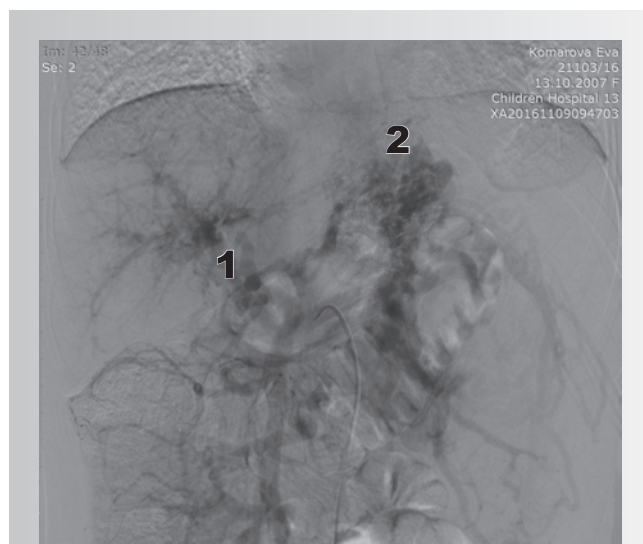


Рисунок 2. Возвратная мезентерикография. «Портальная кавернома» в воротах печени (1) и сброс крови на варикозные вены желудка и пищевода (2)

Figure 2. By-pass mesentericography. Portal cavernoma of hepatic porta (1) and blood shunt through varicose gastric and intestinal veins (2)

определяется варикозное расширение вен пищевода 3 степени. При ангиографии выявлена кавернозная трансформация воротной вены и выраженный сброс на вены желудка и пищевода (рис. 2).

Пациентке выполнено оперативное вмешательство: мезопортальное шунтирование. В ходе операции при диссекции по ходу облитерированной пупочной вены выявлена проходимая левая ветвь воротной вены. Она была временно пережата сосудистым зажимом. Затем была выделена верхняя брыжеечная вена сразу ниже поджелудочной железы (пережата сосудистыми зажимами) и в ее стенке сформировано «окно», достаточное для создания сосудистого анастомоза. Для создания сосудистого соустья между верхней брыжеечной веной и левой ветвью воротной вены использовали аутовенозную вставку из левой внутренней яремной вены. Вена была выделена из дополнительного разреза на шее. Затем последовательно наложены сосудистые анастомозы между верхним концом яремной вены и верхней брыжеечной веной и между ее нижним концом и левой ветвью воротной вены.

Послеоперационный период протекал гладко. При УЗИ брюшной полости через 7 дней после операции: селезенка сократилась до 139x66 мм, мезопортальный анастомоз диаметром 9 мм, кровоток в правильном направлении, скорость кровотока 51 см/сек. Определяется зона сужения анастомоза с увеличением ско-

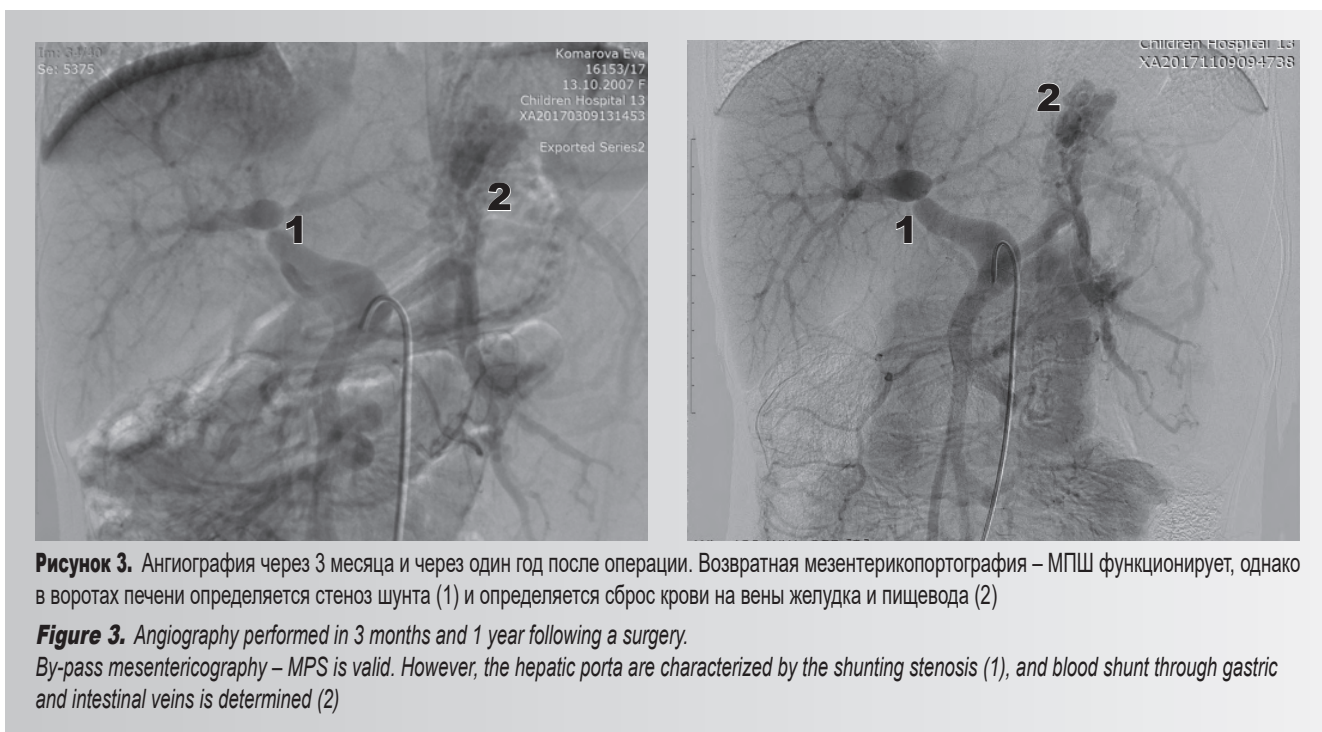


Рисунок 3. Ангиография через 3 месяца и через один год после операции. Возвратная мезентерикопортография – МПШ функционирует, однако в воротах печени определяется стеноз шунта (1) и определяется сброс крови на вены желудка и пищевода (2)

Figure 3. Angiography performed in 3 months and 1 year following a surgery.

By-pass mesentericography – MPS is valid. However, the hepatic porta are characterized by the shunting stenosis (1), and blood shunt through gastric and intestinal veins is determined (2)

рости кровотока до 102 см/сек. Сегментарные ветви: кровотоков в правильном направлении. При ФЭГДС сохранялось варикозное расширение вен пищевода 3 степени. Учитывая сокращение размеров селезенки и отсутствие риска кровотечения, клиническая ситуация была расценена как нормальное течение раннего послеоперационного периода и пациентка выписана домой в удовлетворительном состоянии.

При контрольном обследовании через 3 месяца у ребенка отмечено отсутствие дальнейшего уменьшения размеров селезенки и отсутствие положительной динамики при ФЭГДС (варикозные вены 3 степени). При ангиографии выявлен стеноз МПШ (рис. 3(1)). Учитывая отсутствие риска кровотечения и ангиографические признаки проходимости сосудистого анастомоза, в течение одного года проводилось динамическое наблюдение. Через один год после операции ребенок повторно обследован.

По данным УЗИ проходимость МПШ сохраняется, однако сохраняются признаки его стеноза – высокая скорость кровотока (60 см/сек). При ФЭГДС сохраняются варикозные вены пищевода 3 степени. Мезентерикопортография подтвердила, что МПШ функционирует и прослеживается до ворот печени, однако в воротах печени определяется сужение анастомоза (рис. 3(2)) Сохраняется сброс крови на вены желудка и пищевода.

Учитывая сохраняющиеся признаки недостаточной эффективности сосудистого анастомоза, принято решение о выполнении реконструкции МПШ. Во время операции выявлен умеренный спаечный процесс в области первого вмешательства. В ходе ревизии сосудистого шунта выделена зона анастомоза между левой ветвью воротной вены и аутовенозной вставкой из внутренней яремной вены (рис. 4). Выполнено разобщение МПШ и выявлен стеноз анастомоза диаметром 2–3 мм.

Область стеноза была резецирована и повторно выполнен анастомоз между левой ветвью воротной вены и аутовенозной вставкой диаметром не менее 10 мм (рис. 5).

Пациентка обследована через 4 месяца после реконструкции МПШ. При УЗИ брюшной полости МПШ диаметром 10 мм проходим на всем протяжении, скорость кровотока по шунту уменьшилась до 40 см/сек. Кровоток по долевым и сегментарным отделам воротной вены в правильном направлении в обеих долях около 20 см/сек. Селезенка уменьшилась до 128x54 мм. Варикозно расширенные вены пищевода, по данным ФЭГДС, сократились до 2 степени. При мезентерикографии выявлено, что МПШ функционирует и прослеживается до ворот печени. Сброс крови на вены желудка и пищевода прекратился (рис. 6).

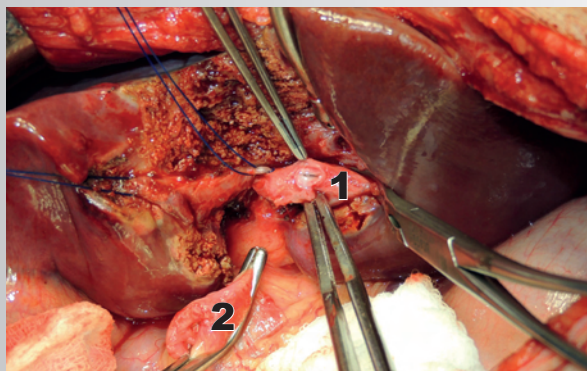


Рисунок 4. Вид после разделения анастомоза между левой ветвью воротной вены (1) и аутовенозной вставкой из внутренней яремной вены (2)

Figure 4. View following anastomosis division between the left branch of the portal artery (1) and auto-venous insertion of the internal jugular vein (2)

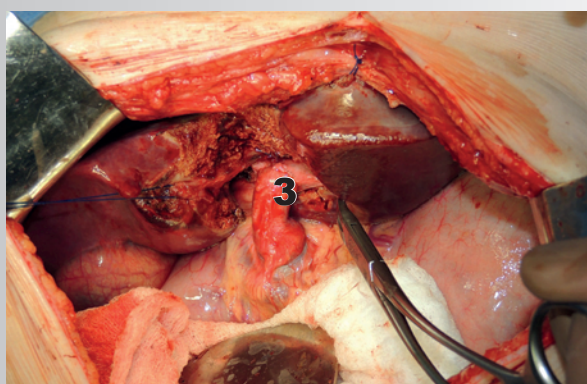
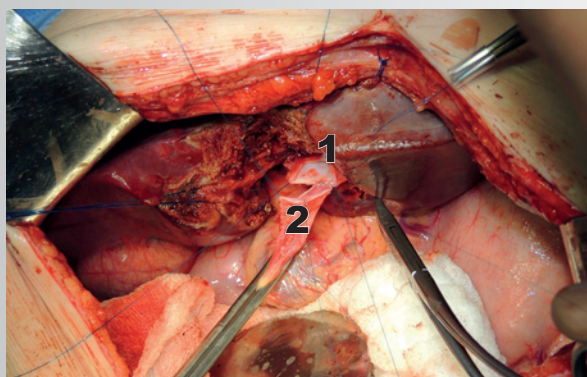


Рисунок 5. Этап формирования и окончательный вид анастомоза (3) между левой ветвью воротной вены (1) и аутовенозной вставкой из внутренней яремной вены (2)

Figure 5. The stage of formation and final view of anastomosis (3) between the left branch of the portal vein (1) and auto-venous insertion of the internal jugular vein (2)

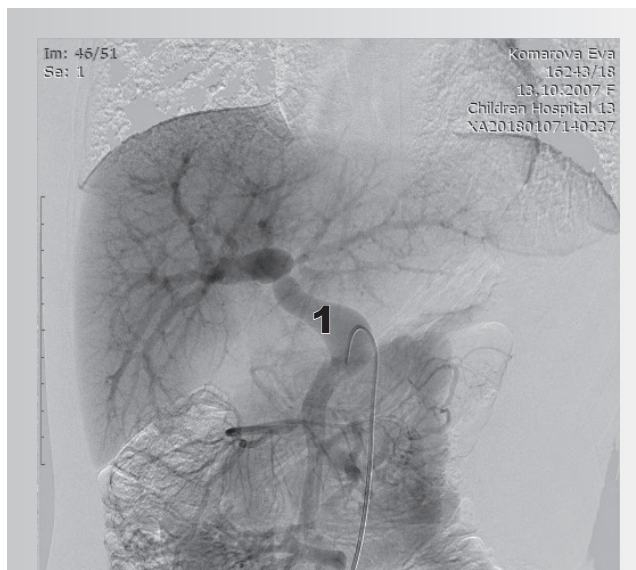

Рисунок 6. Возвратная мезентерикография после реконструкции МПШ (1). Сброс на вены пищевода и желудка не определяется

Figure 6. By-pass mesentericography following MPS reconstruction (1). No shunt is performed through intestinal and gastric veins

Контрастированы ветви воротной вены 4-го порядка до периферии печени. Весь объем контрастного вещества, введенного в верхнюю брыжеечную вену, поступает через мезопортальный шунт (1) в печень. Портальная перфузия печени в полном объеме.

Обсуждение

В торакальном отделении ДГКБ № 13 им. Н.Ф. Филатова накоплен самый большой в мире (по данным литературы) опыт использования МПШ для лечения детей с ВПГ – 239 детей. Согласно нашим данным, левая ветвь воротной вены, пригодная для выполнения МПШ, выявлена у 34,6% детей. Частота послеоперационных осложнений МПШ не выше, чем при стандартных шунтирующих операциях. Наибольшие сложности связаны с выделением ветвей воротной вены у детей, перенесших пупочный сепсис. Примерно у 26% детей для выделения левой ветви воротной вены приходится пересекать паренхиматозный мостик между III и IV сегментами печени. При этом возрастает риск повреждения сегментарных желчных протоков, которое стало причиной развития желчного перитонита у 6 больных. Результаты УЗИ и ангиографии наиболее наглядно демонстрируют эффект МПШ. По данным УЗИ скорость и объем ППП после операции сравнима с таковой у здорового ребенка. При ангиографии

четко видно восстановление нормального анатомо-физиологического строения портальной системы. О восстановлении ППП свидетельствуют и данные психоневрологического исследования. Положительная динамика неврологических и психоэмоциональных показателей после МПШ говорит об нормализации дезинтоксикационной функции печени [1,9].

Представленный клинический пример отражает современные возможности хирургии портальной гипертензии даже в таких сложных ситуациях, как стеноз сосудистого венозного анастомоза, возникающий примерно в 10% случаев после МПШ [10,11,12]. По данным различных авторов в 4–20% наблюдений после МПШ требуются повторные хирургические вмешательства по причине рецидивирующих кровотечений ЖКТ в связи с недостаточной функцией шунта [13,14]. До сих пор нет единой тактики относительно ситуаций, связанных со стенозом портосистемных шунтов в целом и после МПШ, в частности. До недавнего времени основной тактикой была ревизия МПШ или выполнение других вариантов портосистемного шунтирования. В исследовании Guerin F., в серии пациентов в 6 случаях из 9 при непроходимости МПШ были выполнены повторные вмешательства (3 портосистемных шунта и 3 повторных МПШ). Однако в 4 наблюдениях из 6 отмечены рецидивы кровотечений [15]. Luoto T. приводит свои наблюдения из 2 случаев повторных вмешательств при непроходимости МПШ – у обоих пациентов выполнена операция дистального сплено-рентального анастомоза (ДСРА)[16].

В настоящее время существует большое количество работ, посвященных эндоваскулярным методам восстановления МПШ. По данным различных авторов, баллонная венопластика имеет около 20% рецидивов после выполненной процедуры [10,17]. При этом при рецидиве стеноза предлагается либо повторная баллонная венопластика, либо установка стента или ревизия МПШ [17]. Технология эндоваскулярной установки стента значительно снижает риск рецидива стеноза. Тем не менее, установка внутрисосудистых стентов у детей нежелательна. Это объясняется ростом ребенка и формированием несоответствия размеров стента и сосудов, что в свою очередь может привести к миграции стента, его дисфункции и вторичному стенозу сосуда [18].

Lautz T. приводит данные о 15 эндоваскулярных вмешательствах при стенозе МПШ. При этом в 2 наблюдениях в связи с неудовлетворительным

результатом выполнено повторное МПШ и в одном случае ДСРА [10].

По данным различных авторов, остается проблема рецидива кровотечений и после повторного МПШ при его стенозе. Так, по данным Bhat R. уровень рецидива в их серии наблюдений составил 66,7% (6/9) после повторного МПШ [14]. Схожие данные приводят авторы из Китая, которые приводят данные об уровне рецидива кровотечений 50% (4/8) [19]. Относительно выбора метода хирургической коррекции стеноза МПШ больше авторов отдают предпочтение операции Warren (дистальный сплено-рентальный анастомоз). Так, по данным Zhang J., уровень рецидива кровотечений ЖКТ достоверно ниже после операции Warren (20%), чем после повторного МПШ (62,5%) [19].

Помимо необходимости правильной техники выполнения сосудистого анастомоза, мы считаем важным изучение факторов, оказывающих влияние на проходимость повторного МПШ в отдаленном периоде. Ведущими факторами считаются предыдущие хирургические вмешательства (спаечный процесс, деформация МПШ) и дисплазия внутриворотной ветви воротной вены. В наших наблюдениях риск рецидива кровотечений в следствие неэффективной функции сосудистого анастомоза в группе оперированных ранее детей был более, чем в 10 раз выше, чем в группе детей без операций (13,4% и 0,9% соответственно) [20]. По данным Chin A., у пациентов при отсутствии в анамнезе хирургических вмешательств уровень хороших результатов МПШ (88,2%) значительно превышает аналогичные показатели пациентов, у которых были предыдущие вмешательства (63,6%) [21]. Наше наблюдение демонстрирует современные возможности сосудистой микрохирургии, позволившие выполнить повторное МПШ ребенку с благоприятным исходом.

Заключение

В настоящее время возможности хирургического лечения портальной гипертензии позволяют не только избавить ребенка от угрожающих жизни кровотечений, но и нередко полностью восстановить нормальную анатомию и физиологию портальной системы. Как показал анализ литературы, пока нет единой лечебной тактики при стенозе МПШ. Приведенный клинический пример демонстрирует положительный результат повторного МПШ при его стенозе. Необходимо дальнейшее наблюдение для оценки отдаленных результатов проведенной операции.

Литература/References

1. Chiu B., Superina R.A. Encephalopathy caused by a splenorenal shunt can be reversed by performing a mesenteric-to-left portal vein bypass. *J. Pediatr. Surg.* 2006;41(6):1177–9. DOI: 10.1016/j.jpedsurg.2006.01.075
2. De Ville de Goyet J., Lo Zupone C., Grimaldi C., D'Ambrosio G., Candusso M., Torre G. Meso-Rex bypass as an alternative technique for portal vein reconstruction at or after liver transplantation in children: review and perspectives. *Pediatr. Transplant.* 2013;17(1):19–26. DOI:10.1111/j.1399–3046.2012.01784.x
3. Im G.Y., Lubezky N., Facciuto M.E., Schiano T.D. Surgery in patients with portal hypertension: a preoperative checklist and strategies for attenuating risk. *Clin. Liver Dis.* 2014;18(2):477–505
4. Imanieh M.H., Dehghani S.M., Khoshkhui M., Malekpour A. Etiology of portal hypertension in children: a single center's experiences. *Middle East. J. Dig. Dis.* 2012;4(4):206–10
5. Леонтьев А.Ф., Сотникова О.Д., Марков Б.А., Дворяковский И.В. Портальное кровообращение у детей в норме и при внутрипеченочной портальной гипертензии. *Детская хирургия.* 2005;(6):27–30
Leont'ev A.F., Sotnikova O.D., Markov B.A., Dvoryakovskii I.V. Portal'noe krovoobrashchenie u detei v norme i pri vnutriphechenochnoi portal'noi gipertenzii. *Pediatric surgery.* 2005;(6):27–30 (in Russian)
6. Giouleme O., Theocharidou E. Management of portal hypertension in children with portal vein thrombosis. *J. Pediatr. Gastroenterol. Nutr.* 2013;57(4):419–25. DOI:10.1097/MPG.0b013e3182a1cd7f
7. Gu S., Chang S., Chu J., Xu M., Yan Z., Liu D.C. Spleno-adrenal shunt: a novel alternative for portosystemic decompression in children with portal vein cavernous transformation. *J. Pediatr. Surg.* 2012;47(12):2189–93. DOI:10.1016/j.jpedsurg.2012.09.007
8. Разумовский А.Ю., Рачков В.Е., Феоктистова Е.В., Галибин И.Е. Портальная гипертензия у детей: современные аспекты портосистемного шунтирования. *Хирургия.* 2007;(9): 41–45
Razumovskii A. Yu., Rachkov V.E., Feoktistova E.V., Galibin I.E. Portal'naya gipertenziya u detei: sovremennye aspekty portosistemnogo shuntirovaniya. *Surgery.* 2007;(9):41–5 (in Russian)
9. Lautz T.B., Keys L.A., Melvin J.C., Ito J., Superina R.A. Advantages of the meso-Rex bypass compared with portosystemic shunts in the management of extrahepatic portal vein obstruction in children. *J. Am. Coll. Surg.* 2013;216(1):83–9. DOI: 10.1016/j.jamcollsurg.2012.09.013
10. Lautz T.B., Kim S.T., Donaldson J.S., Superina R.A. Outcomes of percutaneous interventions for managing stenosis after meso-Rex bypass for extrahepatic portal vein obstruction. *J. Vasc. Interv. Radiol.* 2012;23(3):377–83. DOI: 10.1016/j.jvir.2011.11.030
11. Superina R., Bambini D.A., Lokar J., Rigsby C., Whittington P.F. Correction of extrahepatic portal vein thrombosis by mesenteric to left portal vein bypass. *Ann Surg.* 2006;243(4):515–21. DOI: 10.1097/01.sla.0000205827.73706.97
12. Sharif K., Mckiernan P., De Ville de Goyet J. Mesoportal bypass for extrahepatic portal vein obstruction in children: close to a cure for most! *J. Pediatr. Surg.* 2010;45(1):272–6. DOI: 10.1016/j.jpedsurg.2009.08.019
13. Fuchs J., Warmann S., Kardor R., Rosenthal H., Rodeck B., Ure B., Melter M. Mesenterico-left portal vein bypass in children with congenital extrahepatic portal vein thrombosis: a unique curative approach. *J. Pediatr. Gastroenterol. Nutr.* 2003;36(2):213–6. DOI: 10.1097/00005176–200302000–00010
14. Bhat R., Lautz T.B., Superina R.A., Liem R. Perioperative strategies and thrombophilia in children with extrahepatic portal vein obstruction undergoing the meso-rex bypass. *J. Gastrointest. Surg.* May 2013;17(5):949–55. DOI:10.1007/s11605–013–2155-z
15. Guerin F., Bidault V., Gonzales E., Franchi-Abella S., De Lambert G., Branchereau S. Meso-Rex bypass for extrahepatic portal vein obstruction in children. *Br. J. Surg.* Nov 2013;100(12):1606–13. DOI: 10.1002/bjs.9287
16. Luoto T., Pakarinen M., Mattila I., Rintala R. Mesoportal bypass using a constructed saphenous vein graft for extrahepatic portal vein obstruction-technique, feasibility, and outcomes. *J. Pediatr. Surg.* Apr 2012;47(4):688–93. DOI: 10.1016/j.jpedsurg.2011.10.065
17. Area C., Kirsch D., Gowharji L. Interventional management of pediatric Rex shunt stenosis. *Ochsner J.* Spring 2017;17(1):6–8
18. Yabuta M., Shibata T., Shibata T., Shinozuka K., Isoda H., Okamoto S., Uemoto S., Togashi K. Long-term outcome of percutaneous transhepatic balloon angioplasty for portal vein stenosis after pediatric living donor liver transplantation: a single institute's experience. *J. VascInterv. Radiol.* 2014;25(9):1406–12. DOI:10.1016/j.jvir.2014.03.034
19. Zhang J.S., Li L., Cheng W. Surgical treatment for rebleeding caused by bypass failure after Rex shunt: re-Rex shunt or Warren shunt? *Pediatr. Surg. Int.* 2018;34(5):521–7. DOI: 10.1007/s00383–018–4246–0
20. Разумовский А.Ю., Рачков В.Е. Хирургическое лечение портальной гипертензии у детей. Москва: МИА;2012;480с.
Razumovsky A. Yu., Rachkov V.E. *Surgical treatment of portal hypertension in children.* Moscow: MIA; 2012; 480 p. (in Russian)
21. Chin A.C., Thow F., Superina R.A. Previous portal hypertension surgery negatively affects results of mesenteric to left portal vein bypass. *J. Pediatr. Surg.* 2008;43(1):114–9. DOI:10.1016/j.jpedsurg.2007.09.032

Сведения об авторах:

Information about authors:

РАЗУМОВСКИЙ Александр Юрьевич

Член-корреспондент РАН, доктор медицинских наук, профессор, заведующий кафедрой детской хирургии, Российский национальный исследовательский медицинский университет имени Н.И. Пирогова; заведующий отделением торакальной хирургии, Детская городская клиническая больница № 13 имени Н.Ф. Филатова, г. Москва, Россия

Alexander Yu. RAZUMOVSKIY

Dr. Sci. (Med), Professor, Corresponding member of the Russian Academy of Science, Head of the Department of Pediatric Surgery of Russian National Research Medical University named after N.I. Pirogov; Head of the Department of Thoracic Surgery of the Children's Municipal Clinical Hospital No. 13 named after N.F. Filatov, Moscow, Russia, ORCID: <https://orcid.org/0000-0002-9497-4070>

МИТУПОВ Зорикто Батович

Врач-хирург торакальной хирургии, Детская городская клиническая больница № 13 имени Н.Ф. Филатова, Доктор медицинских наук, профессор кафедры детской хирургии, Российский национальный исследовательский медицинский университет имени Н.И. Пирогова, г. Москва, Россия

Zoricto B. MITUPOV

Dr. Sci. (Med), Professor of the Department of Pediatric Surgery of Russian National Research Medical University named after N.I. Pirogov, Moscow, Russia; Surgeon of the Department of Thoracic Surgery of the Children's Municipal Clinical Hospital No. 13 named after N.F. Filatov, Moscow, Russia

АЛХАСОВ Абдуманап Басирович

Заведующий отделением торакальной хирургии НМИЦ Здоровья детей МЗ РФ; доктор медицинских наук, профессор кафедры детской хирургии, Российский национальный исследовательский медицинский университет имени Н.И. Пирогова, г. Москва, Россия

Abdumanap B. ALKHASOV

Dr. Sci. (Med), Professor of the Department of Pediatric Surgery of Pirogov Russian National Medical Research University of the Ministry of Health of Russian Federation, Head of the Department of Thoracic Surgery of National Medical Research Center for Children's Health of the Ministry of Health of Russian Federation, Moscow, Russia; ORCID: <https://orcid.org/0000-0003-3925-4991>

ГАЛИБИН Илья Евгеньевич

Заведующий отделением рентгенохирургических методов диагностики и лечения, Детская городская клиническая больница № 13 имени Н.Ф. Филатова, Москва, Россия

Ilya Ye. GALIBIN

Head of the Department of Interventional Radiology of the Children's Municipal Clinical Hospital No. 13 named after N.F. Filatov, Moscow, Russia

ФЕОКТИСТОВА Елена Владимировна

Кандидат медицинских наук, доцент кафедры детской хирургии, Российский национальный исследовательский медицинский университет имени Н.И. Пирогова, г. Москва, Россия; заведующая отделением ультразвуковой диагностики, ННПЦ ДГОИ им. Дмитрия Рогачёва Минздрава России, г. Москва, Россия

Elena V. FEOKTISTOVA

Cand. Sci. (Med), Associate professor of the Department of Pediatric Surgery of Russian National Research Medical University named after N.I. Pirogov; Head of the Department of Ultrasound Diagnostics of Dmitry Rogachev National Medical Research Center of Pediatric Hematology, Oncology and Immunology of the Ministry of Health of Russian Federation; Moscow, Russia ORCID: <https://orcid.org/0000-0003-2348-221X>

РАЧКОВ Виктор Евгеньевич

Доктор медицинских наук, главный научный сотрудник НИИ клинической хирургии, Российский национальный исследовательский медицинский университет имени Н.И. Пирогова; заведующий отделением детской хирургии КГ «Лапино» (ООО «Хавен»), Москва, Россия

Victor E. RACHKOV

Dr. Sci. (Med), Chief researcher of the Institute of Clinical Surgery, Russian National Research Medical University named after N.I. Pirogov; Head of the Department of Pediatric Surgery of Clinical Hospital "Lapino", Moscow, Russia, ORCID: <https://orcid.org/0000-0002-1304-0592>

Контакты:

Рачков Виктор Евгеньевич, ул. Садовая-Кудринская, д. 15, г. Москва, Россия, 103001; тел.: 8(916)696-89-14, E-mail: vrachcov@mail.ru

Contacts:

Victor Ye. Rachkov, Sadovaya-Kudrinskay str., 15, Moscow, Russia, 103001; phone: +7(916)696-89-14, E-mail: vrachcov@mail.ru

Статья получена: 12.07.2019
Принята к печати: 02.09.2019

Received: 12.07.2019
Adopted for publication: 02.09.2019