

DOI: <https://doi.org/10.17816/psaic1779>

# Инвертированный дивертикул Меккеля как причина кишечной инвагинации у ребенка. Клинический случай

М.А. Чундокова<sup>1,2</sup>, М.А. Голованев<sup>1,2</sup>, А.А. Иванов<sup>2</sup><sup>1</sup> Детская городская клиническая больница им. Н.Ф. Филатова, Москва, Россия;<sup>2</sup> Российский национальный исследовательский медицинский университет им. Н.И. Пирогова, Москва, Россия

## АННОТАЦИЯ

Одной из причин возникновения кишечной инвагинации может служить наличие дивертикула Меккеля. Несмотря на то что дивертикул Меккеля является наиболее распространенной аномалией желудочно-кишечного тракта, в мировой литературе описаны единичные случаи инвагинации кишечника, вызванные инверсией дивертикула Меккеля в просвет подвздошной кишки. Описание наблюдения. Мальчик, 2 г. 11 мес., доставлен бригадой скорой медицинской помощи с жалобами на приступообразные боли в животе и однократную рвоту. При пальпации определялась болезненность в нижних отделах живота без признаков раздражения брюшины. Ребенку проведено ультразвуковое исследование брюшной полости, по данным которого в правом нижнем квадранте визуализировалась слоистая структура, состоящая из стенки толстой и тонкой кишки, что позволило установить диагноз кишечной инвагинации. Попытка консервативного расправления инвагината в процессе пневмоирригоскопии оказалась неэффективной. Выполнена экстренная лапароскопия, диагностирована подвздошно-слепокишечная инвагинация, устраненная без технических трудностей. В процессе ревизии подвздошной кишки на ее противобрыжечном крае в 30 см от илеоцекального угла обнаружено кратерообразное углубление с отходящим от него в просвет кишки плотным образованием. Операция продолжена мини-лапаротомией в правой подвздошной области. Из подвздошной кишки мануально вывернут дивертикул Меккеля, перевязан у основания и отсечен с погружением культи в кисетный шов. Течение послеоперационного периода без осложнений. На 5-е сутки после операции ребенок в удовлетворительном состоянии выписан домой. При любой инвагинации кишечника у детей старше года необходимо исключить анатомические причины ее возникновения, среди которых не исключена вероятность инвертированного дивертикула Меккеля. Поэтому после успешной дезинвагинации кишечника необходима тщательная ревизия подвздошной кишки.

**Ключевые слова:** кишечная инвагинация; дивертикул Меккеля; инвертированный дивертикул Меккеля; оперативное лечение; дети; клинический случай.

## Как цитировать

Чундокова М.А., Голованев М.А., Иванов А.А. Инвертированный дивертикул Меккеля как причина кишечной инвагинации у ребенка. Клинический случай // Российский вестник детской хирургии, анестезиологии и реаниматологии. 2024. Т. 14, № 1. С. 143–149. DOI: <https://doi.org/10.17816/psaic1779>

DOI: <https://doi.org/10.17816/psaic1779>

# Inverted Meckel's diverticulum as a cause of intestinal intussusception in a child: A case report

Madina A. Chundokova<sup>1,2</sup>, Maxim A. Golovanev<sup>1,2</sup>, Andrey A. Ivanov<sup>2</sup><sup>1</sup> Filatov Children's Hospital, Moscow, Russia;<sup>2</sup> Pirogov Russian National Research Medical University, Moscow, Russia

## ABSTRACT

One of the causes of intussusception is the presence of Meckel's diverticulum. Although Meckel's diverticulum is the most common anomaly of the gastrointestinal tract, isolated cases of intussusception caused by the inversion of Meckel's diverticulum into the lumen of the ileum have been described in world literature. Description of case. The patient was a 2-year-11-month boy who was transported by an ambulance team, with complaints of paroxysmal abdominal pain and single vomiting. Palpation revealed lower abdominal pain without signs of peritoneal irritation. The child underwent an ultrasound examination of the abdominal cavity, which revealed a layered structure consisting of the wall of the large and small intestines in the right lower quadrant. Thus, a diagnosis of intussusception was established. An attempt to conservatively straighten the intussusception during pneumo-irrigoscopy was ineffective. Emergency laparoscopy was performed, and ileocecal intussusception was diagnosed, which was eliminated without technical difficulties. During the inspection of the ileum, a crater-shaped depression with a dense formation extending from it into the intestinal lumen was discovered on its antimesenteric edge 30 cm from the ileocecal angle. The operation was continued with a minilaparotomy in the right iliac region. Meckel's diverticulum was manually inverted from the ileum, tied at the base, and cut off with the stump immersed in a purse-string suture. The postoperative period was event-free. On day 5 after the operation, the child was discharged home in a satisfactory condition. For any intussusception in children aged >1 year, the anatomical causes must be excluded, except for the possibility of an inverted Meckel's diverticulum. Therefore, after successful intestinal disinvagination, a thorough revision of the ileum is necessary.

**Keywords:** intussusception; Meckel's diverticulum; inverted Meckel's diverticulum; surgical treatment; children; case report.

## To cite this article

Chundokova MA, Golovanev MA, Ivanov AA. Inverted Meckel's diverticulum as a cause of intestinal intussusception in a child: A case report. *Russian Journal of Pediatric Surgery, Anesthesia and Intensive Care*. 2024;14(1):143–149. DOI: <https://doi.org/10.17816/psaic1779>

Received: 20.01.2024

Accepted: 01.03.2024

Published: 28.03.2024

DOI: <https://doi.org/10.17816/psaic1779>

# 倒置的梅克尔憩室是导致儿童肠套叠的原因之一。 临床病例

Madina A. Chundokova<sup>1,2</sup>, Maxim A. Golovanev<sup>1,2</sup>, Andrey A. Ivanov<sup>2</sup><sup>1</sup> Filatov Children's Hospital, Moscow, Russia;<sup>2</sup> Pirogov Russian National Research Medical University, Moscow, Russia

## 摘要

肠套叠的原因之一可能是存在梅克尔憩室。虽然梅克尔憩室是最常见的胃肠道异常，但世界文献中也有因梅克尔憩室倒置进入回肠腔而导致肠套叠的个别病例。一名 2 岁 11 个月大的男孩被救护队送院就医，主诉为发作性腹痛和单次呕吐。触诊时发现下腹部疼痛，但无腹膜刺激症状。患儿接受了腹部超声波检查，结果在右下腹部看到了由大肠壁和小肠壁组成的分层结构，从而确定了肠套叠的诊断。在气腹腔镜检查过程中，试图对肠套叠进行保守修复，但效果不佳。医生紧急进行了腹腔镜检查，确诊为回盲肠肠套叠，并顺利完成了修复手术。在对回肠进行修补的过程中，在距回盲角 30 厘米处的肠管前缘发现了一个火山口状的凹陷，从它向肠腔延伸，有致密的肿块手术继续进行，在右回肠做了一个小切口。人工将梅克尔憩室从回肠中取出，在底部包扎，然后将残端浸泡在卡氏缝合线中切断。术后没有出现并发症。术后第五天，患儿康复出院回家。对于一岁以上儿童的任何肠套叠，都必须排除解剖学原因，其中不能排除梅克尔憩室嵌顿的可能性。因此，在成功切除肠道后，必须进行回肠检查。

关键词： 肠套叠；梅克尔憩室；倒置梅克尔憩室；手术治疗；儿童；临床病例。

## 引用本文

Chundokova MA, Golovanev MA, Ivanov AA. 倒置的梅克尔憩室是导致儿童肠套叠的原因之一。临床病例. *Russian Journal of Pediatric Surgery, Anesthesia and Intensive Care*. 2024;14(1):143–149. DOI: <https://doi.org/10.17816/psaic1779>

收到: 20.01.2024

接受: 01.03.2024

发布日期: 28.03.2024

## АКТУАЛЬНОСТЬ

Причинами инвагинаций у взрослых и детей старше года, чаще всего служат анатомические особенности (подвижная слепая и подвздошная кишка, наличие общей брыжейки, недоразвитие клапанного аппарата баугиниевой заслонки) или образования, такие как эмбриональные тяжи, гиперплазированные лимфатические узлы, новообразования (доброкачественные и злокачественные), дивертикул Меккеля (ДМ) [1–3]. Распространение ДМ в популяции достигает 2 % [1, 4, 5]. Клинически ДМ выявляется только при наличии осложнений, таких как кровотечение, дивертикулит, кишечная непроходимость [1, 6, 7]. По данным различных авторов частота возникновения кишечной инвагинации при наличии ДМ составляет от 1 до 15 % [2, 8, 9].

Несмотря на то что ДМ является наиболее распространенной аномалией желудочно-кишечного тракта, его инверсия в просвет кишки представляет из себя большую редкость. В доступной литературе мы обнаружили лишь несколько источников, описывающих клинические наблюдения инвертированного дивертикула Меккеля (ИДМ) у детей [10–12]. В данной статье представлен пример тонкокишечной инвагинации, вызванной внедрением ДМ в просвет подвздошной кишки.

## ОПИСАНИЕ СЛУЧАЯ

Мальчик, 2 г. 11 мес., доставлен бригадой скорой медицинской помощи в детскую городскую клиническую больницу им. Н.Ф. Филатова с жалобами на приступообразные боли в животе, на фоне полного здоровья. Перед поступлением в стационар наблюдалась однократная рвота, стул регулярный, оформленный.

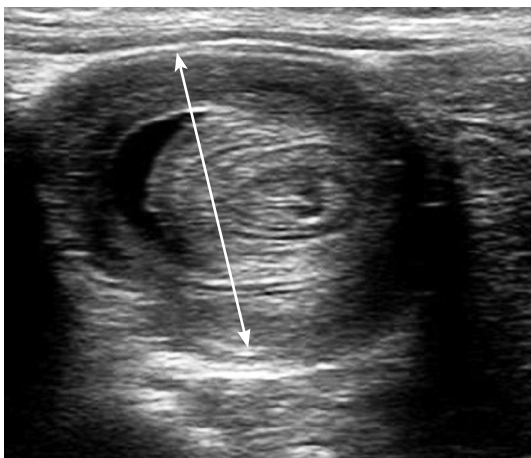


Рис. 1. Эхограмма, поперечный срез в правой подвздошной области. Симптом «мишени» (стрелка) — признак кишечной инвагинации

Fig. 1. Sonography in the transverse plane of the right lower abdominal quadrant revealed the typical “target sign” of intussusception

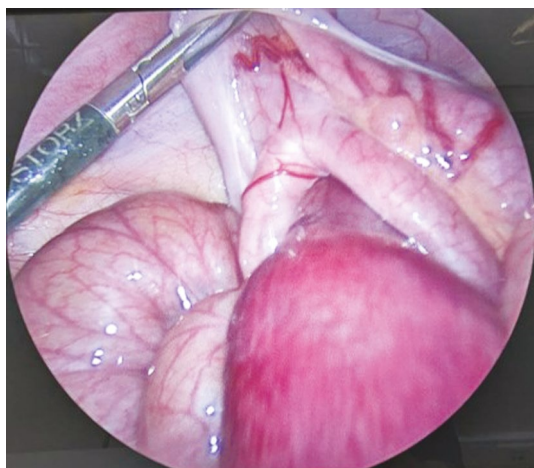
Длительность заболевания, со слов матери — 1,5 ч. Ранее подобных симптомов не отмечалось. При поступлении общее состояние средней степени тяжести. Выполнено объективное обследование: при осмотре — кожа и слизистые оболочки бледно-розовые, чистые, язык розовый, влажный, налета нет; при пальпации — живот не напряжен, выявлена болезненность в нижних отделах без признаков раздражения брюшины. В общем анализе крови уровень лейкоцитов составлял  $7,92 \times 10^9/\text{л}$ , общий гемоглобин 107 г/л. Ребенку проведено ультразвуковое исследование (УЗИ), по данным которого в правых отделах брюшной полости визуализировалась слоистая структура диаметром до 35 мм протяженностью до 61 мм, в составе которой определялись стенки толстой и тонкой кишки (рис. 1).

Установлен диагноз: «кишечная инвагинация». Попытка консервативного расправления инвагината в процессе пневмоирригоскопии оказалась неэффективной. При повторном УЗИ сохранялись признаки тонкокишечной инвагинации. Принято решение об экстренной лапароскопии. Проведена предоперационная подготовка: инфузионная терапия глюкозо-солевыми растворами в объеме 200 мл. Под эндотрахеальным наркозом аппаратом фирмы Karl Storz (Германия) выполнена лапароскопия: при ревизии в брюшной полости незначительное количество выпота, определяются раздутые петли кишечника, червеобразный отросток не изменен, в правой подвздошной области выявлен подвздошно-слепокишечный инвагинат (рис. 2).

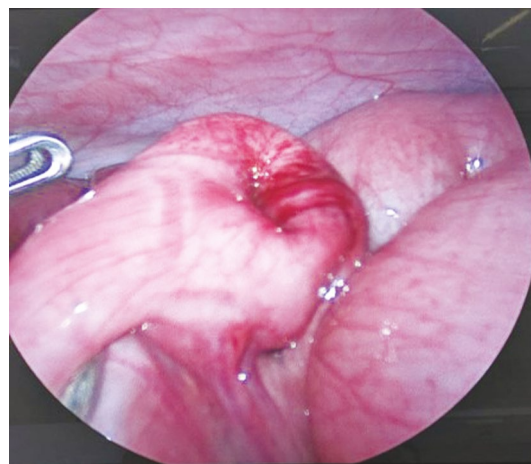
С помощью умеренной тракции кишечный инвагинат расправлен, подвздошная кишка отечна, гиперемирована, но ее жизнеспособность не вызывала сомнения. В процессе ревизии подвздошной кишки на ее противобрыжеечном крае в 30 см от илеоцекального угла обнаружено кратерообразное углубление с отходящим от него в просвет кишки плотным пальпируемым образованием — предположительно ДМ (рис. 3). Операция продолжена мини-лапаротомией: в правой подвздошной области выполнен разрез до 3 см, петля кишки с инвертированным дивертикулом выведена в рану (рис. 4, а).

Дивертикул методом «выдаивания» вывернут из просвета кишки, его размер  $3 \times 1$  см, поверхность отечна (рис. 4, б). ДМ перевязан и отсечен у основания, культя погружена в кисетный шов (рис. 4, в). Выполнено послойное ушивание мини-лапаротомной и троакарных ран. При патологоанатомическом исследовании операционного материала установлен диагноз: дивертикул Меккеля с признаками эктопии желудочного эпителия на верхушке.

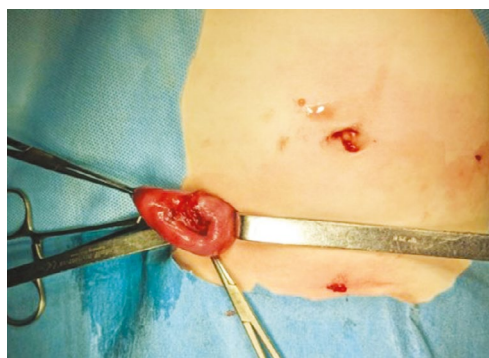Течение послеоперационного периода без осложнений. Раны зажили первичным натяжением. На 5-е сутки после операции ребенок в удовлетворительном состоянии выписан домой.



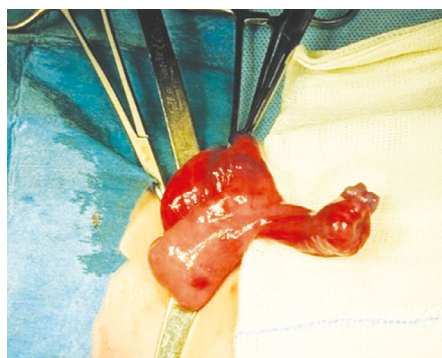**Рис. 2.** Подвздошно-слепокишечный инвагинат  
**Fig. 2.** Ileocecal intussusception



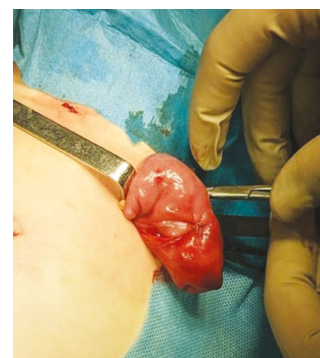**Рис. 3.** Основание инвертированного дивертикула Меккеля на свободном крае подвздошной кишки  
**Fig. 3.** Base of the inverted Meckel's diverticulum on the free edge of the ileum



*a*



*b*



*c*

**Рис. 4.** Мини-лапаротомия, этапы оперативного мешательства: *a* — дивертикул Меккеля в подвздошной кишке; *b* — дивертикул Меккеля после дезинвагинации; *c* — вид кишки после удаления дивертикула

**Fig. 4.** Minilaparotomy, stages of surgery: *a* — Meckel's diverticulum in the ileum; *b* — Meckel's diverticulum after disinvagination; *c* — view of the intestine after the removal of the diverticulum

## ОБСУЖДЕНИЕ

Из описания единичных наблюдений ИДМ у детей [10–12] и взрослых [13–17] при диагностике каких-либо его специфических критериев нет. Такие симптомы, как приступообразные боли в животе, рвота, беспокойство, примесь крови в стуле, пальпируемое опухолевидное образование и «симптом мишени» при УЗИ, могут лишь говорить о наличии кишечной инвагинации, не уточняя этиологию ее происхождения [1, 5, 6]. Из трех опубликованных клинических наблюдений у детей в статье М.П. Разина и соавт. [10] представлен случай перфорации ИДМ при тонко-тонкокишечной инвагинации у 7-месячного ребенка. А.А. Череватенко и соавт. [11] описали случай одновременно возникшего острого флегмонозного аппендицита и ИДМ с эктопированной поджелудочной железой в тонко-тонкокишечном инвагинате у мальчика 12 лет. W.E. Barry соавт. [12] сообщают о 10-летней девочке,

у которой причиной инвагинации был ИДМ, закупоривающий просвет кишки.

На наличие ДМ и ИДМ могут указать такие данные в анамнезе, как хронические боли в животе, периодическая кровь в стуле, мелена, постгеморрагическая анемия [1, 14], но у ребенка из представленного случая не было ни одного из вышеперечисленных признаков, поэтому диагноз и окончательная тактика лечения были определены интраоперационно. Невозможность дезинвагинации дивертикула в процессе лапароскопического вмешательства повлияла на тактику лечения пациента, заставив перейти на мини-лапаротомию. Участок, на котором располагался дивертикул Меккеля входил в состав инвагината, и стенка кишки на значительном протяжении была изменена, клиновидная резекция представляла бы значительный риск несостоятельности кишечных швов или потребовала бы выполнения более обширной резекции. Поэтому, а также учитывая, что основание дивертикула было

не более 1 см в диаметре, было принято решение о дивертулэктомии с погружением культи в кисетный шов.

## ЗАКЛЮЧЕНИЕ

Данное наблюдение демонстрирует редкий вариант инвертирования ДМ, повлекшего за собой формирование подвздошно-слепкишечного инвагината. Любая инвагинация кишечника у детей старше года требует выяснения причин ее возникновения для исключения анатомического субстрата. Несмотря на то что инвертированный ДМ встречается редко, он может повлечь за собой формирование кишечной инвагинации, поэтому после успешной дезинвагинации необходима тщательная ревизия подвздошной кишки.

## ДОПОЛНИТЕЛЬНАЯ ИНФОРМАЦИЯ

**Вклад авторов.** Все авторы внесли существенный вклад в подготовку статьи, прочли и одобрили финальную версию перед публикацией. Все авторы подтверждают соответствие своего авторства международным критериям ICMJE. Личный вклад каждого автора: М.А. Чундокова — обзор литературы, сбор и анализ литературных источников, окончательное редактирование статьи; М.А. Голованев — курация и хирургическое лечение пациента, редактирование статьи; А.А. Иванов — обзор литературы, анализ литературных источников, анализ и обработка медицинской документации, написание и редактирование статьи.

## СПИСОК ЛИТЕРАТУРЫ

1. Подкаменев В.В., Розин В.М. Инвагинация кишок у детей. Москва: ГЭОТАР-Медиа, 2022. 176 с. EDN IBNSYZ doi: 10.33029/9704-6601-8-ИИС-2022-1-176.
2. Разумовский А.Ю., Алхасов А.Б., Батраков С.Ю. Детская хирургия. Национальное руководство. Москва: ГЭОТАР-Медиа, 2021. 1280 с.
3. Huang C.-C., Lai M.-W., Hwang F.-M., et al. Diverse presentations in pediatric Meckel's diverticulum: a review of 100 cases // *Pediatr Neonatol*. 2014. Vol. 55, N. 5. P. 369–375. doi: 10.1016/j.pedneo.2013.12.005
4. Hansen C.-C., Søreide K. Systematic review of epidemiology, presentation, and management of Meckel's diverticulum in the 21<sup>st</sup> century // *Medicine (Baltimore)*. 2018. Vol. 97, N. 35. ID 12154. doi: 10.1097/MD.00000000000012154
5. Francis A., Kantarovich D., Khoshnam N., et al. Pediatric Meckel's diverticulum: report of 208 cases and review of the literature // *Fetal Pediatr Pathol*. 2016. Vol. 35, N. 3. P. 199–206. doi: 10.3109/15513815.2016.1161684
6. Lin X.-K., Huang X.-Z., Bao X.-Z., et al. Clinical characteristics of Meckel diverticulum in children: A retrospective review of a 15-year single-center experience // *Medicine (Baltimore)*. 2017. Vol. 96, N. 32. ID e7760. doi: 10.1097/MD.0000000000007760
7. Петлах В.И., Коновалов А.К., Беляева О.А., Константинова И.Н. Острая непроходимость кишечника как осложнение диверти-

**Источник финансирования.** Авторы заявляют об отсутствии внешнего финансирования при проведении поисково-аналитической работы и подготовке рукописи.

**Конфликт интересов.** Авторы декларируют отсутствие явных и потенциальных конфликтов интересов, связанных с публикацией настоящей статьи.

**Согласие пациента.** Авторы получили письменное согласие законных представителей пациента на публикацию медицинских данных и фотографий.

## ADDITIONAL INFORMATION

**Authors' contribution.** All authors made a substantial contribution to the conception of the work, acquisition analysis, interpretation of data for the work, drafting and revising the work, final approval of the version to be published and agree to be accountable for all aspects of the work. Personal contributions of each author: M.A. Chundokova — literature review, analysis of literature sources, final editing of the article; M.A. Golovanev — curation and surgical treatment of the patient, editing of the article; A.A. Ivanov — literature review, analysis of literature sources, analysis and processing of medical documentation, writing and editing of the article.

**Funding source.** This study was not supported by any external sources of funding.

**Competing interests.** The authors declare that they have no competing interests.

**Consent for publication.** Written consent was obtained from the patient for publication of relevant medical information and all of accompanying images within the manuscript.

кула Меккеля у детей // *Лечение и профилактика*. 2022. Т. 12, № 1. С. 77–84. EDN: GYVRVK

8. Fu T., Xu X., Geng L., et al. The clinical manifestation variety and management choice of Meckel's diverticulum with complication: A single center experience // *Gastroenterol Res Pract*. 2021. Vol. 2021. ID 6640660. doi: 10.1155/2021/6640660

9. Kobborg M., Knudsen K.B.K., Ifaoui I.B.R., et al. Early diagnosis and treatment for intussusception in children is mandatory // *Dan Med J*. 2021. Vol. 68, N. 3. ID A09200680.

10. Разин М.П., Сырчин Э.Ф., Кузнецов С.Ю., Лобастов Д.К. Редкая форма инвагинации кишечника // *Российский вестник детской хирургии, анестезиологии и реаниматологии*. 2015. Т. 5, № 2. С. 79–82. EDN: UCDNDN doi: 10.17816/psaic162

11. Череватенко А.А., Шапкина А.Н., Седых И.С., Шевчук А.С. Редкий случай инвагинации дивертикула Меккеля у ребенка // *Тихоокеанский медицинский журнал*. 2018. № 1. С. 95–96. EDN: YTZNHF doi: 10.17238/PmJ1609-1175.2018.1.95-96

12. Barry W.E. III, Rosenberg D.M., Warren M., Kim E.S. Small bowel intussusception secondary to inverted Meckel's diverticulum // *J Pediatr Case Rep*. 2017. Vol. 25. P. 49–51. doi: 10.1016/j.epsc.2017.07.015

13. Матвейчук Д.А., Куколева Е.О., Карнаухов Н.С., Семенов Н.Е. Инвертированный дивертикул Меккеля, сопровождающийся рецидивирующим кишечным кровотечением и тонко-тонкоки-

шечной инвагинацией // Эндоскопическая хирургия. 2022. Т. 28, № 2. С. 54–59. EDN: QWREOX doi: 10.17116/endoskop20222802154

14. Bains L., Bhatia R., Kaushik R., et al. Inverted Meckel's diverticulum: a case report // J Med Case Rep. 2021. Vol. 15, N. 1. ID 264. doi: 10.1186/s13256-021-02736-2

15. Ito T., Sato K., Maekawa H., et al. Adult intussusception caused by an inverted Meckel diverticulum // Case Rep Gastroenterol. 2011. Vol. 5, N. 2. P. 320–324. doi: 10.1159/000329457

## REFERENCES

1. Podkamenev VV, Rozinov VM. *Intussusception of intestines in children*. Moscow: GEOTAR-Media, 2022. 176 p. (In Russ.) EDN IBNSYZ doi: 10.33029/9704-6601-8-IIC-2022-1-176.

2. Razumovsky AY, Alkhasov AB, Batrakov SY. *Paediatric surgery. National manual*. Moscow: GEOTAR-Media, 2021. 1280 p. (In Russ.)

3. Huang C-C, Lai M-W, Hwang F-M, et al. Diverse presentations in pediatric Meckel's diverticulum: a review of 100 cases. *Pediatr Neonatol*. 2014;55(5):369–375. doi: 10.1016/j.pedneo.2013.12.005

4. Hansen C-C, Søreide K. Systematic review of epidemiology, presentation, and management of Meckel's diverticulum in the 21<sup>st</sup> century. *Medicine (Baltimore)*. 2018;97(35):12154. doi: 10.1097/MD.00000000000012154

5. Francis A, Kantarovich D, Khoshnam N, et al. Pediatric Meckel's diverticulum: report of 208 cases and review of the literature. *Fetal Pediatr Pathol*. 2016;35(3):199–206. doi: 10.3109/15513815.2016.1161684

6. Lin X-K, Huang X-Z, Bao X-Z, et al. Clinical characteristics of Meckel diverticulum in children: A retrospective review of a 15-year single-center experience. *Medicine (Baltimore)*. 2017;96(32):e7760. doi: 10.1097/MD.00000000000007760

7. Petlakh VI, Konovalov AK, Belyaeva OA, Konstantinova IN. Acute intestinal obstruction as a complication of Meckel's diverticulum in children. *Treatment and prevention*. 2022;12(1):77–84. EDN: GYVRVK

8. Fu T, Xu X, Geng L, et al. The clinical manifestation variety and management choice of Meckel's diverticulum with complication: A single center experience. *Gastroenterol Res Pract*. 2021;2021:6640660. doi: 10.1155/2021/6640660

9. Kobborg M, Knudsen KBK, Ifaoui IBR, et al. Early diagnosis and treatment for intussusception in children is mandatory. *Dan Med J*. 2021;68(3):A09200680.

16. Kim K.H., Kang K.A., Lim J.H., et al. Inverted Meckel diverticulum as a lead point of small bowel intussusception: misinterpreting case as a lipoma // Clin Imaging. 2016. Vol. 40, N. 5. P. 840–842. doi: 10.1016/j.clinimag.2016.03.009

17. Rashid O.M., Ku J.K., Nagahashi M., et al. Inverted Meckel's diverticulum as a cause of occult lower gastrointestinal hemorrhage // World J Gastroenterol. 2012. Vol. 18, N. 42. P. 6155–6159. doi: 10.3748/wjg.v18.i42.6155

10. Razin MP, Syrchin EF, Kuznetsov SY, Lobastov DK. Rare forms of intussusception. *Russian Journal of Pediatric Surgery, Anesthesia and Intensive Care*. 2015;5(2):79–82. EDN: UCDNDN doi: 10.17816/psaic162

11. Cherevatenko AA, Shapkina AN, Sedykh IS, Shevchuk AS. A rare case of invagination of Meckel's diverticulum in a child. *Pacific medical journal*. 2018;(1):95–96. EDN: YTNHF doi: 10.17238/PmJ1609-1175.2018.1.95-96

12. Barry WE III, Rosenberg DM, Warren M, Kim ES. Small bowel intussusception secondary to inverted Meckel's diverticulum. *J Pediatr Case Rep*. 2017;25:49–51. doi: 10.1016/j.epsc.2017.07.015

13. Matveychuk DA, Kukoleva EO, Karnaukhov NS, et al. An inverted Meckel's diverticulum, complicated by intermitted gastrointestinal bleeding and invagination of the small bowel. *Endoscopic Surgery*. 2022;28(2):54–59. EDN: QWREOX doi: 10.17116/endoskop20222802154

14. Bains L, Bhatia R, Kaushik R, et al. Inverted Meckel's diverticulum: a case report. *J Med Case Rep*. 2021;15(1):264. doi: 10.1186/s13256-021-02736-2

15. Ito T, Sato K, Maekawa H, et al. Adult intussusception caused by an inverted Meckel diverticulum. *Case Rep Gastroenterol*. 2011;5(2):320–324. doi: 10.1159/000329457

16. Kim KH, Kang KA, Lim JH, et al. Inverted Meckel diverticulum as a lead point of small bowel intussusception: misinterpreting case as a lipoma. *Clin Imaging*. 2016;40(5):840–842. doi: 10.1016/j.clinimag.2016.03.009

17. Rashid OM, Ku JK, Nagahashi M, et al. Inverted Meckel's diverticulum as a cause of occult lower gastrointestinal hemorrhage. *World J Gastroenterol*. 2012;18(42):6155–6159. doi: 10.3748/wjg.v18.i42.6155

## ОБ АВТОРАХ

**\*Мадина Арсеновна Чундокова**, д-р мед. наук, доцент;  
адрес: Россия, 123001, Москва, ул. Садовая-Кудринская, д 15;  
ORCID: 0000-0002-5080-4838; eLibrary SPIN: 1122-0394;  
e-mail: Cmadina@yandex.ru

**Максим Алексеевич Голованев**, канд. мед. наук, доцент;  
ORCID: 0000-0002-5512-9894; eLibrary SPIN: 4034-4303;  
e-mail: aesculap2001@mail.ru

**Андрей Александрович Иванов**; ORCID: 0009-0000-7441-9005;  
eLibrary SPIN: 9018-5150; e-mail: 2a-iv80@mail.ru

## AUTHORS INFO

**\*Madina A. Chundokova**, MD, Dr. Sci. (Medicine), Associate Professor; address: 15 Sadovaya-Kudrinskaya st., Moscow, 123001, Russia; ORCID: 0000-0002-5080-4838; eLibrary SPIN: 1122-0394; e-mail: Cmadina@yandex.ru

**Maksim A. Golovanev**, MD, Cand. Sci. (Medicine), Associate Professor; ORCID: 0000-0002-5512-9894; eLibrary SPIN: 4034-4303; e-mail: aesculap2001@mail.ru

**Andrey A. Ivanov**; ORCID: 0009-0000-7441-9005; eLibrary SPIN: 9018-5150; e-mail: 2a-iv80@mail.ru

\* Автор, ответственный за переписку / Corresponding author