


DOI: <https://doi.org/10.17816/psaic1013>

Научная статья



Минимально инвазивное лечение детей с пилонидальными кистами: способ GIPS

Н.М. Степанова^{1,2}, В.А. Новожилов^{1,2}, М.Н. Мочалов², Д.А. Звонков², А.В. Воропаева¹,
Е.М. Петров², С.В. Мороз², Д.Ю. Халтанова², В.В. Намханов³

¹ Иркутский государственный медицинский университет, Иркутск, Россия;

² Городская Ивано-Матренинская детская клиническая больница, Иркутск, Россия;

³ Бурятский государственный университет, Республика Бурятия, Улан-Удэ, Россия

Аннотация

Актуальность. Пилонидальная болезнь (пилонидальная киста, эпителиальный копчиковый ход) — хроническое воспалительное заболевание крестцово-копчиковой области, распространенное среди лиц молодого возраста. До настоящего времени этиопатогенез и способы хирургического лечения заболевания являются предметом широкой дискуссии.

Цель исследования — оценить эффективность применения операций по Gips у детей с пилонидальной болезнью.

Материалы и методы. Проведен сравнительный анализ лечения 41 пациента с пилонидальной болезнью в Городской Ивано-Матренинской детской клинической больнице Иркутска за период с января 2020 г. по август 2021 г. Плановое оперативное лечение было выполнено 22 пациентам с первичной или рецидивирующей пилонидальной кистой, из них с использованием процедуры М. Gips — 15 детям. Группу сравнения составили пациенты, которым выполняли широкое иссечение комплекса мягких тканей, несущих пилонидальную кисту, первичные и вторичные свищевые ходы, с последующим восстановлением раны этажным швом.

Результаты. Гендерный состав: 73,3 % юношей и 26,7 % девушек. Средний возраст — $15,6 \pm 1,5$ года. Средний срок заболевания — $5,1 \pm 2,2$ мес. Среднее время операции — $12 \pm 4,2$ мин. Возобновление двигательного режима происходило в первые сутки после операции. Обезболивание путем приема нестероидных противовоспалительных средств применяли в первые 2 дня послеоперационного периода. Ранних послеоперационных осложнений не отмечено. Среднее время пребывания в больнице — $3,8 \pm 1,9$ сут. Полное заживление вторичным натяжением — в среднем через $3,9 \pm 1,8$ нед. Катамнез в среднем составил $7 \pm 3,8$ мес.: ранние рецидивы у 6,7 %.

Вывод. Минимально инвазивная синусэктомия по способу Gips для лечения пилонидальной болезни у подростков безопасна и эффективна, имеет низкую частоту рецидивов, позволяет в ранние сроки вернуться к повседневной деятельности и обеспечивает хороший косметический результат. Однако малое число наблюдений требует проведения дальнейшего исследования.

Ключевые слова: пилонидальная киста; эпителиальный копчиковый ход; синусэктомия; хирургическое лечение; операция по М. Gips; дети.

Как цитировать

Степанова Н.М., Новожилов В.А., Мочалов М.Н., Звонков Д.А., Воропаева А.В., Петров Е.М., Мороз С.В., Халтанова Д.Ю., Намханов В.В. Минимально инвазивное лечение детей с пилонидальными кистами: способ GIPS // Российский вестник детской хирургии, анестезиологии и реаниматологии. 2022. Т. 12, № 1. С. 61–68. DOI: <https://doi.org/10.17816/psaic1013>

DOI: <https://doi.org/10.17816/psaic1013>

Research Article

Minimally invasive treatment of pilonidal cysts in children: the Gips procedure

Nataliya M. Stepanova^{1,2}, Vladimir A. Novozhilov^{1,2}, Mikhail N. Mochalov², Denis A. Zvonkov², Anastasia V. Voropaeva¹, Evgeniy M. Petrov², Sergey V. Moroz², Dora Yu. Khaltanova², Vyacheslav V. Namkhanov³

¹ Irkutsk State Medical University, Irkutsk, Russia;

² Ivano-Matreninskaya Children's Clinical Hospital, Irkutsk, Russia;

³ Buryat State University, Republic of Buryatia, Ulan-Ude, Russia

Abstract

BACKGROUND: Pilonidal disease (pilonidal cyst, epithelial coccygeal passage) is a chronic inflammatory disease of the sacrococcygeal region, common among young people, including adolescents, to a certain extent worsens the quality of life. Until now, the etiopathogenesis and surgical treatment methods of the disease have been the subject of wide discussion.

AIM: The aim of the study was to evaluate the effectiveness of Gips operations in children with pilonidal disease.

MATERIALS AND METHODS: A comparative analysis of 41 patients with pilonidal disease was conducted in the surgical department of the City Ivano-Matryoninsk Children's Clinical Hospital in Irkutsk from January 2020 to August 2021. Planned surgical treatment was performed in 22 patients with primary or recurrent pilonidal cysts, including 15 children using the M. Gips procedure. The comparison group consisted of patients who underwent wide excision of a complex of soft tissues bearing a pilonidal cyst, primary and secondary fistulous passages, followed by wound restoration with a storey suture.

RESULTS: The patients comprised 72.7% boys and 27.3% girls with an average age of 15.6 ± 1.5 years and average disease duration of 5.1 ± 2.2 months. The average operation time was 12 ± 4.2 minutes. The motor regime was resumed on the first day after the operation. Patient pain was relieved by administering non-steroidal anti-inflammatory drugs for the first two postoperative days. There were no early postoperative complications. The average hospital stay was 3.8 ± 1.9 days. Complete healing by secondary intention was achieved after an average of 3.9 ± 1.8 weeks. The average follow-up was 7 ± 3.8 months, and 6.7% had early relapses.

CONCLUSIONS: Minimally invasive sinusectomy according to the Gips procedure for treating pilonidal disease in adolescents is safe and effective, has a low recurrence rate, allows an early return to daily activities, and provides a good cosmetic result. However, the small number of observations requires further research.

Keywords: pilonidal cyst; epithelial coccygeal passage; sinusectomy; surgery; children.

To cite this article:

Stepanova NM, Novozhilov VA, Mochalov MN, Zvonkov DA, Voropaeva AV, Petrov EM, Moroz SV, Khaltanova DYU, Namkhanov VV. Minimally invasive treatment of pilonidal cysts in children: the Gips procedure. *Russian Journal of Pediatric Surgery, Anesthesia and Intensive Care*. 2022;12(1):61–68. DOI: <https://doi.org/10.17816/psaic1013>

АКТУАЛЬНОСТЬ

С момента описания пилонидальной болезни было сформулировано много гипотез ее происхождения, которые можно разделить на теории врожденного [1, 2] и приобретенного этиопатогенеза [3–5]. Отсутствие единого понимания природы заболевания привело к возникновению большого количества способов оперативной коррекции. На сегодняшний день основным методом лечения остается широкое иссечение мягких тканей до крестцовой фасции с последующим симметричным или асимметричным закрытием раневого дефекта, дополненное в ряде случаев его дренированием [6–8]. Данный способ в детском возрасте зачастую требует общей анестезии, длительного послеоперационного ограничения двигательного режима и обезболивания. Кроме того, остается довольно высоким процент рецидива, а косметический результат — не всегда удовлетворительным [7, 9].

В 2008 г. М. Gips и соавт. [10] предложили инновационный минимально инвазивный хирургический способ лечения пилонидальной болезни, а в последующем сообщили о большой серии пациентов, пролеченных новым методом. Основа предложенного способа состоит в теории приобретенного этиопатогенеза и воздействии непосредственно на остановку патофизиологического механизма, приводящего к развитию пилонидальной кисты [5]. Процедура заключается в трепанации кожи, иссечении первичных/вторичных свищевых ходов и кюретаже кистозной полости. Опубликованный А. Di Castro и соавт. [11] анализ лечения 2347 пациентов указывает на удовлетворительные послеоперационные результаты с незначительным числом послеоперационных осложнений, ранним возвращением к повседневной деятельности и значительно низкой частотой рецидива заболевания [11].

В доступных отечественных источниках нами не были найдены публикации, посвященные использованию способа по Gips у детей.

Цель исследования — оценить эффективность применения операций по Gips у детей с пилонидальной болезнью.

МАТЕРИАЛЫ И МЕТОДЫ

За период с января 2020 г. по август 2021 г. на базе хирургического отделения Городской Ивано-Матренинской детской клинической больницы Иркутска был пролечен 41 пациент с пилонидальной болезнью. Группу исключения составили 19 случаев, осложненных абсцедированием. Плановое оперативное лечение было выполнено у 22 пациентов с первичной или рецидивирующей пилонидальной кистой, из них с использованием процедуры по Gips — 15 пациентов. Группу сравнения составили 7 пациентов, которым было выполнено используемое в клинике вмешательство, заключающееся в иссечении мягкотканного комплекса, включающего кисту

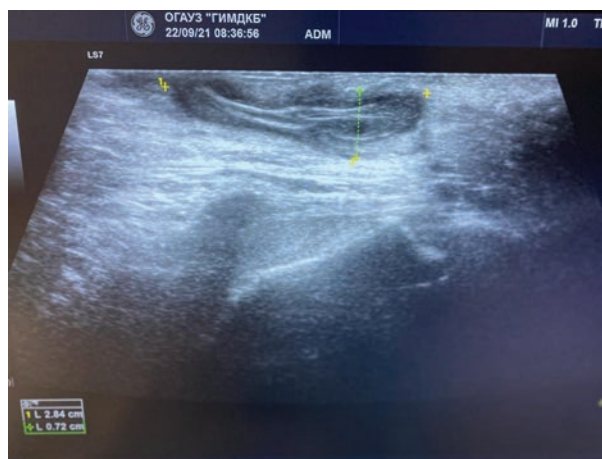


Рис. 1. Навигационное ультразвуковое исследование мягких тканей крестцово-копчиковой области. Образование овальной формы в слоях дермы и гиподермы размерами 2,84 × 0,72 см, с четким контуром гипоэхогенной плотности с гиперэхогенными линейными включениями (волосы)

Fig. 1. Navigational soft tissue sonogram in the sacrococcygeal region. Complex oval-shaped mass extending into the dermis and hypodermis measuring 2.84 × 0.72 cm, relatively well-defined with the hypoechogenic area and hyperechogenic lines within (hairs)

и первичные/вторичные свищевые ходы до крестцовой фасции, последующей этажной реконструкцией операционной раны и активным низковакуумным дренированием наборами Редон.

На догоспитальном этапе у 81,8 % пациентов была проведена магнитно-резонансная томография крестцово-копчиковой области для исключения сопутствующей патологии данной области (дермальный синус).

Все операции выполняли в плановом порядке одной хирургической бригадой. Перед вмешательством пациентам в области интереса удаляли волосную покров, оперирующие хирурги проводили навигационное ультразвуковое исследование мягких тканей крестцово-копчиковой области с целью определения локации кисты, ее размеров, характера содержимого, состояния окружающих тканей (рис. 1).

Всем пациентам за 30 мин до операции проводили антибиотикопрофилактику. Положение пациента на операционном столе лежа на животе с разведенными нижними конечностями, укладкой области таза на валик с дополнительной фиксацией ягодиц с помощью лейкопластыря. После обработки операционного поля кожным антисептиком выполняли местную инфильтрационную анестезию. Все первичные и вторичные свищевые отверстия подвергались исследованию инструментами для оценки глубины и направления свищевых ходов и удаления содержимого (чаще волосы) (рис. 2, а).

Срединные и боковые свищевые отверстия иссекали при помощи трепано-циркулярного ножа для биопсии кожи Medax skin punch, тем самым обнажалась полость пилонидальной кисты (рис. 2, б). Далее с целью удаления

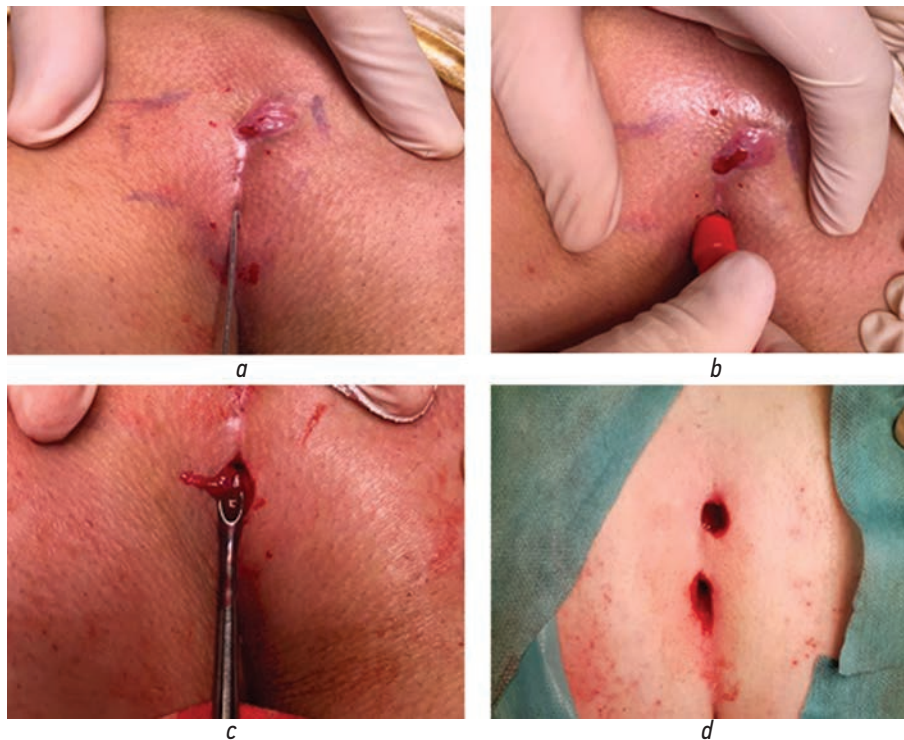


Рис. 2. Этапы синусэктомии по методу Gips: *a* — Исследование мягких тканей пуговчатым зондом; *b* — иссечения свищевое отверстие при помощи трепано-циркулярного ножа для биопсии кожи Medax skin punch; *c* — кюретаж ложкой Фолькмана; *d* — вид ран после синусэктомии

Fig. 2. Stages of sinusectomy with the Gips procedure: *a* — Exploration of soft tissues with a bulbous probe; *b* — excision of the fistulous opening using a circular knife for skin biopsy Medax skin punch; *c* — curettage with a Volkmann spoon; *d* — view of wounds after sinusectomy procedure

пораженных тканей через сформированные отверстия проводили кюретаж при помощи ложки Фолькмана (рис. 2, *c*). После выполнения процедуры кожные раны не ушивали (рис. 2, *d*). По окончании процедуры в раневые каналы устанавливали марлевые турунды минимальной длины без натяжения кожи.

В послеоперационном периоде всем пациентам проводили ежедневные перевязки с заменой турунд и использованием регенерирующих мазевых составов (мазь Левомеколь, линимент Вишневского, мазь Офломелид). С первых послеоперационных суток пациентам назначали местное физиолечение (токи УВЧ) с целью улучшения регионарного кровообращения и стимулирования регенеративных процессов. Возобновление двигательного режима осуществляли с первых послеоперационных суток. Медикаментозное лечение заключалось в назначении нестероидных противовоспалительных средств (нурофен, ибупрофен) по требованию пациента. В связи с освоением новой методики лечения отмечалось удлинение сроков госпитализации до 5–7 сут, однако в последующем срок госпитализации сократился до 2–3 койко/дней.

После выписки из стационара пациенты продолжали амбулаторное лечение повязками и физиопроцедурами в поликлинике по месту жительства с контрольными еженедельными осмотрами оперирующими хирургами вплоть до полной репарации ран. В плане диспансерного

наблюдения всем пациентам была рекомендована эпиляция крестцово-копчиковой области, ношение хлопчатобумажного белья, минимизация переохлаждения.

РЕЗУЛЬТАТЫ

С целью проведения анализа результатов лечения в качестве параметров сравнения были выбраны следующие показатели: длительность оперативного вмешательства, восстановление двигательного режима, длительность болевого синдрома (прием нестероидных противовоспалительных средств), срок полного заживления ран, ранние осложнения, частота рецидивов, косметичность, средний койко/день.

Гендерный состав оперированных больных представлен 73 % юношей и 27 % девушек. Абсолютное большинство составили подростки в возрасте от 13 до 17 лет (средний возраст $15,6 \pm 1,5$ года). Срок заболевания с момента инструментального уточнения диагноза и появления первых клинических эквивалентов в среднем составил $5,1 \pm 2,2$ мес. У 8 пациентов (53,3 %) ранее выполнялось оперативное вмешательство в объеме вскрытия и дренирования локального гнойного очага в связи с присоединением воспаления пилонидальной кисты. У 2 (13,3 %) пациентов ранее выполнялось радикальное оперативное лечение.

Таблица. Сравнительные результаты лечения

Table. Comparative treatment results

Показатели	Основная группа (Gips)	Группа сравнения
Длительность операции, мин	12 ± 4,2	40 ± 10,6
Прием нестероидных противовоспалительных средства, сут	2 ± 0,9	5 ± 1,6
Срок возобновления двигательной активности, сут	1	10
Репарация раны, нед.	3,9 ± 1,8	2,2 ± 0,5
Осложнения, %	0	1 (14%)
Косметичность	+	–
Средний койко/день	3,8 ± 1,9	9,7 ± 2,2
Ранние рецидивы (%)	1 (7)	2 (28)

Нами были достоверно получены отличия по длительности оперативного вмешательства, сроку возобновления двигательной активности, длительности болевого синдрома, длительности регенерации раневых дефектов, ранним послеоперационным раневым осложнениям, частоте рецидивов, косметичности и среднему койко/дню (см. таблицу).

На основании полученных данных прослеживается явное преимущество применения метода по Gips при синусэктомии. Во-первых, значительно сократилось время операции (более, чем в 3 раза). Жалобы на боли в послеоперационной области и связанная с этим необходимость в обезболивании отмечены первые два дня послеоперационного периода у 7 пациентов (47 %). Дети начинали раньше двигаться. Отсутствовали послеоперационные осложнения, и пациентов выписывали в 2 раза быстрее, чем в контрольной группе, но и это время можно сократить, поскольку методика только отработывалась. Полная регенерация послеоперационных ран происходила на амбулаторном этапе лечения и ее длительность была связана с тем, что раны заживали вторичным натяжением. Катамнез в среднем составил 7 ± 3,8 мес.: рецидив был у только у одного ребенка.

ОБСУЖДЕНИЕ

В настоящее время золотого стандарта при выборе способа оперативного устранения пилюидальной болезни нет. На наш взгляд, простота выполнения, минимальное количество осложнений, низкое число рецидивов и быстрое возвращение к повседневной деятельности можно считать основными критериями, которым должен отвечать оптимальный метод лечения [9, 12, 13].

В литературе представлены отличные результаты лечения как первичных, так и рецидивных случаев пилюидальной болезни с использованием боковых и асимметричных разрезов, однако эти процедуры требуют обширных вскрытий и являются довольно травматичными [13–19]. Большим процентом осложнений гнойно-воспалительного характера отличается способ иссечения пораженных тканей с реконструкцией послеоперационной раны [20, 21]. Согласно данным литературы, частота

рецидива заболевания после иссечения мягких тканей колеблется от 0 до 41 %, причем нет корреляции частоты рецидивов при этом способе с последующим дренированием раны [9, 13, 16, 18, 19, 22].

Привлекательным в плане минимальной инвазивности, раннего восстановления трудоспособности, косметичности и экономической эффективности, по нашему мнению, является способ M. Gips [10, 23–25]. Методика по Gips может быть использована как при рецидивирующем пилюидальном заболевании, так и при сложных незаживающих пилюидальных ранах. Исследования, опубликованные M. Gips, подтверждают эти данные в большой серии наблюдений, включающей как первичные, так и рецидивирующие пилюидальные заболевания: полное заживление ран наблюдалось в течение 3,4 ± 1,9 нед., а частота рецидивов составляла 13 % на протяжении 5-летнего наблюдения, 16 % — в срок 10 лет [10]. Последующее исследование A. Di Castro и соавт. [11] продемонстрировало частоту рецидивов 5,8 % при более коротком периоде наблюдения.

Ограниченное число рандомизированных контролируемых исследований в нашей стране не позволяет сделать окончательный вывод об эффективности малоинвазивных методов лечения, несмотря на существенные отличия от обычного иссечения, как с точки зрения хирургического, так и косметического результата [9, 14, 23, 24, 26].

На наш взгляд, способ M. Gips — перспективный метод лечения пилюидальной болезни у детей. Проведенное исследование показало неоспоримые преимущества способа перед используемым в клинике вмешательством, заключающемся в иссечении мягкотканного комплекса и активным низковакуумным дренированием наборами Редон, по времени процедуры, сроку возобновления двигательного режима, выраженности болевого синдрома, длительности регенерации, частоте ранних осложнений и рецидивов, среднему койко/дню. Не вызывает сомнений косметичность способа M. Gips. В настоящее время выборка имеет малое число наблюдений и относительно короткий интервал наблюдений, однако полученные результаты выглядят многообещающими и исследования будут нами продолжены.

ВЫВОД

Минимально инвазивное лечение пилонидальных кист по способу Gips отличается минимальным доступом, простой оперативной техникой, при этом обеспечивается хороший косметический результат, раннее восстановление трудоспособности и низкое число ранних осложнений. Однако возникает необходимость в дальнейших исследованиях с целью оценки отдаленных результатов, что позволит оптимизировать сам способ, программу послеоперационного наблюдения и показания к отбору пациентов.

ДОПОЛНИТЕЛЬНАЯ ИНФОРМАЦИЯ

Вклад авторов. Все авторы подтверждают соответствие своего авторства международным критериям ICMJE (все авторы внесли существенный вклад в разработку концепции, проведение исследования и подготовку статьи, прочли и одобрили финальную версию перед публикацией).

Конфликт интересов. Авторы декларируют отсутствие явных и потенциальных конфликтов интересов, связанных с публикацией настоящей статьи.

Источник финансирования. Авторы заявляют об отсутствии внешнего финансирования при проведении исследования.

Информированное согласие на публикацию. Авторы получили письменное согласие законных представителей пациента на публикацию медицинских данных и фотографий.

ADDITIONAL INFORMATION

Author contribution. Thereby, all authors made a substantial contribution to the conception of the work, acquisition, analysis, interpretation of data for the work, drafting and revising the work, final approval of the version to be published and agree to be accountable for all aspects of the work.

Competing interests. The authors declare that they have no competing interests.

Funding source. This study was not supported by any external sources of funding.

Consent for publication. Written consent was obtained from the patient for publication of relevant medical information and all of accompanying images within the manuscript and photos.

СПИСОК ЛИТЕРАТУРЫ

1. Дульцев Ю.В., Ривкин В.Л. Эпителиальный копчиковый ход. Москва: Медицина, 1988. 128 с.
2. Ривкин В.Л. Эпителиальный копчиковый ход — рудиментарный остаток хвоста, причина крестцово-копчиковых нагноений // Наука и мир. 2015. № 9-1. С. 127–128.
3. Лурия И.А., Цема Е.В. Этиология и патогенез пилонидальной болезни // Колопроктология. 2013. № 3. С. 35–50.
4. Титов А.Ю., Костарев И.В., Батищев А.К. Этиопатогенез и хирургическое лечение эпителиального копчикового хода // Российский журнал гастроэнтерологии, гепатологии, колопроктологии. 2015. Т. 25, № 2. С. 69–78.
5. Bascom J. Pilonidal disease: origin from follicles of hairs and results of follicle removal as treatment // Surgery. 1980. Vol. 87. No. 5. P. 567–572.
6. McCallum I.J., King P.M., Bruce J. Healing by primary closure versus open healing after surgery for pilonidal sinus: systematic review and meta-analysis // Br Med J. 2008. Vol. 336. P. 868–871. DOI: 10.1136/bmj.39517.808160.BE
7. Thompson M.R., Senapati A., Kitchen P. Simple day-case surgery for pilonidal sinus disease // Br J Surg. 2011. Vol. 98. No. 2. P. 198–209. DOI: 10.1002/bjs.7292
8. Senapati A., Cripps N.P., Flashman K., Thompson M.R. Cleft closure for the treatment of pilonidal sinus disease // Colorectal Disease. 2011. Vol. 13. No. 3. P. 333–336. DOI: 10.1111/j.1463-1318.2009.02148.x
9. Guerra F., Giuliani G., Amore Bonapasta S., et al. Cleft lift versus standard excision with primary midline closure for the treatment of pilonidal disease. A snapshot of worldwide current practice // Eur Surg. 2016. Vol. 48. P. 269–272. DOI: 10.1007/s10353-015-0375-z
10. Gips M., Melki Y., Salem L., et al. Minimal surgery for pilonidal disease using trephines: description of a new technique and long-term outcomes in 1,358 patients // Diseases of the Colon & Rectum. 2008. Vol. 51. No. 11. P. 1656–1662. DOI: 10.1007/s10350-008-9329-x
11. Di Castro A., Guerra F., Levi Sandri G.B., Maria Ettorre G. Minimally invasive surgery for the treatment of pilonidal disease. The Gips procedure on 2347 patients // Int J Surg. 2016. Vol. 36. No. A. P. 201–205. DOI: 10.1016/j.ijsu.2016.10.040
12. Al-Khamis A., McCallum I., King P.M., Bruce J. Healing by primary versus secondary intention after surgical treatment for pilonidal sinus // Cochrane Database of Syst Rev. 2010. Vol. 1. ID CD006213. DOI: 10.1002/14651858.CD006213.pub3
13. Sevinç B., Karahan Ö., Okuş A., et al. Randomized prospective comparison of midline and off-midline closure techniques in pilonidal sinus surgery // Surgery. 2016. Vol. 159. No. 3. P. 749–754. DOI: 10.1016/j.surg.2015.09.024
14. Enriquez-Navascues J.M., Emparanza J.I., Alkorta M., Placer C. Meta-analysis of randomized controlled trials comparing different techniques with primary closure of chronic pilonidal sinus // Techniques in Coloproctology. 2014. Vol. 18. P. 863–872. DOI: 10.1007/s10151-014-1149-5
15. Steele S.R., Perry B.W., Mills S., Buie W.D. Practice parameters for the management of pilonidal disease // Diseases of the Colon & Rectum. 2013. Vol. 56. No. 9. P. 1021–1027. DOI: 10.1097/DCR.0b013e31829d2616
16. Kaser S.A., Zengaffinen R., Uhlmann M., et al. Primary wound closure with a Limberg flap vs. secondary wound healing after excision of a pilonidal sinus: a multicentre randomised

controlled study // *Int J Colorectal Dis.* 2015. Vol. 30. P. 97–103. DOI: 10.1007/s00384-014-2057-x

17. Guner A, Boz A., Ozkan O.F., et al. Limberg flap versus Bascom cleft lift techniques for sacrococcygeal pilonidal sinus: prospective, randomized trial // *World J Surg.* 2013. Vol. 37. P. 207–208. DOI: 10.1007/s00268-013-2111-9

18. Karaca T., Yoldaş O., Bilgin B.C., et al. Comparison of short-term results of modified Karydakias flap and modified Limberg flap for pilonidal sinus surgery // *Int J Surg.* 2012. Vol. 10. No. 10. P. 601–606. DOI: 10.1016/j.ijisu.2012.10.001

19. Tavassoli A., Noorshafiee S., Nazarzadeh R. Comparison of excision with primary repair versus Limberg flap // *Int J Surg.* 2011. Vol. 9. No. 4. P. 343–346. DOI: 10.1016/j.ijisu.2011.02.009

20. Muzi M.G., Milito G., Cadeddu F., et al. Randomized comparison of Limberg flap versus modified primary closure for the treatment of pilonidal disease // *Am J Surg.* 2010. Vol. 200. No. 1. P. 9–14. DOI: 10.1016/j.amjsurg.2009.05.036

21. Sondena K., Diab R., Nesvik I., et al. Influence of failure of primary wound healing on subsequent recurrence of pilonidal sinus. Combined prospective study and randomised

controlled trial // *Eur J Surg.* 2002. Vol. 168. No. 11. P. 614–618. DOI: 10.1080/11024150201680007

22. Oram Y., Kahraman F., Karincioğlu Y., Koyuncu E. Evaluation of 60 patients with pilonidal sinus treated with laser epilation after surgery // *American Society for Dermatologic Surgery.* 2010. Vol. 36. No. 1. P. 88–91. DOI: 10.1111/j.1524-4725.2009.01387.x

23. Levinson T., Sela T., Chencinski S., et al. pilonidal sinus disease: a 10-year review reveals occupational risk factors and the superiority of the minimal surgery trephine technique // *Military Medicine.* 2016. Vol. 181. No. 4. P. 389–394. DOI: 10.7205/MILMED-D-14-00729

24. Milone M., Fernandez L.M., Musella M., Milone F. safety and efficacy of minimally invasive video-assisted ablation of pilonidal sinus: a randomized clinical trial // *JAMA Surgery.* 2016. Vol. 151. No. 6. P. 547–553. DOI: 10.1001/jamasurg.2015.5233

25. Soll C., Dindo D., Steinemann D., et al. Sinusectomy for primary pilonidal sinus: less is more // *Surgery.* 2011. Vol. 150. No. 5. P. 996–1001. DOI: 10.1016/j.surg.2011.06.019

26. Iesalnieks I., Ommer A., Petersen S., et al. German national guideline on the management of pilonidal disease. // *Langenbeck's Archives of Surgery.* 2016. Vol. 401. P. 599–609. DOI: 10.1007/s00423-016-1463-7

REFERENCES

- Dul'tsev YuV, Rivkin VL. *Ehptelial'nyi kopchikovyi khod.* Moscow: Meditsina, 1988. 128 p. (In Russ.)
- Rivkin VL. Pilonidal cyst, rudimentary rest of the tail, the reason of sacrococcygeal purulence. *Science and world.* 2015;(9-1):127–128. (In Russ.)
- Lurin IA, Tsema IeV. Aetiology and pathogenesis of pilonidal disease (review article). *Koloproktologia.* 2013;(3):35–50. (In Russ.)
- Titov AYU, Kostarev IV, Batischev AK. Etiopathogenesis and surgical treatment of epithelial pilonidal sinus (review of the literature). *Russian Journal of Gastroenterology, Hepatology, Coloproctology.* 2015;25(2):69–78. (In Russ.)
- Bascom J. Pilonidal disease: origin from follicles of hairs and results of follicle removal as treatment. *Surgery.* 1980;87(5):567–572.
- McCallum IJ, King PM, Bruce J. Healing by primary closure versus open healing after surgery for pilonidal sinus: systematic review and meta-analysis. *Br Med J.* 2008;336:868–871. DOI: 10.1136/bmj.39517.808160.BE
- Thompson MR, Senapati A, Kitchen P. Simple day-case surgery for pilonidal sinus disease. *Br J Surg.* 2011;98(2):198–209. DOI: 10.1002/bjs.7292
- Senapati A, Cripps NP, Flashman K, Thompson MR. Cleft closure for the treatment of pilonidal sinus disease. *Colorectal Disease.* 2011;13(3):333–336. DOI: 10.1111/j.1463-1318.2009.02148.x
- Guerra F, Giuliani G, Amore Bonapasta S, et al. Cleft lift versus standard excision with primary midline closure for the treatment of pilonidal disease. A snapshot of worldwide current practice. *Eur Surg.* 2016;48:269–272. DOI 10.1007/s10353-015-0375-z
- Gips M, Melki Y, Salem L, et al. Minimal surgery for pilonidal disease using trephines: description of a new technique and long-term outcomes in 1,358 patients. *Diseases of the Colon & Rectum.* 2008;51(11):1656–1662. DOI: 10.1007/s10350-008-9329-x
- Di Castro A, Guerra F, Levi Sandri GB, Maria Ettorre G. Minimally invasivesurgery for the treatment of pilonidal disease. The Gips procedure on 2347 patients. *Int J Surg.* 2016;36(A):201–205. DOI: 10.1016/j.ijisu.2016.10.040
- Al-Khamis A, McCallum I, King PM, Bruce J. Healing by primary versus secondary intention after surgical treatment for pilonidal sinus. *Cochrane Database of Syst Rev.* 2010;1:CD006213. DOI: 10.1002/14651858.CD006213.pub3
- Sevinç B, Karahan Ö, Okuş A, et al. Randomized prospective comparison of midline and off-midline closure techniques in pilonidal sinus surgery. *Surgery.* 2016;159(3):749–754. DOI: 10.1016/j.surg.2015.09.024
- Enriquez-Navascues JM, Emparanza JI, Alkorta M, Placer C. Meta-analysis of randomized controlled trials comparing different techniques with primary closure of chronic pilonidal sinus. *Techniques in Coloproctology.* 2014;18:863–872. DOI: 10.1007/s10151-014-1149-5
- Steele SR, Perry BW, Mills S, Buie WD. Practice parameters for the management of pilonidal disease. *Diseases of the Colon & Rectum.* 2013;56(9):1021–1027. DOI: 10.1097/DCR.0b013e31829d2616
- Kaser SA, Zengaffinen R, Uhlmann M, et al. Primary wound closure with a Limberg flap vs. secondary wound healing after excision of a pilonidal sinus: a multicentre randomised controlled study. *Int J Colorectal Dis.* 2015;30:97–103. DOI: 10.1007/s00384-014-2057-x
- Guner A, Boz A, Ozkan OF, et al. Limberg flap versus Bascom cleft lift techniques for sacrococcygeal pilonidal sinus: prospective, randomized trial. *World J Surg.* 2013;37:2074–2080. DOI: 10.1007/s00268-013-2111-9
- Karaca T, Yoldaş O, Bilgin BC, et al. Comparison of short-term results of modified Karydakias flap and modified Limberg flap for pilonidal sinus surgery. *Int J Surg.* 2012;10(10):601–606. DOI: 10.1016/j.ijisu.2012.10.001
- Tavassoli A, Noorshafiee S, Nazarzadeh R. Comparison of excision with primary repair versus Limberg flap. *Int J Surg.* 2011;9(4):343–346. DOI: 10.1016/j.ijisu.2011.02.009
- Muzi MG, Milito G, Cadeddu F, et al. Randomized comparison of Limberg flap versus modified primary closure for the treatment of pilonidal disease. *Am J Surg.* 2010;200(1):9–14. DOI: 10.1016/j.amjsurg.2009.05.036

21. Sondenaa K, Diab R, Nesvik I, et al. Influence of failure of primary wound healing on subsequent recurrence of pilonidal sinus. Combined prospective study and randomised controlled trial. *Eur J Surg.* 2002;168(11):614–618. DOI: 10.1080/11024150201680007

22. Oram Y, Kahraman F, Karıncaoğlu Y, Koyuncu E. Evaluation of 60 patients with pilonidal sinus treated with laser epilation after surgery. *American Society for Dermatologic Surgery.* 2010;36(1):88–91. DOI: 10.1111/j.1524-4725.2009.01387.x

23. Levinson T, Sela T, Chencinski S, et al. Pilonidal sinus disease: a 10-year review reveals occupational risk factors and the superiority of the minimal surgery trephine technique. *Military Medicine.* 2016;181(4):389–394. DOI: 10.7205/MILMED-D-14-00729

24. Milone M, Fernandez LM, Musella M, Milone F. Safety and efficacy of minimally invasive video-assisted ablation of pilonidal sinus: a randomized clinical trial. *JAMA Surgery.* 2016;151(6):547–553. DOI: 10.1001/jamasurg.2015.5233

25. Soll C, Dindo D, Steinemann D, et al. Sinusectomy for primary pilonidal sinus: less is more. *Surgery.* 2011;150(5):996–1001. DOI: 10.1016/j.surg.2011.06.019

26. Iesalnieks I, Ommmer A, Petersen S, et al. German national guideline on the management of pilonidal disease. *Langenbeck's Archives of Surgery.* 2016;401:599–609. DOI: 10.1007/s00423-016-1463-7

ОБ АВТОРАХ

***Наталья Маратовна Степанова**, канд. мед. наук, доцент кафедры детской хирургии; адрес: Россия, 664003, Иркутск, ул. Красного Восстания, д. 3; ORCID: <https://orcid.org/0000-0001-5821-7059>; eLibrary SPIN: 7825-8561; e-mail: dm.stepanova@mail.ru

Владимир Александрович Новожилов, д-р мед. наук, профессор, заведующий кафедрой детской хирургии; главный врач; ORCID: <https://orcid.org/0000-0002-9309-6691>; eLibrary SPIN: 5633-5491; e-mail: novozhilov@mail.ru

Михаил Николаевич Мочалов, врач-хирург детский; ORCID: <https://orcid.org/0000-0003-4763-8338>; eLibrary SPIN: 6262-3207; e-mail: mnm-m.d@mail.ru

Денис Андреевич Звонков, врач-хирург детский; ORCID: <https://orcid.org/0000-0002-7167-2520>; eLibrary SPIN: 6620-6758; e-mail: denis.zvonkov@mail.ru

Анастасия Витальевна Воропаева, клинический ординатор кафедры детской хирургии; ORCID: <https://orcid.org/0000-0001-6709-3123>; eLibrary SPIN: 5268-1950; e-mail: voropaeva300996@mail.ru

Евгений Михайлович Петров, врач-хирург детский, заведующий отделением детской хирургии; ORCID: <https://orcid.org/0000-0002-1083-0951>; eLibrary SPIN: 9949-7707; e-mail: emp1976@rambler.ru

Сергей Владимирович Мороз, врач-хирург детский; ORCID: <https://orcid.org/0000-0003-2039-2761>; eLibrary SPIN: 4915-5348; e-mail: morozsv@mail.ru

Дора Юрьевна Халтанова, врач-хирург детский; ORCID: <https://orcid.org/0000-0001-7018-3007>; eLibrary SPIN: 8185-7522; e-mail: khaltanovad@mail.ru

Вячеслав Валентинович Намханов, доцент кафедры факультетской хирургии; ORCID: <https://orcid.org/0000-0001-6368-6474>; eLibrary SPIN: 5525-8518; e-mail: namhanov@yandex.ru

AUTHORS INFO

***Nataliya M. Stepanova**, Cand. Sci. (Med.), Associate Professor of the Department of Pediatric Surgery; address: 3, Krasnogo Vosstaniya st., Irkutsk, 664003, Russia; ORCID: <https://orcid.org/0000-0001-5821-7059>; eLibrary SPIN: 7825-8561; e-mail: dm.stepanova@mail.ru

Vladimir A. Novozhilov, MD, Dr. Sci. (Med.), Professor, Head of the Department of Pediatric Surgery, Chief Physician; ORCID: <https://orcid.org/0000-0002-9309-6691>; eLibrary SPIN: 5633-5491; e-mail: novozhilov@mail.ru

Mikhail N. Mochalov, Pediatric Surgeon; ORCID: <https://orcid.org/0000-0003-4763-8338>; eLibrary SPIN: 6262-3207; e-mail: mnm-m.d@mail.ru

Denis A. Zvonkov, Pediatric Surgeon; ORCID: <https://orcid.org/0000-0002-7167-2520>; eLibrary SPIN: 6620-6758; e-mail: denis.zvonkov@mail.ru

Anastasia V. Voropaeva, Clinical Resident; ORCID: <https://orcid.org/0000-0001-6709-3123>; eLibrary SPIN: 5268-1950; e-mail: voropaeva300996@mail.ru

Evgeniy M. Petrov, Pediatric Surgeon, Head of the Department of pediatric surgery; ORCID: <https://orcid.org/0000-0002-1083-0951>; eLibrary SPIN: 9949-7707; e-mail: emp1976@rambler.ru

Sergey V. Moroz, Pediatric Surgeon; ORCID: <https://orcid.org/0000-0003-2039-2761>; eLibrary SPIN: 4915-5348; e-mail: morozsv@mail.ru

Dora Yu. Khaltanova, Pediatric Surgeon; ORCID: <https://orcid.org/0000-0001-7018-3007>; eLibrary SPIN: 8185-7522; e-mail: khaltanovad@mail.ru

Vyacheslav V. Namkhanov, Associate Professor of the Department of Faculty Surgery; ORCID: <https://orcid.org/0000-0001-6368-6474>; eLibrary SPIN: 5525-8518; e-mail: namhanov@yandex.ru

* Автор, ответственный за переписку / Corresponding author