

ЭФФЕКТИВНОСТЬ ЛЕЧЕНИЯ ДЕТЕЙ С ПАХОВЫМИ ГРЫЖАМИ МЕТОДОМ ПЕРКУТАННОГО ЛИГИРОВАНИЯ ШЕЙКИ ГРЫЖЕВОГО МЕШКА

© П.М. Павлушин ^{✉1, 2}, А.В. Грамзин ^{1, 2}, Н.В. Кривошеенко ², Ю.Ю. Койнов ², Ю.В. Чикинев ¹

¹ Федеральное государственное бюджетное образовательное учреждение высшего образования «Новосибирский государственный медицинский университет» Министерства здравоохранения Российской Федерации, Новосибирск;

² Государственное бюджетное учреждение здравоохранения Новосибирской области «Государственная Новосибирская областная клиническая больница», Новосибирск

■ **Для цитирования:** Павлушин П.М., Грамзин А.В., Кривошеенко Н.В., Койнов Ю.Ю., Чикинев Ю.В. Эффективность лечения детей с паховыми грыжами методом перкутанного лигирования шейки грыжевого мешка // Российский вестник детской хирургии, анестезиологии и реаниматологии. — 2020. — Т. 10. — № 4. — С. 411–418. <https://doi.org/10.17816/psaic704>

Поступила: 07.10.2020

Одобрена: 17.11.2020

Опубликована: 12.12.2020

Введение. Паховые грыжи актуальная патология в детской хирургии, которая встречается крайне часто, достигая показателя 5–20 случаев на 1000 новорожденных, с явным превалированием мужского пола практически в 10 раз. Однако наиболее часто данная патология, а именно в 1,5–2 раза, встречается у недоношенных детей.

Материалы и методы. В проспективное исследование, проводимое в период с 2019 по 2020 г., было включено 90 пациентов детского возраста, которым была диагностирована паховая грыжа и выполнено стандартное грыжесечение открытым способом (методом Дюамеля), или подкожное эндоскопически ассистированное лигирование внутреннего пахового кольца при помощи иглы Tuohy (Seal), или видеоассистированное перкутанное лигирование шейки грыжевого мешка предложенным методом (VIPS).

Результаты. В среднем VIPS при односторонней паховой грыже продлилось $13 \pm 13,46$ мин, а при двусторонней паховой грыже — $20 \pm 6,12$ мин. За время послеоперационного наблюдения (6 мес.) осложнений оперативного лечения и рецидивов во всех исследуемых группах выявлено не было. В группу VIPS, в том числе, вошли 2 пациента с двусторонней и левосторонней паховыми грыжами из когорты недоношенных детей с экстремально низкой массой тела, которым операция была выполнена в 50 нед. постконцептуального возраста, послеоперационный период протекал без осложнений. При сравнении длительности оперативного вмешательства при односторонней паховой грыже выявлены различия между группами минимально инвазивных методик и открытой методики. При межгрупповом сравнении детей с двусторонней паховой грыжей различий выявлено не было.

Заключение. Таким образом, учитывая данные проведенного исследования, есть все основания предполагать, что предложенный метод видеоассистированного перкутанного лигирования шейки грыжевого мешка видится как перспективный малоинвазивный метод герниорафии. Однако для окончательных выводов требуется дальнейшее изучение данного оперативного приема, в том числе в когорте недоношенных детей с паховыми грыжами, с возможной организацией многоцентровых клинических исследований.

Ключевые слова: детская хирургия; паховые грыжи у детей; герниорафия; минимально инвазивная герниорафия; лапароскопия.

VIDEO-ASSISTED PERCUTANEOUS HERNIA SAC SUTURING: A NEW TECHNIQUE OF INGUINAL HERNIA REPAIR IN CHILDREN

© P.M. Pavlushin ^{✉1, 2}, A.V. Gramzin ^{1, 2}, N.V. Krivosheenko ², Yu.Yu. Koinov ², Yu.V. Chikinev ¹

¹ Novosibirsk State Medical University, Novosibirsk, Russia;

² Novosibirsk Regional Clinical Hospital, Novosibirsk, Russia

■ **For citation:** Pavlushin PM, Gramzin AV, Krivosheenko NV, Koinov YuYu, Chikinev YuV. Video-assisted percutaneous hernia sac suturing: a new technique of inguinal hernia repair in children. *Russian Journal of Pediatric Surgery, Anesthesia and Intensive Care*. 2020;10(4):411-418. <https://doi.org/10.17816/psaic704>

Received: 07.10.2020

Accepted: 17.11.2020

Published: 12.12.2020

Background. Inguinal hernias are very important problem in pediatric surgery. It appears in 5–20 cases in every 1000 newborns, approximately 10 times prevalence in males. However, the incidence of inguinal hernia is bigger by 1.5–2 times in group of premature infants.

Materials and methods. In prospective study, that was performed in 2019–2020, 90 pediatric patients diagnosed inguinal hernia were included. All patients had open herniotomy (Duhamel method), subcutaneous endoscopic-assisted ligation of inguinal hernia using Tuohy needle, or video-assisted percutaneous hernial sac suturing (VIPS).

Results. The mean operating time in VIPS group was 13 ± 13.46 min in patients with unilateral inguinal hernia and 20 ± 6.12 min in patients with bilateral variant. In the 6-month follow-up period, any complications or recurrences were not observed. VIPS group included two extremely premature infant with uni- and bilateral inguinal hernia. Minimally invasive herniotomy was performed in 50 weeks post-conceptual age, with unremarkable postoperative period. A difference was found in the operating time between groups of minimally invasive herniotomy and group of Duhamel repair. No difference was found in the operating time of bilateral hernia between all groups.

Conclusion. Considered all things, assuming that announced method of video-assisted percutaneous hernial sac ligation to be a perspective minimal invasive way of treatment for inguinal hernia in children is reasonable. However, for final conclusions, further study of this surgical technique, also in a cohort of premature infants, is required, with the possible organization of multicenter clinical trials.

Keywords: pediatric surgery; inguinal hernia in children; herniorrhaphy; minimal invasive herniorrhaphy; laparoscopy.

ВВЕДЕНИЕ

Паховые грыжи у детей достаточно частая патология, порядка 5–20 случаев на 1000 новорожденных или же 0,8–5 % среди всей детской популяции, с возрастанием частоты выявления при положительном семейном анамнезе примерно до 11,5 % [1–3]. Однако наиболее часто данная патология, а именно в 1,5–2 раза, встречается у недоношенных детей [4–6]. Отмечается, что мальчики болеют в 10 раз чаще девочек. Среди детей, в основном, встречаются не прямые паховые грыжи, а частота встречаемости прямых паховых и бедренных грыж, а также их комбинаций, по данным авторов, не превышает 2 % [7, 8].

Цель хирургической коррекции данной аномалии развития, на сегодняшний день, признана мировым медицинским сообществом и направлена на механическую окклюзию влагалищного отростка брюшины в области его шейки. Однако способы достижения этой цели представлены как открытыми методами, так и герниорафией с использованием малоинвазивных технологий.

Наиболее частым недостатком открытого метода герниорафии у детей считается невозможность однозначно определить вид грыжи, что может привести к рецидиву, поскольку в старшем возрасте частота выявления пря-

мых паховых и бедренных грыж возрастает, а при данных типах грыж показано проведение пластики пахового канала. Одним из недостатков некоторые авторы также считают травматизацию элементов семенного канатика в момент выделения шейки необлитерированного влагалищного отростка брюшины с развитием локального фиброза, что может повлиять на функцию яичка в будущем [9–11].

Минимально инвазивные методы герниорафии с применением лапароскопических технологий имеют несомненные плюсы в возможности однозначно определить вид грыжи, а также легко ревизовать контрлатеральную сторону на предмет бессимптомного необлитерированного влагалищного отростка брюшины, который в будущем может стать субстратом для метахронной паховой грыжи [12–14]. Малоинвазивная коррекция данной аномалии у детей возможна как интракорпоральным, с простым ушиванием грыжевых ворот, так и экстракорпоральными методами, которые в первую очередь, на сегодняшний день, направлены на наложение лигатуры вокруг шейки влагалищного отростка брюшины. Однако при большинстве существующих форм наложение лигатуры происходит не изолированно на шейку влагалищного отростка брюшины. В лигатуру также попада-

ют все слои передней брюшной стенки, что создает риск их прорезывания в будущем и послабления лигатуры, что в свою очередь может привести к рецидиву грыжи или развитию водянки оболочек яичка [15, 16].

К одному из плюсов минимально инвазивной герниорафии с применением лапароскопии относят возможность интраоперационной записи оперативного приема, что может способствовать улучшению результатов оперативного лечения паховых грыж у детей. Появляется возможность анализа техники выполнения оперативного приема каждого хирурга в отделении посредством самоанализа или анализа старшими ординаторами [17].

Все вышеперечисленное заставляет искать новые пути усовершенствования минимально инвазивного хирургического лечения паховых грыж у детей. Ранее нами уже был опубликован метод видеоассистированного перкутанного лигирования шейки грыжевого мешка (VIdеоassisted Percutaneous hernia sac Suturing = VIPS) [18].

В настоящей публикации нами приведен сравнительный анализ предложенной методики с имеющимся минимально инвазивным способом герниорафии, а также открытым методом герниорафии.

Цель работы — оценить эффективность предлагаемого метода лечения детей с паховыми

грыжами в сравнении с наиболее распространенными в хирургической практике.

МАТЕРИАЛЫ И МЕТОДЫ

В проспективное рандомизированное исследование, проводимое в период с 2019 по 2020 г. на базе детского хирургического отделения ГНОКБ, было включено 90 детей, с установленным диагнозом паховой грыжи. Срок исследования был выбран исходя из среднестатистического ежегодного количества оперативных вмешательств по поводу паховых грыж на базе нашего отделения. В исследовании изучали антропометрические данные пациентов, локализацию и вид паховой грыжи, длительность оперативного вмешательства, которые фиксировались на этапе госпитализации пациента, включенного в исследование, а также изучали наличие послеоперационных осложнений и рецидивов, которые фиксировались в шестимесячный период амбулаторного наблюдения ребенка. Диагноз был установлен посредством физикального обследования и подтвержден при проведении ультразвукового исследования мягких тканей паховых областей.

Далее было проведено стандартное предоперационное обследование, и все пациенты случайным образом в равных долях были

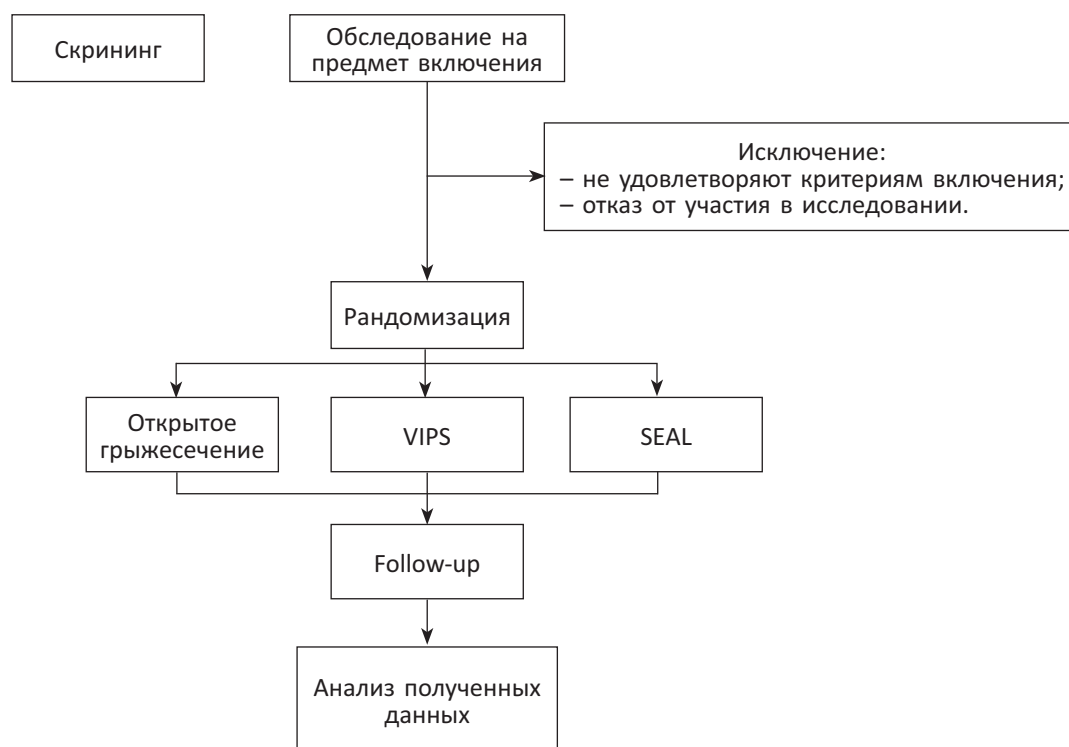

Рис. 1. Дизайн исследования

Fig. 1. Study design

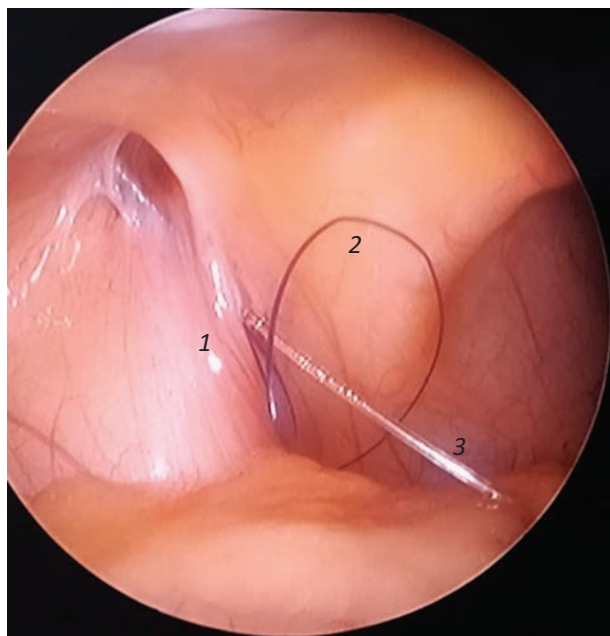

Рис. 2. Оставленные в брюшной полости нитяная петля и передний конец проводника, вид изнутри. 1 — круглая связка матки, 2 — нитяная петля, 3 — проводник

Fig. 2. Inside view of suture loop and introducer that was left in the abdominal cavity. 1 — round ligament of uterus, 2 — suture loop, 3 — introducer

разделены на 3 группы: стандартное грыжесечение открытым способом (методом Дюамеля) или подкожное эндоскопически ассистированное лигирование внутреннего пахового кольца при помощи иглы Tuohy (Seal) или видеоассистированное перкутанное лигирование шейки грыжевого мешка предложенным методом (VIPS). Дизайн исследования представлен на рис. 1.

Анализ первичных данных всех трех групп представлен в таблице. Группы были сопоставлены по полу и возрасту, статистически

значимых отклонений выявлено не было. При сравнении исследуемых групп было выявлено статистически значимое отклонение в соотношении детей с односторонней и двусторонней паховыми грыжами в группах пациентов, прооперированных видеоассистированно и по Дюамелю.

Модификацию SEAL-методики выполняли посредством иглы Tuohy.

При осуществлении видеоассистированного перкутанного лигирования шейки грыжевого мешка предложенным методом (VIPS) иглой Tuohy, внутри и снаружи которой проходит нить, образующая петлю, осуществляли прокол тканей передней брюшной стенки в проекции внутреннего пахового кольца вплоть до преперитонеального пространства. Обходили латеральную полуокружность шейки грыжевого мешка, иглу проводили над элементами семенного канатика или круглой связкой матки. Выкол иглы в брюшную полость и введение в нее нитяной петли производили в нижнемедиальном квадранте. В просвет иглы вводили проводник, иглу извлекали (рис. 2). Далее по проводнику иглу Tuohy проводили вплоть до преперитонеального пространства, проводник удаляли, обходили иглой Tuohy медиальную полуокружность шейки грыжевого мешка, выкол иглы в брюшную полость осуществляли в том же месте. Иглу Tuohy проводили в нитяную петлю и через просвет иглы внутрь петли проводили конец нерассасывающейся нити, иглу извлекали. С помощью тракции петли проводили конец нерассасывающейся нити вокруг латеральной полуокружности шейки грыжевого мешка и выводили наружу, лигировали шейку грыжевого мешка. Эффективность ле-

Характеристика пациентов с паховыми грыжами

Characteristics of patients with inguinal hernias

Показатели	VIPS	SEAL	Грыжесечение по Дюамелю	<i>p</i>
Включено в исследование, человек (%)	30 (33,3)	30 (33,3)	30 (33,3)	—
Соотношение, м:ж (%)	17:13 (57; 43)	23:7 (77; 23)	24:6 (80; 20)	0,0977
Средний возраст, лет	4,9 ± 3,2 (min = 0,3; max = 13)	4,7 ± 4,3 (min = 0,1; max = 14)	4,3 ± 3,2 (min = 0,7; max = 11)	0,7983
Возраст до 1 года включительно, человек (%)	6 (20)	7 (23)	6 (20)	—
Двусторонняя паховая грыжа, %	17 (57)	14 (47)	3 (10)	—
Левосторонняя паховая грыжа, %	7 (23)	6 (20)	18 (60)	—
Правосторонняя паховая грыжа, %	6 (20)	10 (33)	9 (30)	—

чения оценивалась интраоперационно, а также через 6 мес. после оперативного лечения.

Методом рандомизации, с целью сохранения равного количества пациентов в группах был выбран способ конвертов. Анализ полученных данных выполнен с помощью программы StataMP 13 (StataCorp LP, США). Проверка гипотезы о нормальности распределения признаков осуществлена с помощью критерия Шапиро–Уилка. Для описательной статистики количественных нормально распределенных признаков с равенством дисперсий использовали параметрические методы: вычисление средних значений и стандартных отклонений. Для описания качественных номинальных признаков применяли относительные частоты в процентах. Для определения статистической значимости различий межгрупповых (независимых) сравнений применяли критерий Стьюдента (при нормальном распределении признака) или непараметрический *U*-критерий Манна–Уитни, ANOVA (при распределении, отличном от нормального) в группах непрерывных данных. Для определения статистической значимости различий межгрупповых (независимых) сравнений в группах категориальных данных применяли критерий χ^2 . Уровень значимости для всех используемых методов установлен как $p \leq 0,05$.

Данное исследование было одобрено локальным медикоэтическим комитетом и проведено в соответствии с этическими стандартами, изложенными Хельсинкской декларацией от 1964 г. Все официальные представители пациентов дали добровольное информированное согласие при включении в исследование.

РЕЗУЛЬТАТЫ И ОБСУЖДЕНИЕ

По результатам исследования оперативное вмешательство при односторонней паховой грыже в группе VIPS в среднем составило $13 \pm 13,46$ мин (max = 20 мин, min = 10 мин), SEAL — $16 \pm 13,75$ мин (max = 20 мин, min = 5 мин), Duhamel — $27 \pm 24,63$ мин (max = 60 мин, min = 15 мин). При сравнении полученных результатов статистически значимые различия в длительности оперативного приема были выявлены при сравнении VIPS vs. Duhamel ($p = 0,0003$) и SEAL vs. Duhamel ($p = 0,0007$). При сравнении длительности оперативного приема VIPS vs. SEAL ($p > 0,9999$) статистически значимых отклонений выявлено не было. Результаты сравнений представлены на рис. 3.

При двусторонней паховой грыже длительность оперативного лечения в группе VIPS в среднем составило $20 \pm 6,12$ мин (max = 30 мин, min = 10 мин), SEAL — $18,14 \pm 6,72$ мин (max = 35 мин, min = 10 мин), Duhamel — 15 ± 5 мин (max = 20 мин, min = 10 мин). При межгрупповом сравнении статистически значимых отклонений выявлено не было. Результаты сравнений представлены на рис. 4. Короткое время оперативного вмешательства в группе с двусторонними паховыми грыжами, оперированных по методике Duhamel, наиболее вероятно обусловлено наличием только девочек в данной группе, а также тем, что все оперативные вмешательства были выполнены одним опытным хирургом.

За время наблюдения (6 мес.) осложнений оперативного лечения, а также рецидивов выявлено не было. В одном случае при

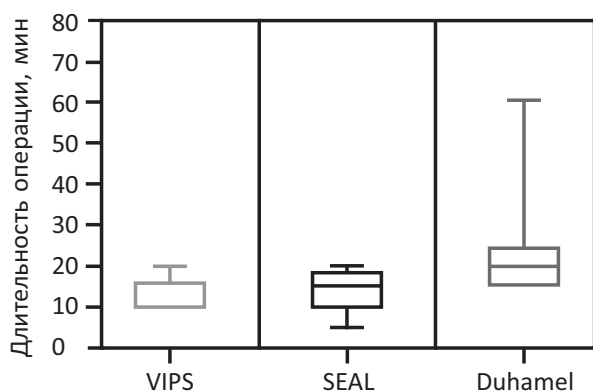


Рис. 3. Результаты оперативного лечения односторонней паховой грыжи

Fig. 3. Results of surgery treatment of one-sided inguinal hernia

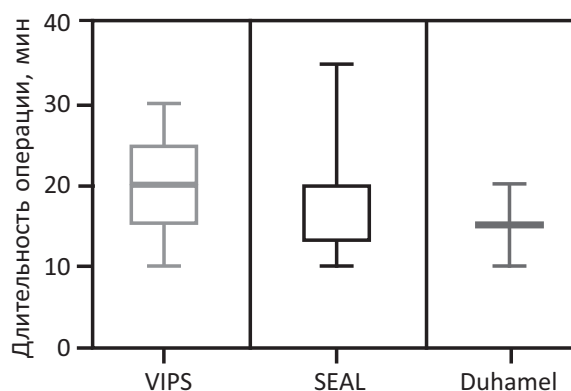


Рис. 4. Результаты оперативного лечения двусторонней паховой грыжи

Fig. 4. Results of surgery treatment of both-sided inguinal hernia

выполнении VIPS ребенку 8 мес. потребовалась установка дополнительного 3 мм порта в связи с фиброзными изменениями париетальной брюшины в области грыжевых ворот, наиболее вероятно, связанных с частыми ущемлениями паховой грыжи в анамнезе. В группу VIPS в том числе вошли 2 пациента с двусторонней и левосторонней паховыми грыжами из когорты недоношенных детей с экстремально низкой массой тела. Минимально инвазивная герниорафия была выполнена в 50 нед. постконцептуального возраста, послеоперационный период протекал без осложнений. Учитывая большие размеры грыжевых ворот, наличие предшествующих оперативных вмешательств и деликатного спаечного процесса в брюшной полости, данным детям также потребовалась установка дополнительного лапаропорта для качественного и быстрого выполнения оперативного приема.

По результатам проведенного исследования можно утверждать, что предложенный оперативный прием видеоассистированного перкутанного лигирования шейки грыжевого мешка не уступает в эффективности, а также во времени проведения имеющихся минимально инвазивных методов оперативного лечения паховых грыж у детей. Данный оперативный прием сохраняет все плюсы лапароскопической герниорафии с использованием иглы Tuohy, а именно: возможность ревизовать противоположное внутреннее паховое кольцо при односторонней грыже, возможность однозначно установить вид грыжи, возможность осуществить «классическое» наложение лигатуры в области шейки грыжевого мешка, деликатное отношение к элементам семенного канатика, минимизация спаечного процесса в области внутреннего пахового кольца, хороший косметический результат, соответствующий Stealth-хирургии. Применение проводника позволяет проводить иглу сквозь единый прокол в передней брюшной стенке и осуществлять изолированное лигирование шейки грыжевого мешка. Это означает, что под лигатуру не попадают подкожная жировая клетчатка, апоневроз наружной косой мышцы живота, участки внутренней косой и поперечной мышц живота и предбрюшинная клетчатка, что практически исключает рецидив грыжи, возможное развитие гидроцеле, минимизирует риск развития лигатурного свища, шовный материал не пальпируется под кожей у детей с невыраженной

подкожно-жировой клетчаткой. Данный метод возможно применять при минимально инвазивной паховой герниорафии в когорте недоношенных пациентов, что также представляется актуальной проблемой детской хирургии.

ЗАКЛЮЧЕНИЕ

Таким образом, учитывая данные проведенного исследования, есть все основания предполагать, что предложенный метод видеоассистированного перкутанного лигирования шейки грыжевого мешка видится как эффективный малоинвазивный метод герниорафии. Однако для окончательных выводов требуется дальнейшее изучение данного оперативного приема, в том числе в когорте недоношенных детей с паховыми грыжами, с возможной организацией многоцентровых клинических исследований.

ДОПОЛНИТЕЛЬНАЯ ИНФОРМАЦИЯ

Конфликт интересов. Авторы декларируют отсутствие явных и потенциальных конфликтов интересов, связанных с публикацией настоящей статьи.

Competing interests. The authors declare that they have no competing interests.

ЛИТЕРАТУРА

1. Nakashima M, Ide K, Kawakami K. Laparoscopic versus open repair for inguinal hernia in children: a retrospective cohort study. *Surgery Today*. 2019;49(12):1044–1050. <https://doi.org/10.1007/s00595-019-01847-0>
2. Chang SJ, Chen JC, Hsu CK, et al. The incidence of inguinal hernia and associated risk factors of incarceration in pediatric inguinal hernia: a nation-wide longitudinal population-based study. *Hernia*. 2016;20(4):559–563. <https://doi.org/10.1007/s10029-015-1450-x>
3. Olesen CS, Mortensen LQ, Öberg S, Rosenberg J. Risk of incarceration in children with inguinal hernia: a systematic review. *Hernia*. 2019;23(2):245–254. <https://doi.org/10.1007/s10029-019-01877-0>
4. Козлов Ю.А., Краснов П.А., Барадиева П.Ж., и др. Эндохирургическое лечение недоношенных детей с паховыми грыжами // Российский вестник детской хирургии, анестезиологии и реаниматологии. — 2019. — Т. 9. — № 2. — С. 20–28. [Kozlov YA, Krasnov PA, Baradieva PJ, et al. Endosurgical treatment of premature infants with inguinal hernias. *Russian Journal of Pediatric Surgery, Anesthesia and Intensive*

- Care. 2019;9(2):20–28. (In Russ.)] <https://doi.org/10.30946/2219-4061-2019-9-2-20-28>
5. Masoudian P, Sullivan KJ, Mohamed H, Nasr A. Optimal timing for inguinal hernia repair in premature infants: a systematic review and meta-analysis. *J Pediatr Surg.* 2019;54(8):1539–1545. <https://doi.org/10.1016/j.jpedsurg.2018.11.002>
 6. Shin J, Jeon GW. Inguinal Hernia in Preterm Infants: Optimal Timing of Herniorrhaphy to Prevent Preoperative Incarceration and Postoperative Apnea. *Neonatal Med.* 2020;27(3):118–125. <https://doi.org/10.5385/nm.2020.27.3.118>
 7. Brandt ML. Pediatric hernias. *Surg Clin North Am.* 2008;88(1):27–43. <https://doi.org/10.1016/j.suc.2007.11.006>
 8. Esposito C, Gargiulo F, Farina A, et al. Laparoscopic treatment of inguinal ovarian hernia in female infants and children: standardizing the technique. *J Laparoendosc Adv Surg Tech A.* 2019;29(4):568–572. <https://doi.org/10.1089/lap.2018.0630>
 9. Jukić M, Pogorelić Z, Šupe-Domić D, Jerončić A. Comparison of inflammatory stress response between laparoscopic and open approach for pediatric inguinal hernia repair in children. *Surg Endosc.* 2018;33(10):3243–3250. <https://doi.org/10.1007/s00464-018-06611-y>
 10. Chen R, Tang S, Lu Q, et al. A 9-year experience study of single-port micro-laparoscopic repair of pediatric inguinal hernia using a simple needle. *Hernia.* 2020;24(3):639–644. <https://doi.org/10.1007/s10029-019-02079-4>
 11. Wang YJ, Zhang QL, Chen L, et al. Laparoscopic Percutaneous Extraperitoneal Internal Ring Closure for Pediatric Inguinal Hernia: 1,142 Cases. *J Laparoendosc Adv Surg Tech A.* 2019;29(6):845–851. <https://doi.org/10.1089/lap.2018.0721>
 12. Стальмахович В.Н., Страшинский А.С., Кайгородова И.Н., Ли И.Б. Результаты использования различных методов эндоскопической паховой герниорафии у детей // Детская хирургия. — 2018. — Т. 22. — № 3. — С. 124–126. [Stalmakhovich VN, Strashinskiy AS, Kaygorodova IN, Li IB. Results of the use of various methods of endoscopic inguinal herniorrhaphy in children. *Russian Journal of Pediatric Surgery.* 2018;22(3):124–126. (In Russ.)] <https://doi.org/10.18821/1560-9510-2018-22-3-124-126>
 13. Kantor N, Travis N, Wayne C, Nasr A. Laparoscopic versus open inguinal hernia repair in children: which is the true gold-standard? A systematic review and meta-analysis. *Pediatr Surg Int.* 2019;35(9):1013–1026. <https://doi.org/10.1007/s00383-019-04521-1>
 14. Dreuning K, Maat S, Twisk J, et al. Laparoscopic versus open pediatric inguinal hernia repair: state-of-the-art comparison and future perspectives from a meta-analysis. *Surg Endosc.* 2019;33(10):3177–3191. <https://doi.org/10.1007/s00464-019-06960-2>
 15. Козлов Ю.А., Новожилов В.А., Распутин А.А., и др. Лечение паховых грыж у детей: обзор лапароскопических методов, или история «крючков и игл» // Эндоскопическая хирургия. — 2017. — Т. 23. — № 1. — С. 33–43. [Kozlov YuA, Novozhilov VA, Rasputin AA, et al. Treatment of inguinal hernias in children: review of laparoscopic techniques, or history of «hooks and needles». *Endoscopic Surgery.* 2017;23(1):33–43. (In Russ.)] <https://doi.org/10.17116/endoskop201723133-43>
 16. Timberlake MD, Herbst KW, Rasmussen S, Corbett ST. Laparoscopic percutaneous inguinal hernia repair in children: Review of technique and comparison with open surgery. *J Pediatr Urol.* 2015;11(5):262.e1–262.e6. <https://doi.org/10.1016/j.jpuro.2015.04.008>
 17. Miyano G, Yamada S, Barsness K, et al. Can Intraoperative Video Recordings Contribute to Improving Laparoscopic Percutaneous Extraperitoneal Closure in Children with Inguinal Hernia and Prevent Recurrence? A Pilot Study. *J Laparoendosc Adv Surg Tech A.* 2020;30(10):1122–1126. <https://doi.org/10.1089/lap.2020.0395>
 18. Павлушин П.М., Грамзин А.В., Тратонин А.А., и др. Способ видеоассистированного изолированного перкутанного лигирования шейки грыжевого мешка при паховых грыжах у детей // Российский вестник детской хирургии, анестезиологии и реаниматологии. — 2020. — Т. 10. — № 2. — С. 157–164. [Pavlushin PM, Gramzin AV, Tratonin AA, et al. Video-assisted isolated percutaneous hernia sac suturing in children with inguinal hernia (VIPS). *Russian Journal of Pediatric Surgery, Anesthesia and Intensive Care.* 2020;10(2):157–164. (In Russ.)] <https://doi.org/10.17816/psaic661>

Информация об авторах

Павел Михайлович Павлушин — ассистент кафедры госпитальной и детской хирургии, ФГБОУ ВО «НГМУ» Минздрава России, Новосибирск; врач-детский хирург, ГБУЗ НСО «ГНОКБ», Новосибирск. <https://orcid.org/0000-0002-6684-5423>. E-mail: pavlushinpav@mail.ru

Information about the authors

Pavel M. Pavlushin — Assistant Professor, Department of Hospital and Pediatric Surgery, Novosibirsk State Medical University, Novosibirsk, Russia; Pediatric surgeon, State Novosibirsk District Clinical Hospital, Novosibirsk, Russia. <https://orcid.org/0000-0002-6684-5423>. E-mail: pavlushinpav@mail.ru

Информация об авторах

Алексей Владимирович Грамзин — канд. мед. наук, ассистент кафедры госпитальной и детской хирургии, ФГБОУ ВО «НГМУ» Минздрава России, Новосибирск; заведующий отделением детской хирургии, ГБУЗ НСО «ГНОКБ», Новосибирск. <https://orcid.org/0000-0001-7338-7275>. E-mail: dxo26@yandex.ru

Николай Владимирович Кривошеенко — врач-детский хирург. ГБУЗ НСО «ГНОКБ», Новосибирск. <https://orcid.org/0000-0001-6210-7493>. E-mail: dxo26@yandex.ru

Юрий Юрьевич Койнов — врач-детский хирург. ГБУЗ НСО «ГНОКБ», Новосибирск. <https://orcid.org/0000-0002-9528-0601>. E-mail: dxo26@yandex.ru

Юрий Владимирович Чикинев — д-р мед. наук, профессор, заведующий кафедрой госпитальной и детской хирургии. ФГБОУ ВО «НГМУ» Минздрава России, Новосибирск. E-mail: chikinev@inbox.ru

Information about the authors

Alexey V. Gramzin — Cand. Sci. (Med.), Assistant Professor of the Department of Hospital and Pediatric Surgery, Novosibirsk State Medical University, Novosibirsk, Russia; Head of Pediatric Surgery Department, State Novosibirsk District Clinical Hospital, Novosibirsk, Russia. <https://orcid.org/0000-0001-7338-7275>. E-mail: dxo26@yandex.ru

Nikolai V. Krivosheenko — Pediatric surgeon, State Novosibirsk District Clinical Hospital, Novosibirsk, Russia. <https://orcid.org/0000-0001-6210-7493>. E-mail: dxo26@yandex.ru

Yuri Yu. Koinov — Pediatric surgeon, State Novosibirsk District Clinical Hospital, Novosibirsk, Russia. <https://orcid.org/0000-0002-9528-0601>. E-mail: dxo26@yandex.ru

Yuri V. Chikinev — Dr. Sci. (Med.), Professor, Head of Department, Hospital and Pediatric Surgery, Novosibirsk State Medical University, Novosibirsk. E-mail: chikinev@inbox.ru