

## БЕЗЛИГАТУРНЫЙ МЕТОД ЛАПАРОСКОПИЧЕСКОЙ АППЕНДЭКТОМИИ У ДЕТЕЙ

© В.Г. Сварич<sup>1, 2</sup> ✉, Е.Г. Первозчиков<sup>1</sup>, И.М. Каганцов<sup>1, 2</sup>

<sup>1</sup> Государственное учреждение «Республиканская детская клиническая больница», Сыктывкар;

<sup>2</sup> Федеральное государственное бюджетное образовательное учреждение высшего образования «Сыктывкарский государственный университет имени Питирима Сорокина», Сыктывкар

■ **Для цитирования:** Сварич В.Г., Первозчиков Е.Г., Каганцов И.М. Безлигатурный метод лапароскопической аппендэктомии у детей // Российский вестник детской хирургии, анестезиологии и реаниматологии. — 2020. — Т. 10. — № 1. — С. 53–58. DOI: <https://doi.org/10.17816/psaic583>

Поступила: 15.02.2020

Одобрена: 01.03.2020

Опубликована: 12.03.2020

**Цель.** На основе накопленного клинического материала показать возможность безлигатурного метода лапароскопической аппендэктомии у детей.

**Материалы и методы.** За период с 2000 по 2019 г. в хирургическом отделении Республиканской детской клинической больницы г. Сыктывкара находились на лечении 2044 ребенка с острым аппендицитом. Из них у 651 пациента была выполнена открытая аппендэктомия с обработкой культи червеобразного отростка погружным методом, у 1363 детей — лапароскопическая аппендэктомия с обработкой культи отростка лигатурным методом, и у 32 пациентов впервые применена безлигатурная лапароскопическая аппендэктомия с пересечением червеобразного отростка аппаратом Ligasure.

**Результаты.** В среднем оперативное вмешательство при безлигатурной лапароскопической аппендэктомии длилось на  $7 \pm 3$  мин меньше, чем при лапароскопической аппендэктомии с использованием лигатурного способа обработки культи червеобразного отростка. Опытным путем было установлено, что не следует использовать данный способ аппендэктомии при толщине червеобразного отростка больше 1,5 см, при выраженной воспалительной инфильтрации купола слепой кишки и перфорации у основания отростка. В сроки от 1 до 6 мес. не было внутрибрюшных послеоперационных осложнений, связанных с новым методом оперативного вмешательства.

**Заключение.** Проведение безлигатурной лапароскопической аппендэктомии у детей с использованием современных высокоэнергетических платформ с цифровой оценкой степени коагуляционной готовности тканей позволило избежать интраоперационных и послеоперационных осложнений, упростить технику ее выполнения, сократить время операции.

**Ключевые слова:** аппендицит; аппендэктомия; лапароскопический способ; безлигатурный способ; заваривание червеобразного отростка.

## UNLIGATURE METHOD OF LAPAROSCOPIC APPENDECTOMY IN CHILDREN

© V.G. Svarich<sup>1, 2</sup> ✉, E.G. Perevozchikov<sup>1</sup>, I.M. Kagantsov<sup>1, 2</sup>

<sup>1</sup> Republican children's Clinical Hospital, Syktyvkar, Russia

<sup>2</sup> Pitirim Sorokin Syktyvkar State University, Syktyvkar, Russia

■ **For citation:** Svarich VG, Perevozchikov EG, Kagantsov I.M. Unligature method of laparoscopic appendectomy in children. *Russian Journal of Pediatric Surgery, Anesthesia and Intensive Care*. 2020;10(1):53-58. DOI: <https://doi.org/10.17816/psaic583>

Received: 15.02.2020

Accepted: 01.03.2020

Published: 12.03.2020

**Aim.** On the basis of the accumulated clinical material to show the possibility of a ligature-free method of laparoscopic appendectomy in children.

**Materials and methods.** From 2000 to 2019, 2044 children with acute appendicitis were treated in the surgical department of the Republican children's clinical hospital in Syktyvkar. Of these, 651 patients had an open appendectomy with treatment of the stump of the vermiform process by the submersible method, 1363 children had a laparoscopic appendectomy with ligature treatment of the stump of the process, and

32 patients had their first non-ligature laparoscopic appendectomy with the intersection of the vermiform process with the Ligasure device.

**Results.** On average, surgery for ligature-free laparoscopic appendectomy lasted  $7 \pm 3$  minutes less than for laparoscopic appendectomy using the ligature method for treating the stump of the worm-like process. Experimentally, it was found that this method of appendectomy should not be used when the thickness of the worm-like process is more than 1.5 cm, with pronounced inflammatory infiltration of the caecum dome and perforation at the base of the process. With ligature-free appendectomy, the operation time was reduced. In the period from 1 to 6 months, there were no intra-abdominal postoperative complications associated with the new method of surgery.

**Conclusion.** Ligar-free laparoscopic appendectomy in children using modern high-energy platforms with a digital assessment of the degree of tissue coagulation readiness made it possible to avoid intraoperative and postoperative complications, simplify the technique of its implementation, and reduce the time of surgery.

**Keywords:** appendicitis; appendectomy; laparoscopic method; ligature-free method; brewing of the vermiform process.

## ВВЕДЕНИЕ

На данный момент развития медицины основным методом при остром аппендиците является оперативное лечение — удаление воспаленного червеобразного отростка. Существуют различные способы завершения аппендэктомии. При погружном варианте обработки культи червеобразного отростка увеличивается риск перфорации стенки слепой кишки, образования абсцесса культи и деформации баугиниевой заслонки [1–3]. В последние два десятилетия повсеместно стала использоваться лапароскопическая аппендэктомия [4–6]. Предложены различные варианты этого метода оперативного лечения по поводу острого аппендицита у детей и взрослых [7, 8]. В 2010 г. у взрослых пациентов с острым аппендицитом в нашей стране начала выполняться лапароскопическая аппендэктомия без лигирования культи червеобразного отростка [9]. Сообщений о применении данного метода аппендэктомии у детей нами не обнаружено.

*Цель исследования* — на основе накопленного клинического материала показать возможность безлигатурного метода лапароскопической аппендэктомии у детей.

## МАТЕРИАЛЫ И МЕТОДЫ

За период с 2000 по 2006 г. в хирургическом отделении Республиканской детской клинической больницы г. Сыктывкара находились на лечении 651 ребенок с острым аппендицитом. Все пациенты были оперированы с использованием открытой аппендэктомии с обработкой культи червеобразного отростка погружным методом. У 494 паци-

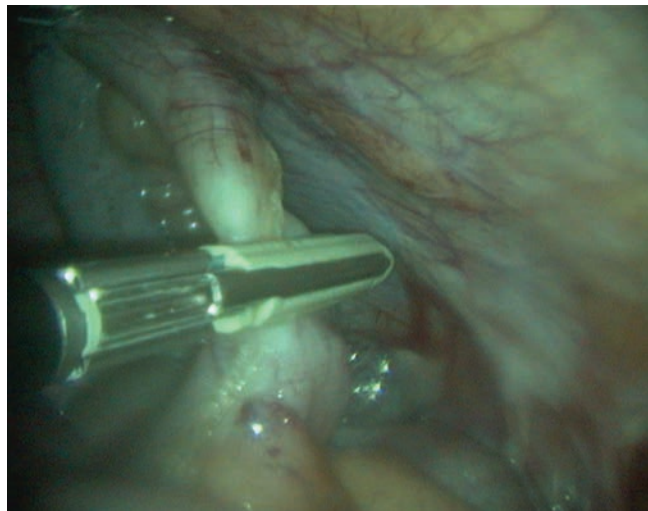
ентов (75,9 %) использовался косой разрез Волковича – Дьяконова. Поперечный разрез по Шпренгелю был применен у 57 (24,1 %) пациентов. В послеоперационном периоде у 2 пациентов (0,4 %) возникла несостоятельность культи червеобразного отростка. С 2007 г. аппендэктомию выполняли лапароскопическим методом с обработкой культи отростка лигатурным методом. Последний применен у 1363 детей. Из них у 19 (1,4 %) пациентов в связи с техническими трудностями выполнена конверсия, и аппендэктомия закончена открытым способом. У 3 пациентов (0,2 %) была оставлена длинная культя червеобразного отростка, потребовавшая ее резекции при последующей релапароскопии. С середины 2019 г. у 32 пациентов использован метод безлигатурной лапароскопической аппендэктомии.

Операцию выполняли следующим образом. После пересечения брыжейки воспаленного червеобразного отростка, на 1 см выше купола слепой кишки накладывали губки электрокоагуляционного зажима аппарата Ligasure, с помощью которого производили заваривание червеобразного отростка (рис. 1). Затем, повторяя вышеописанный прием, заваривали удаляемую часть червеобразного отростка на 0,5 см выше (рис. 2).

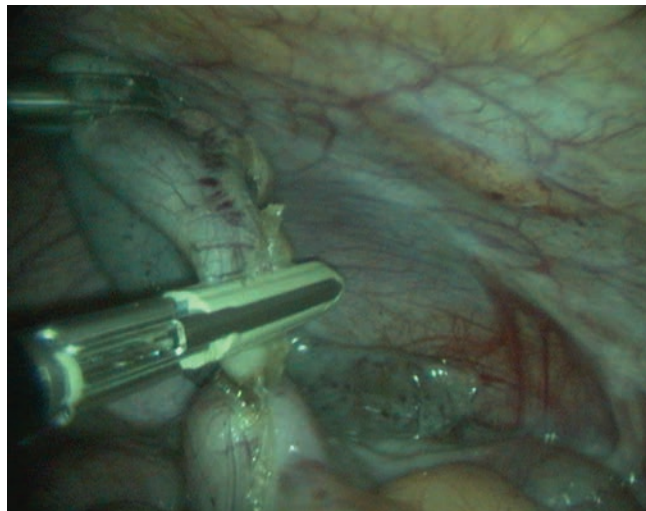
Далее, с помощью аппарата Ligasure отсекалась удаляемая часть червеобразного отростка (рис. 3).

На куполе слепой кишки оставалась заваренная культя червеобразного отростка, а последний удаляли через троакар 10 мм (рис. 4).

После деинсуффляции, удаления троакаров и ушивания проколов оперативное вмешательство заканчивалось.



**Рис. 1.** Заваривание основания червеобразного отростка  
**Fig. 1.** Brewing the base of the worm-like process



**Рис. 2.** Заваривание удаляемой части червеобразного отростка  
**Fig. 2.** Brewing of the removed part of the vermiform process

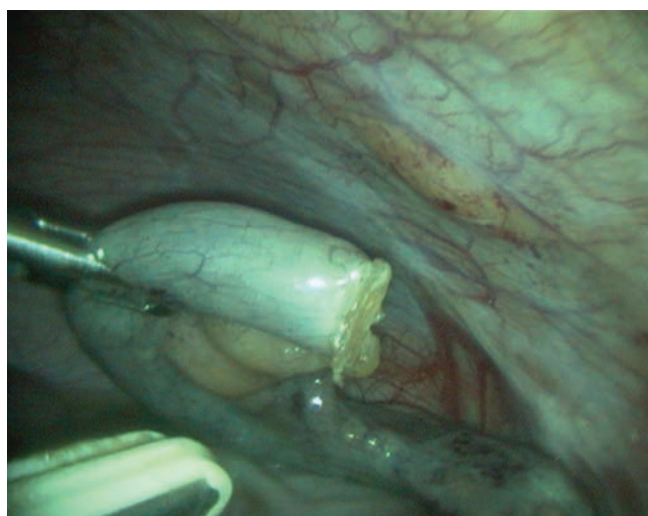## РЕЗУЛЬТАТЫ

В среднем оперативное вмешательство при безлигатурной лапароскопической аппендэктомии длилось на  $7 \pm 3$  мин меньше, чем при лапароскопической аппендэктомии с использованием лигатурного способа обработки культи червеобразного отростка. Опытным путем было установлено, что не следует использовать данный способ аппендэктомии при толщине червеобразного отростка больше 1,5 см, при выраженной воспалительной инфильтрации купола слепой кишки и перфорации у основания отростка. Послеоперационный период протекал гладко, и все

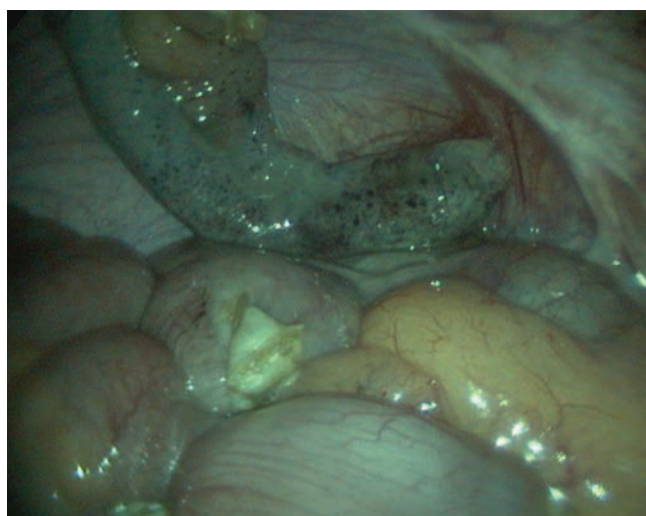
пациенты через 6 сут после безлигатурного лапароскопического вмешательства были выписаны по месту жительства. В сроки от 1 до 6 мес. после проведенной операции внутрибрюшных осложнений, связанных со способом обработки культи червеобразного отростка, не возникло.

## ОБСУЖДЕНИЕ

Существует множество научных публикаций, посвященных лапароскопической аппендэктомии у детей [10–12]. В результате ее широкого распространения почти полностью исчезли случаи спаечной кишечной



**Рис. 3.** Пересечение удаляемой части червеобразного отростка  
**Fig. 3.** Intersection of the removed part of the vermiform process



**Рис. 4.** Заваренная культя червеобразного отростка (указана стрелкой)  
**Fig. 4.** Brewed stump of the worm-like process (arrow)

непроходимости, отсутствуют послеоперационные рубцы. При лапароскопической аппендэктомии предложены разные варианты обработки культи червеобразного отростка. Считается, что от эффективности обработки культи червеобразного отростка напрямую зависит уровень послеоперационных гнойных интраабдоминальных осложнений, которые составляют 1,8–4 % [13]. Поэтому предложены различные способы выполнения данного оперативного приема. Использование герметизации культи отростка с помощью металлической клипсы в 2,54 % случаев привело к некрозу основания культи отростка [14], но использование клипсы «Гемолок» таких осложнений не давало [15]. Однако при вышеописанных способах в брюшной полости остается металлическое или пластиковое инородное тело. Другие авторы делятся опытом применения для этой цели эндостеплеров, которые с успехом применяли при инфильтрированном и утолщенном основании червеобразного отростка с отсутствием осложнений в виде несостоятельности культи последнего в послеоперационном периоде [16]. После применения обработки культи червеобразного отростка с помощью ультразвукового скальпеля образование инфильтрата в послеоперационном периоде отмечено у 3,31 % пациентов [17]. Ряд авторов герметизируют оставшуюся культю отростка с помощью двойной эндолигатуры Редера с отсутствием послеоперационных осложнений [18, 19]. Успешный опыт безлигатурного способа лапароскопической аппендэктомии у взрослых пациентов [9] позволил нам внедрить его в педиатрическую практику.

## ЗАКЛЮЧЕНИЕ

Проведение безлигатурной лапароскопической аппендэктомии у детей с использованием современных высокоэнергетических платформ с цифровой оценкой степени коагуляционной готовности тканей позволило избежать интраоперационных и послеоперационных осложнений, упростить технику ее выполнения, сократить время операции.

## ДОПОЛНИТЕЛЬНАЯ ИНФОРМАЦИЯ

*Конфликт интересов.* Авторы данной статьи подтвердили отсутствие конфликта интересов.

*Финансирование:* финансовая поддержка отсутствует.

*Conflict of interest:* The authors of this article confirmed the lack of interest and financial support, which should be reported.

## ЛИТЕРАТУРА

- Исаков Ю.Ф., Степанов Э.А., Дронов А.Ф. Острый аппендицит в детском возрасте. — М.: Медицина, 1980. [Isakov YuF, Stepanov EA, Dronov AF. Ostryj appendicit v detskom vozraste. Moscow, Medicine, 1980. (In Russ.)]
- Баиров Г.А. Срочная хирургия детей: Руководство для врачей — СПб.: Питер, 1997. — 463 с. [Bairov GA. Srochnaya hirurgiya detej: Rukovodstvo dlya vrachej. Saint Petersburg, 1997. 463 p. (In Russ.)]
- Атлас детской оперативной хирургии / под ред. П. Пури, М. Гольварта ; пер. с англ.; под общ. ред. проф. Т.К. Немиловой. — М.: МЕДпресс-информ, 2009. — 648 с. [Puri P, Halwart M. The children's Atlas of operative surgery. Ed and transl. from English T.K. Nemiliva. M.: Medpress-inform, 2009. 648 p. (In Russ.)]
- Дронов А.Ф., Поддубный И.В., Котлобовский В.И. Эндоскопическая хирургия у детей / под ред. Ю.Ф. Исакова, А.Ф. Дронова. — М.: ГЭОТАР-МЕД, 2002. — 440 с. [Dronov AF, Poddubny IV, Kotlobovsky NI. Endoskopicheskaya hirurgiya u detej. Pod red. J.F. Isakova, A.F. Dronova. Moscow: GEOTAR-MED, 2002, 440 s. (In Russ.)]
- Mottaleb AE, Hussam HS, Hisham AA, Essam EA. Low-cost laparoscopic appendectomy in pediatric patients. *Ann. of Ped. Surg.* 2016;12(3):100-103. <https://doi.org/10.1097/01.XPS.0000482856.31559.a0>
- Fall M, Gueye D, Welle I.B, et al. Laparoscopic Appendectomy in Children: Preliminary Study in Pediatric Hospital Albert Royer, Dakar. *Gastr. Res. and Pract.* 2015;(4):878372. <https://doi.org/10.1155/2015/878372>
- Коровин С.А., Дзядчик А.В., Дворовенко Е.В., Соколов Ю.Ю. Лапароскопические вмешательства у детей с осложненным аппендицитом // Медицинский совет. — 2018. — № 17. — С. 232–236. [Korovin SA, Dziadchik AV, Dvorovenko EV, Sokolov YuYu. Laparoscopic interventions in children with complicated appendicitis. *Medical Council.* 2018;(17):232-236. (In Russ.)] <https://doi.org/10.21518/2079-701X-2018-17-232-236>.
- Хаджибаев А.М., Арипов У.Р. Способ лапароскопической аппендэктомии // Вестник экстренной медицины. — 2013. — № 1. — С. 72–74. [Khadjibaev AM, Aripov UR. Method of laparoscopic appendectomy. *Bull. of emergency medicine.* 2013;(1):72-74. (In Russ.)]

9. Патент на изобретение РФ № 2447847С1. 2012. Некрасов А.Ю., Прибыткин А.А., Сергеев А.В. Способ лапароскопической аппендэктомии. [Patent RU. 2447847С1. 2012. Nekrasov AYu, Pribytkin AA, Sergeev AV. Method of laparoscopic appendectomy. (In Russ.)]
10. Slater BJ, Rothenberg SS. Two-Site Appendectomy in Children: Description of Technique and Outcomes. *J. of Laparoendoscopic and Adv. Surgical Techn.* 2017;27(4):438-440. <https://doi.org/10.1089/lap.2016.0243>.
11. Vahdad MR, Troebbs R-B, Nissen M, et al. Laparoscopic appendectomy for perforated appendicitis in children has complication rates comparable with those of open appendectomy. *J Pediatr Surg.* 2013;48(3):555-561. <https://doi.org/10.1016/j.jpedsurg.2012.07.066>.
12. Low ZX, Bonney GK, So JBY, et al. Laparoscopic versus open appendectomy in pediatric patients with complicated appendicitis: a meta-analysis. *Surg Endosc.* 2019;33(12):4066-4077. <https://doi.org/10.1007/s00464-019-06709-x>.
13. Шолохова В.Р. Способы обработки культи червеобразного отростка как основной аспект профилактики послеоперационных осложнений // Молодой ученый. — 2017. — № 17. — С. 146–148. [Sholokhova VR. Methods of treatment of the stump of the vermiform process as the main aspect of prevention of postoperative complications. *Young scientist.* 2017;(17):146-148. (In Russ.)]
14. Gomes CA, Junior CS, De Peixoto RO, et al. Appendiceal stump closure by metal endoclip in the management of complicated acute appendicitis. *World J Emerg Surg.* 2013;8(1)35. <https://doi.org/10.1186/1749-7922-8-35>.
15. Hue CS, Kim JS, Kim KH, et al. The usefulness and safety of Hem-o-lok clips for the closure of appendicular stump during laparoscopic appendectomy. *J Korean Surg Soc* 2013;84(1):27-32. <https://doi.org/10.4174/jkss.2013.84.1.27>.
16. Mayir B, Ensari CÖ, Bilecik T, et al. Methods for closure of appendix stump during laparoscopic appendectomy procedure. *Turk J Sur Ulusal Cerrahi Derg.* 2015;31(4):229-231. <https://doi.org/10.5152/UCD.2015.2768>.
17. Мрыхин Г.А., Черкасов М.Ф., Панченко С.Н., Полякова Л.П. Выбор способа обработки культи червеобразного отростка у больных с деструктивными формами острого аппендицита // Фундаментальные исследования. — 2014. — № 10. — С. 538–541. [Mrykhin GA, Cherkasov MF, Panchenko SN, Polyakova LP. Choice of treatment method for the stump of the vermiform process in patients with destructive forms of acute appendicitis. *Fundamental Res.* 2014;10:538-541. (In Russ.)]
18. Сейдинов Ш.М., Ашурметов Р.И., Оразбахов Ж.Б., и др. Двухпетлевой метод перевязки культи червеобразного отростка при лапароскопической аппендэктомии // Международный журнал прикладных и фундаментальных исследований. — 2015. — № 4. — С. 213–215. [Sadinov SM, Ashurmatov RI, Orazbakov JB, et al. Two-loop method of ligation of the stump of the vermiform process in laparoscopic appendectomy. *Int J Appl Fund Res.* 2015;4:213-215. (In Russ.)]
19. Морозов Д.А., Масевкин В.Г., Николаев А.В., и др. Лапароскопическая аппендэктомия при неосложненных формах аппендицита у детей с ожирением // Саратовский научно-медицинский журнал. — 2007. — Т. 3. — № 2. — С. 62–64. [Morozov DA, Masevkin VG, Nikolaev AV, et al. Laparoscopic appendectomy for uncomplicated forms of appendicitis in obese children. *Saratov J Med Res.* 2007;3(2):62-64. (In Russ.)]

### Информация об авторах

**Вячеслав Гаврилович Сварич** — д-р мед. наук, заведующий хирургическим отделением, Республиканская детская клиническая больница, г. Сыктывкар; профессор кафедры хирургии медицинского института, ФГБОУ ВО «СГУ им. Питирина Сорокина», Сыктывкар. E-mail: svarich61@mail.ru.

### Information about the authors

**Vyacheslav G. Svarich** — Dr. Sci. (Med.), Head of the surgical department of the Republican children's clinical hospital of Syktyvkar, Syktyvkar, Russia; Professor of the department of surgery of the medical institute, Pitirim Sorokin Syktyvkar State University, Syktyvkar, Russia. E-mail: svarich61@mail.ru.

*Информация об авторах*

**Евгений Георгиевич Перевозчиков** — врач хирургического отделения, Республиканская детская клиническая больница, Сыктывкар. E-mail: doctor-zhenya@yandex.ru.

**Илья Маркович Каганцов** — д-р мед. наук, заведующий уронефрологическим отделением, Республиканская детская клиническая больница, г. Сыктывкар; профессор кафедры хирургии медицинского института, ФГБОУ ВО «СГУ им. Питирина Сорокина», Сыктывкар. E-mail: ilkagan@rambler.ru.

*Information about the authors*

**Evgeniy G. Perevozchikov** — physician surgical department, Republican children's clinical hospital, Syktyvkar, Russia. E-mail: doctor-zhenya@yandex.ru.

**Ilya M. Kagantsov** — Dr. Sci. (Med.), Head of the uro-nefrological department, Republican children's clinical hospital, Syktyvkar, Russia; Professor of the department of surgery of the medical institute, Pitirim Sorokin Syktyvkar State University, Syktyvkar, Russia. E-mail: ilkagan@rambler.ru.