https://doi.org/10.30946/2219-4061-2019-9-2-84-90

CC BY 4.0

Хирургические аспекты лечения ребенка с гистиоцитозом легких

Стальмахович В.Н.[1], Сапухин Э.В.[2], Ли И.Б.[2], Кайгородова И.Н.[2], Дмитриенко А.П.[2], Урсуленко Е.В.[2], Дюков А.А.[2]

[1] *Иркутская государственная медицинская академия последипломного образования; микрорайон Юбилейный, 100, г. Иркутск, Россия, 664033*
[2] *Иркутская государственная Областная детская клиническая больница; б. Гагарина, 4, г. Иркутск, Россия, 664022*

Резюме
Цель: представить случай успешного лечения редкого тяжелого поражения легких у ребенка.
Методы: в статье приведен анализ результата лечения гистиоцитоза легких у ребенка в возрасте 4 лет. Клиническое проявление заболевания началось с увеличения околоушных лимфоузлов, отита, пневмонии, быстро прогрессирующей дыхательной недостаточности. На рентгенограмме отмечалась буллёзная трансформация обоих лёгких. Тяжесть заболевания осложнялась двухсторонним пневмотораксом, формированием бронхоплевральных свищей. Гистиоцитоз легких из клеток Лангерганса (ГКЛ) установлен морфологически при исследовании ткани, взятой при торакоскопии. Эндоскопически легкое было без признаков воспаления, с множественными субплевральными воздушными полостями. Ребенку проводилась химиотерапия (винбластин, преднизолон), неоднократные дренирования плевральной полости при рецидивирующем напряженном пневмотораксе. По жизненным показаниям выполнена продольная стернотомия, тотальная декортикация костальной плевры с обеих сторон (механический плевродез), что способствовало последующей фиксации легкого к грудной стенке и профилактике рецидивирующего тотального напряженного пневмоторакса. Дважды развившийся ограниченный пневмоторакс был купирован дренированием и химическим плевродезом. **Результаты**: На фоне проводимой комплексной терапии (дренирование плевральной полости, механический и химический плевродез, химио- и антибактериальная терапия) состояние улучшилось клинически и рентгенологически. Ребенок выписан на 152 день лечения. На контрольной МСКТ легких через восемь месяцев после выписки отмечаются минимальные признаки буллезной трансформации, умеренно выражены явления пневмосклероза обоих легких. Проявлений легочной гипертензии нет. **Заключение**: верификация диагноза ГКЛ легких представляет большие сложности. В его комплексном лечении необходимо участие широкого круга врачей, включая детского хирурга.

Ключевые слова: *гистиоцитоз, легкие, дети*

Для цитирования: Стальмахович В.Н., Сапухин Э.В., Ли И.Б., Кайгородова И.Н., Дмитриенко А.П., Урсуленко Е.В., Дюков А.А. Хирургические аспекты лечения ребенка с гистиоцитозом легких. *Российский вестник детской хирургии, анестезиологии и реаниматологии.* 2019;9(2):84–90. https://doi.org/10.30946/2219–4061–2019–9–2-84–90
Для корреспонденции: Стальмахович Виктор Николаевич, бульвар Гагарина, 4, г. Иркутск, 664022; тел. 8(902)176–17–82, E-mail: stal.irk@ mail.ru.

Получена: 03.04.2019. Принята к печати: 28.05.2019.
Информация о финансировании и конфликте интересов
Авторы декларируют отсутствие явных и потенциальных конфликтов интересов, связанных с публикацией настоящей статьи.
Источник финансирования не указан.

Surgical aspects of treating a child with histiocytosis of the lungs

Viktor N. Stalmakhovich[1], Eduard V. Sapukhin[2], Anastasia P. Dmitrienko[2], Elena V. Ursulenko[2], Andrey A. Dukov[2]

[1] *Irkutsk State Medical Academy of Postgraduate Education (ISMAPgE – Branch Campus of the FSBEI FPE RMACPE MOH Russia)*
[2] *Irkutsk State Regional Children's Clinical Hospital*

Objective: to present a case of successful treatment of rare severe lung lesions in a child.
Methods: the article analyzes the result of the treatment of lung histiocytosis in a child aged 4 years. The clinical manifestation of the disease began with an increase in the parotid lymph nodes, otitis, pneumonia, and rapidly progressive respiratory failure. On the roentgenogram, bulle transformation of both lungs was noted. The severity of the disease was complicated by bilateral pneumothorax, the formation of bronchopleural fistulas. Histiocytosis of the lungs from Langerhans cells (GCR) was determined morphologically when examining tissue taken at thoracoscopy. Endoscopically, the lung was without signs of inflammation, with multiple subpleural air cavities. The child underwent chemotherapy (vinblastine, prednisone), repeated drainage of the pleural cavity with recurrent intense pneumothorax. For health reasons, a longitudinal sternotomy was performed, total decortication of the costal pleura on both sides (mechanical pleurodesis), which contributed to subsequent fixation of the lung to the chest wall and prevention of recurrent total stressed pneumothorax. Twice developed limited pneumothorax was stopped by drainage and chemical pleurodesis. **Results**: Against the background of ongoing complex therapy (drainage of the pleural cavity, mechanical and chemical pleurodesis, chemo- and antibacterial therapy), the condition improved (clinically and radiographically). The child was discharged on day 152 of treatment. On the control MSCT of the lungs, eight months after discharge, there are minimal signs of bullous transformation, and the symptoms of pneumosclerosis of both lungs are moderate. There are no manifestations of pulmonary hypertension. **Conclusion**: verification of the diagnosis of pulmonary GLC is very difficult. The complex treatment requires the participation of a wide range of doctors, including a pediatric surgeon.

Key words: *histiocytosis, lungs, children*

For citation: Viktor N. Stalmakhovich, Eduard V. Sapukhin, Anastasia P. Dmitrienko, Elena V. Ursulenko, Andrey A. Dukov Surgical aspects of treating a child with histiocytosis of the lungs**.** *Journal of Pediatric Surgery, Anesthesia and Intensive Care*. 2019; 9(2):84–90. https://doi.org/10.30946/2219–4061–2019–9–2-84–90
For correspondence: Viktor N. Stalmakhovich, Gagarin Boulevard, 4, Irkutsk, Russia, 664022; phone: +7(902)176–17–82, e-mail: stal.irk @ mail.ru. orcid.org/0000–0002–4885–123X eLirary SPIN: 9042–5092

Received: 03.04.2019. Adopted for publication: 28.05.2019.
Information on funding and conflict of interest
The authors declare the absence of obvious and potential conflicts of interest related to the publication of this article. Source of funding is not specified

Введение

Гистиоцитоз из клеток Лангерганса (прежние термины: гистиоцитоз X, болезнь Хенда-Шюллера-Крисчена, эозинофильная гранулема, болезнь Таратынова, болезнь Леттерера-Сиве) – исключительно разнообразное по клиническим проявлениям и течению заболевание, характеризующееся накоплением и/или пролиферацией в очагах поражения клеток с характеристиками эпидермальных гистиоцитов – клеток Лангерганса [1, 2, 3, 4]. В детском возрасте встречается с частотой 3–4 случая на 1 миллион детского населения в год, у взрослых – еще реже, с частотой, не превышающей 1:560 000 взрослых. Выделяют моносистемную (поражение одного органа или системы органов) и полисистемную (поражение двух и более

органов или систем органов) формы заболевания [5, 6, 7, 8]. Для ГКЛ характерно волнообразное течение с рецидивирующими эпизодами активности, которые продолжаются в течение нескольких месяцев и регистрируются по распространению кожных поражений, появлению опухолеподобных очагов, развитию функциональных нарушений со стороны внутренних органов. В соответствии с этим, выделяют активную и неактивную стадию заболевания. Активный ГКЛ разделяют на регрессирующий, стабильный и прогрессирующий. Выделение указанных клинических форм по степени распространенности и активности ГКЛ имеет достоверную связь с прогнозом и ответом на лечение при детской форме [9, 10]. Этиология и патогенез ГКЛ не известны. Обсуждаются иммунопатологическая и опухолевая природа заболевания. В пользу иммунопатологической природы ГКЛ свидетельствует высокая частота спонтанных ремиссий, низкая летальность (у детей – 15%, у взрослых – 3%), отсутствие хромосомных аномалий в клетках из очагов поражения. В пользу опухолевой природы – клональный характер пролиферации клеток Лангерганса в очагах поражения. Наиболее часто встречаются одиночные или множественные поражения костей, преимущественно свода черепа, голеней, ребер, таза, позвонков, нижней челюсти. В 30–40% случаев встречаются поражения кожи. Лимфатические узлы поражаются у детей в 20–30% случаев. Поражение легких является редким (2%) начальным и частым (60%) поздним, прогностически неблагоприятным симптомом у детей [11, 12, 13, 14, 15, 16]. В связи с этим мы посчитали целесообразным представить наше наблюдение поражения легких ГКЛ с благоприятным исходом лечения.

Клинический случай

Пациент К., 18.08.2013 года рождения находился на лечении с октября 2017 года по март 2018 года. Болен с августа 2017 года, когда отмечалось периодическое увеличение околоушных лимфоузлов. При обследовании был выставлен диагноз: хронический отит. Проходил лечение в инфекционном отделении по месту жительства, где получал антибактериальные, противовирусные, антигистаминные препараты. С 26.10.2017 года наступило ухудшение состояния: появилась одышка, затрудненное дыхание, боли в области грудной клетки.

Доставлен бригадой скорой помощи в отделение реанимации районной больницы. Тяжесть состояния обусловлена дыхательной недостаточностью 3 степени. При аускультации дыхание ослаблено с обеих сторон, больше справа, отмечалось втяжение межреберных участков, частота дыхания – 50 в минуту, сатурация – 85–93%. На рентгенограмме грудной клетки выявлены признаки двухсторонней пневмонии, пневмоторакса справа. Проведено дренирование плевральной полости.

После стабилизации состояния ребенок на дальнейшее лечение переведен в областную детскую больницу. На МСКТ грудной клетки выявлены признаки тяжелого двустороннего интерстициального заболевания легких, характеризующееся массивной мультикистозной деструкцией, небольшими

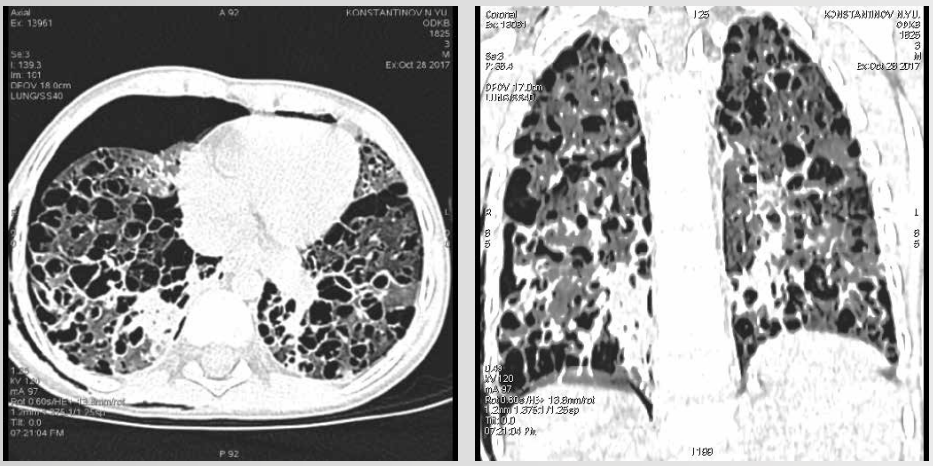

Рис. 1. МСКТ – картина легких при госпитализации.

MSCT picture of the lungs during hospitalization

Рис. 2. Эндоскопическая картина легкого

Endoscopic picture of the lung

зонами по типу «матового стекла» и участками фиброза. Установлен предварительный диагноз: пневмоцистная пневмония(?). Правосторонний пневмоторакс. Эмфизема мягких тканей грудной клетки в верхних и правых отделах (рис. 1).

С целью уточнения диагноза и назначения специфической терапии проведена операция – торакоскопия, биопсия правого легкого. При этом установлено, что эндоскопически легкое было обычного цвета, с множеством субплевральных воздушных полостей от 0,5–1,5см. в диаметре (рис. 2).

С 30.11.17. начато лечение по протоколу LCH-III, группа высокого риска, интенсивная фаза I на S=0,54 м^2: преднизолон через рот в дозе 40мг/м^2=25 мг в сутки. Полная доза проводилась в тече-

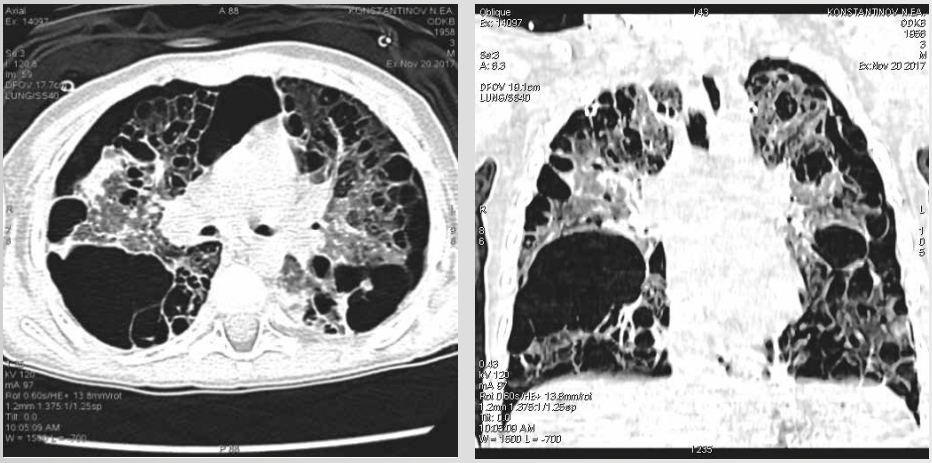

Рис. 3. МСКТ – картина легких в динамике. Признаки массивной буллезной деструкции, с зонами по типу «матового стекла», участками фиброза и очагами компрессионных ателектазов. Правосторонний пневмоторакс (по междолевой щели)

Follow-up MSCT picture of the lungs. Signs of massive bullous destruction with frosted glass areas, fibrotic areas and areas of collapsed lungs. Right-sided pneumothorax (along the interlobar fissure)

Рис. 4. Рентгенограмма легких в прямой проекции. Левосторонний ограниченный пневмоторакс.

Frontal X-ray of the lungs. Left-sided pneumothorax

Рис. 5. МСКТ легких перед выпиской из стационара

MSCT of the lungs prior to discharge from the hospital

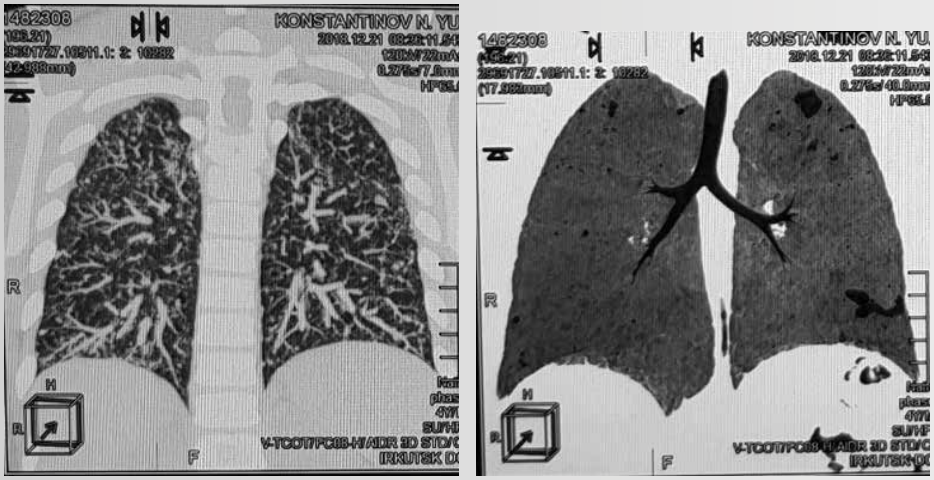

Рис. 6. МСКТ легких через 8 мес. после выписки из стационара

MSCT of the lungs 8 months after the discharge

ние 4 недель с постепенной отменой за 2 недели. Вторым препаратом был винбластин в дозе 6 мг/м^2=3,6 мг № 6, 1 раз в неделю.

На фоне комплексного лечения состояние ребёнка оставалось тяжёлым с периодической отрицательной динамикой за счёт резкого нарастания внутригрудного напряжения, при этом отмечалось снижение сатурации, увеличение одышки до 90 в минуту. Дренирование плевральной полости приводило к стабилизации состояния на 5–7 дней, сброс воздуха по дренажу прекращался через 2–3 дня, затем вновь развивались явления острой дыхательной недостаточности на фоне рецидивирующего напряженного пневмоторакса справа или слева. Постоянно сохранялась опасность повторного возникновения внутригрудного напряжения за счёт напряжённых гигантских булл (рис. 3).

По жизненным показаниям принято решение о проведении механического плевродеза. 15.12.17. проведена операция: продольная стернотомия, двухсторонняя субтотальная плеврэктомия. На фоне проводимой химиотерапии (преднизолон, винбластин), после проведенного механического плевродеза с интервалом в 2 недели, 3-х кратно отмечалось ухудшение состояния пациента, связанное с нарастанием внутригрудного напряжения за счет развития напряженных булл больших размеров (рис. 4), но степень выраженности дыхательной недостаточности была значительно меньше.

Учитывая, что имеет место рецидив пневмоторакса в данной локализации (нижняя доля левого лёгкого), после дренирования его полости проведен химический плевродез – склерозирование остаточной полости раствором 76% урографина.

Комплексная терапия способствовала стабилизации состояния: рецидивов пневмоторакса не было, дыхательная недостаточность уменьшилась и через 5 месяцев стационарного лечения ребенок выписан домой. На МСКТ легких перед выпиской (рис. 5) отмечается хорошая положительная динамика: отсутствуют признаки внутригрудного напряжения, кистозные полости небольших размеров.

При контрольном обследовании через 8 месяцев после выписки отмечено, что самочувствие ребенка хорошее, в покое признаков дыхательной недостаточности нет. На МСКТ сохраняются мелкие воздушные деструктивные полости в паренхиме легких без синдрома внутригрудного напряжения с умеренно выраженными явлениями пневмосклероза (рис. 6)

Заключение

Гистиоцитоз легких из клеток Лангерганса у детей является редким заболеванием, представляющим большие сложности для диагностики и лечения. Рецидивирующий напряженный пневмоторакс с обеих сторон приводит к развитию жизнеугрожающего состояния, требующего от хирурга быстрых правильных решений для купирования внутригрудного напряжения. Биопсия легкого, которая возможна при торакоскопии, является определяющим этапом для верификации диагноза. Только в условиях многопрофильной педиатрической клиники, при участии врачей нескольких специальностей возможно достижение благоприятного исхода.

Литература/ References

1. Степанян И.Э. Поражения легких при гистиоцитозах. *Практическая пульмонология*. 2011; (1): 59–63
Stepanyan I.E. Damage to the lungs during histiocytosis. *Prakticheskaya pul'monologiya.*2011; (1): 59–63. (In Russ.).
2. Ханин А.Л., Викторова И.Б., Николаева Л.П., Головнин В.И. Три случая лангергансоклеточного гистиоцитоза легких. *Медицина в Кузбассе*. 2012; 11(1): 4–10
Khanin A.L., Viktorova I.B., Nikolaeva L.P., Golovnin V.I. Three cases of Langerhang cell lung histiocytosis. *Meditsina v Kuzbasse*. 2012; 11(1): 4–10. (In Russ.)
3. Allen C.E., Merad M., McClain K.L. Langerhans-Cell Histiocytosis. *The New England journal of medicine*. 2018; 379 (9): 856–68. doi: 10.1056/NEJMra1607548
4. Фролова И.Г., Величко С.А., Гольдберг А.В., Тузиков С.А., Миллер С.В., Родионов Е.О., Евтеев Л.А., Бондарь Л.Н., Перелмутер В.М. Пульмональный лангергансоклеточный гистиоцитоз легких: клиническое наблюдение в стадии раннего поражения. *Бюллетень сибирской медицины.* 2017; 16(2):195–201. DOI: 10.20538/1682–0363–2017–2–195–201
Frolova I.G., Velichko S.A., Gol'dberg A.V., Tuzikov S.A., Miller S.V., Rodionov E.O., Efteev L.A., Bondar L.N., Perelmuter V.M. Pulmonary Langerhans cell lung histiocytosis: a clinical case in the early lesion stage. *Byulleten' sibirskoi meditsiny*. 2017; 16(2):195–201 DOI: 10.20538/1682–0363–2017–2–195–201(In Russ.).
5. *Детская гематология. Клинические рекомендации*. Под ред. А.Г. Румянцева, А.А. Масчана, Е.В. Жуковской.– М.: ГЭОТАР-Медия, 2015.– 62 с.
Pediatric hematology. Klinicheskie rekomendatsii. Pod red. A.G. Rumyantseva, A.A. Maschana, E.V. Zhukovskoi.– M.: GEOTAR-Mediya, 2015.– 62 s. (In Russ.).
6. Дорош О.И., Цымбалюк-Волошин И.П., Полищук Р.С., Дубей Л.Я., Воробель О.И. Козлова О.И., Трояновская О.О., Степанюк О.И., Скоропад Л.Л., Кицера Н.И., Середич Л.П., Мих А.М., Грищук Н.Б., Кузьменко А.И. Гистиоцитоз из клеток Лангерганса: особенности клинико-лабораторных проявлений и течения болезни. *Здоровье ребёнка*. 2014; 5 (56): 40–50
Dorosh O.I., Tsymbalyuk-Voloshin I.P., Polishchuk R.S., Dubei L. Ya., Vorobel' O.I., Kozlova O.I., Troyanovskaya O.O., Stepanyuk O.I., Skoropad L.L., Kicera N.I., Seredich L.P., Mih A.M., Grishchuk N.B., Kuz'menko A.I.. Histiocytosis from Langerhans cells: features of clinical and laboratory manifestations and the course of the disease. *Zdorov'e rebenka*. 2014; 5 (56): 40–50 (In Russ.).
7. Юсупова Л.А., Юнусова Е.И., Гараева З.Ш., Мавлютова Г.И. Гистиоцитоз Х. *Практическая медицина*. 2014; 84(8): 7–11.
Yusupova L.A., Yunusova E.I., Garaeva Z. Sh., Mavlyutova G.I. Gistiotsitoz X. *Prakticheskaya meditsina*. 2014; 84(8): 7–11. (In Russ.).
8. Aricò M. Langerhans cell histiocytosis in children: from the bench to bedside for an updated therapy. *British journal of haematology.* 2016; 173(5): 663–70. doi: 10.1111/bjh.13955. https://onlinelibrary.wiley.com/doi/full/10.1111/bjh.13955
9. Krooks J., Minkov M., Weatherall A.G. Langerhans cell histiocytosis in children: diagnosis, differential diagnosis, treatment, sequelae, and standardized follow-up. *Journal of the American Academy of Dermatology*. 2018; 78(6): 1047–56. doi: 10.1016 / j.jaad.2017.05.060.
10. Jezierska M., Stefanowicz J., Romanowicz G., Kosiak W., Lange M. Langerhans cell histiocytosis in children – a disease with many faces. Recent advances in pathogenesis, diagnostic examinations and treatment. *Postępy dermatologii i alergologii*. 2018; 35(1): 6–17. doi: 10.5114/pdia.2017.67095. Epub 2018 Feb 20. https://www.ncbi.nlm.nih.gov/pmc/articles/PMC5872238/
11. Asilsoy S., Yazici N., Demir S., Erbay A., Koçer E., Sarıalioğlu F. A different cause for respiratory disorder in children: cases with pulmonary Langerhans cell histiocytosis. *The clinical respiratory journal.* 2017; 11(2):193–9. doi: 10.1111/crj.12324.
12. Brown N.A., Elenitoba-Johnson K.S.J. Clinical implications of oncogenic mutations in pulmonary Langerhans cell histiocytosis. *Current opinion in pulmonary medicine*. 2018; 24(3): 281–6. doi: 10.1097/MCP.0000000000000470.
13. Çıtak E.Ç., Ak E., Sağcan F., Balcı Y., Bozdoğan-Arpacı R, Kuyucu N. Primary pulmonary Langerhans cell histiocytosis associated with smoking in an adolescent boy. *The Turkish journal of pediatrics.* 2017; 59(5): 586–9. doi: 10.24953/turkjped.2017.05.013. http://www.turkishjournalpediatrics.org/uploads/pdf_TJP_1769.pdf
14. Halder R., Anantharaman M.B., Seth T., Mahapatra M., Saxena R. Pulmonary Langerhans cell histiocytosis: a not so benign lesion. *Journal of pediatric hematology/oncology.* 2019; 41(2):122–4. doi: 10.1097/MPH.0000000000001371.
15. Kanik-Yuksek S., Ozkaya-Parlakay A., Gulhan B., Ozyoruk D., Karakus E., Cinel G., Emir S., Tezer H. A rare diagnosis in children: isolated pulmonary Langerhans cell histiocytosis. *The clinical respiratory journal*. 2018; 12(1): 355–6. doi: 10.1111/crj.12480.

16. Wang D., Cui L., Li Z.G., Zhang L, Lian H.Y., Ma H.H., Zhao Y.Z., Zhao X.X, Wang T.Y., Zhang R. Clinical research of pulmonary langerhans cell histiocytosis in children. *Chinese medical journal*. 2018; 131(15): 1793–8. doi: 10.4103/0366–6999.237400. https://www.ncbi.nlm.nih.gov/pmc/articles/PMC6071458/

Авторы/Authors

СТАЛЬМАХОВИЧ Виктор Николаевич ***Viktor N. Stalmakhovich***	Доктор медицинских наук, профессор, заведующий кафедрой детской хирургии ИГМАПО; микрорайон Юбилейный, 100, г. Иркутск, Россия, 664033; тел. 8(902)176–17–82, E-mail: stal.irk@ mail.ru *Dr. Sci (Med), Professor, head of the Department of Pediatric Surgery, IGMAPO; Microdistrict Jubilee, 100, Irkutsk, Russia, 664033; phone: +7(902) 176–17–82, E-mail: stal.irk@ mail.ru orcid.org/0000–0002–4885–123X eLirary SPIN: 9042–5092*
КАЙГОРОДОВА Ирина Николаевна ***Irina N. Kaygorodova***	Кандидат медицинских наук, заведующая хирургическим отделением Иркутской государственной областной детской клинической больницы; б. Гагарина 4, г. Иркутск, Россия, 664022; тел. 8(914)871–84–03, E-mail: kaygorodova_ir@mail.ru *Cand.Sci (Med), head of the surgical Department of Irkutsk State Regional Children's Clinical Hospital; b. Gagarin 4, Irkutsk, Russia, 664022; phone: +7(914)871–84–03, E-mail: kaygorodova_ir@mail.ru orcid.org/0000–0002–2332–9285*
ЛИ Игорь Беокович ***Igor B. Li***	Заведующий операционным блоком, врач детский хирург хирургического отделения Иркутской государственной областной детской клинической больницы; б. Гагарина 4, г. Иркутск, Россия, 664022; тел. 8(924)602–08–03, E-mail: tokio197@mail.ru *Head of the operating unit, the doctor the children's surgeon of surgical department of Irkutsk State Regional Children's Clinical Hospital; b. Gagarin 4, Irkutsk, Russia, 664022; тел. +7(924)602–08–03, E-mail: tokio197@mail.ru. orcid.org/0000–0003–1979–4616*
САПУХИН Эдуард Владимирович ***Eduard V. Sapukhin***	Заместитель главного врача по хирургии, врач – эндоскопист Иркутской государственной областной больницы б. Гагарина 4, г. Иркутск, Россия, 664022; тел. 89027678475, e-mail: sapukhin@yandex.ru *Deputy Chief Surgery Doctor, Endoscopist of Irkutsk State Regional Children's Clinical Hospital; b. Gagarin 4, Irkutsk, Russia, 664022; phone: +7(902)767–84–75, E-mail: sapukhin@yandex.ru orcid.org/0000–0001–5470–7384*
ДМИТРИЕНКО Анастасия Прокопьевна ***Anastasia P. Dmitrienko***	Кандидат медицинских наук, заведующая отделением эндоскопии Иркутской государственной областной детской клинической больницы; б. Гагарина 4, г. Иркутск, Россия, 664022; тел. 8(902)561–66–72 E-mail: AnDmitr2013@yandex.ru *Cand.Sci (Med), head Department of endoscopy, Irkutsk State Regional Children's Clinical Hospital; b. Gagarin 4, Irkutsk, Russia, 664022; phone: +7(902)561–66–72 E-mail: AnDmitr2013@yandex.ru orcid.org/0000–0002–0003–8792 eLirary SPIN: 3415–9266*
ДЮКОВ Андрей Анатольевич ***Dyukov A. Andrey***	Кандидат медицинских наук, заведующий отделением гнойной хирургии Иркутской государственной областной детской клинической больницы; б. Гагарина 4, г. Иркутск, Россия, 664022; тел. 8(950)125–53–56, E-mail: duk@ mail.ru. *Cand.Sci (Med), head of the Department of purulent surgery of Irkutsk state regional children's clinical hospital. Phone: +7(950)125–53–56; E-mail: duk.hir@mail.ru. orcid.org/0000–0001–6007–1298*
УРСУЛЕНКО Елена Владимировна ***Elena V. Ursulenko***	Гематолог отделения онкологии Иркутской государственной областной детской клинической больницы (б. Гагарина 4, г. Иркутск, Россия, 664022; тел. 8(3952)24–38–02); E-mail: irk.oncogem@mail.ru *Hematologist, Department of Oncology Irkutsk State Regional Children's Clinical Hospital; b. Gagarin 4, Irkutsk, Russia, 664022; phone; +7 (3952) 24–15–82; E-mail: irk.oncogem@mail.ru. orcid.org/0000–0002–5987–2343*