

DOI: <https://doi.org/10.17816/psaic1951>

EDN: YVPBGS



Анализ осложнений после неонатальной пластики экстрофии мочевого пузыря и обоснование альтернативной тактики: серия клинических случаев

В.В. Николаев^{1,2}, Н.В. Демин²¹ Российский национальный исследовательский медицинский университет им. Н.И. Пирогова, Москва, Россия;² Научно-исследовательский институт неотложной детской хирургии и травматологии — Клиника доктора Рошаля, Москва, Россия

АННОТАЦИЯ

Обоснование. Несмотря на то что неонатальное закрытие экстрофии мочевого пузыря традиционно считается стандартной тактикой, накопленный клинический опыт показывает высокую частоту тяжелых осложнений. До настоящего времени остается недостаточно изученным их патогенез и роль хирургических приемов, в частности аппроксимации лонных костей и объема мобилизации мочевого пузыря, в развитии неблагоприятных исходов.

Цель. Оценить спектр осложнений после неонатального закрытия экстрофии мочевого пузыря, выявить их вероятные причины и обосновать альтернативную хирургическую тактику.

Методы. Проведен ретроспективный анализ данных 33 пациентов, перенесших неонатальное закрытие экстрофии в разных учреждениях и повторно обратившихся в нашу клинику с осложнениями в течение 2019–2024 гг. Изучались сроки появления осложнений, их характер, результаты повторных вмешательств. Все повторные операции проводились по модифицированной методике без аппроксимации лонных костей у большинства пациентов.

Результаты. Наиболее частыми осложнениями были полное расхождение швов (36%), свищи (27%), пролапс мочевого пузыря (18%) и утолщенный половой член (12%). У ряда пациентов выявлена протрузия шовного материала или сетчатых фиксаторов в просвет мочевого пузыря и уретры, сопровождавшаяся воспалением и камнеобразованием. Повторное закрытие с широкой мобилизацией мочевого пузыря и без сведения лонных костей у большинства пациентов позволило достичь анатомической состоятельности во всех случаях.

Заключение. Неонатальное закрытие экстрофии сопряжено с высокой частотой тяжелых осложнений, связанных с аппроксимацией лонных костей с натяжением, недостаточной мобилизацией мочевого пузыря и/или пузырно-уретрального сегмента. Отсроченное закрытие в возрасте 2–4 мес. без аппроксимации лонных костей демонстрирует высокую анатомическую надежность. Можно его рассматривать как предпочтительный вариант хирургического лечения в условиях специализированного центра. Вопрос о проведении остеотомии целесообразно перенести на более поздний срок, когда кости становятся более прочными.

Ключевые слова: экстрофия мочевого пузыря; неонатальное закрытие; осложнения; аппроксимация лонных костей; отсроченное закрытие; дети.

Как цитировать

Николаев В.В., Демин Н.В. Анализ осложнений после неонатальной пластики экстрофии мочевого пузыря и обоснование альтернативной тактики: серия клинических случаев // Российский вестник детской хирургии, анестезиологии и реаниматологии. 2025. Т. 15, № 4. С. 517–526. DOI: 10.17816/psaic1951 EDN: YVPBGS

DOI: <https://doi.org/10.17816/psaic1951>

EDN: YVPBGS

Analysis of Complications After Neonatal Bladder Exstrophy Closure, and Rationale for an Alternative Surgical Strategy: A Case Series

Vasily V. Nikolaev^{1,2}, Nikita V. Demin²¹ Pirogov Russian National Research Medical University, Moscow, Russia;² Clinical and Research Institute of Emergency Pediatric Surgery and Trauma—Dr. Roshal's Clinic, Moscow, Russia

ABSTRACT

BACKGROUND: Although neonatal closure of bladder exstrophy has conventionally been considered the standard surgical approach, accumulated clinical experience indicates a high incidence of severe complications. To date, the pathogenesis of these complications and the role of specific surgical techniques—particularly pubic bone approximation and the extent of bladder mobilization—in the development of adverse outcomes remain insufficiently studied.

AIM: This study aimed to evaluate the spectrum of complications following neonatal bladder exstrophy closure, identify their probable causes, and substantiate an alternative surgical strategy.

METHODS: A retrospective analysis was performed of 33 patients who underwent neonatal bladder exstrophy closure at different institutions and were subsequently referred to our clinic with complications between 2019 and 2024. The timing and nature of complications, as well as the outcomes of reoperations, were analyzed. In most cases, repeat surgery was performed using a modified technique without pubic bone approximation.

RESULTS: The most common complications included complete wound dehiscence (36%), fistula formation (27%), bladder prolapse (18%), and buried penis (12%). In several patients, protrusion of suture material or mesh fixators into the bladder or urethral lumen was identified, accompanied by inflammation and stone formation. Repeat closure with wide bladder mobilization and without pubic bone approximation achieved anatomical integrity in the majority of cases.

CONCLUSION: Neonatal bladder exstrophy closure is associated with a high rate of severe complications, primarily related to tension during pubic bone approximation, insufficient bladder and/or bladder–urethral segment mobilization. Delayed closure at 2–4 months of age without pubic bone approximation demonstrates high anatomical reliability and may be considered a preferable surgical option in specialized centers. Osteotomy should be deferred to a later stage, when the pelvic bones are more robust.

Keywords: bladder exstrophy; neonatal closure; complications; pubic bone approximation; delayed closure; children.

To cite this article

Nikolaev VV, Demin NV. Analysis of Complications After Neonatal Bladder Exstrophy Closure, and Rationale for an Alternative Surgical Strategy: A Case Series. *Russian Journal of Pediatric Surgery, Anesthesia and Intensive Care*. 2025;15(4):517–526. DOI: 10.17816/psaic1951 EDN: YVPBGS

Submitted: 30.08.2025

Accepted: 20.11.2025

Published online: 26.12.2025

DOI: <https://doi.org/10.17816/psaic1951>

EDN: YVPBGS

新生儿期膀胱外翻关闭术后并发症分析及替代治疗策略的合理性：临床病例系列

Vasily V. Nikolaev^{1,2}, Nikita V. Demin²¹ Pirogov Russian National Research Medical University, Moscow, Russia;² Clinical and Research Institute of Emergency Pediatric Surgery and Trauma—Dr. Roshal's Clinic, Moscow, Russia

摘要

论证。尽管新生儿期膀胱外翻关闭术传统上被视为标准治疗策略，但积累的临床经验表明，其严重并发症的发生率较高。迄今为止，并发症的发生机制及手术技术因素，尤其是耻骨联合逼近和膀胱游离范围，在不良结局中的作用仍研究不足。

目的。评估新生儿期膀胱外翻关闭术后的并发症谱，分析其可能原因，并论证替代性外科治疗策略的合理性。

方法。对2019–2024年期间33例在不同医疗机构接受新生儿期膀胱外翻关闭术、并因并发症再次转诊至本中心的患儿资料进行回顾性分析。分析内容包括并发症出现的时间、性质以及再次手术的结果。所有再次手术均采用改良术式，其中多数患儿未行耻骨联合逼近。

结果。最常见的并发症为缝合口完全裂开（36%）、瘘形成（27%）、膀胱脱垂（18%）及阴茎埋藏（12%）。部分患儿出现缝线材料或网状固定装置突出至膀胱或尿道腔内，并伴有炎症反应及结石形成。在多数病例中，于充分游离膀胱且不进行耻骨联合逼近的条件下实施再次关闭手术，均获得了解剖学完整性。

结论。新生儿期膀胱外翻关闭术与较高发生率的严重并发症相关，这些并发症与在张力条件下进行耻骨联合逼近、膀胱和/或膀胱—尿道段游离不足有关。在生后2–4个月行不伴随耻骨联合逼近的延期关闭术显示出较高的解剖学可靠性，在专科中心条件下可视为更为可取的手术策略。关于是否实施骨盆截骨术，宜推迟至骨骼更为坚固的阶段再予考虑。

关键词：膀胱外翻；新生儿期关闭；并发症；耻骨联合逼近；延期关闭；儿童。

引用本文

Nikolaev VV, Demin NV. 新生儿期膀胱外翻关闭术后并发症分析及替代治疗策略的合理性：临床病例系列. *Russian Journal of Pediatric Surgery, Anesthesia and Intensive Care*. 2025;15(4):517–526. DOI: 10.17816/psaic1951 EDN: YVPBGS

收到: 30.08.2025

接受: 20.11.2025

发布日期: 26.12.2025

ОБОСНОВАНИЕ

Экстрофия мочевого пузыря (ЭМП) — редкая, но одна из наиболее тяжелых врожденных аномалий мочевой системы. Она характеризуется расщеплением нижней части передней брюшной стенки, диастазом лонного сочленения и наружной экспозицией слизистой оболочки мочевого пузыря. Распространенность экстрофии составляет от 1:30 000 до 1:50 000 новорожденных [1].

Редкость ЭМП, отсутствие стандартизированных методик делают каждое вмешательство технически уязвимым и сопряженным с высоким риском осложнений. Недостаток крупных исследований и протоколов обуславливает вариативность хирургической тактики.

Традиционно во многих руководствах рекомендовалось выполнять первичное закрытие экстрофии в неонатальном периоде — в первые 48–72 ч жизни. Такой подход был основан на предположении, что раннее вмешательство позволяет сохранить жизнеспособность слизистой оболочки мочевого пузыря, предупредить развитие фиброзных изменений и использовать эластичность таза новорожденного для аппроксимации лонных костей без остеотомии [2–5]. Однако, несмотря на длительную историю применения раннего хирургического вмешательства при ЭМП, его универсальность и обоснованность вызывают сомнения.

К числу наиболее частых неблагоприятных исходов относятся расхождение швов мочевого пузыря и лонного сочленения, пролапс мочевого пузыря, формирование мочепузырно-кожных и уретро-кожных свищей, а также ишемические повреждения урогенитальных структур вследствие избыточного натяжения фиксирующих нитей [6–8].

В ответ на это ряд специализированных центров в последние годы перешли к тактике отсроченного закрытия, выполняемого в возрасте 6–12 нед. при стабилизации соматического состояния пациента [9–12]. Исследования показали, что такой подход не ухудшает развитие мочевого пузыря и позволяет достичь более стабильных анатомических результатов при меньшем числе осложнений [12]. Тем не менее большинство хирургов по-прежнему проводят неонатальное закрытие, получая при этом большое количество осложнений.

Настоящее исследование направлено на анализ осложнений после неонатального закрытия экстрофии мочевого пузыря с акцентом на анатомические и технические причины их возникновения. Особое внимание уделено роли хирургической техники, этапности вмешательства и целесообразности аппроксимации лонных костей. Полученные данные могут способствовать формированию более безопасного алгоритма ведения данной сложной категории пациентов.

Цель исследования

Проанализировать осложнения, возникающие после неонатального закрытия экстрофии мочевого пузыря, с выделением ключевых патогенетических механизмов,

сопоставлением с литературными данными и обоснованием альтернативной тактики отсроченного вмешательства без рутинной аппроксимации лонных костей.

МЕТОДЫ

Дизайн исследования

Исследование носит ретроспективный характер и охватывает наблюдения за период с января 2019 г. по декабрь 2024 г.

Условия проведения исследования

Проанализированы данные 33 пациентов, перенесших неонатальное закрытие экстрофии мочевого пузыря в разных медицинских учреждениях и повторно поступивших в нашу клинику в возрасте от 6 до 68 мес. с признаками послеоперационных осложнений. Все пациенты были прооперированы в течение первых 30 сут жизни.

Критерии отбора

Критерии включения: наличие документально подтвержденного первичного вмешательства и клинически верифицированное местное осложнение, потребовавшее повторного хирургического лечения.

Критерии исключения: пациенты, не нуждающиеся в операции, а также случаи с неполными данными о первичном вмешательстве.

Для каждого пациента проводили детальный анализ анамнеза с акцентом на особенности первичного вмешательства: применялась ли аппроксимация лонных костей, выполнялась ли остеотомия, какой шовный материал использовался, а также как протекал ранний послеоперационный период. Особое внимание уделялось срокам возникновения осложнений, их клинической форме и предполагаемым механизмам. Диагностика осложнений включала физикальный осмотр, ультразвуковое исследование и при необходимости — цистоскопию или фистулографию. Основными критериями для верификации диагноза служили визуализация расхождения швов, выявление свищевых ходов, пролапс мочевого пузыря, утолщение полового члена, а также протрузия нерассасывающегося шовного материала или сетки в просвет мочевых путей.

Осложнения классифицировались по срокам возникновения: острые (до 30 сут после операции), ранние (от 1 до 6 мес.) и поздние (более 6 мес.).

Особую группу составляли случаи протрузии межлонных нитей или фиксирующих элементов, проникших в просвет мочевого пузыря, уретры или влагалища, сопровождающиеся воспалением, камнеобразованием и вторичными свищами. Для анализа частоты осложнений использовали пропорциональную оценку по отношению к общей численности пациентов в выборке.

Повторные хирургические вмешательства выполнялись не ранее чем через 6 мес. после неонатального

закрытия. Все операции включали широкую мобилизацию мочевого пузыря и уретры, удаление инородных тел (в том числе нитей и сетчатых элементов), восстановление анатомии наружных половых органов, а также реконструкцию шейки мочевого пузыря с формированием канала на катетере 8 Ch. Аппроксимация лонных костей повторно проводилась лишь у 11 пациентов, преимущественно при выраженном диастазе и отсутствии признаков компрессии мочевого пузыря. У остальных пациентов рана передней брюшной стенки закрывалась без сведения симфиза, за счет послыоного ушивания мобилизованных краев. В ряде случаев проводилось частичное иссечение рубцово измененной слизистой, установка паравезикальных дренажей и коррекция положения полового члена с высвобождением кавернозных тел от лонных костей.

Статистические методы

Анализ данных проводили с использованием описательных статистических методов. Частоту отдельных видов осложнений рассчитывали как доля пациентов с данным нарушением по отношению к общему числу

включенных в исследование ($n=33$) с округлением до десятых долей процента. Сопоставление сроков возникновения осложнений позволило определить их типичную хронологию. Полученные данные легли в основу обсуждения факторов риска, связанных с техникой первичного вмешательства, и сформировали предпосылки для обоснования альтернативной хирургической тактики.

РЕЗУЛЬТАТЫ

Наиболее частым осложнением было полное расхождение швов мочевого пузыря и лонных костей с рецидивом экстрофии, зарегистрированное у 12 пациентов (36,3%). В большинстве случаев оно происходило в остром послеоперационном периоде — на 4–8-е сутки, как одномоментно, так и постепенно, с нарастанием отека, воспаления и последующим выворотом мочевого пузыря. Визуально определялась полная несостоятельность срединного шва передней брюшной стенки с экспозицией слизистой оболочки и диастазом лонных костей. У нескольких пациентов при обследовании выявлялось

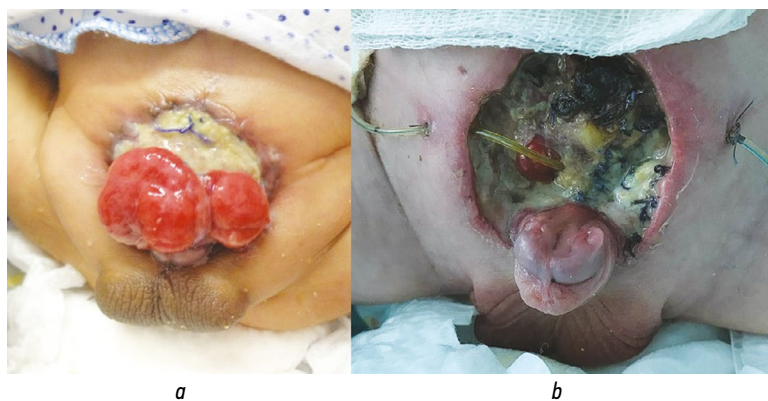


Рис. 1. Полные рецидивы экстрофии в ранние сроки после операции: *a* — расхождение швов операционной раны — 10-е сутки (после расхождения лонных костей на фоне мочевого затека — 20-е сутки); *b* — полное расхождение швов, фиксирующих лонные кости вместе со швами мочевого пузыря или последовательно сначала расхождение костей, затем выворот мочевого пузыря, наблюдалось в ранние сроки после операции при выраженном беспокойстве ребенка.

Fig. 1. Early complete recurrence of bladder exstrophy after surgery: *a*, dehiscence of the surgical wound sutures on postoperative day 10 (following pubic bone separation due to urinary leakage on day 20); *b*, complete dehiscence of the sutures fixing the pubic bones together with the bladder sutures, or a sequential pattern with initial pubic bone separation followed by bladder eversion, observed early after surgery in the setting of pronounced infant agitation.

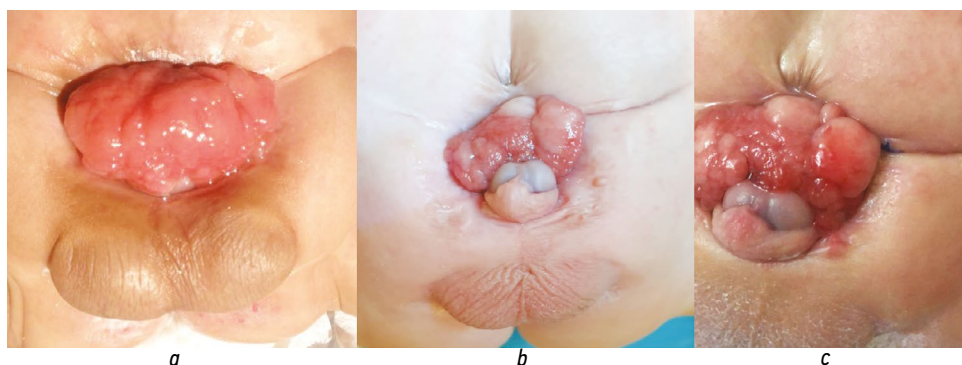


Рис. 2. Полное расхождение швов мочевого пузыря через 6 (*a*), 11 (*b*) и 12 (*c*) мес. после неонатального закрытия с аппроксимацией лонных костей. Восстановление межлонного диастаза. Разрыв хрящевых фрагментов лонных костей, полный рецидив экстрофии с пролапсом мочевого пузыря.

Fig. 2. Complete dehiscence of bladder sutures at 6 (*a*), 11 (*b*), and 12 (*c*) months after neonatal closure with pubic bone approximation. Restoration of the interpubic diastasis. Rupture of the cartilaginous fragments of the pubic bones. Complete recurrence of bladder exstrophy with bladder prolapse.

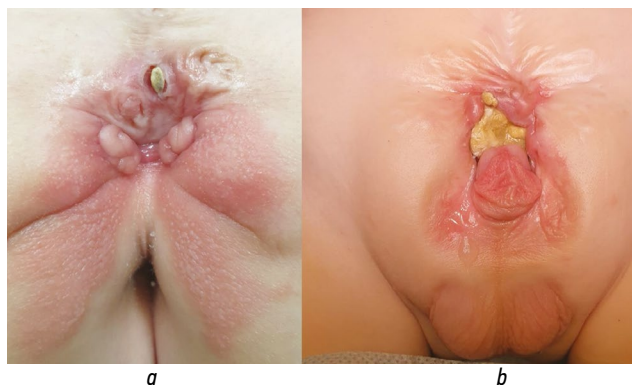


Рис. 3. Расхождение швов с образованием свищей и конкрементов в результате протрузии межлонных нитей (а) или сетчатой полоски (b) в область шейки мочевого пузыря.

Fig. 3. Suture dehiscence with formation of fistulas and calculi resulting from protrusion of interpubic sutures (a) or a mesh strip (b) into the region of the bladder neck.

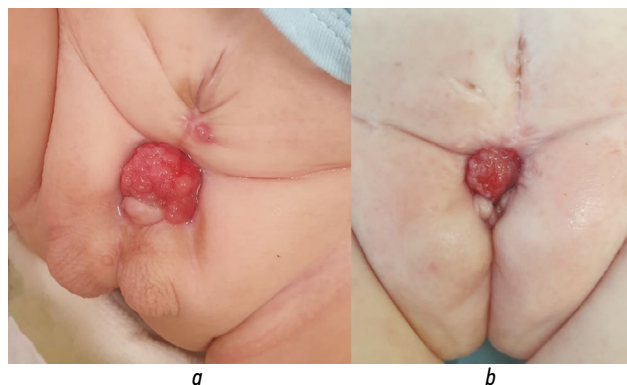


Рис. 4. Частичный пролапс мочевого пузыря в результате протрузии нитей, фиксирующих лонные кости в просвет мочевого пузыря (а), в области шейки (b).

Fig. 4. Partial bladder prolapse caused by protrusion of the pubic bones into the bladder lumen (a) and into the bladder neck region (b).

расхождение швов в сочетании с подтеканием мочи и признаками инфицирования операционной зоны (рис. 1, 2).

Мочепузырно- и уретро-кожные свищи выявлены у 6 пациентов (18,2%). В 4 случаях (12,1%) свищевые ходы сопровождалась протрузией не рассасывающейся нити в просвет мочевого пузыря или уретры, а у 2 пациентов (6,1%) свищи формировались без визуализации инородного материала. Все случаи с протрузией нитей сопровождались хроническим воспалением и подтеканием мочи, а в отдельных случаях — эпизодами гематурии и болей. У 3 пациентов (9,1%) дополнительно диагностированы внутренние свищи с затеком и проникновением межлонных фиксаторов в стенку мочевого пузыря и уретры. Сроки манифестации осложнений варьировали от 4 до 10 нед. после операции (рис. 3).

Частичный пролапс мочевого пузыря отмечен у 6 пациентов (18,2%) и, как правило, развивался в сроки от 2 до 14 мес. после операции (рис. 4). В этих случаях расхождение швов носило неполный характер: формировалось выпячивание мочевого пузыря через зону операционного рубца на фоне диастаза лонных костей и выраженного натяжения передней брюшной стенки.

Утопленный половой член выявлен у 4 пациентов (12,1%) и в большинстве случаев проявлялся в ранние

сроки — через 2–3 мес. после операции. Визуально определялось западение основания полового члена ниже уровня кожи с формированием углубления в зоне рубца. Это осложнение чаще наблюдалось при плотной аппроксимации лонных костей без достаточной мобилизации кавернозных тел, что приводило к их втягиванию вглубь таза. Функционально такое состояние сопровождалось трудностью катетеризации и выраженным косметическим дефектом, требующим хирургической коррекции с рассечением рубцов и восстановлением анатомии основания члена.

Расхождение швов полового члена отмечено у 2 пациентов (6,1%) на 10–14-е сутки после операции. В обоих случаях дефект сопровождался локальным воспалением, мацерацией кожи и частичной деформацией кавернозных тел. Визуально определялась несостоятельность кожного шва по дорсальной поверхности, без признаков ишемии. У одного пациента расхождение швов сочеталось с утопленным положением полового члена, что потребовало повторной реконструкции с мобилизацией кавернозных тел от лонных костей и устранением рубцовых тяжей (рис. 5).

Для уточнения хронологической и количественной структуры выявленных осложнений был проведен

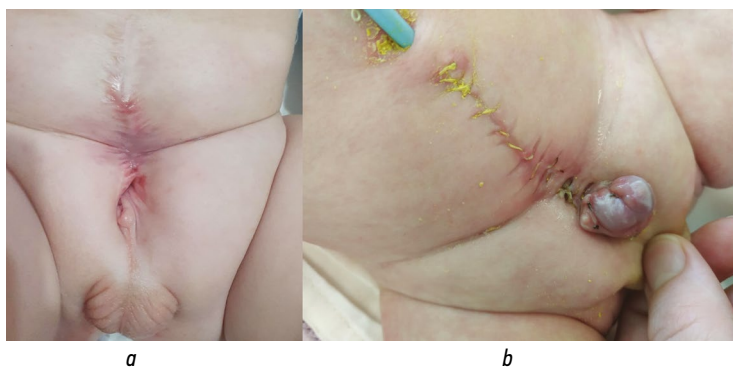


Рис. 5. Утопленный половой член после сведения костей лона (а). Расхождение швов полового члена после неонатального закрытия (b).

Fig. 5. Buried penis after pubic bone approximation (a). Dehiscence of penile sutures after neonatal closure (b).

Таблица 1. Осложнения и сроки их возникновения**Table 1.** Complications and their time of occurrence

Осложнения	Число пациентов (n=33)	Сроки возникновения
Полное расхождение швов мочевого пузыря и лонных костей	12 (36,4%)	4–8-е сутки
Частичный пролапс мочевого пузыря	6 (18,2%)	2–3-й месяц
Мочепузырно-уретро-кожный свищ с протрузией нити	4 (12,1%)	1-й месяц
Мочепузырно-уретро-кожный свищ без протрузии	2 (6,1%)	1-й месяц
Внутренний свищ с затеком и протрузией межлонной нити	3 (9,1%)	1–2-й месяц
Расхождение швов полового члена	2 (6,1%)	2-я неделя
Утопленный половой член	4 (12,1%)	2–3-й месяц

сопоставительный анализ их частоты и сроков манифестации. Обобщенные данные представлены в табл. 1.

Повторное хирургическое лечение было выполнено всем пациентам не менее чем через 6 мес. после первичного вмешательства. У 11 пациентов произведена повторная аппроксимация лонных костей, тогда как у остальных закрытие выполняли без сведения симфиза. Все вмешательства включали широкую мобилизацию мочевого пузыря и уретры, удаление инородных тел (в том числе нитей и сетчатых фиксирующих материалов), реконструкцию шейки мочевого пузыря и коррекцию наружных половых органов. У пациентов с утопленным половым членом производили мобилизацию кавернозных тел от лонных костей. Во всех случаях удалось достичь анатомической состоятельности и устранения основного осложнения. Повторного расхождения швов, рецидива экстрофии или не состоятельности реконструкции не отмечено.

ОБСУЖДЕНИЕ

Неонатальное закрытие экстрофии сопряжено с высокой частотой тяжелых послеоперационных осложнений [10–14]. Операции, выполненные в неспециализированных стационарах, сопряжены с дополнительными рисками осложнений. Так, M. Baka-Ostrowska и соавт. [6] отметили, что расхождение швов или пролапс встречался у 56% пациентов, оперированных в неспециализированных неонатальных центрах, по сравнению с 19% в специализированных. J.S. Suominen и соавт. [7] связывали осложнения со стороны мочевого пузыря и опорно-двигательного аппарата с агрессивным сведением таза в неонатальном возрасте.

Большинство осложнений формируется в результате натяжения тканей, несмотря на использование аппроксимации лонных костей и остеотомии, что подтверждают полученные результаты обследования и лечения в исследуемой когорте пациентов, оперированных после рождения.

Наиболее часто отмечалось расхождение швов с рецидивом экстрофии, частичный пролапс мочевого пузыря, свищи и утопленный половой член. Эти наблюдения согласуются с данными других авторов, подчеркивающими

уязвимость раннего вмешательства, особенно при недостаточной мобилизации мочевого пузыря и использовании фиксирующих нерассасывающихся материалов. Современные исследования демонстрируют, что отсроченное закрытие экстрофии, выполненное в возрасте 6–12 нед., не ухудшает рост и функцию мочевого пузыря и позволяет избежать значительной части ранних осложнений [11–13]. Наши данные также подтверждают, что повторные вмешательства, выполненные в более позднем возрасте, сопровождаются значительно меньшим числом механических осложнений, даже без повторной аппроксимации лонных костей [14].

Ключевым элементом патогенеза осложнений выступает несоответствие между поверхностно расположенным мочевым пузырем, фиксированным тазовым кольцом и незрелыми тканями новорожденного. На этом фоне можно выделить несколько механизмов осложнений, каждый из которых имеет свою анатомо-физиологическую основу и временные рамки развития.

Первый механизм, наблюдаемый в течение 10–14 сут после вмешательства, представляет собой острый каскад осложнений, инициируемых недостаточным обезболиванием, которое вызывает выраженное беспокойство и крик у новорожденного, а также дополняется задержкой газов, связанной с парезом кишечника и уменьшением объема брюшной полости вследствие аппроксимации лонных костей и ушивания передней брюшной стенки. Эти факторы в совокупности приводят к повышению внутрибрюшного давления, которое усиливает натяжение межлонных швов и способствует их прорезанию через хрящевые элементы таза, с последующим расхождением костей и выбуханием мочевого пузыря вперед. Дополнительным фактором становится эффект «тетивы лука»: уrogenитальная диафрагма, не мобилизованная должным образом, при расхождении таза натягивается и усиливает выталкивание пузырно-уретрального сегмента, способствуя расхождению швов и рецидиву экстрофии.

Второй механизм осложнений, возникающий спустя 2–6 нед. после операции, связан с тем, что фиксирующий шовный материал постепенно прорезает хрящевые структуры таза под действием постоянного натяжения между лонными костями и давления со стороны мочевого

пузыря. Прорезывание чаще всего происходит в области шейки мочевого пузыря, которая после сведения лонных костей анатомически оказывается в зоне натянутого фиксирующего шва. В зависимости от анатомических условий и степени натяжения повреждению могут подвергаться шейка мочевого пузыря, уретра, передняя стенка влагалища, сосудисто-нервные пучки полового члена или кавернозные тела. Постепенное травматическое воздействие шва на эти структуры приводит к рассечению тканей и формированию наружных свищей, внутренних затеков или протрузии нити в просвет мочевого пузыря, уретры или влагалища вплоть до повреждения полового члена. В одном из наблюдаемых случаев фиксирующая нить прорезала переднюю стенку мочевого пузыря, при этом один ее конец оставался закрепленным к лонной кости, а другой мигрировал в просвет пузыря, что привело к формированию хронического воспалительного затека между мочевым пузырем и тазовой костью. Важно подчеркнуть, что механизм протрузии швов через стенку мочевого пузыря имеет параллели с биологической миграцией синтетических материалов при операциях на тазовом дне. Так, при использовании TVT-систем зафиксированы случаи проникновения сетки в просвет уретры, несмотря на отсутствие активного натяжения [15, 16]. Аналогично, фиксирующая нить, оставаясь неподвижной в костях таза, может служить анатомическим «якорем», о который мочевой пузырь «рассекается» в условиях повышенного давления.

Третий механизм осложнений — это медленный пролапс мочевого пузыря, связанный с несостоятельностью шейки. Он развивается в сроки до 14 мес. после операции, особенно при рассасывании шовного материала и отсутствии надежной фиксации пузырно-уретрального сегмента. Постепенное расхождение лонных костей и отсутствие анатомической шейки способствуют вывороту мочевого пузыря через зону несостоятельного анастомоза. Это осложнение может сопровождаться нарушением континенции, деформацией наружных половых органов и требует повторной реконструкции.

Отдельного внимания заслуживает роль возраста пациента. Хотя идея о большей прочности аппроксимации таза в старшем возрасте не нова, в нашем контексте она приобретает особое значение. У новорожденных ткани более хрупкие, кости хрящевые, и межлонные швы часто прорезаются. У детей более старшего возраста, напротив, частичное окостенение таза и повышение механической прочности способствуют лучшему удержанию шовного материала. Более того, налаженный контакт с матерью, грудное вскармливание и зрелость нейровегетативных реакций снижают вероятность выраженных болевых реакций и внутрибрюшной гипертензии.

Попытки купировать боль у новорожденных системными опиоидами также сопряжены с риском. Известно, что опиоиды могут вызывать парез кишечника, метеоризм и задержку газов, что, в свою очередь, увеличивает

внутрибрюшное давление и создает дополнительные нагрузки на зону швов [17, 18]. Это подчеркивает необходимость осторожного выбора анальгезии и возможного использования мультимодальных схем, минимизирующих побочные эффекты при сохранении анальгетической эффективности.

Таким образом, комплексный анализ клинических и патофизиологических аспектов неонатального закрытия экстрофии показывает целесообразность отказа от неонатального закрытия экстрофии в пользу отсроченного вмешательства. Такая тактика позволяет минимизировать риск механической травмы, снизить частоту повторных операций и добиться анатомически состоятельного результата у большинства пациентов.

Ограничения исследования

Настоящее исследование имеет ряд ограничений, связанных с его ретроспективным характером и одноцентровым дизайном. Все пациенты были прооперированы в других учреждениях, что ограничивает возможность объективной оценки исходной хирургической техники, показаний к вмешательству и качества послеоперационного ведения. Кроме того, данные о характере шовного материала и объеме мобилизации мочевого пузыря при первичных операциях нередко получались со слов родителей или по неполной документации, что снижает точность сопоставлений. Наконец, в работе отсутствует контрольная группа пациентов с успешным закрытием экстрофии без осложнений, что не позволяет количественно оценить вклад отдельных факторов риска. Несмотря на это, представленные данные отражают типичный спектр осложнений, с которыми сталкиваются неспециализированные больницы при неонатальных вмешательствах, и позволяют обоснованно обсуждать целесообразность изменения тактики первичного закрытия экстрофии.

ЗАКЛЮЧЕНИЕ

Неонатальное закрытие экстрофии мочевого пузыря сопровождается высокой частотой послеоперационных осложнений, в том числе расхождением швов, пролапсом мочевого пузыря, свищами, утолщенным половым членом и др. Основными факторами риска являются анатомическое несоответствие таза и мочевого пузыря, недостаточная мобилизация уrogenитальных структур и использование нерассасывающихся фиксирующих материалов. Повторные вмешательства, выполненные в отсроченном периоде с широкой мобилизацией мочевого пузыря и без рутинной аппроксимации лонных костей, продемонстрировали надежность и безопасность. Полученные данные подтверждают целесообразность пересмотра традиционной хирургической тактики в пользу отсроченного, технически щадящего закрытия экстрофии, выполняемого в специализированных учреждениях.

ДОПОЛНИТЕЛЬНАЯ ИНФОРМАЦИЯ

Вклад авторов. В.В. Николаев — определение концепции, разработка методологии, проведение исследования, анализ данных, пересмотр и редактирование рукописи; Н.В. Демин — определение концепции, проведение исследования, валидация, визуализация, написание черновика рукописи, администрирование проекта, пересмотр и редактирование рукописи. Все авторы одобрили рукопись (версию для публикации), а также согласились нести ответственность за все аспекты настоящей работы, гарантируя надлежащее рассмотрение и решение вопросов, связанных с точностью и добросовестностью любой ее части.

Этическая экспертиза. Этическая экспертиза не проводилась в связи с ретроспективным характером исследования. Все родственники пациентов, данные которых включены в исследование, при поступлении в стационар подписывали информированное добровольное согласие на использование результатов обследования и лечения в научных целях.

Согласие на публикацию. Авторы получили письменное информированное добровольное согласие законных представителей пациентов на публикацию персональных данных, в том числе фотографий научном журнале, включая его электронную версию (дата подписания 4 августа 2024 г.).

Источники финансирования. Отсутствуют.

Раскрытие интересов. Авторы заявляют об отсутствии отношений, деятельности и интересов за последние три года, связанных с третьими лицами (коммерческими и некоммерческими), интересы которых могут быть затронуты содержанием статьи.

Оригинальность. При создании настоящей работы авторы не использовали ранее опубликованные материалы (текст, иллюстрации, данные).

Доступ к данным. Все данные, полученные в настоящем исследовании, приведены в статье.

Генеративный искусственный интеллект. При подготовке настоящей статьи технологии генеративного искусственного интеллекта не использовались.

Рассмотрение и рецензирование. Настоящая работа подана в журнал в инициативном порядке и рассмотрена по обычной процедуре. В рецензировании участвовали два независимых рецензента: член

редакционной коллегии и приглашенный редакцией специалист по теме статьи.

ADDITIONAL INFO

Author contributions: V.V. Nikolaev: conceptualization, methodology, investigation, formal analysis, writing—review & editing; N.V. Demin: conceptualization, investigation, validation, visualization, writing—original draft, writing—review & editing; project administration. All the authors approved the version of the manuscript to be published and agreed to be accountable for all aspects of the work, ensuring that questions related to the accuracy or integrity of any part of the work are appropriately investigated and resolved.

Ethics approval: Ethical review was not conducted due to the retrospective nature of the study. The legal representatives of participants provided written informed consent for the use of their clinical assessment and treatment data for research purposes on admission.

Consent for publication: The authors obtained written informed consent from the patients' legal representatives for the publication of personal data, including photographs, in a scientific journal, including its electronic version (signed August 4, 2024).

Funding sources: No funding.

Conflict of interest: The authors have no relationships, activities, or interests for the last three years related to for-profit or not-for-profit third parties whose interests may be affected by the content of the article.

Statement of originality: No previously obtained or published material (text, images, or data) was used in this study or article.

Data availability statement: All data obtained in this study are available in this article.

Generative AI: No generative artificial intelligence technologies were used to prepare this article

Provenance and peer-review: This paper was submitted unsolicited and reviewed following the standard procedure. Two independent reviewers participated: a member of the editorial board and an external expert invited by the journal.

СПИСОК ЛИТЕРАТУРЫ | REFERENCES

- Zaman MH, Davis R, Maruf M, et al. Exploration of practice patterns in exstrophy closures: A comparison between surgical specialties using a National and Institutional Database. *Urology*. 2019;131:211–216. doi: 10.1016/j.urology.2019.05.027
- Weiss DA, Groth TW, Abdulfattah SA, et al. Multi-institutional bladder exstrophy consortium after 8 years: The short- and intermediate-term outcomes. *J Urol*. 2024;212(1):177–184. doi: 10.1097/JU.0000000000003971
- Partin AW, Kavoussi LR, Peters CA, Dmochowski RR. *Campbell walsh wein handbook of urology-e-book*. Elsevier Health Sciences; 2021.
- Marshall VF, Muecke EC. Functional closure of typical exstrophy of the bladder. *J Urol*. 1970;104(1):205–212. doi: 10.1016/s0022-5347(17)61700-2
- Inouye BM, Massanyi EZ, Di Carlo H, et al. Modern management of bladder exstrophy repair. *Curr Urol Rep*. 2013;14(4):359–365. doi: 10.1007/s11934-013-0332-y
- Baka-Ostrowska M, Kowalczyk K, Felberg K, Wawer Z. Complications after primary bladder exstrophy closure — role of pelvic osteotomy. *Cent Eur J Urol*. 2013;66(1):104–108. doi: 10.5173/cej.2013.01.art31
- Suominen JS, Helenius I, Taskinen S. Long-term orthopedic outcomes in patients with epispadias and bladder exstrophy. *J Pediatr Surg*. 2012;47(10):1821–1824. doi: 10.1016/j.jpedsurg.2012.04.023
- Schaeffer AJ, Purves JT, King JA, et al. Complications of primary closure of classic bladder exstrophy. *J Urol*. 2008;180(4S):1671–1674. doi: 10.1016/j.juro.2008.03.100
- Nelson CP, King J, Sponseller PD, Gearhart JP. Repeat pelvic osteotomy in patients with failed closure of bladder exstrophy: applications and outcomes. *J Pediatr Surg*. 2006;41(6):1109–1112. doi: 10.1016/j.jpedsurg.2006.02.007
- Ferrara F, Dickson AP, Fishwick J, et al. Delayed exstrophy repair (DER) does not compromise initial bladder development. *J Pediatr Urol*. 2014;10(3):506–510. doi: 10.1016/j.jpuro.2013.10.026
- Wu WJ, Maruf M, Manyevitch R, et al. Delaying primary closure of classic bladder exstrophy: When is it too late? *J Pediatr Urol*. 2020;16(6):834.e1–834.e7. doi: 10.1016/j.jpuro.2020.09.003
- Ismiarto YD, Benedict A, Aditya R, Prasetyo GT. Surgical outcome of bladder exstrophy management with bilateral pelvic osteotomy and external fixation. *J Pediatr Surg Case Rep*. 2022;86(2):102461. doi: 10.1016/j.epsc.2022.102461
- Morrill CC, Manyevitch R, Haffar A, et al. Complications of delayed and newborn primary closures of classic bladder exstrophy: Is there a difference? *J Pediatr Urol*. 2023;19(3):249.e1–249.e8. doi: 10.1016/j.jpuro.2023.01.001
- Nikolaev VV, Demin NV, Ladygina EA. Delayed surgical treatment of children with exstrophy without approximation of the pubic bones, the use of displaced flaps and immobilization of the patient. *Russian Journal of Pediatric Surgery, Anesthesia and Intensive Care*. 2021;11(4):445–454. doi: 10.17816/psaic1031 EDN: OANICT

15. Karram MM, Segal JL, Vassallo BJ, Kleeman SD. Complications and untoward effects of the tension-free vaginal tape procedure. *Obstet Gynecol.* 2003;101(5-1):929–932. doi: 10.1016/s0029-7844(03)00122-4

16. Abouassaly R, Steinberg JR, Lemieux M, et al. Complications of tension-free vaginal tape surgery: a multi-institutional review. *BJU Int.* 2004;94(1):110–113. doi: 10.1111/j.1464-410X.2004.04910.x

17. Nehme A, Oakes D, Perry MJ, et al. Acetabular morphology in bladder exstrophy complex. *Clin Orthop Relat Res.* 2007;458:125–130. doi: 10.1097/BLO.0b013e3180380ed1

18. Castagnetti M, Gigante C, Perrone G, Rigamonti W. Comparison of musculoskeletal and urological functional outcomes in patients with bladder exstrophy undergoing repair with and without osteotomy. *Pediatr Surg Int.* 2008;24(6):689–693. doi: 10.1007/s00383-008-2132-x

ОБ АВТОРАХ

Василий Викторович Николаев, д-р мед. наук, профессор;
ORCID: 0000-0001-7815-4825; e-mail: vasnik@yandex.ru

***Никита Валерьевич Демин**, канд. мед. наук;
адрес: Россия, 119180, Москва, ул. Большая Полянка, д. 22;
ORCID: 0000-0001-7508-5019; eLibrary SPIN: 2757-6028;
e-mail: doctor@drdemin.ru

AUTHORS INFO

Vasily V. Nikolaev, MD, Dr. Sci. (Medicine), Professor;
ORCID: 0000-0001-7815-4825; e-mail: vasnik@yandex.ru

***Nikita V. Demin**, MD, Cand. Sci. (Medicine);
address: 22 Bolshaya Polyanka st, Moscow, 119180, Russia;
ORCID: 0000-0001-7508-5019; eLibrary SPIN: 2757-6028;
e-mail: doctor@drdemin.ru

* Автор, ответственный за переписку / Corresponding author