DOI: https://doi.org/10.17816/psaic1869

Удаление воспалительной миофибробластической опухоли верхней доли легкого у подростка: клинический случай

В.Н. Стальмахович[1,2], А.С. Страшинский[1], С.А. Муравьев[3], А.А. Быргазов[1], К.Ю. Костюнин[4]

[1] Детская областная клиническая больница, Иркутск, Россия;
[2] Иркутская государственная медицинская академия последипломного образования, Иркутск, Россия;
[3] Иркутский государственный медицинский университет, Иркутск, Россия;
[4] Иркутский областной консультативно-клинический диагностический центр, Иркутск, Россия

АННОТАЦИЯ

Воспалительная миофибробластическая опухоль относится к редким доброкачественным новообразованиям, поражающим преимущественно легкие и составляющим около 0,7% всех объемных образований этого органа. До последнего времени основным методом лечения было радикальное удаление опухоли в объеме лобэктомии, приводящее к полному выздоровлению. В настоящей статье представлен случай успешной органосохраняющей туморэктомии верхней доли правого легкого у девочки 15 лет. Объемное образование было случайной диагностической находкой при проведении планового рентгенологического обследования. Операция выполнена путем заднебоковой торакотомии, пульмонотомии и мобилизации и удалении узла опухоли, уходящего до корня верхней доли. Гемостаз обеспечен использованием электрохирургического блока LigaSure. Адаптация краев рассеченной ткани верхней доли легкого проведена наложением ручного шва. Время операции составило 90 мин. Интраоперационных осложнений в виде кровотечения, перфорации сегментарных и субсегментарных бронхов не было. По результатам гистологического исследования не исключалась периваскулярно-эпителиальноклеточная опухоль. При повторном анализе гистологического материала в Национальном медицинском исследовательском центре детской гематологии, онкологии и иммунологии имени Дмитрия Рогачева установлена морфологическая картина воспалительной миофибробластической опухоли легкого. Длительность пребывания в стационаре составила 14 сут. В послеоперационном периоде через месяц по данным компьютерной томографии органов грудной клетки признаков рецидива заболевания не обнаружено. Органосохраняющая туморэктомия стала предпочтительным вариантом лечения, так как образование первоначально имело доброкачественные признаки: четкие ровные контуры, отсутствие прорастания в бронхиальную систему прилегающей ткани легкого, что позволило удалить ее, сохранив при этом здоровую ткань легкого.

Ключевые слова: воспалительная миофибробластическая опухоль; легкое; торакальная хирургия; дети; клинический случай.

Как цитировать
Стальмахович В.Н., Страшинский А.С., Муравьев С.А., Быргазов А.А., Костюнин К.Ю. Удаление воспалительной миофибробластической опухоли верхней доли легкого у подростка: клинический случай // Российский вестник детской хирургии, анестезиологии и реаниматологии. 2025. Т. 15, № 1. С. 119–126. DOI: https://doi.org/10.17816/psaic1869

Рукопись получена: 04.12.2024 **Рукопись одобрена:** 11.02.2025 **Опубликована:** 26.03.2025

ЭКО • ВЕКТОР

Статья доступна по лицензии CC BY-NC-ND 4.0 International
© Эко-Вектор, 2025

DOI: https://doi.org/10.17816/psaic1869

Resection of an inflammatory myofibroblastic tumor in the upper lobe of the right lung in an adolescent: A case report

Viktor N. Stalmakhovich[1,2], Alexey S. Strashinsky[1], Sergey A. Muravev[3], Anton A. Byrgazov[1], Kirill Yu. Kostyunin[4]

[1] Children's Regional Clinical Hospital, Irkutsk, Russia;
[2] Irkutsk State Medical Academy of Postgraduate Education, Irkutsk, Russia;
[3] Irkutsk State Medical University, Irkutsk, Russia;
[4] Irkutsk Regional Consultative and Clinical Diagnostic Center, Irkutsk, Russia

ABSTRACT

Inflammatory myofibroblastic tumors are rare benign neoplasms that primarily affect the lungs, accounting for approximately 0.7% of all pulmonary mass lesions. Until recently, radical lobectomy was the primary treatment approach, leading to complete recovery. This report describes a successful lung-sparing tumorectomy in a 15-year-old girl with an inflammatory myofibroblastic tumor of the right upper lobe, incidentally discovered during a routine chest X-ray. The procedure was performed via posterolateral thoracotomy, pulmonotomy, and mobilization with excision of the tumor extending to the root of the upper lobe. Hemostasis was achieved using the LigaSure electrosurgical system. The edges of the dissected upper lobe lung tissue were reapproximated using a manual suture technique. The operation lasted 90 minutes, with no intraoperative complications, including bleeding or perforation of segmental and subsegmental bronchi. Histological examination initially suggested a perivascular epithelioid cell tumor, but a second review at the Dmitry Rogachev National Medical Research Center for Pediatric Hematology, Oncology, and Immunology confirmed the diagnosis of inflammatory myofibroblastic tumor. The hospital stay lasted 14 days. One-month postoperative chest computed tomography revealed no signs of recurrence. Lung-sparing tumorectomy was the preferred treatment option in this case, as the tumor exhibited benign features (well-defined margins, no invasion of the bronchial system or adjacent lung tissue). This approach allowed complete tumor removal with preserving healthy lung tissue.

Keywords: inflammatory myofibroblastic tumor; lung; thoracic surgery; children; case report.

To cite this article
Stalmakhovich VN, Strashinsky AS, Muravev SA, Byrgazov AA, Kostyunin KYu. Resection of an inflammatory myofibroblastic tumor in the upper lobe of the right lung in an adolescent: A case report. *Russian Journal of Pediatric Surgery, Anesthesia and Intensive Care*. 2025;15(1):119–126. DOI: https://doi.org/10.17816/psaic1869

Received: 04.12.2024 **Accepted:** 11.02.2025 **Published:** 26.03.2025

ECO • VECTOR
The article can be used under the CC BY-NC-ND 4.0 license
© Eco-Vector, 2025

DOI: https://doi.org/10.17816/psaic1869

青少年上肺叶炎性肌纤维母细胞瘤的保器官切除术：临床病例

Viktor N. Stalmakhovich[1,2], Alexey S. Strashinsky[1], Sergey A. Muravev[3], Anton A. Byrgazov[1], Kirill Yu. Kostyunin[4]

[1] Children's Regional Clinical Hospital, Irkutsk, Russia;
[2] Irkutsk State Medical Academy of Postgraduate Education, Irkutsk, Russia;
[3] Irkutsk State Medical University, Irkutsk, Russia;
[4] Irkutsk Regional Consultative and Clinical Diagnostic Center, Irkutsk, Russia

摘要

炎性肌纤维母细胞瘤（inflammatory myofibroblastic tumor， IMT）是一种罕见的良性肿瘤，主要累及肺部，占所有肺部占位性病变的约0.7%。长期以来，肺叶切除术被认为是主要治疗方法，可实现完全治愈。本文报道了一例15岁女孩 右上肺叶炎性肌纤维母细胞瘤的成功 保器官肿瘤切除术。该肿瘤在计划性X线检查中偶然发现。手术采用后外侧开胸术及肺切开术，肿瘤沿右上肺叶根部延伸，术中对肿块进行游离并完整切除。止血采用电外科系统LigaSure进行。上肺叶切开缘通过手工缝合进行适应性修复。手术时间：90分钟。术中未出现并发症，无出血、无段支气管及亚段支气管穿孔。术后病理学检查最初未排除血管周围上皮样细胞肿瘤。随后，在Dmitry Rogachev National Medical Research Center Of Pediatric Hematology, Oncology and Immunology复查组织样本后，确诊为肺部炎性肌纤维母细胞瘤。住院时间：14天。术后1个月胸部CT复查：未见复发迹象。由于本病例肿瘤具有良性特征（边界清晰、轮廓规则、无支气管系统浸润），保器官肿瘤切除术 被认为是更优治疗方案，使患者在完整切除肿瘤的同时，最大程度保留了肺组织。

关键词：炎性肌纤维母细胞瘤；肺；胸外科；儿童；临床病例。

引用本文
Stalmakhovich VN, Strashinsky AS, Muravev SA, Byrgazov AA, Kostyunin KYu. 青少年上肺叶炎性肌纤维母细胞瘤的保器官切除术：临床病例. *Russian Journal of Pediatric Surgery, Anesthesia and Intensive Care*. 2025;15(1):119–126. DOI: https://doi.org/10.17816/psaic1869

收到：04.12.2024 **接受：**11.02.2025 **发布日期：**26.03.2025

ECO • VECTOR
The article can be used under the CC BY-NC-ND 4.0 license
© Eco-Vector, 2025

ВВЕДЕНИЕ

Воспалительная миофибробластическая опухоль (ВМО) считается одной из самых редких доброкачественных опухолей, составляющей 0,7% всех новообразований легких. Впервые данная патология была описана в 1939 г. [1]. Термин ВМО был введен в 1995 г. C.M. Coffin. Среди первичных легочных новообразований в детском возрасте данная нозология встречается наиболее часто, может быть выявлена за пределами легких (в мочевом пузыре, печени, брыжейке кишечника и т. д.) и оказаться случайной диагностической находкой при проведении рутинных исследований [2]. До последнего времени одним из основных методов лечения было радикальное удаление опухоли, которое подразумевало под собой проведение лобэктомии, приводящее в большинстве случаев к полному выздоровлению [3–6].

Цель — продемонстрировать опыт органосохраняющего удаления воспалительной миофибробластической опухоли верхней доли правого легкого.

ОПИСАНИЕ НАБЛЮДЕНИЯ

У девочки 15 лет, не предъявлявшей никаких жалоб, при плановом рентгенологическом обследовании в верхней доле правого легкого было обнаружено объемное образование, по поводу которого она направлена в стационар. При осмотре в Детской областной клинической больнице Иркутска состояние удовлетворительное, физическое развитие соответствует возрасту, грудная клетка симметричная, дыхание везикулярное, живот мягкий, безболезненный, стул и мочеиспускание не нарушены. По данным общего и биохимических анализов крови изменений нет. Выполнена мультиспиральная компьютерная томография (МСКТ) органов грудной клетки. В верхней доле правого легкого в сегменте S3 определяется объемное образование размерами 45,1×34,7×44,6 мм, с четкими, ровными контурами. Образование расположено преимущественно в центральных отделах легкого, без признаков компрессии бронхов (рис. 1).

По данным литературы, подобную картину МСКТ следует дифференцировать со следующими заболеваниями: гамартрома, параганглиома, первичный рак легких, метастаз в легкое [6–11]. Принято решение о проведении оперативного вмешательства: удаление опухолевидного образования с последующим гистологическим исследованием.

Операция

Под эндотрахеальным наркозом выполнена торакотомия по заднебоковой поверхности грудной клетки справа. В толще паренхимы верхней доли правого легкого определялось объемное образование размером до 5,0 см в диаметре. В ходе поэтапного рассечения паренхимы верхней доли легкого с использованием электрокоагулятора Force Triad, включающем технологию электролигирования тканей LigaSure (фирма Medtronic Covidien, США), выполнен доступ к опухолевидному образованию (рис. 2).

Объемное образование удалено с экономной резекцией неизмененной, прилегающей паренхимы. Следующим этапом была выполнена адаптация рассеченной ткани паренхимы легкого непрерывным ручным швом, послойное ушивание операционного доступа и дренирование плевральной полости. Не отмечено интраоперационных осложнений, таких как кровотечение, перфорация крупных бронхов. Время операции составило 90 мин.

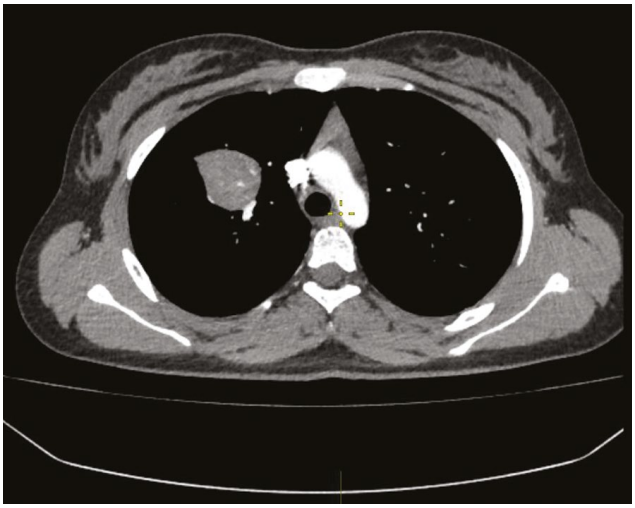

a

b

Рис. 1. Мультиспиральная компьютерная томография органов грудной клетки до оперативного вмешательства с визуализацией объемного образования верхней доли правого легкого: *a* — аксиальный срез; *b* — 3D-реконструкция.

Fig. 1. Multislice computed tomography of the chest before surgery, visualizing a mass in the upper lobe of the right lung: *a,* axial view; *b,* 3D reconstruction.

Послеоперационный период

Энтеральный прием пищи стал возможен через 3 ч от момента окончания операции. Потребность в послеоперационной аналгезии составила 3 приема наркотического обезболивающего средства — тримеперидин 2%. Отделяемое по дренажу было представлено скудным серозно-геморрагическим экссудатом, сброса воздуха не отмечалось. При контрольном ультразвуковом исследовании плевральной полости не обнаружено скопления жидкости, и дренаж удален на вторые сутки после операции. По результатам гистологического заключения (Иркутск) данное образование состояло из округлых и вытянутых клеток, формирующих солидные скопления и тяжи клеток с синусоидальным типом кровообращения, клетки с эозинофильной цитоплазмой. В части клеток определяется Pas + цитоплазма, полиморфизм не выражен, митозы не определяются; некрозы отсутствуют. При исследовании в опухолевых клетках определяется экспрессия Desmin, очагово CD99, bcl2, Melan A и отсутствие экпрессии MCK, Myogenin, S100, HMB45. Индекс пролиферативной активности Ki 67 около 5–7%. По результатам гистологического исследования не исключалась периваскулярно-эпителиальноклеточная опухоль. Данные гистологии в федеральном референс-центре (Национальном медицинском исследовательском центре детской гематологии, онкологии и иммунологии им. Дмитрия Рогачева, Москва) показали морфологическую картину эпителиоидной воспалительной миофибробластической опухоли легкого (рис. 3).

Длительность пребывания в стационаре составила 14 сут. Послеоперационная рана зажила без осложнений, первичным натяжением. При контрольном МСКТ органов грудной клетки через 1 мес. после оперативного лечения (рис. 4) признаков рецидива не отмечалось. Ребенок находится под наблюдением детского онколога по месту жительства.

Рис. 2. Поэтапное выделение (пульмонотомия) внутрилегочного образования.
Fig. 2. Stepwise dissection (pulmonotomy) of the intrapulmonary mass.

ОБСУЖДЕНИЕ

Воспалительная миофибробластическая опухоль (ВМО) — редкое новообразование, возникающее в детском возрасте; встречается наиболее часто среди первичных опухолей легкого. Складывается впечатление, что за последнее десятилетие увеличивается количество детей с ВМО, о чем свидетельствует наш опыт работы и сообщения из других клиник [12–14]. Возможно, что это результат улучшения качества морфологических

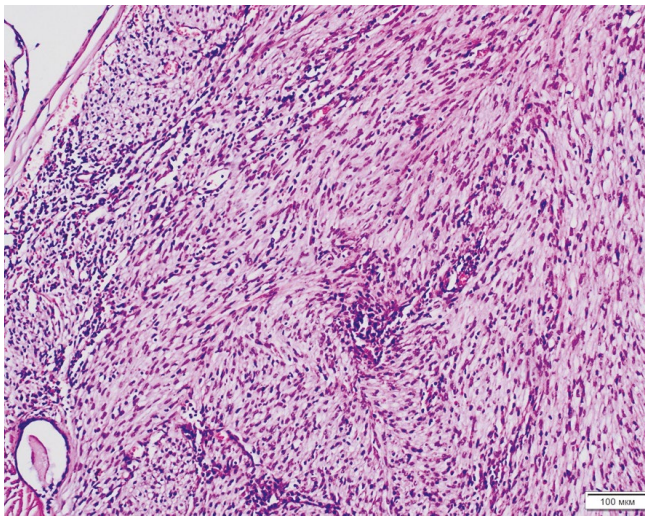

Рис. 3. Микропрепарат образования (окраска гематоксилином и эозином).
Fig. 3. Histological specimen of the tumor (hematoxylin and eosin staining).

Рис. 4. Контрольная мультспиральная компьютерная томография органов грудной клетки после операции (3D-реконструкция).
Fig. 4. Follow-up multislice computed tomography of the chest after surgery (3D reconstruction).

DOI: https://doi.org/10.17816/psaic1869

и иммуногистохимических методов исследования. Клиническая картина заболевания зависит от локализации: периферические поражения легких часто протекают бессимптомно, что приводит к задержке диагностики и лечения. Реже отмечается, что опухоль проявляет себя потерей массы тела, слабостью, подъемами температуры. Лабораторные данные могут указывать на наличие микроцитарной анемии, тромбоцитоза и поликлональной гипергаммаглобулинемии. Перечисленные симптомы исчезают после хирургического удаления опухоли, но могут появляться снова при развитии рецидива [15]. Зачастую опухоль оказывается случайной находкой при рентгенологическом обследовании. В настоящее время общепринятым методом лечения является полное хирургическое иссечение. Поскольку химиотерапия и радиотерапия в значительной степени неэффективны, рекомендуется полная хирургическая резекция с патологически отрицательным краем резекции [16].

Гистологическое исследование показывает наличие пролиферации веретенообразных клеток типа миофибробластов в миксоидном или коллагенизированном окружении и воспалительный компонент, представленный преимущественно лимфоцитами, плазматическими клетками и небольшим количеством эозинофильных и нейтрофильных лейкоцитов. Соотношение воспалительного и миофибробластического компонентов может варьироваться в той или иной степени. Помимо того, могут встречаться крупные клетки с отчетливыми ядрышками, напоминающие ганглиозные клетки. Митотическая активность обычно низкая, но иногда можно видеть даже атипичные фигуры митоза. В более редких случаях могут встречаться отдаленные метастазы [17]. У нашей пациентки окончательный диагноз воспалительной миофибробластической опухоли был установлен после органосохраняющей туморэктомии и последующего гистологического исследования с иммуногистохимией в федеральном референсном центре.

ЗАКЛЮЧЕНИЕ

Органосохраняющая резекция легкого в данном случае является предпочтительным вариантом лечения, так как образование первоначально имело доброкачественные признаки, такие как четкие, ровные контуры, отсутствие прорастания в бронхиальную систему легкого, что позволило удалить ее в пределах неизмененных тканей, сохранив при этом здоровую ткань легкого.

ДОПОЛНИТЕЛЬНАЯ ИНФОРМАЦИЯ

Вклад авторов. В.Н. Стальмахович — разработка дизайна статьи, проведение оперативного вмешательства, редактирование статьи; А.С. Страшинский — проведение оперативного вмешательства, редактирование статьи; С.А. Муравьев— написание статьи, сбор и анализ литературных источников, подготовка и написание текста статьи, редактирование статьи, участие в оперативном лечении; А.А. Быргазов — участие в диагностике пациента, проведение ряда МСКТ-исследований с 3D-моделированием; В.Ю. Костюнин — гистологическое исследование препарата. Авторы одобрили версию для публикации, а также согласились нести ответственность за все аспекты работы, гарантируя надлежащее рассмотрение и решение вопросов, связанных с точностью и добросовестностью любой ее части.

Согласие на публикацию. Авторы получили письменное информированное добровольное согласие законных представителей пациента на публикацию персональных данных в научном журнале, включая его электронную версию. Объем публикуемых данных с законными представителями пациента согласован.

Источники финансирования. Отсутствуют.

Раскрытие интересов. Авторы заявляют об отсутствии отношений, деятельности и интересов за последние три года, связанных с третьими лицами (коммерческими и некоммерческими), интересы которых могут быть затронуты содержанием статьи.

Генеративный искусственный интеллект. При создании настоящей статьи технологии генеративного искусственного интеллекта не использовали.

ADDITIONAL INFO

Authors' contributions. V.N. Stalmakhovich, article design, surgical intervention, article editing; A.S. Strashinsky, carrying out the surgical intervention, editing of the article; S.A. Muravyev, writing the article, collecting and analyzing literary sources, preparing and writing the text of the article, editing the article, participating in the operative treatment; A.A. Byrgazov, participation in diagnostics of the patient, conducting a number of MSCT studies with 3D modeling; V.Yu. Kostyunin, histologic examination of the preparation. The authors have approved the version for publication and have also agreed to be responsible for all aspects of the work, ensuring that issues relating to the accuracy and integrity of any part of it are properly considered and addressed.

Consent for publication. The authors obtained written informed voluntary consent of the patient's legal representatives to publish personal data in a scientific journal, including its electronic version. The scope of published data has been agreed with the patient's legal representatives.

Funding sources. No funding.

Disclosure of interests. The authors have no relationships, activities or interests for the last three years related with for-profit or not-for-profit third parties whose interests may be affected by the content of the article.

Generative AI. Generative AI technologies were not used for this article creation.

СПИСОК ЛИТЕРАТУРЫ | REFERENCES

1. Stalmakhovich V, Kaigorodova I, Li I, et al. Inflammatory myofibroblastic tumor in children. *Pediatric Surgery*. 2021;25(4):284–289. doi: 10.18821/1560-9510-2021-25-4-284-289 EDN: PFFTKC

2. Camela F, Gallucci M, di Palmo E, et al. Pulmonary inflammatory myofibroblastic tumor in children: A case report and brief review of literature. *Front Pediatr*. 2018;6:35. doi: 10.3389/fped.2018.00035

3. Shestakov AL, Charchyan ER, Rykov OV, et al. Surgical treatment of recurrent inflammatory myofibroblastic tumor of the posterior mediastinum (clinical observation). *Clinical and Experimental Surgery. Petrovsky journal*. 2014;(4(6)):66–71. EDN: TRLZYD

4. Bataev SM, Fedorov AK, Khabibullina LR, et al. Diagnostics and surgical treatment of a 9-year-old child with myofibroblastic tumor of the diaphragm. *Pediatrics. Speransky Journal*. 2020;99(4):262–266. doi: 10.24110/0031-403X-2020-99-4-262-266 EDN: FJEGZK

5. Coffin CM, Alaggio R. Fibroblastic and myofibroblastic tumors in children and adolescents. *Pediatr Dev Pathol*. 2012;15 (1 Suppl):127–180. doi: 10.2350/10-12-0944-PB.1

6. Davydov MI, Machaladze ZO, Polotskiy BE, et al. Mesenchymal tumors of the mediastinum (literature review *Siberian Journal of Oncology*. 2008;(1):64–74. EDN: IJULJR

7. Cerfolio RJ, Allen MS, Nascimento AG, et al. Inflammatory pseudotumors of the lung. *Ann Thorac Surg*. 1999;67(4):933–936. doi: 10.1016/s0003-4975(99)00155-1 EDN: ACYYTP

8. Morotti RA, Legman MD, Kerkar N, et al. Pediatric inflammatory myofibroblastic tumor with late metastasis to the lung: Case report and review of the literature. *Pediatr Dev Pathol*. 2005;8(2):224–229. doi: 10.1007/s10024-004-8088-5

9. Dubova EA, Pavlov KA, Frank GA, et al. Inflammatory myofibroblastic liver tumor. *Russian Journal of Archive of Patology*. 2009;71(3):25–28. (In Russ.) EDN: OAJPWT

10. Bliznyukov OP, Kozlov NA. Inflammatory fibrosarcoma: A clinical-morphological analysis of six cases. *Problems in Oncology*. 2011;57(4):474–480. EDN: OALENH

11. Butrynski JE, D'Adamo DR, Hornick JL, et al. Crizotinib in ALK-rearranged inflammatory myofibroblastic tumor. *N Engl J Med*. 2010;363(18):1727–1733. doi: 10.1056/NEJMoa1007056

12. Gaissert HA, Grillo HC, Shadmehr MB, et al. Uncommon primary tracheal tumors. *Ann Thorac Surg*. 2006;82(1):268–273. doi: 10.1016/j.athoracsur.2006.01.065 EDN: LMDZKD

13. Pecoraro Y, Diso D, Anile M, et al. Primary inflammatory myofibroblastic tumor of the trachea. *Respirol Case Rep*. 2014;2(4):147–149. doi: 10.1002/rcr2.81

14. Schram AM, Chang MT, Jonsson P, Drilon A. Fusions in solid tumours: Diagnostic strategies, targeted therapy, and acquired resistance. *Nat Rev Clin Oncol*. 2017;14(12):735–748. doi: 10.1038/nrclinonc.2017.127 EDN: VPJJNJ

15. Popov SD, Ilyina NA. Inflammatory myofibroblasts tumor of the lung: problems in differential diagnosis. *Journal of Radiology and Nuclear Medicine*. 2013;(6):038–043. EDN: RTAXSR

16. Fabre D, Fadel E, Singhal S, et al. Complete resection of pulmonary inflammatory pseudotumors has excellent long-term prognosis. *J Thorac Cardiovasc Surg*. 2009;137(2):435–440. doi: 10.1016/j.jtcvs.2008.07.009

17. Chakraborty NS, Saurav GK, Kashyap N, et al. Surgically challenging inflammatory myofibroblastic tumor: A rare neoplasm of lung. *Asian Cardiovasc Thorac Ann*. 2024;32(6-7):421–424. doi: 10.1177/02184923241248681 EDN: DKQTUW

ОБ АВТОРАХ

Виктор Николаевич Стальмахович, д-р мед. наук, профессор; ORCID: 0000-0002-4885-123X; eLibrary SPIN: 9042-5092; e-mail: Stal.irk@mail.ru

Алексей Сергеевич Страшинский;
ORCID: 0000-0002-1911-4468; eLibrary SPIN: 9210-5286; e-mail: leksus-642@yandex.ru

***Сергей Александрович Муравьев;**
адрес: Россия, 664003, Иркутск ул. Красного Восстания, д. 2; ORCID: 0000-0003-4731-7526; eLibrary SPIN: 3965-6284; e-mail: muravev1999sergey@mail.ru

AUTHORS' INFO

Viktor N. Stalmakhovich, MD, Dr. Sci. (Medicine), Professor; ORCID: 0000-0002-4885-123X; eLibrary SPIN: 9042-5092; e-mail: Stal.irk@mail.ru

Alexey S. Strashinsky, MD; ORCID: 0000-0002-1911-4468; eLibrary SPIN: 9210-5286; e-mail: leksus-642@yandex.ru

***Sergey A. Muravev,** MD; address: 2 Krasnogo Vosstaniya, Irkutsk, 664003, Russia; ORCID: 0000-0003-4731-7526; eLibrary SPIN: 3965-6284; e-mail: muravev1999sergey@mail.ru

Антон Алексеевич Быргазов;
ORCID: 0000-0002-9195-5480;
e-mail: byrgazov.ant-doc38@yandex.ru

Кирилл Юрьевич Костюнин, канд. мед. наук;
ORCID: 0000-0002-7956-3804; eLibrary SPIN: 8546-3392;
e-mail: kostjunin@gmail.com

Anton A. Byrgazov;
ORCID: 0000-0002-9195-5480;
e-mail: byrgazov.ant-doc38@yandex.ru

Kirill Yu. Kostyunin, MD, Cand. Sci. (Medicine);
ORCID: 0000-0002-7956-3804; eLibrary SPIN: 8546-3392;
e-mail: kostjunin@gmail.com

* Автор, ответственный за переписку / Corresponding author