DOI: https://doi.org/10.17816/psaic1864 EDN: TBEBLT

Семейный случай синдрома Морриса: клинические наблюдения

М.М. Аль-Харес[1,2], В.Ю. Томаев[2], Г.А. Михайлов[2], И.А. Лисица[1], О.В. Лисовский[1], А.Н. Завьялова[1], Д.О. Иванов[1]

[1] Санкт-Петербургский государственный педиатрический медицинский университет, Санкт-Петербург, Россия;
[2] Детская городская клиническая больница № 5 им. Н.Ф. Филатова, Санкт-Петербург, Россия

АННОТАЦИЯ

Гормональная регуляция оказывает существенное влияние на половое развитие человека. Мутации гена андрогенного рецептора могут приводить к периферической андрогенной резистентности, что определяет фенотипические особенности пациентов. При полной резистентности к андрогенам у пациентов отмечается формирование женского фенотипа при нарушении полового развития, что определяется ароматизацией тестостерона в эстроген. Одной из жалоб пациентов является наличие грыжевого выпячивая, часто билатерального, в паховой области, что воспринимается как грыжи. Оперативное лечение в объеме гонадэктомии может привести к нарушению костно-минерального обмена, формированию максулинизации, с другой стороны, взросление увеличивает риск малигнизации. В статье приведено собственное наблюдение семейного варианта синдрома Морриса с впервые описанной мутацией гена *AR* (NM_001011645.3) у двух девочек 14 и 6 лет. Обе девочки поступали для планового лечения билатеральных паховых грыж, наблюдавшихся с рождения. При выполнении герниопластики выявлены тестикулы, проведена биопсия, определившая ткань яичек в первом случае и белочную оболочку — во втором. В связи с полученными интраоперационно данными проведено дообследование, включившее ультразвуковое исследование органов мочеполовой системы, гормональное и медико-генетическое исследование, консультирование эндокринологом, генетиком. В обоих случаях подтвержден синдром андрогенной феминизации (в гене *AR* в экзоне 7 обнаружен вариант HG38, chrX:67721856T>C, c.746T>C в гемизиготном состоянии, приводящий к аминокислотной замене p. Met249Thr). У матери при секвенировании ДНК выявлена мутация гена *AR*, но в гетерозиготном состоянии. При исследовании материала отца пациенток, старшей сестры и брата патологических вариантов не обнаружено. С согласия родителей обеим пациенткам проведена билатеральная лапароскопическая гонадэктомия. Работа показывает значение возраста, в том числе для полового и фенотипического развития, на сроки проведения оперативного вмешательства. Кроме того, обоснована необходимость комплексного мультипрофильного подхода для решения функциональных, социальных и половых проблем пациента.

Ключевые слова: синдром Морриса; андрогенная феминизация; хирургическая тактика; билатеральные паховые грыжи; дети; клинический случай.

Как цитировать
Аль-Харес М.М., Томаев В.Ю., Михайлов Г.А., Лисица И.А., Лисовский О.В., Завьялова А.Н., Иванов Д.О. Семейный случай синдрома Морриса: клинические наблюдения // Российский вестник детской хирургии, анестезиологии и реаниматологии. 2025. Т. 15, № 2. С. 213–222. DOI: 10.17816/psaic1864 EDN: TBEBLT

Рукопись получена: 29.11.2024 **Рукопись одобрена:** 22.05.2025 **Опубликована online:** 26.06.2025

ЭКО • ВЕКТОР

Статья доступна по лицензии CC BY-NC-ND 4.0 International
© Эко-Вектор, 2025

DOI: https://doi.org/10.17816/psaic1864 EDN: TBEBLT

Familial Case of Morris Syndrome: Clinical Observations

Milad M. Al-Hares[1,2], Vadim Yu. Tomaev[2], Gleb A. Mikhailov[2], Ivan A. Lisitsa[1], Oleg V. Lisovskii[1], Anna N. Zavyalova[1], Dmitry O. Ivanov[1]

[1] Saint Petersburg State Pediatric Medical University, Saint Petersburg, Russia;
[2] Filatov Children's Hospital, Saint Petersburg, Russia

ABSTRACT

Hormonal regulation plays a crucial role in human sexual development. Mutations in the androgen receptor gene may cause peripheral androgen resistance, leading to characteristic phenotypic manifestations. In complete androgen resistance, patients develop a female phenotype despite disrupted sexual differentiation, which is mediated by aromatization of testosterone into estrogen. One of the typical complaints reported by patients is the presence of a groin bulge, often bilateral, which is perceived as an inguinal hernia. Surgical treatment in the form of gonadectomy may result in impaired bone mineral metabolism or masculinization; on the other hand, delayed intervention increases the risk of malignancy. This article presents a familial case of Morris syndrome with a previously undescribed *AR* gene mutation (NM_001011645.3) in two girls aged 14 and 6 years. Both girls were admitted for elective repair of bilateral inguinal hernias observed since birth. During hernioplasty, testes were discovered and biopsied, revealing testicular tissue in the first case and tunica albuginea in the second. Based on intraoperative findings, further evaluation was performed, including ultrasound of the genitourinary system, hormonal testing, medical genetic testing, and consultations with endocrinologist and geneticist. In both cases, androgen insensitivity syndrome was confirmed (a hemizygous *AR* gene variant was identified in exon 7: HG38, chrX:67721856T>C, c.746T>C, resulting in the amino acid substitution p.Met249Thr). DNA sequencing revealed the *AR* gene mutation in the mother in a heterozygous state. No pathogenic variants were identified in the father, older sister, or brother. With parental consent, both patients underwent bilateral laparoscopic gonadectomy. The study highlights the importance of age, including in relation to sexual and phenotypic development, when determining the timing of surgical intervention. It also underscores the need for a comprehensive, multidisciplinary approach to address functional, social, and gender-related issues in these patients.

Keywords: Morris syndrome; androgen insensitivity; surgical strategy; bilateral inguinal hernias; children; case report.

To cite this article
Al-Hares MM, Tomaev VYu, Mikhailov GA, Lisitsa IA, Lisovskii OV, Zavyalova AN, Ivanov DO. Familial Case of Morris Syndrome: Clinical Observations. *Russian Journal of Pediatric Surgery, Anesthesia and Intensive Care*. 2025;15(2):213–222. DOI: 10.17816/psaic1864 EDN: TBEBLT

Submitted: 29.11.2024 **Accepted:** 22.05.2025 **Published online:** 26.06.2025

ECO • VECTOR
The article can be used under the CC BY-NC-ND 4.0 license
© Eco-Vector, 2025

DOI: https://doi.org/10.17816/psaic1864 EDN: TBEBLT

睾丸女性化综合征的家族性病例：临床观察

Milad M. Al-Hares[1,2], Vadim Yu. Tomaev[2], Gleb A. Mikhailov[2], Ivan A. Lisitsa[1], Oleg V. Lisovskii[1], Anna N. Zavyalova[1], Dmitry O. Ivanov[1]

[1] Saint Petersburg State Pediatric Medical University, Saint Petersburg, Russia;
[2] Filatov Children's Hospital, Saint Petersburg, Russia

摘要

激素调控在人类性发育过程中起着关键作用。雄激素受体基因的突变可导致外周雄激素不敏感性，从而影响患者的表型特征。在完全雄激素不敏感的情况下，由于睾酮被芳香化为雌激素，患者虽存在性发育障碍，但表现为女性表型。患者的典型主诉之一是腹股沟区双侧疝样膨出，常被误诊为腹股沟疝。行睾丸切除术可能导致骨矿代谢紊乱和一定程度的男性化改变；另一方面，随着年龄增长，恶性变的风险亦随之升高。本文报告一例家族性睾丸女性化综合征，在两名分别为14岁和6岁的女孩中发现了首次报道的AR基因突变（NM_001011645.3）。两名女孩因自出生起双侧腹股沟疝入院接受择期手术。术中行疝修补时发现睾丸结构，并进行活检：一例证实为睾丸组织，另一例为白膜组织。根据术中获得的资料，进一步开展了评估，包括泌尿生殖系统的超声检查、激素水平评估和医学遗传学检测，并由内分泌科医生和遗传科医生进行会诊。两例均确诊为睾丸女性化综合征（在AR基因第7外显子中检测到变异HG38, chrX:67721856T>C，即c.746T>C，处于半合子状态，导致氨基酸置换p.Met249Thr）。对其母亲进行DNA测序发现存在AR基因突变，呈杂合状态。对患儿父亲、姐姐及哥哥的基因检测未发现病理性变异。经家属同意，两名患儿均接受了双侧腹腔镜下睾丸切除术。本研究表明，年龄在手术干预时机的选择中具有重要意义，尤其是在性发育和表型形成方面。此外，文章还论证了采取多学科综合诊疗模式以解决患者功能、社会和性别相关问题的必要性。

关键词：睾丸女性化综合征；雄激素不敏感；手术策略；双侧腹股沟疝；儿童；临床病例。

引用本文
Al-Hares MM, Tomaev VYu, Mikhailov GA, Lisitsa IA, Lisovskii OV, Zavyalova AN, Ivanov DO. 睾丸女性化综合征的家族性病例：临床观察. *Russian Journal of Pediatric Surgery, Anesthesia and Intensive Care*. 2025;15(2):213–222. DOI: 10.17816/psaic1864 EDN: TBEBLT

收到：29.11.2024 **接受：**22.05.2025 **发布日期：**26.06.2025

ECO • VECTOR
The article can be used under the CC BY-NC-ND 4.0 license
© Eco-Vector, 2025

ВВЕДЕНИЕ

Половое развитие пре- и постнатально во многом определено наличием адекватного количества андрогенов. Критическим в развитии репродуктивной системы является период эмбриогенеза, в связи с чем патологические изменения, происходящие на 8–14-й неделях беременности могут оказывать влияние на развитие различных заболеваний. Кроме того, патологические изменения связаны с мутациями гена андрогенного рецептора (*AR*) и аномальной секрецией половых гормонов. Ген *AR* человека расположен в области Xq11–12 и имеет 8 экзонов, которые кодируют пептид длиной 919 аминокислотных остатков [1, 2]. Рецепторы андрогенов являются лиганд-зависимым фактором транскрипции, который состоит из четырех функциональных доменов: большой N-концевой домен (остатки 1–555), ДНК-связывающий домен (остатки 556–623), шарнирный домен (остатки 624–665) и C-концевой лиганд-связывающий домен (остатки 666–919) [3]. Патогенные варианты гена *AR* определяют снижение или потерю функции AR, что приводит к периферической резистентности к андрогенам и определяет фенотипические особенности пациентов [4]. Выделяют 3 патологических варианта в соответствии с генотипическими изменениями: синдром полной нечувствительности к андрогенам (complete androgen insensitivity syndrome — CAIS), синдром частичной нечувствительности к андрогенам (partial androgen insensitivity syndrome — PAIS) и синдром легкой нечувствительности к андрогенам (mild androgen insensitivity syndrome — MAIS) [3, 5, 6].

Синдром полной резистентности к андрогенам (синдром тестикулярной феминизации, синдром Морриса, OMIM 312300) представляет собой X-сцепленное генетическое заболевание, связанное с нарушением формирования пола [1, 7, 8]. Частота встречаемости варьирует от 1:20 000 до 1:99 000 среди пациентов с кариотипом 46,XY [7, 9, 10]. По данным ретроспективных исследований, частота CAIS у девочек с паховыми грыжами может колебаться от 0,8 до 2,4%, в то время как у пациентов с диагностированным синдромом тестикулярной феминизации двухсторонние паховые грыжи встречаются в 50–80% случаев [3]. Заболевание впервые на выборке из 82 пациентов описал Дж. Моррис в 1953 г., указав следующие отличия мужских псевдогермафродитов: женский фенотип с развитыми вторичными половыми признаками, небольшое оволосение в подмышечных областях и на лобке, недоразвитие половых губ и слепо заканчивающееся влагалище, наличие яичек, которые могут располагаться внутрибрюшинно или по ходу пахового канала, их способность вырабатывать эстрогены и андрогены, повышение гонадотропинов в моче [3, 11]. Часто пациенты с синдромом тестикулярной феминизации имеют полностью наружные половые органы, сформированные по женскому типу, отмечается отсутствие или рудиментарные производные вольфова протока [4]. Практически всегда наблюдается описанное Дж. Моррисом слепое окончание влагалища, наличие яичек в брюшной или паховой области [7].

Феминизация с формированием вторичных половых признаков может быть связана с ароматизацией тестостерона в эстроген, однако при отсутствии андрогенного действия у пациентов наблюдается слабовыраженный рост волос в подмышечных и лобковой областях [9]. Женский фенотип формируется, в том числе, в связи с внутриутробной эстрогенизаций, которая может быть последствием эндогенной (андрогены матери, гормонпродуцирующие опухоли) или экзогенной (прием прогестинов) стимуляции [12] и усиливается при отсутствии тестостерона и дегидростерона на органы-мишени. Фенотипические девушки при достижении пубертатного периода впервые обращаются к врачам — детским гинекологам в связи с первичной аменореей [9]. Яички могут выявляться при инструментальных исследованиях и приниматься за кисты или иные патологические образования. При нахождении в паховом канале они могут быть расценены как паховые грыжи, часто двусторонние. В ряде случаев родители обращаются к детским хирургам в связи с паховыми грыжами для выполнения оперативного вмешательства [3, 4, 9]. При отсутствии орхиэктомии может наблюдаться их малигнизация [2, 3].

В настоящее время в гене *AR* зарегистрировано более 1100 различных патогенных вариантов, включая делеции, дупликации, инсерции и точечные мутации, большинство из которых представляют собой миссенс-патогенные варианты [4, 13].

Мы представляем семейный вариант синдрома Морриса с впервые описанной мутацией гена *AR* (NM_001011645.3). Отец и мать не состоят в кровном родстве. Рост матери 156,5 см, менструальный цикл установлен с 13–14 лет, в начале олигоменорея, в дальнейшем нормализация цикла, эндокринной патологии нет, бесплодия в анамнезе нет. Рост отца 164 см, эндокринной патологии нет. Пациенты не являются гражданами Российской Федерации, что определило нарушение сроков и объемов профилактических осмотров специалистами и диспансерного наблюдения. В семье три дочери и один сын. Средняя дочь и сын здоровы.

ОПИСАНИЕ СЛУЧАЕВ

Клинический случай № 1

Девочка, 14 лет (старшая дочь), поступила в хирургическое отделение детской городской больницы для выполнения герниопластики по поводу двусторонней паховой грыжи.

Анамнез жизни. Ребенок от первой беременности, протекавшей на фоне преэклампсии, анемии у матери. Роды первые, запоздалые (более 40 нед.),

самостоятельные. Масса тела при рождении 3000 г, длина тела 50 см, по шкале Апгар 7/8 баллов. В раннем детстве перенесла рахит, внутричерепную гипертензию. Эндокринные заболевания отрицают. Состоит на диспансерном учете у врача — травматолога-ортопеда с диагнозом «сколиоз, воронкообразная деформация грудины», врача-уролога с диагнозом «двусторонняя паховая грыжа», у врача-педиатра с дискинезией желчевыводящих путей.

Анамнез заболевания. С раннего детства наблюдается врачом-урологом с паховой грыжей с двух сторон (выбухание в области паховых складок). Плановое оперативное лечение проведено 06.07.2022, в грыжевом мешке обнаружены овальной формы образования, напоминающие тестикулы. Проведена биопсия. Гонады погружены в брюшную полость, выполнена пластика пахового канала с двух сторон. По результатам гистологического исследования препарата — ткань яичка в стадии созревания (рис. 1).

В связи с полученными результатами проведено дообследование в условиях стационара. По данным выполненного ультразвукового исследования органов малого таза выявлено влагалище в виде тяжа, отсутствие шейки матки и матки. Определены размеры яичек: правое 3,2×2,4×2,7 см, фолликулярного аппарата нет левое 3,0×2,3×3,2 см, фолликулярного аппарата нет. Пациентка выписана на амбулаторный этап и направлена к врачу-генетику для проведения кариотипирования, по результатам которого запланирован второй этап оперативного вмешательства — тестикулэктомия.

Объективный статус. Рост 155 см (–0,69 SDS), масса 34,5 кг (–2,75 SDS), индекс массы тела 14,33 (–2,31 SDS). Состояние удовлетворительное, занимается футболом. Астенического телосложения. В школе учится на «хорошо» и «отлично», интеллектуальное развитие соответствует возрасту. Наблюдаются симптомы соединительнотканной дисплазии (переразгибание в локтевых суставах, гипотония), сколиоз, воронкообразное изменение грудной клетки. По заключению детского эндокринолога, половое развитие II по Tanner: Ma II-III, A I, P I-II, Me (–), клитор нормальных размеров, половые органы развиты по женскому типу.

Проведено исследование на половой хроматин от 03.08.2022 — отрицательный. При кариотипировании от 04.08.2022: 46,XY, по заключению врача-генетика — сбалансированный мужской кариотип, инверсия пола. В Медико-генетическом центре Санкт-Петербурга 07.11.2022 проведено секвенирование на платформе Illumina методом парно-концевого чтения (2×150 п. о.). Средняя глубина покрытия 245,53×, процент целевых нуклеотидов с эффективным покрытием >10× — 99,95%. В гене *AR* в экзоне 7 обнаружен ранее не описанный в литературе вариант HG38, chrX:67721856T>C, c.746T>C в гемизиготном состоянии, приводящий к аминокислотной замене (p.Met249Thr) с глубиной покрытия 100×.

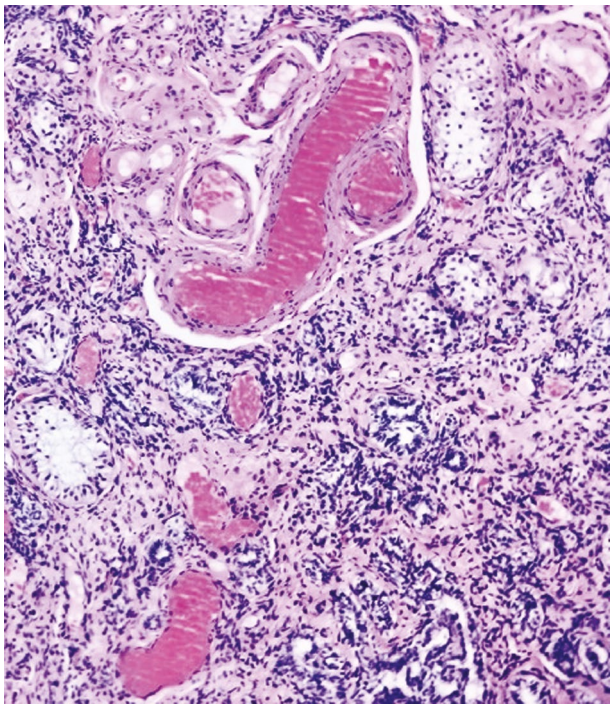

Рис. 1. Ткань яичка в стадии созревания, выявлена при гистологическом исследовании, окраска гематоксилином и эозином.
Fig. 1. Maturing testicular tissue revealed by histological examination, hematoxylin and eosin staining.

Указанный вариант располагается в консервативной позиции.

Проведено лабораторное исследование гормональной активности: антимюллеров гормон 93 нг/мл (<12,6), ингибин B 334,1 пг/мл (<83,0), фолликулостимулирующей гормон (ФСГ) 1,69 мМЕ/мл (0,95–11,95), тестостерон 2,3 нмоль/л (0,36–1,54). Костный возраст по данным рентгенограмм лучезапястных суставов соответствует возрасту 14 лет. При секвенировании по Сэнгеру установлено, что вариант унаследован от матери. Таким образом, диагностирован синдром андрогенной резистентности 46,XY, AR c.746T>C (p.Met249Thr).

Дополнительно проведено секвенирование ДНК-образцов родителей и сиблингов. При секвенировании на платформе Illumina методом парно-концевого чтения (2×150 п. о.) биологического материала матери в гене *AR* в экзоне 7 обнаружен вариант HG38, chrX:67721856T>C, c.746T>C, приводящий к аминокислотной замене (p.Met249Thr) в гетерозиготном состоянии. При секвенировании биологического материала младшей сестры обнаружена такая же мутация (описана в клиническом случае № 2). При секвенировании биологического материала отца, брата и средней сестры пробанда патологические варианты не обнаружены. Таким образом, сформировано генеалогическое дерево сибса и его родственников (рис. 2).

После дообследования, консультаций детского эндокринолога, генетика и разрешения родителей 18.01.2023 проведено повторное оперативное вмешательство в объеме

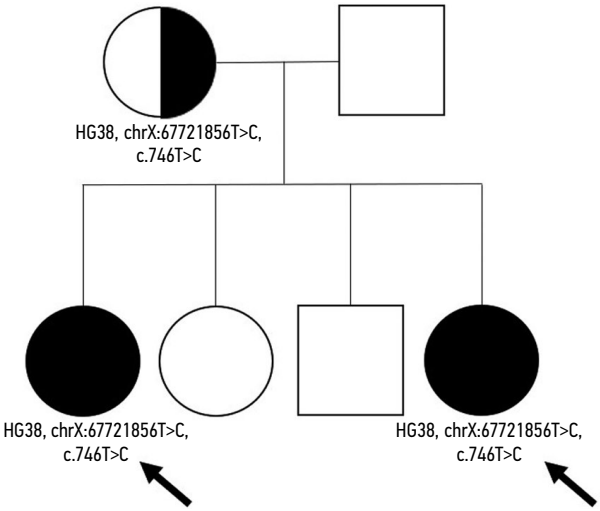

Рис. 2. Генеалогическое дерево пациентов.
Fig. 2. Genealogic tree of the patients.

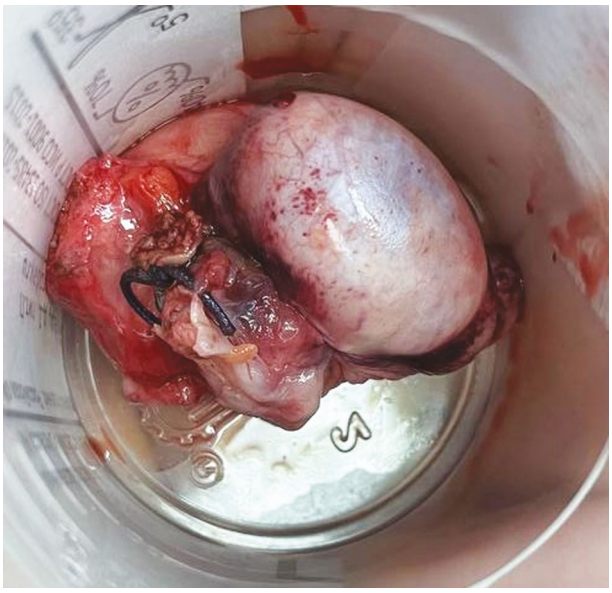

Рис. 3. Макропрепарат тестикул.
Fig. 3. Gross specimen of the testes.

лапароскопической гонадэктомии с двух сторон, ревизии пахового канала справа. Макроскопически определены тестикулы (рис. 3).

При гистологическом исследовании подтверждено первоначальное морфологическое заключение. Ребенок выписан на амбулаторное наблюдение детского хирурга, детского эндокринолога, психолога.

Клинический случай № 2

Девочка, 6 лет 10 мес., поступила в хирургическое отделение детской городской больницы для выполнения герниопластики по поводу двусторонней паховой грыжи.

Анамнез жизни. Ребенок от 4-й беременности, протекавшей на фоне острой респираторной инфекции неуточненной этиологии у матери. Первая беременность матери окончилась рождением девочки с синдромом Морриса (диагностирован одновременно), вторая — мальчик (11 лет 9 мес.), здоров, третья — девочка (9 лет 7 мес.), здорова. Роды 4-е, срочные, самостоятельные. Масса тела при рождении 3200 г, длина тела 54 см, по шкале Апгар 8/9 баллов. В раннем детстве перенесла рахит. Растет и развивается по возрасту, привита по возрасту, состоит на диспансерном учете у врача — травматолога-ортопеда с диагнозом «вялая осанка».

Анамнез заболевания. С раннего детства наблюдается врачом-урологом по поводу паховой грыжи с двух сторон. Плановое оперативное лечение проведено 06.07.2022, в грыжевом мешке обнаружены тестикулы, проведена биопсия, тестикулы погружены в брюшную полость, выполнена пластика пахового канала с двух сторон. По гистологическому заключению поверхностной биопсии — белочная оболочка без ткани гонад в материале. В связи с результатами морфологического заключения, а также в связи с подобными результатами, полученными при гистологическом исследовании биопсийного материала старшей сестры, проведено дообследование. По результатам ультразвукового исследования органов малого таза выявлено влагалище в виде тяжа 1,6×0,6 см, отсутствие шейки матки и матки. Определены размеры яичек: правое 2,2×1,5×1,7 см, фолликулярного аппарата нет; левое 2,3×1,6×1,9 см, фолликулярного аппарата нет. Ребенок выписан на амбулаторный этап и направлен к врачу-генетику для проведения кариотипирования, по результатам которого запланирован второй этап оперативного вмешательства — тестикулэктомия.

Объективный статус. Рост 119 см (–0,25 SDS), масса 20,0 кг (–0,68 SDS), ИМТ 14,12 (–0,85 SDS). Состояние удовлетворительное, девочка проявляет интерес к рисованию, учится писать и читать, интеллектуальное развитие не нарушено. Астенического телосложения, вялая. Наблюдаются симптомы соединительнотканной дисплазии (переразгибание в локтевых суставах). По заключению детского эндокринолога, половое развитие по Tanner: pub I, наружные половые органы развиты по женскому типу.

При кариотипировании от 30.08.2022: 46,XY; по заключению врача-генетика: сбалансированный мужской кариотип, инверсия пола. В Медико-генетическом центре Санкт-Петербурга 21.10.2022 проведено секвенирование на платформе Illumina методом парно-концевого чтения (2×150 п. о.). Средняя глубина покрытия 277,53×, процент целевых нуклеотидов с эффективным покрытием >10× — 99,96%. В гене *AR* в экзоне 7 обнаружен ранее не описанный в литературе вариант HG38, chrX:67721856T>C, c.746T>C в гемизиготном состоянии, приводящий к аминокислотной замене (p.Met249Thr) с глубиной покрытия 147×. Указанный

вариант располагается в консервативной позиции. Проведено лабораторное исследование гормональной активности: антимюллеров гормон 116 нг/мл (<8,9), ингибин В 228,5 пг/мл (<83,0), ФСГ 2,7 мМЕ/мл (0,95–11,95), тестостерон 0,6 нмоль/л (0,36–1,54). Костный возраст по данным рентгенограмм лучезапястных суставов соответствует возрасту 6 лет. При секвенировании по Сэнгеру установлено, что вариант унаследован от матери. Таким образом, диагностирован синдром андрогенной резистентности 46,XY, AR c.746T>C (p.Met249Thr).

18.01.2023 по согласованию с родителями выполнена плановая двусторонняя лапароскопическая тестикулэктомия с последующей герниопластикой. Ребенок выписан на амбулаторное наблюдение детского эндокринолога и детского хирурга и психолога.

ОБСУЖДЕНИЕ

Полную андрогенную резистентность диагностируют чаще при наличии этой патологии в семье, реже — при пренатальном кариотипировании плода с женским фенотипом, у девочек с паховыми грыжами и у девушек с первичной аменореей [3, 14, 15]. Эндокринный профиль пациентов изменен, выраженность зависит от степени резистентности. Отмечается повышение или нормальная концентрация базального сывороточного тестостерона, а также высокое содержание лютеинизирующего гормона [3]. Это свидетельствует об ухудшении отрицательной обратной связи взаимодействия андрогенов и передней доли гипофиза. В период полового созревания отмечается повышение содержания тестостерона в связи со стимуляцией лютеинизирующим гормоном выработки стероидов клетками Лейдига [16]. В описываемых случаях у первого пациента, возраст которого на момент обследования составил 14 лет, сывороточная концентрация превышала референсные значения в 1,5 раза и составляла 2,3 нмоль/л, в то время как у пациента 6 лет 10 мес., еще не вступившего в фазу полового созревания, содержание тестостерона не превышало нормальные показатели.

Ингибин В, синтезируемый в клетках Сертоли семенных канальцев яичек и в фолликулах яичников, регулирует секрецию ФСГ [15]. Выявление у обоих пациентов повышенного содержания ингибина В свидетельствует о сохранении функций гормональной регуляции и сперматогенеза в тестикулярной ткани. Содержание ФСГ у пациентов с CAIS не превышает референсные значения, так как биосинтез ФСГ регулируется гонадным ингибином [3]. В описываемых случаях содержание ФСГ соответствовало нормативным в обоих случаях.

В ответ на действие ФСГ в клетках Сертоли синтезируется антимюллеров гормон, который инициирует регрессию производных мюллерова протока у мужчин [16]. Повышение антимюллерова гормона в обоих описываемых случаях свидетельствует об отсутствии формирования функционирующих органов женской репродуктивной системы.

Распространенность паховых грыж в детской популяции, составляющая 1–4% с соотношением 10:1 и доминированием случаев в мужской популяции, наличие паховых грыж у фенотипических девочек, тем более билатеральных, является важным диагностическим критерием [17]. При его выявлении до принятия решения о герниопластике необходимо выполнить как рутинные методы дополнительного обследования, такие как ультразвуковое исследование или магнитно-резонансная томография органов малого таза и грыжевого содержимого. При необходимости следует выполнять кариотипирование или биопсию гонад с последующим гистологическим исследованием [18].

Лечение пациентов с синдромом Морриса включает в себя решение медицинских, социальных и половых проблем пациента и требует мультидисциплинарного подхода [14, 19]. Первые, кто может заподозрить или обнаружить тестикулы в качестве грыжевого содержимого, особенно при недостаточном предоперационном обследовании, — хирурги [20]. При определении истинного кариотипа пациента для выработки терапевтической тактики необходимо учитывать различные факторы. С одной стороны, имеет значение возраст пациента, так как доказано положительное влияние эндогенного гормонального фона при формировании вторичных половых признаков [21]. С другой стороны, расположение яичек вне мошонки повышает риск их малигнизации, что формирует показания к оперативному вмешательству [14, 22]. Следует заметить, что в раннем возрасте и до полового созревания у пациентов риск опухолевой трансформации составляет до 0,8–2,0% [23, 24], однако с увеличением возраста он повышается и достигает 33% к 55 годам [10]. У пациентов CAIS отсрочка проведения орхэктомии до позднего подросткового возраста позволяет сформировать женский фенотип, нарастить мышечную массу за счет ароматизации андрогенов в эстрогены [14, 22, 24]. При проведении гонадэктомии пациентам показано проведение заместительной гормональной терапии для индукции или поддержания полового созревания [12, 14]. Кроме того, гормональная терапия эстрогенами позволяет профилактировать остеопороз [19]. У пациентов с PAIS или MAIS следует проводить гонадэктомию и пластику наружных половых органов до достижения полового созревания в связи с высокой вероятностью маскулинизации. Это, наряду с психологической коррекцией, позволяет избежать или минимизировать психосоматические расстройства [10, 14].

В описываемых случаях тактика определялась не только медицинскими, но и психосоциальными компонентами. С одной стороны, гонадэктомия в возрасте становления репродуктивной системы (1-й случай) и до пубертатного периода (2-й случай) может вызвать ряд описанных выше осложнений. Кроме того, своевременное удаление

гонад в первом случае позволило уменьшить проявления вирилизации. С другой стороны, для индукции женского полового созревания в послеоперационном периоде по назначению врача детского эндокринолога пациентам назначена заместительная гормональная терапия эстрогенами.

ЗАКЛЮЧЕНИЕ

Врачам необходимо проявлять особую настороженность при диагностике у девочек билатеральных паховых грыж. При этом первостепенное значение уделяется роли неонатологов, педиатров и детских хирургов. При планировании предоперационного обследования важно уточнить вероятное содержимое грыжевых мешков, при наличии сомнений — выполнить исследование органов малого таза для определения как грыжевого содержимого, так, в случае факторов риска и анатомию органов репродуктивной системы. Подозрение на наличие синдрома андрогенной резистентности требует генетического подтверждения. Принятие решения о сроках проведения оперативного лечения следует принимать не только по клиническим показаниям, но и учитывая роль эстрогенов в развитии ребенка. Пациенты с синдромом Морриса требуют реализации комплексного мультипрофильного подхода к лечению и реабилитации.

ДОПОЛНИТЕЛЬНАЯ ИНФОРМАЦИЯ

Вклад авторов. М.М. Аль-Харес, В.Ю. Тамаев — курация и хирургическое лечение пациентов, подготовка и написание текста статьи; Г.А. Михайлов, И.А. Лисица — сбор и анализ литературных источников, написание текста и редактирование статьи; А.Н. Завьялова — консультативная помощь, обзор литературы, редактирование статьи; О.В. Лисовский, Д.О. Иванов — разработка концепции и структуры статьи, анализ данных, окончательное редактирование статьи. Авторы одобрили версию для публикации, а также согласились нести ответственность за все аспекты работы, гарантируя надлежащее рассмотрение и решение вопросов, связанных с точностью и добросовестностью любой ее части.

Согласие на публикацию. Авторы получили письменное информированное добровольное согласие законных представителей пациента на публикацию персональных данных, в том числе фотографий, в научном журнале, включая его электронную версию. Объем публикуемых данных с законными представителями пациента согласован.

Источники финансирования. Отсутствуют.

Раскрытие интересов. Авторы заявляют об отсутствии отношений, деятельности и интересов за последние три года, связанных с третьими лицами (коммерческими и некоммерческими), интересы которых могут быть затронуты содержанием статьи.

Оригинальность. При создании настоящей работы авторы не использовали ранее опубликованные сведения (текст, иллюстрации, данные).

Доступ к данным. Все данные, полученные в настоящем исследовании, доступны в статье.

Генеративный искусственный интеллект. При создании настоящей статьи технологии генеративного искусственного интеллекта не использовали.

Рассмотрение и рецензирование. Настоящая работа подана в журнал в инициативном порядке и рассмотрена по обычной процедуре. В рецензировании участвовали два внешних рецензента: член редакционной коллегии и приглашенный редакцией специалист по теме статьи.

ADDITIONAL INFO

Authors' contribution: M.M. Al-Hares, V.Yu. Tamaev: supervision and surgical treatment of the patient, preparation and writing of the article; G.A. Mikhailov, I.A. Lisitsa: collection and analysis of literary sources, writing and editing of the article; A.N. Zavyalova: advisory assistance, literature review, editing the article; O.V. Lisovskii, D.O. Ivanov: development of the concept and structure of the article, text editing, final editing of the article. All authors have approved the publication version and also agreed to be responsible for all aspects of the each part of the work and ensured reliable consideration of the issues related to the accuracy and integrity.

Consent for publication: The authors obtained written informed voluntary consent of the patient's legal representatives to publish personal data, including photographs, in a scientific journal, including its electronic version. The scope of the published data was agreed with the patient's legal representatives.

Funding sources: No funding.

Disclosure of interests: The authors declare no relationships, activities, or conflicts of interest with any third parties (commercial or non-commercial) that could have influenced the content of this article within the past three years.

Statement of originality: The authors did not use any previously published material (text, illustrations, or data).

Data availability statement: All data obtained in the present study are available in the article.

Generative AI: No generative AI technologies were used.

Provenance and peer-review: This paper was submitted to the journal on an initiative basis and reviewed according to the usual procedure. Two external reviewers, a member of the editorial board and invited by the editorial board as specialists on the topic of the article.

СПИСОК ЛИТЕРАТУРЫ | REFERENCES

1. Liu Q, Yin X, Li P. Clinical, hormonal and genetic characteristics of androgen insensitivity syndrome in 39 Chinese patients. *Reprod Biol Endocrinol*. 2020;18(1):34. doi: 10.1186/s12958-020-00593-0

2. Lanciotti L, Cofini M, Leonardi A, et al. Different clinical presentations and management in complete androgen insensitivity syndrome (CAIS). *Int J Environ Res Public Health*. 2019;16(7):1268. doi: 10.3390/ijerph16071268

3. Batista RL, Costa EMF, Rodrigues AS, et al. Androgen insensitivity syndrome: a review. *Arch Endocrinol Metab*. 2018;62(2):227–235. doi: 10.20945/2359-3997000000031

4. Kumar A, Sharma R, Faruq M, et al. Clinical, biochemical, and molecular characterization of Indian children with clinically suspected androgen insensitivity syndrome. *Sex Dev*. 2022;16(1):34–45. doi: 10.1159/000519047

5. Akcay T, Fernandez-Cancio M, Turan S, et al. *AR* and *SRD5A2* gene mutations in a series of 51 Turkish 46,XY DSD children with a clinical diagnosis of androgen insensitivity. *Andrology*. 2014;2(4):572–578. doi: 10.1111/j.2047-2927.2014.00215.x

6. Acién P, Acién M. Disorders of sex development: Classification, review, and impact on fertility. *J Clin Med*. 2020;9(11):3555. doi: 10.3390/jcm9113555

7. Damirov MM, Anchabadze IV, Medvedev AA, Eremenko MA. Clinical case of the complete form of androgen insensitivity syndrome (AIS). *Russian Sklifosovsky Journal "Emergency Medical Care"*. 2023;12(2):327–332. doi: 10.23934/2223-9022-2023-12-2-327-332 EDN: KNSDWM

8. Zheng GY, Chu GM, Li PP, He R. Phenotype and genetic characteristics in 20 Chinese patients with 46,XY disorders of sex development. *J Endocrinol Invest*. 2023;46(8):1613–1622. doi: 10.1007/s40618-023-02020-8
9. Shrestha A, Thapa A, Bohara K, Simkhada S. Complete androgen insensitivity syndrome diagnosed after inguinal surgery in era of modern technology: a case report. *Ann Med Surg (Lond)*. 2023;86(1):548–551. doi: 10.1097/MS9.0000000000001521
10. Tayts AN, Belozerov KE, Guslistova AV, Omelchuk KL. Tactics of androgen resistance syndrome management in the Russian Federation and a modern view of the problems of gender differentiation disorder. *Pediatria n.a. G.N. Speransky*. 2020;99(2):83–87. doi: 10.24110/0031-403X-2020-99-3-83-87 EDN: QDJMDO
11. Morris JM. The syndrome of testicular feminization in male pseudohermaphrodites. *Am J Obstet Gynecol*. 1953;65(6):1192–1211. doi: 10.1016/0002-9378(53)90359-7
12. Adamyan LV, Sibirskaya EV, Sharkov SM, et al. Difficulties in diagnosing disorders of sexual development. *Russian Journal of Pediatric Surgery*. 2019;23(1):44–47. doi: 10.18821/1560-9510-2019-23-1-44-47 EDN: YZRXXV
13. Kristesashvili J, Kobaladze L, Chipashvili M, Jibladze A. Sex assignment and psychosexual peculiarities of individuals with different forms of androgen insensitivity syndrome: A qualitative study. *Int J Reprod Biomed*. 2024;21(12):985–994. doi: 10.18502/ijrm.v21i12.15036
14. Hughes IA, Davies JD, Bunch TI, et al. Androgen insensitivity syndrome. *Lancet*. 2012;380(9851):1419–1428. doi: 10.1016/S0140-6736(12)60071-3
15. Starostina EA, Frolkova NV, Seidova SM, et al. Androgen insensitivity syndrome: preventive gonadectomy, pros and cons. *Obesity and metabolism*. 2024;21(1):85–91. doi: 10.14341/omet13024 EDN: OZRFUU
16. Galani A, Kitsiou-Tzeli S, Sofokleous C, et al. Androgen insensitivity syndrome: clinical features and molecular defects. *Hormones (Athens)*. 2008;7(3):217–229. doi: 10.14310/horm.2002.1201
17. Matalka L, Dean SJ, Beauchamp G, Sunil B. An early case of complete androgen insensitivity syndrome. *J Investig Med High Impact Case Rep*. 2023;11:23247096231157918. doi: 10.1177/23247096231157918
18. Farah S, El Masri D, Hirbli K. Complete androgen insensitivity syndrome in a 13-year-old Lebanese child, reared as female, with bilateral inguinal hernia: a case report. *J Med Case Rep*. 2021;15(1):202. doi: 10.1186/s13256-021-02738-0
19. Gallardo-Durán KG, De la Fuente-Cortez BE, Villarreal-Benavides TC, Garcia-Vielma C. Complete androgen insensitivity syndrome: diagnosis and multidisciplinary management. *Rev Med Inst Mex Seguro Soc*. 2023;61(1):117–122. (In Spanish)
20. Gavrilyuk VP, Kostin SV, Statina MI, et al. Syndrome of complete insensitivity to androgens of the 4-years-old child. *Russian Journal of Pediatric Surgery, Anesthesia and Intensive Care*. 2020;10(1):89–94. doi: 10.17816/psaic566 EDN: UBGMQI
21. Cools M, Wolffenbuttel KP, Hersmus R, et al. Malignant testicular germ cell tumors in postpubertal individuals with androgen insensitivity: prevalence, pathology and relevance of single nucleotide polymorphism-based susceptibility profiling. *Hum Reprod*. 2017;32(12):2561–2573. doi: 10.1093/humrep/dex300
22. Cools M, Drop SL, Wolffenbuttel KP, et al. Germ cell tumors in the intersex gonad: old paths, new directions, moving frontiers. *Endocr Rev*. 2006;27(5):468–484. doi: 10.1210/er.2006-0005
23. Hannema SE, Scott IS, Rajpert-De Meyts E, et al. Testicular development in the complete androgen insensitivity syndrome. *J Pathol*. 2006;208(4):518–527. doi: 10.1002/path.1890
24. Weidler EM, Linnaus ME, Baratz AB, et al. A management protocol for gonad preservation in patients with androgen insensitivity syndrome. *J Pediatr Adolesc Gynecol*. 2019;32(6):605–611. doi: 10.1016/j.jpag.2019.06.005

ОБ АВТОРАХ

Аль-Харес Милад Мтанусович;
ORCID: 0000-0002-4765-5421; eLibrary SPIN: 3485-1655;
e-mail: haresmilad@gmail.com

Томаев Вадим Юрьевич;
ORCID: 0009-0004-4228-5849; e-mail: hirurg.tomaev@mail.ru

Михайлов Глеб Андреевич;
ORCID: 0000-0001-9073-6975; e-mail: mihailov.g@db5.ru

AUTHORS INFO

Milad M. Al-Hares, MD;
ORCID: 0000-0002-4765-5421; eLibrary SPIN: 3485-1655;
e-mail: haresmilad@gmail.com

Vadim Yu. Tomaev, MD;
ORCID: 0009-0004-4228-5849; e-mail: hirurg.tomaev@mail.ru

Gleb A. Mikhailov, MD;
ORCID: 0000-0001-9073-6975; e-mail: mihailov.g@db5.ru

***Лисица Иван Александрович;**
адрес: Россия, 194100, Санкт-Петербург, ул. Литовская, д. 2;
ORCID: 0000-0003-3501-9660; eLibrary SPIN: 4937-7071;
e-mail: ivan_lisitsa@mail.ru

Лисовский Олег Валентинович, канд. мед. наук;
ORCID: 0000-0002-1749-169X; eLibrary SPIN: 7510-5554;
e-mail: oleg.lisowsky@yandex.ru

Завьялова Анна Никитична, д-р мед. наук;
ORCID: 0000-0002-9532-9698; eLibrary SPIN: 3817-8267;
e-mail: anzavjalova@mail.ru

Иванов Дмитрий Олегович, д-р мед. наук;
ORCID: 0000-0002-0060-4168; eLibrary SPIN: 4437-9626;
e-mail: spb@gpma.ru

***Ivan A. Lisitsa,** MD;
address: 2 Litovskaya st., Saint Petersburg, 194100, Russia;
ORCID: 0000-0003-3501-9660; eLibrary SPIN: 4937-7071;
e-mail: ivan_lisitsa@mail.ru

Oleg V. Lisovskii, MD, Cand. Sci. (Medicine);
ORCID: 0000-0002-1749-169X; eLibrary SPIN: 7510-5554;
e-mail: oleg.lisowsky@yandex.ru

Anna N. Zavyalova, MD, Dr. Sci. (Medicine);
ORCID: 0000-0002-9532-9698; eLibrary SPIN: 3817-8267;
e-mail: anzavjalova@mail.ru

Dmitry O. Ivanov, MD, Dr. Sci. (Medicine);
ORCID: 0000-0002-0060-4168; eLibrary SPIN: 4437-9626;
e-mail: spb@gpma.ru

* Автор, ответственный за переписку / Corresponding author