

DOI: <https://doi.org/10.17816/psaic1285>

Научная статья



# Спонтанная билиарная перфорация у ребенка: клиническое наблюдение и обзор литературы

П.М. Павлушин<sup>1,2</sup>, И.А. Поршенников<sup>2</sup>, В.Н. Павлик<sup>2</sup>, В.Н. Цыганок<sup>2</sup>, А.В. Грамзин<sup>1,2</sup><sup>1</sup> Новосибирский государственный медицинский университет, Новосибирск, Россия;<sup>2</sup> Новосибирская областная клиническая больница, Новосибирск, Россия

## Аннотация

Спонтанная перфорация наружных желчных путей — крайне редкая патология в детском возрасте, представленная в литературе описанием клинических случаев. До настоящего времени не разработан единый подход к лечению детей с данной патологией. В работе представлен клинический случай спонтанной перфорации передней стенки общего печеночного протока у ребенка семи месяцев, с развитием билиоперитонеума на фоне обструкции билирубиновыми конкрементами общего желчного протока.

**Описание клинического наблюдения.** У ребенка семи месяцев заболевание началось остро с многократной рвоты, ахолии стула, темной мочи и увеличения размеров живота. При обследовании в стационаре выявлен асцит, холецистит и тени конкрементов в проекции гепатодуоденальной связки. По результатам лапароцентеза констатирован билиоперитонеум. Пациенту была выполнена лапаротомия, из брюшной полости удалено 300 мл серозно-желчного выпота. На передней полуокружности общего печеночного протока имеется дефект, из которого поступает желчь. Проведено ушивание перфорации билиарного дерева, холецистэктомия и дренирование наружных желчных путей через культю пузырного протока. Холангиостома удалена через 1,5 мес. Катамнез 1 г. 3 мес., при обследовании патологии не определяется.

**Заключение.** Ушивание места первичной перфорации с дренированием наружных желчных путей может способствовать ускорению репаративного процесса с уменьшением рисков развития билиарной фистулы. Первичные реконструктивные вмешательства на скомпрометированной билиоперитонеумом брюшной полости, по нашему мнению, являются излишне рискованным.

**Ключевые слова:** спонтанная билиарная перфорация; перфорация наружных желчных путей; билиарный перитонит; дети.

## Как цитировать:

Павлушин П.М., Поршенников И.А., Павлик В.Н., Цыганок В.Н., Грамзин А.В. Спонтанная билиарная перфорация у ребенка: клиническое наблюдение и обзор литературы // Российский вестник детской хирургии, анестезиологии и реаниматологии. 2022. Т. 12, № 4. С. 505–512. DOI: <https://doi.org/10.17816/psaic1285>

DOI: <https://doi.org/10.17816/psaic1285>

Research Article

## Spontaneous biliary perforation in a child: case report and review

Pavel M. Pavlushin<sup>1,2</sup>, Ivan A. Porshennikov<sup>2</sup>, Vladimir N. Pavlik<sup>2</sup>,  
Vladislav N. Tsyganok<sup>2</sup>, Alexey V. Gramzin<sup>1,2</sup><sup>1</sup> Novosibirsk State Medical University, Novosibirsk, Russia;<sup>2</sup> Novosibirsk District Clinical Hospital, Novosibirsk, Russia

### Abstract

Spontaneous perforation of the external biliary tract is an extremely rare pathology in childhood, presented in the literature by description of clinical cases. To date, a unified approach to the treatment of children with this pathology has not been developed.

The paper presents a clinical case of spontaneous perforation of the anterior wall of the common hepatic duct in a child of seven months, with the development of bilioperitoneum against the background of obstruction of the common bile duct by bilirubin calculi.

**CASE REPORT.** The disease began acutely with repeated vomiting, stool acholia, dark urine, and an increase in the size of the abdomen in a 7-month-old child. Examination in the hospital revealed ascites, cholecystitis and shadows of calculi in the projection of the hepatoduodenal ligament. According to the results of laparocentesis, bilioperitoneum was noted. The patient underwent laparotomy, 300 ml of serous-biliary effusion was removed from the abdominal cavity. On the anterior semicircle of the common hepatic duct there is a defect from which bile flows. Suturing of the perforation of the biliary tree, cholecystectomy and drainage of the external bile ducts through the stump of the cystic duct were performed. The cholangiostomy was removed after 1.5 months. Follow-up 1 year and 3 months, pathology is not determined during the examination.

**CONCLUSIONS.** Sewing up the site of primary perforation with drainage of the external biliary tract can help accelerate the reparative process with a decrease in the risk of developing a biliary fistula. Performing primary reconstructive interventions on the abdominal cavity compromised by bilioperitoneum, in our opinion, is too risky.

**Keywords:** spontaneous biliary perforation; perforation of the external biliary tract; biliary peritonitis; children.

### To cite this article:

Pavlushin PM, Porshennikov IA, Pavlik VN, Tsyganok VN, Gramzin AV. Spontaneous biliary perforation in a child: case report and review. *Russian Journal of Pediatric Surgery, Anesthesia and Intensive Care*. 2022;12(4):505–512. DOI: <https://doi.org/10.17816/psaic1285>

## ВВЕДЕНИЕ

Спонтанная перфорация наружных желчных путей — крайне редкая патология у детей, составляет около 1,5 случаев на 1 000 000 детей [1]. Наиболее часто спонтанная перфорация обусловлена наличием врожденного порока развития: атрезии желчевыводящих путей или кистой холедоха, однако имеются данные об обтурирующем просвете желчных путях, конкрементах у детей с развитием тяжелой билиарной гипертензии [2–4]. Однако зачастую причина перфорации остается неустановленной [5, 6]. В данной работе мы представляем клинический случай билиарной перфорации у ребенка семи месяцев и обзор литературы по данной теме.

## ОПИСАНИЕ НАБЛЮДЕНИЯ

Из анамнеза: ребенок от пятой беременности, протекавшей на фоне маловодия, артериальной гипертензии матери. Роды третьи путем экстренного кесарева сечения ввиду отслойки плаценты на сроке гестации 35 нед. При рождении масса тела 2460 г, оценка по шкале Апгар 5/5 баллов, состояние ребенка расценено как тяжелое ввиду имеющейся дыхательной недостаточности. Проводилась искусственная вентиляция легких, вазопрессорная поддержка, антибактериальная терапия, в течение 3 суток стоял пупочный катетер. По стабилизации состояния ребенок выписан на амбулаторный этап лечения, находился на искусственном вскармливании. В дальнейшем рос и развивался соответственно возрасту, вакцинация проводилась по календарному плану.

Настоящее заболевание началось остро в возрасте 7 мес. (23.03.2021) с многократной рвоты, ахолии стула, потемнения мочи, с этого же момента (со слов матери) начал увеличиваться в размерах живот. Ребенок госпитализирован в Центральную районную больницу по месту

жительства с подозрением на холестатический гепатит неясной этиологии. В стационаре ребенок неоднократно консультирован педиатром по линии санитарной авиации, но учитывая отсутствие положительной динамики терапии, 01.04.2021 был переведен в инфекционный стационар. При дообследовании выявлен синдром холестаза, без синдрома цитолиза и при сохранной белок-синтетической функции печени. Вирусные гепатиты, TORCH-инфекции отрицательные. Выявлены IgG к новой коронавирусной инфекции. При проведении ультразвукового исследования (УЗИ) и мультиспиральной компьютерной томографии (МСКТ) органов брюшной полости с внутривенным болюсным контрастированием выявлен асцит, холецистит и рентгенконтрастные образования в проекции гепатодуоденальной связки, расцененные как кальциноз перипортальных лимфоузлов (рис. 1).

За время нахождения в инфекционном стационаре сохранялась фебрильная лихорадка, явления асцита нарастали, диагноз оставался неизменным. С целью дообследования и определения дальнейшей тактики 13.04.2021 ребенок переведен в Новосибирскую областную клиническую больницу, по тяжести состояния госпитализирован в детское отделение реанимации, где, учитывая выраженный асцит, явления абдоминального компартмент-синдрома, а также с целью улучшения визуализации при дообследовании, принято решение о выполнении лапароцентеза. По результатам лапароцентеза получена обильно желчь, у ребенка констатирован билиоперитонеум, начата подготовка к экстренному оперативному вмешательству.

**Описание операции.** Выполнена эпидуральная анестезия с искусственной вентиляцией легких. Далее J-образная лапаротомия. Из брюшной полости (всех ее отделов) удалено аспиратором около 300 мл серозно-желчного выпота. Брюшина гладкая, со множественными налетами фибрина (рис. 2).

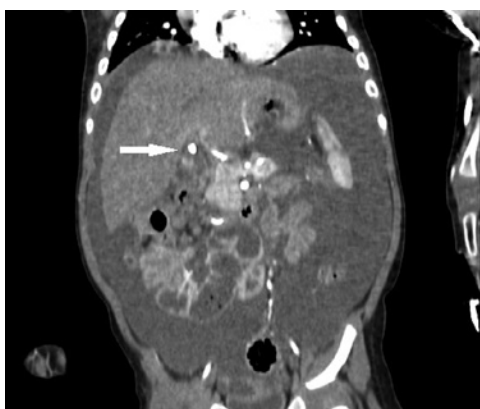

Рис. 1. Предоперационная мультиспиральная компьютерная томография органов брюшной полости, артериальная фаза (белая стрелка указывает на предполагаемый кальциноз перипортальных лимфоузлов)

Fig. 1. MSCT of abdomen cavity, arterial phase (white arrow point on suspected calcification of the periportal lymph nodes)

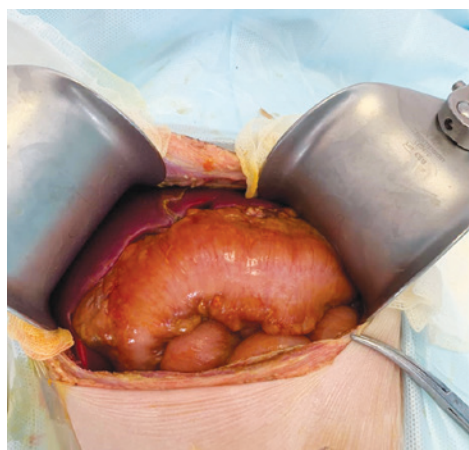
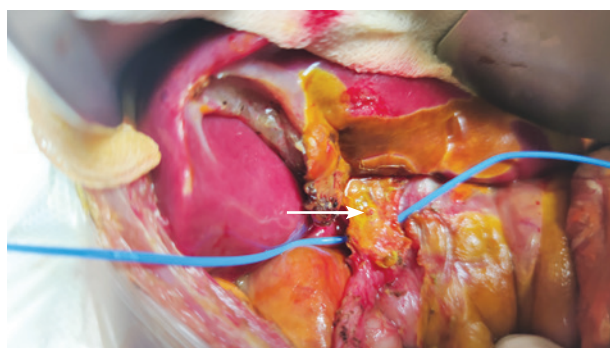


Рис. 2. Вид брюшной полости  
Fig. 2. Appearance of abdominal cavity

Петли тонкой кишки розовые, не дилатированы, перистальтируют. Брюшная полость санирована теплым 0,9 % раствором натрия хлорида. В подпеченочном пространстве рыхлый инфильтративно-спаечный процесс, печень нормальной окраски и консистенции. Желчный пузырь не увеличен в размерах, не напряжен, имеется умеренный отек и выраженная инфильтрация клетчатки в области ложа желчного пузыря, отек и инфильтрация тканей печеночно-двенадцатиперстной связки с желчным пропитыванием. С техническими трудностями выделен пузырный проток диаметром 2 мм, идентифицирован общий желчный проток, выполнена холецистэктомия «от дна». Гепатикохоledох диаметром 4 мм выделен циркулярно и мобилизован максимально вверх, идентифицирован билиарный конгломерат. На передней полуокружности общего печеночного протока на 3 мм ниже конгломерата имеется продольный дефект  $2 \times 0,5$  мм, из которого поступает прозрачная желчь, от него выполнена продольная холедохотомия вниз до 6 мм (рис. 3).

При ревизии зонд, диаметром 1,5 мм, свободно проходит в печеночные протоки, конкрементов в области конгломерата не обнаружено. Печеночные протоки и гепатикохоledох промыты 0,9 % раствором натрия хлорида, из общего желчного протока отмыто несколько плотных пигментных конкрементов от 0,5 до 1,0 мм в диаметре, которые вероятнее всего, локализовавшись в дистальном отделе холедоха, привели к данной перфорации. Катетер 18G свободно проходит через большой дуоденальный сосочек в двенадцатиперстную кишку. В гепатикохоledох и далее в правый проток ретроградно через культю пузырного протока установлен дренаж Certofix mono 18G (BBraun™), фиксированный нитью Vicryl 6/0 (Ethicon™). Холедохотомическое отверстие ушито одиночными швами нитями PDS II 6/0 (Ethicon™). Выполнена интраоперационная холангиография, дефектов контрастирования в билиарной системе не выявлено, контраст свободно поступает в двенадцатиперстную кишку, уточнен тип D1 билиарной анатомии по Smadja – Blumgart. Выполнена инцизионная биопсия из свободного края Sg4b печени. За связку



**Рис. 3.** Место билиарной перфорации (белая стрелка указывает на перфорацию в передней стенке общего печеночного протока)

**Fig. 3.** The place of biliary perforation (white arrow point on perforation of anterior of common hepatic duct)

Трейца установлен назоеюнальный зонд. В подпеченочное пространство и малый таз через контрапертуры заведены дренажные трубки. Брюшная стенка ушита послойно. Асептическая повязка. Ребенок экстубирован в операционном зале.

В раннем послеоперационном периоде ребенок оставлен в отделении реанимации и интенсивной терапии на спонтанном дыхании без вазопрессорной поддержки. Продолжены инфузионная терапия, антибактериальная терапия препаратами из группы карбапенемов, гастропротекторная терапия, желчегонная терапия, продленная эпидуральная аналгезия. Энтеральное зондовое питание начато через 3 ч после оперативного вмешательства. Энтеральное пероральное питание начато на 3-и сутки, на 5-е сутки ребенок переведен в отделение детской хирургии. Дренаж из малого таза был удален на 4-е послеоперационные сутки, из подпеченочного пространства — на 6-е сутки. На 10-е послеоперационные сутки выполнена повторная холангиография, по результатам которой наружные желчные пути контрастированы на всем протяжении, дефекты наполнения — резидуальные конкременты, данных о стенозировании или затеке водорастворимого контрастного препарата не получено. Контрастный препарат свободно попадал в двенадцатиперстную кишку. Холангиостома перекрыта.

В послеоперационном периоде длительно сохранялись признаки инфекционного токсикоза, гуморальной активности, купированные посредством антибактериальной терапии. Ребенок выписан на 20-е послеоперационные сутки с перекрытой холангиостомой, предварительно был консультирован генетиком — рекомендовано обследование для исключения болезней накопления.

Результаты гистологического исследования: дольковое строение печени сохранено, в части портальных трактов склероз с формированием неполных фиброзных септ. В трактах и септах редкие полиморфные воспалительные клетки (в основном нейтрофилы с примесью эозинофилов). В дольках синусоидный нейтрофилез со множественными мелкими скоплениями типа микроабсцессов, особенно субкапсулярно. Большинство гепатоцитов имеют утолщенные клеточные мембраны, «пустую» цитоплазму и сниженное количество гликогена, объем клеток увеличен, многие синусоиды сдавлены.

В желчном пузыре: отек стромы, местами выраженный, неравномерная полиморфноклеточная воспалительная инфильтрация стромы, скопления лейкоцитов субсерозно и периваскулярно, очаговые обширные кровоизлияния. В сосудах стазы, микротромбозы. Депозиты фибрина и желчи на поверхности.

Заключение: «Острый реактивный гепатит, острый холецистит, фибринозно-желчный перитонит. Вероятная болезнь накопления гликогена. Фиброз печени I–II степени».

Через 1,5 мес. ребенок повторно госпитализирован в детское хирургическое отделение для проведения контрольной холангиографии и экстракции холангиостомы.



По результатам контрольной холангиографии билиарное древо контрастировано на всем протяжении, данных о резидуальных камнях, стриктурах не получено, контрастный препарат свободно поступает в двенадцатиперстную кишку (рис. 4).

Холангиостома свободно удалена в условиях перевязочной. На следующие сутки ребенок в удовлетворительном состоянии выписан под наблюдение гастроэнтеролога по месту жительства. От дальнейшего генетического обследования на предмет врожденного гликогеноза родители отказались. Обследован через 1 г. 3 мес. — жалоб нет, признаки рецидива билиарных конкрементов не определяются.

## ОБСУЖДЕНИЕ

Патология наружных желчевыводящих путей у детей все чаще становится актуальной проблемой для детских хирургов. Гиподинамичный образ жизни, прием в пищу большого количества холестеринсодержащих продуктов привели к омоложению желчнокаменной болезни [7]. Увеличение лечебно-диагностических возможностей отделений реанимации и интенсивной терапии, адаптация протоколов выхаживания детей с экстремально низкой массой тела, которые подвергаются длительному парентеральному питанию, — все это привело к появлению нового пула пациентов из когорты недоношенных детей с желчнокаменной болезнью в младенческом возрасте [8]. Относительно большой вклад в группу заболеваний желчевыводящих путей вносят врожденные пороки развития, в особенности кисты гепатикохоледоха, а также аномалии развития желчного пузыря, приводящие к нарушению процесса экскреции желчи или врожденная «слабость» билиарной стенки [9, 10]. Конкременты у детей в наружных желчных путях также могут формироваться на фоне наследственных гемолитических заболеваний и нарушений обмена, в частности наиболее встречаемой — наследственной микросфероцитарной анемии Минковского – Шоффара [11]. Все это вынуждает детского хирурга гораздо чаще прицельно разбираться со столь сложной, не всегда однозначной в плане хирургической тактики и не допускающей ошибок гепатопанкреатобилиарной системой.

Спонтанная перфорация наружных желчных путей встречается крайне редко, порядка 1,5 случаев на 1 000 000 детей, при этом манифестирует наиболее часто в младенческом возрасте с медианой в 4 мес. Впервые была описана С.Н. Dijkstra в 1932 г [12]. Среди пациентов отмечается незначительное превалирование женского пола. Наиболее часто спонтанная перфорация обусловлена наличием врожденной атрезии желчевыводящих путей или кисты ходелоха [13, 14]. Отдельной нозологической единицей также могут выступать перфорации наружных желчных путей вследствие аномалии развития панкреатобилиарного соустья — *pancreaticobiliary maljunction*. В данном случае перфорация происходит вследствие образования

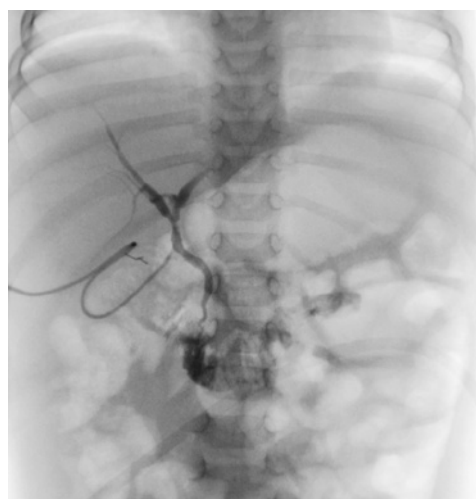


Рис. 4. Холангиография перед экстракцией холангиостомы  
Fig. 4. Cholangiography before choledochostomy extraction

нерастворимых белковых соединений в терминальном отделе вирсунгова протока, ввиду смешения панкреатического и билиарного соков [15]. Исходя из имеющихся публикаций, а также анализа данных PubMed в мировой литературе описано порядка 190 случаев спонтанной перфорации наружных желчных путей у детей.

Учитывая имеющиеся публикации, клиническая картина спонтанной перфорации наружных желчных путей напрямую зависит от возраста ребенка. Так, в младшей возрастной группе клиническое течение гораздо мягче и зачастую представлено, как и в описанном нами случае, увеличением размеров живота ввиду асцита, желтухой. В старшей возрастной когорте гораздо чаще встречается агрессивная симптоматика, представленная острым животом, сепсисом. При литературном обзоре этих данных было отмечено, что острая клиническая картина встречается в 30 % случаев [16, 17].

В диагностике билиарной перфорации наиболее активно используются лучевые методы визуализации: УЗИ, МСКТ, МРТ, которые позволяют лишь установить наличие гидроперитонеума и заподозрить возможную его причину. Однако одним из вариантов диагностики с высокой специфичностью является динамическая гепатобилиосцинтиграфия с  $Tc^{99m}$  ( $^{99m}Tc$ -ДМСА). Найдены единичные упоминания применения данной методики у детей ввиду ее технической специфичности. Однако данный метод позволяет достаточно однозначно увидеть «утечку» радиофармпрепарата и установить диагноз билиоперитонеума [18].

В 2015 г. группой авторов во главе с С. Jeanty [19] был выполнен анализ 90 случаев спонтанной билиарной перфорации у детей за 25 лет, описанных в 57 публикациях. Нами были взяты за основу данные, полученные коллективом авторов, и дополнены имеющимися в англоязычной литературе описаниями спонтанной билиарной перфорации у детей за 7 лет. Нами было выявлено 97 случаев билиарной перфорации, описанных в 11 публикациях [1, 3, 4, 10, 15, 20–25].

При анализе обобщенных данных было отмечено, что за последние 7 лет количество случаев билиарной перфорации у детей удвоилось, что может быть связано как с увеличением числа патологии наружных желчных путей, так и с более активным участием детских хирургов в мировой научной жизни. Отмечено, что чаще начали встречаться серии наблюдений, а не единичные клинические описания. В локализации перфорации превалировало место слияния пузырного и общего печеночного протоков, в эту же группу был включен и собственно печеночный проток — 61 случай (42 %), перфорация холедоха была в 49 случаях (34 %), в 17 (12 %) случаях была выявлена перфорация желчного пузыря и пузырного протока, и так же в 17 (12 %) — место перфорации идентифицировать не удалось. Учитывая низкую встречаемость информации о данной патологии в мировой литературе, нет единого подхода к лечению билиарной перфорации у детей. Стоит отметить, что в одной серии из 20 случаев не была описана лечебная тактика [23]. Выбирается как минимально инвазивная тактика в 17 (10 %) случаях, редуцированные оперативные вмешательства, направленные на наружное дренирование желчных путей или прицельную установку дренажа брюшной полости в области ворот печени, — в 103 (62 %) случаях, полномасштабные операции, направленные на ушивание перфорации или выполнение реконструкции, — в 46 (28 %) случаях. Минимально инвазивный подход предполагал изолированную антибактериальную терапию в 5 (29 %) случаях, эндоскопическая ретроградная холангиопанкреатография с постановкой стента — в 2 (12 %) случаях, лапароцентез с постановкой дренажа — в 10 (59). Активная хирургическая тактика, заключающаяся в лапаротомии и дренировании наружных желчных путей по Керу (T-tube drainage) — в 31 (30 %) случае, посредством холецистостомии — в 51 (50 %), посредством дренирования области ворот печени — в 21 (20 %). Среди данной когорты детей у восьмерых в послеоперационном периоде потребовалась отсроченная билиодигестивная реконструкция, по данным С. Jeanty и соавт., при анализе последующих публикаций подобная тактика не применялась. В отношении реконструктивно-пластических вмешательств было выполнено 12 (26 %) ушиваний перфоративных отверстий, в 3 (6,5 %) случаях для ликвидации перфорации были использованы заплатки из большого сальника или стенки мочевого пузыря, в 3 (6,5 %) случаях выполнено наложение билио-билиарного анастомоза, а в 28 (61 %) случаях была выполнена билиодигестивная реконструкция. В качестве билиодигестивных анастомозов выполнялись гепатикоюностомия на Y-образно отключенной петле по Ру у 22 пациентов, холецистоекюностомия на Y-образно отключенной петле по Ру у 3 пациентов и холедоходуоденостомия у трех пациентов. При анализе послеоперационных осложнений С. Jeanty и соавт. [19] выявили 22 ребенка, в нашем случае — лишь один. Среди данных 23 (14 %) пациентов у 16 потребовалось повторное оперативное вмешательство — IIIB класс по Clavien – Dindo, у остальных пациентов зарегистрированы

осложнения II класса. В одной из публикаций было отмечено 3 (1,6 %) летальных исхода [20]. При выявлении перфорации желчного пузыря авторы выполняли стандартную холецистэктомию в 8 случаях, сопровождающуюся санацией и дренированием брюшной полости. Имеется также единичное упоминание о полностью лапароскопическом лечении билиарной перфорации, путем наложения холецистостомии [22].

## ЗАКЛЮЧЕНИЕ

Таким образом, при анализе имеющихся на современном этапе развития медицинской науки данных можно судить, что спонтанная перфорация наружных желчных путей у детей остается относительно редким состоянием, однако отмечается возрастание числа публикаций по данной патологии. Можно также отметить, что нет единого подхода к лечению подобных пациентов, однако чаще всего авторы прибегают к выполнению простого дренирования ворот печени. Первичные реконструктивные вмешательства на скомпрометированной билиоперитонеумом брюшной полости, по нашему мнению, излишне рискованные.

## ДОПОЛНИТЕЛЬНАЯ ИНФОРМАЦИЯ

**Вклад авторов.** Все авторы внесли существенный вклад в разработку концепции, проведение исследования и подготовку статьи, прочли и одобрили финальную версию перед публикацией. Наибольший вклад распределен следующим образом: П.М. Павлушин — концепция и дизайн исследования, написание текста, 60 %; И.А. Поршеников — обработка материала, 10 %; В.Н. Павлик — обработка материала, 10 %; В.Н. Цыганок — обработка материала, 10 %; А.В. Грамзин — корректировка текста, 10 %.

**Конфликт интересов.** Авторы декларируют отсутствие явных и потенциальных конфликтов интересов, связанных с публикацией настоящей статьи.

**Источник финансирования.** Авторы заявляют об отсутствии внешнего финансирования при проведении исследования.

**Информированное согласие на публикацию.** Авторы получили письменное согласие законных представителей пациента на публикацию медицинских данных и фотографий.

## ADDITIONAL INFORMATION

**Author contribution.** Thereby, all authors made a substantial contribution to the conception of the study, acquisition, analysis, interpretation of data for the work, drafting and revising the article, final approval of the version to be published and agree to be accountable for all aspects of the study. The largest contribution is distributed as follows: P.M. Pavlushin — study concept and design, writing the text, 60%; I.A. Porshennikov — material processing, 10%; V.N. Pavlik — material processing, 10%; V.N. Tsyganok — material processing, 10%; A.V. Gramzin — material processing, 10%.

**Competing interests.** The authors declare that they have no competing interests.

**Funding source.** This study was not supported by any external sources of funding.

**Consent for publication.** Written consent was obtained from the patient for publication of relevant medical information and all of accompanying images within the manuscript.

## СПИСОК ЛИТЕРАТУРЫ

- Lal B.B., Bharathy K.G., Alam S., et al. Bile duct perforation due to inspissated bile presenting as refractory ascites // *The Indian Journal of Pediatrics*. 2016. Vol. 83, No 9. P. 1006–1008. DOI: 10.1007/s12098-015-1950-9
- Kurbet S.B., Prashanth G.P., Patil V.D., et al. Intact choledochal cyst with spontaneous common hepatic duct perforation: a spectrum of congenital biliary canal defects? // *Journal of Pediatric Gastroenterology and Nutrition*. 2015. Vol. 60, No 1. P. e1. DOI: 10.1097/MPG.0b013e318287c5b1
- Sharma C., Desale J., Waghmare M., et al. A case of biliary peritonitis following spontaneous common bile duct perforation in a child // *Euroasian J Hepatogastroenterol*. 2016. Vol. 6, No 2. P. 167–169. DOI: 10.5005/jp-journals-10018-1191
- Ohba G., Yamamoto H., Nakayama M., et al. Single-stage operation for perforated choledochal cyst // *J Pediatr Surg*. 2018. Vol. 53, No 4. P. 653–655. DOI: 10.1016/j.jpedsurg.2017.07.014
- Godínez-Borrego C.G., Velasco-Villanueva S., Mújica-Guevara J.A. Spontaneous perforation of the common bile duct in a pediatric patient. Case report and short review of the literature // *Cirugía y cirujanos*. 2020. Vol. 88, No 2. P. 211–214. DOI: 10.24875/CIRU.19000957
- Mohanty S.K., Mahapatra T., Behera B.K., et al. Spontaneous perforation of common bile duct in a young female: an intraoperative surprise // *Int J Surg Case Rep*. 2017. Vol. 35. P. 17–20. DOI: 10.1016/j.ijscr.2017.04.002
- Frybova B., Drabek J., Lochmannova J., et al. Cholelithiasis and choledocholithiasis in children; risk factors for development // *PLoS One*. 2018. Vol. 13, No 5. P. E0196475. DOI: 10.1371/journal.pone.0196475
- Эйсмонт Ю.Д. Желчнокаменная болезнь у детей до года // *Вестник Уральского государственного медицинского университета*. 2015. № 4. С 116–118.
- Tsai C.C., Huang P.K., Liu H.K., et al. Pediatric types I and VI choledochal cysts complicated with acute pancreatitis and spontaneous perforation: a case report and literature review // *Medicine (Baltimore)*. 2017. Vol. 96, No. 42. P. e8306. DOI: 10.1097/MD.00000000000008306
- Sunil K., Gupta A., Verma A.K., et al. Spontaneous common hepatic duct perforation in a child: a rare case report // *Afr J Paediatr Surg*. 2018. Vol. 15, No 1. P. 53–55. DOI: 10.4103/ajps.AJPS\_74\_17
- Бордюгова Е.В., Марченко Е.Н., Юлдашева С.А., и др. Желчнокаменная болезнь у детей с наследственным сфероцитозом // *Экспериментальная и клиническая гастроэнтерология*. 2019. № 11(171). С. 31–35. DOI: 10.31146/1682-8658-ecg-171-11-31-35
- Dijkstra C.H. Galuistorting in de buikholte bij een zuigeling // *Maandschr Kindergeneesk. 1932*. Vol. 1, P. 409–414.
- Davenport M., Saxena R., Howard E. Acquired biliary atresia // *J Pediatr Surg*. 1996. Vol. 31, No 12. P. 1721–1723. DOI: 10.1016/S0022-3468(96)90062-7
- Chardot C., Iskandarani F., De Dreuzey O., et al. Spontaneous perforation of the biliary tract in infancy: a series of 11 cases // *Eur J Pediatr Surg*. 1996. Vol. 6, No. 6. P. 341–346. DOI: 10.1055/s-2008-1071011
- Fukuzawa H., Urushihara N., Miyakoshi C., et al. Clinical features and risk factors of bile duct perforation associated with pediatric congenital biliary dilatation // *Pediatr Surg Int*. 2018. Vol. 34, No 10. P. 1079–1086. DOI: 10.1007/s00383-018-4321-6
- Goldberg D., Rosenfeld D., Underberg-Davis S. Spontaneous biliary perforation: biloma resembling a small bowel duplication cyst // *J Pediatr Gastroenterol Nutr*. 2000. Vol. 31, No 2. P. 201–203. DOI: 10.1097/00005176-200008000-00024
- Topuzlu Tekant G., Yiğit U., Bulut M. Is birth trauma responsible for idiopathic perforation of the biliary tract in infancy? // *Turk J Pediatr*. 1994. Vol. 36, No 3. P. 263–266.
- Lojo-Ramírez J.A., Cuenca Cuenca J.I., Garcia-Hernandez J.A., et al. 99mTc-BrIDA cholescintigraphy in a spontaneous biliary perforation of an infant // *Rev Esp Med Nucl Imagen Mol*. 2016. Vol. 35, No 4. P. 263–264. DOI: 10.1016/j.remnm.2015.10.009
- Jeanty C., Derderian S.C., Hirose S., et al. Spontaneous biliary perforation in infancy: management strategies and outcomes // *J Pediatr Surg*. 2015. Vol. 50, No 7. P. 1137–1141. DOI: 10.1016/j.jpedsurg.2014.07.012
- Malik H.S., Cheema H.A., Fayyaz Z., et al. Spontaneous perforation of bile duct, clinical presentation, laboratory work up, treatment and outcome // *J Ayub Med Coll Abbottabad*. 2016. Vol. 28, No 3. P. 518–522.
- Badru F., Litton T., Puckett Y., et al. Spontaneous gallbladder perforation in a child secondary to a gallbladder cyst: a rare presentation and review of literature // *Pediatr Surg Int*. 2016. Vol. 32, No 6. P. 629–634. DOI: 10.1007/s00383-016-3891-4
- Leung L.J., Vecchio M.J.H., Rana A., et al. Total laparoscopic management of spontaneous biliary perforation // *Clin J Gastroenterol*. 2020. Vol. 13, No 5. P. 818–822. DOI: 10.1007/s12328-020-01122-7
- Zhu L., Xiong J., Lv Z., et al. Type C pancreaticobiliary maljunction is associated with perforated choledochal cyst in children // *Front Pediatr*. 2020. Vol. 8. P. 168. DOI: 10.3389/fped.2020.00168
- Kasai Y., Aoki R., Nagano N., et al. Usefulness of thin-slice contrast-enhanced computed tomography in detecting perforation site in congenital biliary dilatation: A case report // *J Nippon Med Sch*. 2021. DOI: 10.1272/jnms.JNMS.2022\_89-606
- Yan X., Zheng N., Jia J., et al. Analysis of the clinical characteristics of spontaneous bile duct perforation in children // *Front in Pediatr*. 2022. Vol. 10. P. 799524. DOI: 10.3389/fped.2022.799524

## REFERENCES

- Lal BB, Bharathy KG, Alam S, et al. Bile Duct Perforation due to Inspissated Bile Presenting as Refractory Ascites. *Indian J Pediatr*. 2016;83(9):1006–1008. DOI:10.1007/s12098-015-1950-9
- Kurbet SB, Prashanth GP, Patil VD, et al. Intact choledochal cyst with spontaneous common hepatic duct perforation: a spectrum of congenital biliary canal defects? *J Pediatr Gastroenterol Nutr*. 2015;60(1):e1. DOI:10.1097/MPG.0b013e318287c5b1
- Sharma C, Desale J, Waghmare M, et al. A case of biliary peritonitis following spontaneous common bile duct perforation in a child. *Euroasian J Hepatogastroenterol*. 2016;6(2):167–169. DOI: 10.5005/jp-journals-10018-1191
- Ohba G, Yamamoto H, Nakayama M, et al. Single-stage operation for perforated choledochal cyst. *J Pediatr Surg*. 2018;53(4):653–655. DOI: 10.1016/j.jpedsurg.2017.07.014



5. Godínez-Borrego CG, Velasco-Villanueva S, Mújica-Guevara JA. Spontaneous perforation of the common bile duct in a pediatric patient. Case report and short review of the literature. *Cirugia y Cirujanos*. 2020;88(2):211–214. DOI: 10.24875/CIRU.19000957
6. Mohanty SK, Mahapatra T, Behera BK, et al. Spontaneous perforation of common bile duct in a young female: An intra-operative surprise. *Int J Surg Case Rep*. 2017;35:17–20. DOI: 10.1016/j.ijscr.2017.04.002
7. Frybova B, Drabek J, Lochmannova J, et al. Cholelithiasis and choledocholithiasis in children; risk factors for development. *PLoS One*. 2018;13(5):e0196475. DOI: 10.1371/journal.pone.0196475
8. Eismont YuD. Gallstone disease in children under one year old. *Bulletin of the Ural State Medical University*. 2015;4:116–118. (In Russ.)
9. Tsai CC, Huang PK, Liu HK, et al. Pediatric types I and VI choledochal cysts complicated with acute pancreatitis and spontaneous perforation: A case report and literature review. *Medicine (Baltimore)*. 2017;96(42):e8306. DOI: 10.1097/MD.00000000000008306
10. Sunil K, Gupta A, Verma AK, et al. Spontaneous common hepatic duct perforation in a child: A rare case report. *Afr J Paediatr Surg*. 2018;15(1):53–55. DOI: 10.4103/ajps.AJPS\_74\_17
11. Bordyugova EV, Marchenko EN, Yuldasheva SA, et al. Cholelithiasis in children with hereditary spherocytosis. *Experimental and Clinical Gastroenterology*. 2019;(11(171)):31–35. (In Russ.) DOI: 10.31146/1682-8658-ecg-171-11-31-35
12. Dijkstra CH. Galuistorting in de buikholte bij een zuigeling. *Maandschr Kindergeneesk*. 1932;1:409–414 (In Netherlands).
13. Davenport M, Saxena R, Howard E. Acquired biliary atresia. *J Pediatr Surg*. 1996;31(12):1721–1723. DOI: 10.1016/S0022-3468(96)90062-7
14. Chardot C, Iskandarani F, De Dreuzy O, et al. Spontaneous perforation of the biliary tract in infancy: a series of 11 cases. *Eur J Pediatr Surg*. 1996;6(6):341–346. DOI: 10.1055/s-2008-1071011
15. Fukuzawa H, Urushihara N, Miyakoshi C, et al. Clinical features and risk factors of bile duct perforation associated with pediatric congenital biliary dilatation. *Pediatr Surg Int*. 2018;34(10):1079–1086. DOI: 10.1007/s00383-018-4321-6
16. Goldberg D, Rosenfeld D, Underberg-Davis S. Spontaneous biliary perforation: biloma resembling a small bowel duplication cyst. *J Pediatr Gastroenterol Nutr*. 2000;31(2):201–203. DOI: 10.1097/00005176-200008000-00024
17. Topuzlu Tekant G, Yiğit U, Bulut M. Is birth trauma responsible for idiopathic perforation of the biliary tract in infancy? *Turk J Pediatr*. 1994;36(3):263–266.
18. Lojo-Ramírez JA, Cuenca Cuenca JI, García-Hernández JA, et al. (99m)Tc-BrIDA cholescintigraphy in a spontaneous biliary perforation of an infant. *Rev Esp Med Nucl Imagen Mol*. 2016;35(4):263–264. DOI: 10.1016/j.remnm.2015.10.009
19. Jeanty C, Derderian SC, Hirose S, et al. Spontaneous biliary perforation in infancy: Management strategies and outcomes. *J Pediatr Surg*. 2015;50(7):1137–1141. DOI: 10.1016/j.jpedsurg.2014.07.012
20. Malik HS, Cheema HA, Fayyaz Z, et al. Spontaneous perforation of bile duct, clinical presentation, laboratory work up, treatment and outcome. *J Ayub Med Coll Abbottabad*. 2016;28(3):518–522.
21. Badru F, Litton T, Puckett Y, et al. Spontaneous gallbladder perforation in a child secondary to a gallbladder cyst: a rare presentation and review of literature. *Pediatr Surg Int*. 2016;32(6):629–634. DOI: 10.1007/s00383-016-3891-4
22. Leung LJ, Vecchio MJH, Rana A, et al. Total laparoscopic management of spontaneous biliary perforation. *Clin J Gastroenterol*. 2020;13(5):818–822. DOI: 10.1007/s12328-020-01122-7
23. Zhu L, Xiong J, Lv Z, et al. Type C Pancreaticobiliary maljunction is associated with perforated choledochal cyst in children. *Front Pediatr*. 2020;8:168. DOI: 10.3389/fped.2020.00168
24. Kasai Y, Aoki R, Nagano N, et al. Usefulness of thin-slice contrast-enhanced computed tomography in detecting perforation site in congenital biliary dilatation: A case report. *J Nippon Med Sch*. 2021. DOI: 10.1272/jnms.JNMS.2022\_89-606
25. Yan X, Zheng N, Jia J, et al. Analysis of the clinical characteristics of spontaneous bile duct perforation in children. *Front Pediatr*. 2022;10:799524. DOI:10.3389/fped.2022.799524

## ОБ АВТОРАХ

\***Павел Михайлович Павлушин**, аспирант кафедры госпитальной и детской хирургии, детский хирург; адрес: Россия, 630087, Новосибирск, ул. Немировича-Данченко, д. 130; ORCID: <https://orcid.org/0000-0002-6684-5423>; eLibrary SPIN: 6893-6854; e-mail: [pavlushinpav@mail.ru](mailto:pavlushinpav@mail.ru)

**Иван Анатольевич Поршеников**, канд. мед. наук, заведующий хирургическим отделением по пересадке органов; ORCID: <https://orcid.org/0000-0002-6969-6865>; eLibrary SPIN: 7291-7988; e-mail: [dxo-26@yandex.ru](mailto:dxo-26@yandex.ru)

**Владимир Николаевич Павлик**, врач-хирург; ORCID: <https://orcid.org/0000-0003-4418-7105>; eLibrary SPIN: 9573-2510; e-mail: [dxo-26@yandex.ru](mailto:dxo-26@yandex.ru)

**Владислав Николаевич Цыганок**, врач – детский хирург; ORCID: <https://orcid.org/0000-0003-1176-6741>; eLibrary SPIN: 7536-5976; e-mail: [dxo-26@yandex.ru](mailto:dxo-26@yandex.ru)

**Алексей Владимирович Грамзин**, канд. мед. наук, заведующий детским хирургическим отделением; ORCID: <https://orcid.org/0000-0001-7338-7275>; eLibrary SPIN: 9818-3830; e-mail: [dxo-26@yandex.ru](mailto:dxo-26@yandex.ru)

## AUTHORS INFO

\***Pavel M. Pavlushin**, Postgraduate Student, Pediatric Surgeon; adres: 130, Nemirovich-Danchenko st., Novosibirsk, 630087, Russia; ORCID: <https://orcid.org/0000-0002-6684-5423>; eLibrary SPIN: 6893-6854; e-mail: [pavlushinpav@mail.ru](mailto:pavlushinpav@mail.ru)

**Ivan A. Porshennikov**, Cand. Sci. (Med.), Head of the Surgical Department for organ transplantation; ORCID: <https://orcid.org/0000-0002-6969-6865>; eLibrary SPIN: 7291-7988; e-mail: [dxo-26@yandex.ru](mailto:dxo-26@yandex.ru)

**Vladimir N. Pavlik**, Pediatric Surgeon; ORCID: <https://orcid.org/0000-0003-4418-7105>; eLibrary SPIN: 9573-2510; e-mail: [dxo-26@yandex.ru](mailto:dxo-26@yandex.ru)

**Vladislav N. Tsyganok**, Pediatric Surgeon; ORCID: <https://orcid.org/0000-0003-1176-6741>; eLibrary SPIN: 7536-5976; e-mail: [dxo-26@yandex.ru](mailto:dxo-26@yandex.ru)

**Alexey V. Gramzin**, Cand. Sci. (Med.), Head of the Pediatric Surgical Department; ORCID: <https://orcid.org/0000-0001-7338-7275>; eLibrary SPIN: 9818-3830; e-mail: [dxo-26@yandex.ru](mailto:dxo-26@yandex.ru)

\* Автор, ответственный за переписку / Corresponding author