


DOI: <https://doi.org/10.17816/psaic1276>

Научная статья



Методы местной анестезии в послеоперационном обезболивании онкохирургических операций на носоглотке у детей

Л.С. Коробова¹, Н.В. Матинян^{1,2}, О.А. Меркулов¹, В.А. Королев¹, В.В. Лазарев², Т.А. Овчар³,
В.П. Акимов¹, Е.А. Ковалева¹

¹ Научный исследовательский институт детской онкологии и гематологии им. Н.Н. Блохина, Москва, Россия;

² Российский национальный исследовательский медицинский университет им. Н.И. Пирогова, Москва, Россия;

³ Морозовская детская городская клиническая больница, Москва, Россия

Аннотация

Актуальность. Послеоперационное обезбоживание должно начинаться еще в операционной, чтоб в момент пробуждения пациент не испытывал боли и дискомфорта. Работа посвящена проблемам послеоперационного обезбоживания с применением методик местной анестезии в онкохирургии носоглотки у детей.

Цель — оценка первичных результатов применения методов местной анестезии в послеоперационном обезболивании в педиатрической онкохирургии носоглотки.

Материалы и методы. Проведено исследование в ближайшем послеоперационном периоде (16 ч) у 10 пациентов, средний возраст которых составил 14 лет с ЛОР-онкохирургической патологией. Физический статус детей соответствовал I–II классу по классификации ASA. Пациенты были разделены на две равные группы по 5 человек: 1-я группа включала детей, которым с целью послеоперационного обезбоживания в конце хирургического вмешательства использовали проводниковую анестезию носа из трех точек по Вайсблату; 2-я группа (группа сравнения) представлена пациентами, у которых после операции применяли инфраорбитальную анестезию. Осуществлялся неинвазивный мониторинг систолического и диастолического артериального давления, частоты сердечных сокращений. Показатели кислородного статуса отслеживали по данным пульсоксиметрии.

Результаты. Полученные данные анализа показателей гемодинамики, оценки боли по ВАШ (Visual Analog scale — VAS) свидетельствовали об эффективности обезбоживания пациентов в исследуемых группах. Основные показатели гемодинамики и данные оценки боли по группам были схожи между собой и находились в пределах референсных значений. Имелись различия по длительности послеоперационного обезбоживания.

Заключение. Предлагаемые методы послеоперационного обезбоживания позволяют отказаться от использования наркотических препаратов, синтетических опиоидных анальгетиков, нестероидных противовоспалительных средств, однако не исключая анальгетики-антипиретики. Положительные первые результаты данного исследования показывают необходимость дальнейших наблюдений, возможно в разных клиниках, ввиду относительной редкости онкологической патологии носоглотки в детском возрасте.

Ключевые слова: послеоперационное обезбоживание; онкохирургия носоглотки; регионарная анестезия; сочетанная анестезия; дети.

Как цитировать:

Коробова Л.С., Матинян Н.В., Меркулов О.А., Королев В.А., Лазарев В.В., Овчар Т.А., Акимов В.П., Ковалева Е.А. Методы местной анестезии в послеоперационном обезболивании онкохирургических операций на носоглотке у детей // Российский вестник детской хирургии, анестезиологии и реаниматологии. 2022. Т. 12, № 4. С. 453–460. DOI: <https://doi.org/10.17816/psaic1276>

DOI: <https://doi.org/10.17816/psaic1276>

Research Article

Methods of local anesthesia in postoperative anesthesia of oncosurgical operations on the nasopharynx in children

Ludmila S. Korobova¹, Nune V. Matinyan^{1,2}, Oleg A. Merkulov¹, Vladimir A. Korolev¹, Vladimir V. Lazarev², Tatyana A. Ovchar³, Vasily P. Akimov¹, Ekaterina A. Kovaleva¹

¹ Blokhin Scientific Research Institute of Pediatric Oncology and Hematology, Moscow, Russia;

² Pirogov Russian National Research Medical University, Moscow, Russia;

³ Morozov Children's Hospital, Moscow, Russia

Abstract

BACKGROUND: Postoperative analgesia should begin even in the operating room, so that at the time of awakening the patient does not experience pain and discomfort. The work is devoted to the problems of postoperative analgesia using local anesthesia techniques in oncosurgery of the nasopharynx in children.

AIM: The aim of the study to analyze the primary results of the use of local anesthesia methods in postoperative analgesia in pediatric oncosurgery of the nasopharynx.

MATERIALS AND METHODS: A study was conducted in the immediate postoperative period (16 hours) in ten patients, whose average age was 14 years with ENT surgical pathology. The physical status of the children corresponded to the I–II class according to the ASA classification. The patients were divided into two equal groups of 5 people: the 1st group included children who, for the purpose of postoperative analgesia at the end of the surgical intervention, underwent conduction anesthesia of the nose from three points according to Weisblat; the 2nd group (comparison group) is represented by patients in whom infraorbital anesthesia was used after surgery. Non-invasive monitoring of systolic and diastolic blood pressure, heart rate was carried out. The oxygen status was monitored by pulse oximetry.

RESULTS: The data obtained from the analysis of hemodynamic parameters, pain assessment by VAS (Visual Analog Scale) testified to the effectiveness of pain relief in patients in the study groups. The main hemodynamic parameters and pain assessment data for the groups were similar to each other and were within the reference values. There were differences in the duration of postoperative analgesia.

CONCLUSIONS: The proposed methods of postoperative analgesia make it possible to abandon the use of narcotic drugs, synthetic opioid analgesics, non-steroidal anti-inflammatory drugs, but not excluding analgesics — antipyretics. The positive first results of this study provide for the need for a further set of observations, possibly in different clinics due to the relative rarity of oncological pathology of the nasopharynx in childhood.

Keywords: postoperative pain relief; oncosurgery of the nasopharynx; regional anesthesia; combined anesthesia; children.

To cite this article:

Korobova LS, Matinyan NV, Merkulov OA, Korolev VA, Lazarev VV, Ovchar TA, Akimov VP, Kovaleva EA. Methods of local anesthesia in postoperative anesthesia of oncosurgical operations on the nasopharynx in children. *Russian Journal of Pediatric Surgery, Anesthesia and Intensive Care*. 2022;12(4):453–460. DOI: <https://doi.org/10.17816/psaic1276>

АКТУАЛЬНОСТЬ

Одна из главных тенденций современной хирургии — технология мультимодальной Fast Track Surgery (хирургия «быстрого пути»), подразумевающая ускорение различных этапов лечебного процесса: подбор методов анестезии, минимально инвазивных способов оперативного лечения, качественного обезболивания в раннем послеоперационном периоде и активного послеоперационного восстановления [1, 2]. В наши дни прослеживаются определенная модификация в плане ведения пациентов в периоперационный период, характеризующаяся усовершенствованными методиками обезболивания, которые базируются на регионарном компоненте с применением малоинвазивных хирургических вмешательств. Союз сочетанной анестезии с эндоскопической онкохирургией носоглотки, признанной малотравматичным вмешательством, повышает качество выполняемой операции, обеспечивая эффективность и безопасность хирургического вмешательства. Поэтому достаточное послеоперационное обезболивание должно быть на должном уровне и начинаться еще в операционной, чтобы в момент пробуждения пациент не испытывал боли и дискомфорта от носового тампона Мероцель Хемокс. Предлагаемая методика охватывает весь периоперационный период.

Принимая к сведению рекомендацию E. Kesimci и соавт. [3] по применению двусторонней блокады крылонебного ганглия, мы с целью оптимизации анестезиологического обеспечения при эндоскопическом методе в детской онкохирургии носоглотки предлагаем метод сочетанной анестезии с применением крылонебной блокады небным доступом с обеих сторон (или палатинальной), а после завершения хирургического вмешательства для минимизации дискомфорта и снижения болевого фактора при использовании носового тампона Мероцель Хемокс осуществлять инфраорбитальную или инфльтрационную анестезию носа из трех точек по Вайсблату [4], что позволяет создать гарантированную послеоперационную аналгезию, при этом обеспечиваются комфортные условия в работе хирурга, например минимизация кровотечения, а это, в свою очередь, подразумевает ослабление интенсивности послеоперационной боли. Имеются сведения о наличии значимых корреляционных связей между кровоточивостью операционного поля и интенсивностью послеоперационного болевого синдрома [5, 6].

Учитывая, что чувствительная иннервация носовой полости происходит от первой и второй ветвей тройничного нерва (*n. ophthalmicus et n. maxillaris*) [7], болевой синдром после операции, связанный с применением носового тампона Мероцель Хемокс, является результатом рефлексогенной реакции [8]. Применение регионарной анестезии в эндоскопической онкохирургии носоглотки у детей позволяет полностью блокировать иннервацию латеральной (наружной) стенки полости носа, нижнюю и среднюю носовые раковины, дна носовой полости и его перегородки,

а также верхнечелюстной и клиновидной пазух, решетчатого лабиринта, предупреждая развитие рефлекторных тригеминокардиальных реакций, добиться стабильности гемодинамической картины, минимизировать кровотечение в оперируемой области.

Цель исследования — оценка первичных результатов применения методов местной анестезии в послеоперационном обезболивании в педиатрической онкохирургии носоглотки.

МАТЕРИАЛЫ И МЕТОДЫ

Исследование проводилось в ближайшем послеоперационном периоде (16 ч) в отделении анестезиологии-реанимации и интенсивной терапии Научного исследовательского института детской онкологии и гематологии им. Н.Н. Блохина у 10 пациентов, средний возраст которых составил 14 лет с ЛОР-онкохирургической патологией. Физический статус детей соответствовал I–II классу по классификации Американского общества анестезиологов (ASA). Всем пациентам была проведена сочетанная анестезия, где в качестве регионарного компонента выступала крылонебная анестезия небным доступом, а именно палатинальная, без вхождения в канал. Пациенты были разделены на две равные группы по 5 человек: 1-я группа (группа исследования) включала детей, которым с целью послеоперационного обезболивания, в конце хирургического вмешательства использовали проводниковую анестезию носа из трех точек по Вайсблату; 2-я группа (группа сравнения) представлена детьми, у которых применяли инфраорбитальную анестезию после операции. В качестве местного анестетика использовали раствор ропивакаина — препарат амидной группы, обладающий умеренной токсичностью и длительным действием, позволяет добиваться не только интраоперационного обезболивания, но и обеспечивает достаточную аналгезию в послеоперационный период в среднем до 6 ч.

Согласно работам G.C. Coronado и соавт. [9] известно, что объем крылонебной ямки составляет 1,2 мл. При проведении регионарной анестезии на лице в детской практике объем местного анестетика рассчитывали по формуле: V (мл) = Возраст/10 для введения в полость и V (мл) = Возраст/5 для введения подкожно [10]. Применяли 0,75 % раствор ропивакаина, при этом его суммарная доза не превышала максимально допустимую дозу для регионарных блокад.

Осуществлялся неинвазивный мониторинг систолического артериального давления ($AD_{\text{сисст}}$), диастолического артериального давления ($AD_{\text{диаст}}$), частоты сердечных сокращений (ЧСС). Данные регистрировались каждый час. Показатели кислородного статуса отслеживали по данным пульсоксиметрии (SpO_2).

Пациенту в положении лежа на валике за 10 мин до хирургического вмешательства выполняли крылонебную анестезию (палатинальную). Найдя границу между

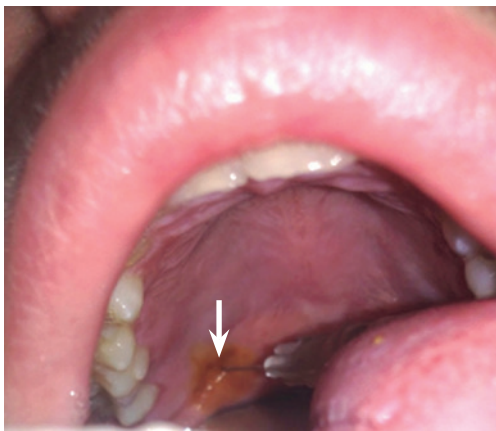


Рис. 1. Ориентиры при крылонебной анестезии (стрелка указывает место вкола)
Fig. 1. Landmarks for pterygopalatine anesthesia (arrow indicates injection site)

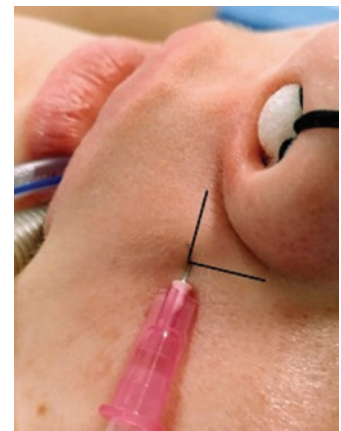
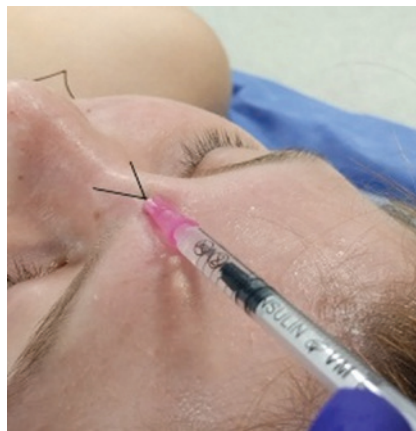

Рис. 2. Инфильтрационная анестезия носа из трех точек по Вайсблату: *a* — переносица; *b* — левая точка
Fig. 2. Infiltration anesthesia of the nose from three points according to Weissblatt: *a* — bridge of the nose; *b* — left point

твердым и мягким небом (рис. 1), на твердом небе ближе к десневому краю определяли втянутость, куда соответственно с каждой стороны по отношению к оси симметрии лица выполняли вкол иглой 29G (0,33×13 мм) инсулинового шприца под углом 45°, с предварительной аспирационной пробой, вводили местный анестетик.

С целью продлить обезболивание в 1-й группе (группа исследования) в конце хирургического вмешательства применяли проводниковую анестезию носа из трех точек по Вайсблату. После хирургического вмешательства перед экстубацией трахеи для минимизации дискомфорта и снижения болевого фактора при использовании носового тампона из спрессованной микропористой губки с оксигеллюлозой (Mergocel Нетох), выполняли инфильтрационную анестезию носа из трех точек по Вайсблату раствором ропивакаина из расчета: V (мл) = возраст в годах/5, распределяемого на три точки: одна точка укола находится на переносице (рис. 2, *a*), откуда игла продвигается с обеих сторон носа косо сверху вниз — изнутри наружу (в медиально-дистальном направлении); две другие точки находятся по обеим сторонам носа на уровне нижней его границы, откуда сначала продвигают иглу в направлении снизу вверх, порционно выпуская местный анестетик,

а затем, не вынимая иглу из тканей, направляют ее снаружи внутрь параллельно границе носа (рис. 2, *b*).

С целью продлить обезболивание во 2-й группе (группа сравнения) в конце операции использовалась инфраорбитальная анестезия ротовым доступом, когда пациенту осуществляли вкол иглой 23G (0,6×30 мм) 2-граммового шприца в области переходной складки слизистой оболочки между центральным и боковым резцом, продвигая иглу кзади, кверху и кнаружи. Стабилизация положения иглы в подглазничном отверстии позволяет после проведения аспирационной пробы вводить местный анестетик с одновременным массажем в области проекции подглазничного отверстия на лице с целью достаточного распределения местного анестетика (рис. 3).

Оценку интенсивности и выраженности боли после оперативного вмешательства проводили по визуальной аналоговой шкале боли (ВАШ), представляющую собой горизонтальную линию длиной 10 см (100 мм), концы которой пропорциональны крайним степеням интенсивности боли — «отсутствие боли» и «сильнейшая боль, какую только можно представить». Оцениваемый ряд от 0 до 100 (0–10). После пробуждения через каждый час пациент отмечал точку своей боли, указав точку на этой линейке.

Учитывая, что в онкохирургии оперативные вмешательства по поводу опухолей рото-носоглотки встречаются редко, представленный материал расширенной статистической обработки не подвергался в связи с малой выборкой и основывался на среднеарифметических данных исследуемых показателей, так как полученные значения имели нормальное распределение.

РЕЗУЛЬТАТЫ

У пациентов 1-й группы в послеоперационном периоде гемодинамическая картина имела стабильно гладкое течение, показатели сатурации не менялись (рис. 4).

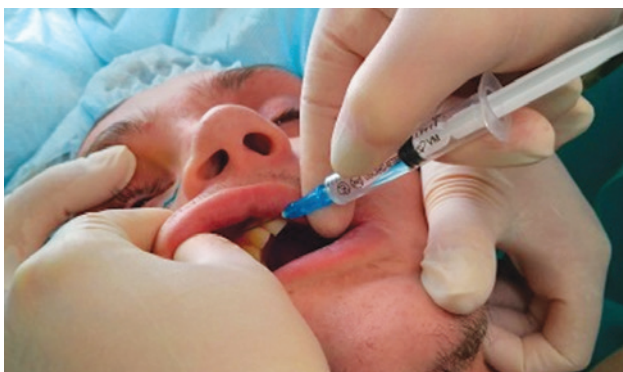

Рис. 3. Инфраорбитальная анестезия
Fig. 3. Infraorbital anesthesia

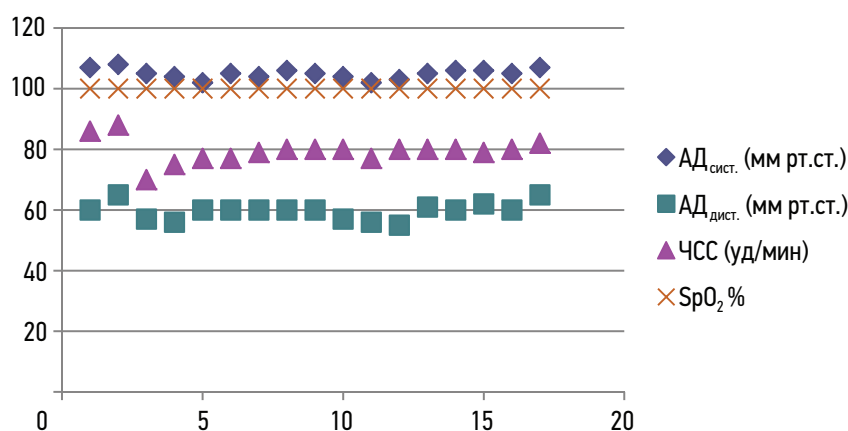


Рис. 4. Динамика гемодинамических показателей в 1-й группе в послеоперационном периоде. АД_{сис}т — систолическое артериальное давление; АД_{диаст} — диастолическое артериальное давление; ЧСС — частота сердечных сокращений; SpO₂ — уровень насыщения крови кислородом

Fig. 4. Dynamics of hemodynamic parameters in group 1 in the postoperative period: AD_{sist} — systolic blood pressure; AD_{diast} — diastolic arterial pressure; HR — heart rate; SpO₂ — level of blood oxygen saturation

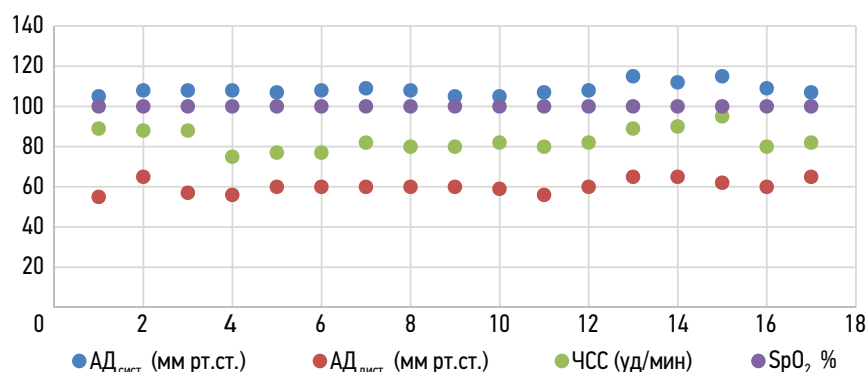


Рис. 5. Динамика гемодинамических показателей во 2-й группе в послеоперационном периоде. АД_{сис}т — систолическое артериальное давление; АД_{диаст} — диастолическое артериальное давление; ЧСС — частота сердечных сокращений; SpO₂ — уровень насыщения крови кислородом

Fig. 5. Dynamics of hemodynamic parameters in group 2 in the postoperative period: AD_{sist} — systolic blood pressure; AD_{diast} — diastolic arterial pressure; HR — heart rate; SpO₂ — level of blood oxygen saturation

В течение 15 ч пациенты 1-й группы жалоб не предъявляли и оценивали по ВАШ свою боль в 0 баллов. Только через 16 ч наблюдения после оперативного вмешательства дети характеризовали свою боль как легкую и в большей степени связанную с дискомфортом от использования носового тампона из спрессованной микропористой губки с оксидцеллюлозой (Merocel Нетох), однако в этом случае обезболивания не требовалось.

У пациентов 2-й группы в послеоперационном периоде через 10 ч наблюдения отмечалось повышение АД_{сис}т и АД_{диаст}, а также увеличение ЧСС, показатели сатурации были стабильны (рис. 5).

В течении 10 ч пациенты 2-й группы оценивали свою боль по ВАШ 0–1 балл, однако на 12-м часу наблюдения данные изменились, что подтверждает и гемодинамическая картина. Дети характеризовали свою боль как умеренную — 4 балла. В данном случае внутривенное введение раствора парацетамола из расчета 15 мг/кг было достаточным по оценке пациентами своего болевого статуса по ВАШ.

Тошноты и рвоты по группам отмечено не было.

ОБСУЖДЕНИЕ

Ретроспективный анализ данных литературных источников выявил недостаточность сведений по рассматриваемой методике. В работе С.Н. Вайсблата (1962) описываются предлагаемые методы регионарной и инфильтрационной анестезии, послужившей отправной точкой для данного исследования [4]. Однако в зарубежной литературе нет данных о применении инфильтрационной анестезии носа из трех точек. Найден патент «Способ проводниковой анестезии при внутриносовой хирургической коррекции» (2016), в котором автор применяет комбинацию аппликационного, инфильтрационного и регионарного методов анестезии у взрослой категории пациентов перед хирургическим вмешательством [11]. Мы считаем, что применение исследуемых методик регионарной и инфильтрационной анестезии в детской онкохирургии носоглотки является актуальным и может значительно улучшить течение периоперационного периода.

Среди общего числа злокачественных опухолей головы и шеи, которые составляют 12 %, на долю рака

рото- и носоглотки приходится всего 1–3 %. На первый план выступает недифференцированный рак, который занимает 97 % среди злокачественных эпителиальных новообразований носоглотки и развивается, в основном, у детей 15-летнего возраста, чаще у мальчиков. При этом в 40 % случаев опухоли располагаются в полости носа и околоносовых пазухах, в 25 % случаев локализуются в носоглотке, в 20 % — в ротоглотке. Эта патология встречается повсеместно, однако наибольшая распространенность отмечается у жителей Юго-Восточной Азии и составляет около 10–20 % всех злокачественных опухолей у детей. Нередко проявления рака носоглотки скрываются под маской острых респираторных вирусных инфекций, ринофарингитов, аденоидных вегетаций [12, 13].

Стандартный метод послеоперационного обезболивания подразумевает применение наркотических анальгетиков и трамадола, использование которых в свою очередь чревато таким побочным эффектом, как послеоперационная тошнота и рвота [14, 15]. Наркотические анальгетики также имеют краткий обезболивающий эффект.

Упреждающая аналгезия в послеоперационном периоде — одна из важнейших составляющих восстановления ребенка после перенесенного хирургического вмешательства, снижающая риски развития хронического болевого синдрома в отдаленном периоде.

Данное исследование доказывает, что основные показатели гемодинамики и данные оценки боли в послеоперационном периоде по группам были эффективны и сопоставимы между собой, однако в 1-й группе отмечался более длительный анальгетический эффект. Во 2-й группе (группе сравнения) применялась инфраорбитальная анестезия для пролонгации крылонебной анестезии. Данный метод широко используется при функциональной эндоскопической эндоназальной риносинусхирургии у детей, эффективность которого доказана благодаря исследованию пациентов, которым проводились хирургические вмешательства на перегородке носа и околоносовых пазухах, а также при операциях на нижней стенке орбиты в офтальмохирургии [16, 17], однако в онкохирургии таких работ не было. Для усовершенствования метода послеоперационного обезболивания предложена методика, где в качестве обезболивания в послеоперационном периоде использовалась инфильтрационная анестезия из трех точек по Вайсблату. Инфраорбитальная анестезия не дает полной анемизации носа, что очень необходимо для данной категории пациентов, которым применяется тампон Мероцель Хемокс, вызывающий значительный дискомфорт от расpirания при пропитывании его кровью. Это, в свою очередь, вызывает повышенный глоточный рефлекс, приводя к послеоперационной тошноте и рвоте, серьезно изматывая пациента в ближайшем послеоперационном периоде.

Несмотря на то что метод инфильтрационной анестезии из трех точек по Вайсблату использовался у взрослой категории пациентов ранее, и только исключительно

в интраоперационном периоде, опыта применения в детской онкохирургической практике с целью послеоперационного обезболивания не было. Преимущества инфильтрационной анестезии из трех точек по Вайсблату как дополнение к регионарной анестезии (крылонебной анестезии), применяемой интраоперационно, соответствует принципу упреждающей аналгезии, имеет полную анемизацию носа, снижает ощущение тампона, уменьшает проявления послеоперационной тошноты и рвоты, исключает использование наркотических анальгетиков и сильнодействующих препаратов, позволяя обезболить пациента на более длительный промежуток времени, нивелируя риски развития хронического болевого синдрома у детей.

Применение регионарной блокады носа из трех точек по Вайсблату показано при использовании носового тампона Мероцель Хемокс в послеоперационном периоде потому, что она позволяет в полной мере помочь пациентам нивелировать неудобства, доставляемые носовым тампоном (боль, ощущение инородного тела), и отказаться от дополнительного обезболивания. Использование инфраорбитальной анестезии как компонента послеоперационного обезболивания можно считать адекватным методом с не менее продолжительным обезболивающим эффектом.

ЗАКЛЮЧЕНИЕ

В статье изложены методы местной анестезии в послеоперационном обезболивании онкохирургических операций на носоглотке у детей, показаны преимущества инфильтрационной анестезии из трех точек по Вайсблату как дополнение к регионарной анестезии (крылонебной анестезии небным доступом), применяемой интраоперационно, позволяющие улучшить течение послеоперационного периода и требующие дальнейшего изучения. Положительные первые результаты данного исследования показывают необходимость дальнейших наблюдений, возможно в разных клиниках ввиду относительной редкости онкологической патологии носоглотки в детском возрасте.

ДОПОЛНИТЕЛЬНАЯ ИНФОРМАЦИЯ

Вклад авторов. Все авторы внесли существенный вклад в разработку концепции, проведение исследования и подготовку статьи, прочли и одобрили финальную версию перед публикацией. Вклад каждого автора: Л.С. Коробова — набор и анализ материала, написание текста, обзор литературы; Н.В. Матинян, О.А. Меркулов, В.А. Королев — редактирование статьи; В.В. Лазарев — курирование работы; В.П. Акимов, Е.А. Ковалева, Т.А. Овчар — сбор и анализ литературных источников.

Конфликт интересов. Авторы декларируют отсутствие явных и потенциальных конфликтов интересов, связанных с публикацией настоящей статьи.

Источник финансирования. Авторы заявляют об отсутствии внешнего финансирования при проведении исследования.

Информированное согласие на публикацию. Авторы получили письменное согласие законных представителей пациента на публикацию медицинских данных и фотографий

ADDITIONAL INFORMATION

Author contribution. Thereby, all authors made a substantial contribution to the conception of the work, acquisition analysis, interpretation of data for the work, drafting and revising the work, final approval of the version to be published and agree to be accountable for all aspects of the work. Contribution of each author: L.S. Korobova — collection and analysis of the material, writing of

the text, literature review; N.V. Matinyan — editing of the article; O.A. Merkulov, V.A. Korolev — surgical treatment of the patient; V.V. Lazarev — supervision of the work; V.P. Akimov, E.A. Kovaleva, T.A. Ovchar — collection and analysis of literary sources.

Competing interests. The authors declare that they have no competing interests.

Funding source. This study was not supported by any external sources of funding.

Consent for publication. Written consent was obtained from the patient for publication of relevant medical information and all of accompanying images within the manuscript.

СПИСОК ЛИТЕРАТУРЫ

1. Roberts K., Brindle M., McLuckie D. Enhanced recovery in paediatrics: a review of the literature // *BJA Education*. 2020. Vol. 20, No. 7. P. 235–241. DOI: 10.1016/j.bjae.2020.03.004
2. Сайфуллин А.П., Боков А.Е., Алейник А.Я., и др. Технология ускоренного восстановления в спинальной хирургии у детей и подростков // *Хирургия позвоночника*. 2021. Т. 18, № 4. С. 6–27. DOI: 10.14531/ss2021.4.6-27
3. Kesimci E, Öztürk L, Bercin S, et al. Role of sphenopalatine ganglion block for postoperative analgesia after functional endoscopic sinus surgery // *European Archives of Otorhinolaryngology*. 2012. Vol. 269, No. 1. P. 165–169. DOI: 10.1007/s00405-011-1702-z
4. Вайсблат С.Н. Местное обезболивание при операциях на лице, челюстях и зубах. Киев: Государственное медицинское издательство УССР, 1962. 469 с.
5. Бородулин В.Г. Наш опыт блокады верхнечелюстного нерва и крылонебного узла небным доступом // *Российская оториноларингология*. 2014. № 1(68). С. 12–14.
6. Бородулин В.Г., Филимонов С.В. Блокада крылонебного ганглия небным доступом в современной ринологической практике // *Вестник оториноларингологии*. 2016. Т. 81, № 4. С. 38–41. DOI: 10.17116/otorino201681438-41
7. Блоцкий А.А., Плужников М.С., Карпищенко С.А. Клиническая анатомия ЛОР-органов: методическое пособие для студентов, врачей-интернов, клинических ординаторов, врачей-оториноларингологов. Санкт-Петербург: Эскулап, 2007. С. 25–28.
8. Пискунов Г.З. Физиология и патфизиология носа и околоносовых пазух // *Российская ринология*. 2017. № 25(3). С. 51–57. DOI: 10.17116/rosrino201725351-57
9. Coronado G.C., Suazo G.I., Cantin L.M., Zavando M.D. Relationship between pterygopalatine fossa volume and cephalic and upper facial indexes // *Int J Morphol*. 2008. Vol. 26, No. 2. P. 393–396. DOI: 10.4067/S0717-95022008000200023

REFERENCES

1. Roberts K, Brindle M, McLuckie D. Enhanced recovery in paediatrics: a review of the literature. *BJA Education*. 2020;20(7):235–241. DOI: 10.1016/j.bjae.2020.03.004
2. Sayfullin AP, Bokov AE, Aleynik AY, et al. Enhanced recovery after surgery in pediatric spine surgery: systematic review. *Spine Surgery*. 2021;18(4):6–27. (In Russ.) DOI: 10.14531/ss2021.4.6-27
3. Kesimci E, Öztürk L, Bercin S, et al. Role of sphenopalatine ganglion block for postoperative analgesia after functional

10. Коробова Л.С., Лазарев В.В., Балашова Л.М. Анестезиологическое обеспечение оперативных вмешательств в офтальмохирургии у детей. Практические рекомендации // Сборник тезисов XIX съезда Федерации анестезиологов и реаниматологов. Санкт-Петербург: Санкт-Петербургская общественная организация «Человек и его здоровье», 2020. С. 48–49.
11. Патент РФ № 2597155C2/10.09.2016. Князьков В.Б. Способ проводниковой анестезии при внутриносовой хирургической коррекции. Режим доступа: https://yandex.ru/patents/doc/RU2597155C2_20160910
12. Давыдов М.И., Аксель Е.М. Статистика злокачественных новообразований в России и странах СНГ в 2004 г. // *Вестник Российского онкологического научного центра имени Н.Н. Блохина РАМН*. 2006. Т.17, № 3–1. С. 78–101.
13. Желудкова О.Г., Поляков В.Г., Рыков М.Ю., и др. Клинические проявления онкологических заболеваний у детей: практические рекомендации / под ред. В.Г. Полякова, М.Ю. Рыкова. Санкт-Петербург: Типография Михаила Фурсова, 2017. С. 26–28.
14. Юсупов А.С. Изменения гемодинамики при ЛОР-операциях у детей в условиях комбинированной анестезии пропофолом // *Вестник экстренной медицины*. 2012. № 4. С. 34–36.
15. Машкова Т.А., Бакулина А.С., Чистотинов А.В., и др. Дифференциальный подход к оказанию анестезиологического пособия при операциях в оториноларингологии // *Российская оториноларингология*. 2020. Т. 19, № 5. С. 57–41. DOI: 10.18692/1810-4800-2020-5-57-62
16. Овчар Т.А., Лазарев В.В. Анестезиологическое обеспечение при функциональной эндоскопической эндоназальной риносинусохирургии у детей // *Анестезиология и реаниматология*. 2020. № 1. С. 55–62. DOI: 10.17116/anaesthesiology202001155
17. Коробова Л.С., Лазарев В.В., Балашова Л.М. Анестезия и динамика BIS-индекса при офтальмохирургических вмешательствах у детей // *Педиатрический вестник Южного Урала*. 2018. № 2. С. 37–41.

endoscopic sinus surgery. *European Archives of Otorhinolaryngology*. 2012;269(1):165–169. DOI: 10.1007/s00405-011-1702-z

4. Vaicblat SN. Mestnoe obezbolivanie pri operatsiyakh na litse, chelyustyakh i zubakh. Kiev: Gosudarstvennoe meditsinskoe izdatel'stvo USSR; 1962. 469 p. (In Russ.)
5. Borodulin VG. Our experience of maxillary nerve and sphenopalatine ganglion blockade via the palatal route. *Russian Otorhinolaryngology*. 2014;(1(68)):12–14. (In Russ.)

6. Borodulin VG, Filimonov SF. The blockade of sphenopalatine ganglion through the palatal approach in the present-day rhinological practice. *Bulletin of Otorhinolaryngology*. 2016;81(4):38–41. (In Russ.) DOI: 10.17116/otorino201681438-41
7. Blotskii AA, Pluzhnikov MS, Karpishchenko SA. Klinicheskaya anatomiya lor-organov: metodicheskoe posobie dlya studentov, vrachei-internov, klinicheskikh ordinatorov, vrachei-otorinolaringologov. Saint Peterburg: Eskulap; 2007. P. 25–28. (In Russ.)
8. Piskunov GZ. Normal and pathological physiology of the nose and paranasal sinuses. *Russian Rhinology*. 2017;(25(3)):51–57. (In Russ.) DOI: 10.17116/rosrino201725351-57
9. Coronado GC, Suazo GI, Cantin LM, Zavando MD. Relationship between pterygopalatine fossa volume and cephalic and upper facial indexes. *Int J Morphol*. 2008;26(2):393–396. DOI: 10.4067/S0717-95022008000200023
10. Korobova LS, Lazarev VV, Balashova LM. Anesteziologicheskoe obespechenie operativnykh vmeshatel'stv v oftal'mokhirurgii u detei. Prakticheskie rekomendatsii. Proceeding of the XVII Congress of All-Russian public organization "Federation of anesthesiologists and reanimatologists". St. Petersburg Public Organization "Man and his Health". 2020. P. 48–49. (In Russ.)
11. Patent RU 2597155/ 10.09.2016. Knyazkov VB. Method of conduction anesthesia for intranasal surgical correction. Available from: https://yandex.ru/patents/doc/RU2597155C2_20160910 (In Russ.)
12. Davydov MI, Axel EM. Statistika zlokachestvennykh novoobrazovaniy v Rossii i stranakh SNG v 2004. *Journal of NN. Blokhin Russian Cancer Research Center RAMS*. 2006;17(3–1):78–101. (In Russ.)
13. Zheludkova OG, Polyakov VG, Rykov MYu, et al. Klinicheskie proyavleniya onkologicheskikh zabolevaniy u detei: prakticheskie rekomendatsii. Polyakov VG, Rykov MYu, eds. Saint Petersburg: Tipografiya Mikhaila Fursova; 2017. P. 26–28. (In Russ.)
14. Yusupov AS. Change of central hemodynamics factors at otorinolaryngological surgeries in children in conditions of the general anesthesia with the use of propofol. *Bulletin of Emergency Medicine*. 2012;4:34–36. (In Russ.)
15. Mashkova TA, Bakulina LS, Chistotinov AV, et al. Differentiated approach to the provision of anesthetic aid for operations in otorhinolaryngology. *Russian Otorhinolaryngology*. 2020;19(5):57–62. (In Russ.) DOI: 10.18692/1810-4800-2020-5-57-62
16. Ovchar TA, Lazarev VV. Anesthetic management of functional endoscopic endonasal rhinosinus surgery in children. *Russian Journal of Anaesthesiology and Reanimatology*. 2020;(1):55–62. (In Russ.) DOI: 10.17116/anaesthesiology202001155
17. Korobova LS, Lazarev VV, Balashova LM. Anesthesia and dynamics of bis-index during ophthalmic surgery of children. *Pediatric Bulletin of the South Ural*. 2018;(2):37–41. (In Russ.)

ОБ АВТОРАХ

***Людмила Сергеевна Коробова**, канд. мед. наук, врач – анестезиолог-реаниматолог; адрес: Россия, 115478, Москва, Каширское шоссе, д. 24; ORCID: <https://orcid.org/0000-0003-3047-412x>; eLibrary SPIN: 6197-8273; e-mail: lydmil@bk.ru

Нуне Вануниевна Матинян, д-р мед. наук, профессор; ORCID: <https://orcid.org/0000-0001-7805-5616>; eLibrary SPIN: 9829-6657; e-mail: n9031990633@yandex.ru

Олег Александрович Меркулов, д-р мед. наук; ORCID: <https://orcid.org/0000-0002-8533-0724>; eLibrary SPIN: 1492-1083; IRID: 396552186; e-mail: 9166718244@mail.ru.

Владимир Алексеевич Королев, канд. мед. наук; ORCID: <https://orcid.org/0000-0003-1079-7589>; eLibrary SPIN: 9953-6402; e-mail: korolev4@yandex.ru

Владимир Викторович Лазарев, д-р мед. наук, профессор; ORCID: <https://orcid.org/0000-0001-8417-3555>; eLibrary SPIN: 4414-0677; e-mail: lazarev_vv@inbox.ru

Татьяна Анисимовна Овчар, врач – анестезиолог-реаниматолог, неонатолог; ORCID: <https://orcid.org/0000-0001-5764-4016>; eLibrary SPIN: 8387-5141; e-mail: Shadum@yandex.ru

Василий Петрович Акимов, врач – анестезиолог-реаниматолог; ORCID: <https://orcid.org/0000-0002-2064-1716>; eLibrary SPIN: 5603-4790; e-mail: akimovvp87@gmail.com

Екатерина Анатольевна Ковалева, врач – анестезиолог-реаниматолог; ORCID: <https://orcid.org/0000-0001-9492-034x>; eLibrary SPIN: 7122-7508; e-mail: me_l_amory@mail.ru

AUTHORS INFO

***Lyudmila S. Korobova**, Cand. Sci. (Med.), Anesthesiologist-Intensivist; address: 24, Kashirskoye highway, Moscow, 115478, Russia; ORCID: <https://orcid.org/0000-0003-3047-412x>; eLibrary SPIN: 6197-8273; e-mail: lydmil@bk.ru

Nune V. Matinyan, Dr. Sci. (Med.), Professor; ORCID: <https://orcid.org/0000-0001-7805-5616>; eLibrary SPIN: 9829-6657; e-mail: n9031990633@yandex.ru

Oleg A. Merkulov, Dr. Sci. (Med.); ORCID: <https://orcid.org/0000-0002-8533-0724>; eLibrary SPIN: 1492-1083; IRID: 396552186; e-mail: 9166718244@mail.ru.

Vladimir A. Korolev, Cand. Sci. (Med.); ORCID: <https://orcid.org/0000-0003-1079-7589>; eLibrary SPIN: 9953-6402; e-mail: korolev4@yandex.ru

Vladimir V. Lazarev, Dr. Sci. (Med.), Professor; ORCID: <https://orcid.org/0000-0001-8417-3555>; eLibrary SPIN: 4414-0677; e-mail: lazarev_vv@inbox.ru

Tatiana A. Ovchar, Anesthesiologist-Intensivist, Neonatologist; ORCID: <https://orcid.org/0000-0001-5764-4016>; eLibrary SPIN: 8387-5141; e-mail: Shadum@yandex.ru

Vasily P. Akimov, Anesthesiologist-Intensivist; ORCID: <https://orcid.org/0000-0002-2064-1716>; eLibrary SPIN: 5603-4790; e-mail: akimovvp87@gmail.com

Ekaterina A. Kovaleva, Anesthesiologist-Intensivist; ORCID: <https://orcid.org/0000-0001-9492-034x>; eLibrary SPIN: 7122-7508; e-mail: me_l_amory@mail.ru

* Автор, ответственный за переписку / Corresponding author