


DOI: <https://doi.org/10.17816/psaic1270>

Научная статья



Модель прогнозирования вывиха контралатерального бедра у пациентов с церебральным параличом и односторонним вывихом бедра: система оценки для принятия решений

Pasin Tangadulrat^{1,2}, Nath Adulkasem¹, Kuntalee Sujanjanasate¹, Jidapa Wongcharoenwatana¹, Thanase Ariyawatkul¹, Perajit Eamsobhana¹, Chatupon Chotigavanichaya¹

¹ Mahidol University, Бангкок, Таиланд;

² Prince of Songkhla University, Сонгкхла, Таиланд

Аннотация

Актуальность. В комплексе проблем, выявляемых у пациентов с церебральным параличом, часто встречается односторонний вывих бедра. Однако вопрос необходимости одновременного превентивного оперативного вмешательства на контралатеральном бедре при центральном параличе по-прежнему вызывает дискуссии.

Цель — определение прогностических факторов развития вывиха контралатерального бедра и разработка системы оценки для принятия решения об оперативном лечении.

Материалы и методы. За период с января 2005 г. по январь 2019 г. проведен обзор пациентов с церебральным параличом и односторонним вывихом бедра. Обнаружено различие показателей до операции в группе пациентов, у которых впоследствии развился вывих контралатерального бедра или у которых контралатеральный тазобедренный сустав остался стабильным. Для разработки модели прогнозирования вывиха контралатерального бедра мы провели многофакторный анализ методом логистической регрессии.

Результаты. Из 30 пациентов, включенных в исследование, вывих контралатерального бедра развился у 7 человек (23,3 %). У этих пациентов наблюдались значимые различия показателей миграционного индекса Реймерса (RMI), ацетабулярного индекса, латерального центрально-краевого угла Виберга и перекоса таза до операции ($p = 0,049, 0,019, 0,030$ и $0,038$ соответственно). В ходе многофакторного анализа с применением логистической регрессии мы обнаружили, что значимыми прогностическими факторами являются RMI >25 % (медиана отношения шансов 36,66, 95 % ДИ 1,13–1185, 50, $p = 0,042$) и возраст <9 лет (медиана отношения шансов 22,55, 95 % ДИ 0,76–665,37, $p = 0,071$). Оба параметра были включены в модель, в результате площадь под ROC-кривой составила 0,84 (95 % ДИ 0,69–0,99). Каждому фактору присваивали 1 балл. У пациентов с баллом 0 смещение головки контралатеральной бедренной кости отсутствовало. Среди 15 пациентов с баллом 1 смещение головки контралатеральной бедренной кости произошло у двух человек (28,6 %). Из 8 пациентов с баллом 2 вывих контралатерального бедра развился у 5 человек (71,4 %).

Выводы. Значимыми прогностическими факторами развития вывиха контралатерального бедра у пациентов с церебральным параличом являются RMI >25 % и возраст <9 лет. Предлагаемая система балльной оценки может помочь хирургам принять решение о проведении превентивного оперативного вмешательства на контралатеральном бедре.

Ключевые слова: ортопедия; церебральный паралич; вывих бедра; метод балльной оценки; дети.

Как цитировать:

Tangadulrat P., Adulkasem N., Sujanjanasate K., Wongcharoenwatana J., Ariyawatkul T., Eamsobhana P., Chotigavanichaya Ch. Модель прогнозирования вывиха контралатерального бедра у пациентов с церебральным параличом и односторонним вывихом бедра: система оценки для принятия решений // Российский вестник детской хирургии, анестезиологии и реаниматологии. 2022. Т. 12, № 3. С. 289–300. DOI: <https://doi.org/10.17816/psaic1270>

DOI: <https://doi.org/10.17816/psaic1270>

Research Article

Prediction Model for Contralateral Hip Dislocation in Cerebral Palsy Patients with Unilateral Hip Dislocation: A Scoring System to Guide Decision Making

Pasin Tangadulrat^{1,2}, Nath Adulkasem¹, Kuntalee Sujanjanasate¹, Jidapa Wongcharoenwatana¹, Thanase Ariyawatkul¹, Perajit Eamsobhana¹, Chatupon Chotigavanichaya¹

¹ Mahidol University, Bangkok, Thailand;

² Prince of Songkhla University, Songkhla, Thailand

Abstract

BACKGROUND: Cerebral palsy (CP) patients commonly present with unilateral hip dislocation. However, the decision for concurrent prophylaxis surgery on the contralateral hip in this condition is still controversial.

AIM: This study aims to explore the prognostic factors for contralateral hip dislocation and develop a scoring system.

MATERIALS AND METHODS: Data on CP patients with unilateral hip dislocation between January 2005 to January 2019 were reviewed. We explored the difference of preoperative parameters between the group in which the contralateral hip is eventually dislocated or remains stable. A multivariable logistic regression analysis was performed to develop a model for predicting contralateral hip dislocation.

RESULTS: Seven of included 30 patients (23.3%) developed contralateral hip dislocation. Pre-operative contralateral hip's Reimer's Migration Index (RMI), Acetabular Index (AI), Lateral Center Edge Angle of Wiberg (CEA), and Pelvic obliquity (PO) were significantly different ($p = 0.049$, 0.019 , 0.030 and 0.038 respectively). The multivariable logistic regression analysis reveals that $RMI > 25\%$ (mOR 36.66, 95% CI 1.13–1185.50, $p = 0.042$) and age < 9 years old (mOR = 22.55, 95% CI 0.76–665.37, $p = 0.071$) are significant predictors. Both parameters were included in the model, which revealed an AuROC of 0.84 (95% CI 0.69–0.99). Each factor was assigned a score of 1. There was no contralateral hip displacement in patients with a score of 0. Two out of 15 patients (28.6%) with a score of one developed contralateral hip displacement. Five out of eight (71.4%) patients with a score of 2 developed contralateral hip dislocation.

CONCLUSIONS. Significant predictors for contralateral hip dislocation in CP patients are RMI $> 25\%$ and age < 9 years old. The proposed scoring system might help guide the surgeon's decision to perform contralateral prophylactic surgery.

Keywords: orthopedics; cerebral palsy; hip dislocation; scoring method; children.

To cite this article:

Tangadulrat P, Adulkasem N, Sujanjanasate K, Wongcharoenwatana J, Ariyawatkul T, Eamsobhana P, Chotigavanichaya Ch. Prediction Model for Contralateral Hip Dislocation in Cerebral Palsy Patients with Unilateral Hip Dislocation: A Scoring System to Guide Decision Making. *Russian Journal of Pediatric Surgery, Anesthesia and Intensive Care*. 2022;12(3):289–300. DOI: <https://doi.org/10.17816/psaic1270>

Received: 21.06.2022

Accepted: 31.08.2022

Published: 30.09.2022

АКТУАЛЬНОСТЬ

Церебральный паралич (ЦП) — термин, объединяющий группу синдромов, которые серьезно влияют преимущественно на двигательную функцию. Он возникает в результате непрогрессирующего повреждения мозга, в то время как нарушение двигательных функций носит прогрессирующий характер. ЦП встречается достаточно часто, заболеваемость составляет 1 на 1000 живорожденных детей [1]. Кроме того, данное состояние часто сопровождается подвывихом и вывихом бедра, особенно у пациентов с более высоким уровнем по системе классификации больших моторных функций (Gross Motor Function Classification System — GMFCS) [2].

Рекомендуемые алгоритмы лечения и наблюдения описаны во многих руководствах [3, 4]. Для предотвращения дальнейшего смещения головки бедренной кости у пациентов с наличием риска вывиха бедра рекомендуется раннее выявление и проведение превентивных хирургических процедур на мягких тканях [5]. При уже имеющемся вывихе бедра общепринятый метод хирургического лечения — деротационно-варизирующая остеотомия (ДВО) проксимального отдела бедренной кости. Реконструктивная операция при вывихе бедра может уменьшить значение миграционного индекса и в долгосрочной перспективе предотвратить деформацию головки бедренной кости [6]. Значение миграционного индекса Реймерса (Reimers migration index — RMI) до операции считается одним из значимых факторов, позволяющих прогнозировать результат лечения [7]. Более того, комбинация ДВО с остеотомией таза может обеспечить более широкие возможности для устранения болевого синдрома и достижения стабильности сустава, даже если оперативное лечение проводится после закрытия Y-образного хряща [8, 9].

При естественном развитии вывиха контралатерального бедра частота прогрессирования варьирует от минимального значения 4 % до 74 % [1, 10]. Прогрессированию патологии контралатерального тазобедренного сустава способствует несколько факторов. К ним относятся изменение угла наклона таза, более высокий RMI контралатерального бедра, возраст ребенка (чем младше, тем выше риск), более высокое значение ацетабулярного индекса (АИ) и неспособность ходить [11–15]. Таким образом, однозначной тактики лечения при поражении контралатерального тазобедренного сустава по-прежнему не существует.

Цель исследования заключается в изучении прогностических факторов развития вывиха контралатерального бедра и разработке модели прогнозирования. Эта модель поможет хирургу принять решение о проведении одновременной ДВО контралатерального бедра.

МЕТОДЫ ИССЛЕДОВАНИЯ

Дизайн исследования

Ретроспективное исследование, утвержденное экспертным советом организации, с участием всех пациентов, у которых были выявлены ЦП с односторонним вывихом бедра за 14-летний период с января 2005 г. по январь 2019 г.

Критерии соответствия

Релевантные данные получали из медицинских карт, а также в результате оценки рентгенограмм. Регистрировали демографические данные, включая возраст, рост и массу тела на момент выявления вывиха. Помимо этого, отмечали вид вывиха по топографической классификации и уровень поражения по системе GMFCS до оперативного лечения.

Рентгенологические параметры, а именно RMI, АИ, центрально-краевой угол (CEA), шеечно-диафизарный угол и перекос таза (ПТ) определяли как до оперативного лечения, так и на каждом визите после операции. RMI измеряли классическим методом, описанным Реймерсом [16]. При расчете АИ и CEA в качестве ориентира использовали латеральный край сурсила (наиболее нагружаемой склерозированной поверхности крыши вертлужной впадины) [17]. ПТ оценивали по методу О'Брайена [18], и положительное значение показывало, что на стороне вывиха бедро выше, чем на контралатеральной стороне.

Протокол лечения

В течение этих 14 лет с нами активно работали четыре детских травматолога-ортопеда. Пациентам с односторонним вывихом бедра предлагалось провести оперативное вправление вывиха. Односторонний вывих бедра у пациента определяли при RMI >40 % одного бедра и RMI ≤40 % контралатерального бедра. Если пациенты и их родители были согласны с планом лечения, детям проводили ДВО в сочетании с остеотомией таза или без нее. Однако некоторые из них отказались от оперативного лечения. Решение о проведении сопутствующей остеотомии таза (по Пембертону или Дега) принимаются каждым хирургом на основании оценки степени дисплазии вертлужной впадины. Во всех случаях в рамках той же операции на контралатеральном бедре выполняли тенотомию приводящих мышц бедра. После оперативного лечения пациентам накладывали кокситную гипсовую повязку сроком на шесть недель в положении отведения бедра. Рентгенографию проводили через две недели, через три месяца и затем ежегодно до достижения скелетной зрелости (определяется как 5-я стадия теста Риссера при оценке рентгенограмм).

Оценка результатов

При наличии вывиха бедра при первом обследовании пациента состояние обозначали как «вывих бедра».

Противоположное бедро определяли как «контралатеральное бедро». Вывих бедра определяется уже при RMI >40 %, так как, если значение RMI >40 % и пациенту не проводится оперативное лечение, в большинстве случаев смещение бедра прогрессирует [10]. Пациентов делили на две группы. Группу пациентов, у которых впоследствии развился вывих контралатерального бедра, обозначили как «группа с вывихом бедра». Оставшихся пациентов определяли как «группа без вывиха бедра». В этих двух группах сравнивали каждый показатель до операции.

Статистический анализ

Тип распределения данных изучали с помощью гистограмм и критерия Шапиро – Уилка. Непрерывные данные с нормальным распределением представляли в виде среднего значения \pm стандартное отклонение, при их сравнительном анализе использовался критерий Стьюдента для независимых групп. Для описания непрерывных переменных, которые не подчинялись закону нормального распределения, применяли медиану и интерквартильный размах. Затем переменные проверяли по критерию Манна – Уитни. Категориальные данные представляли в виде численных и процентных значений и проверяли по точному критерию Фишера. Статистическую значимость устанавливали как $p < 0,05$. Все статистические анализы проводили с использованием пакета статистических программ STATA 16 (компания StataCorp, LLC, Колледж-Стейшен, штат Техас, США). Для выявления прогностических факторов среди таких параметров, как возраст, степень тяжести заболевания и рентгенологические показатели, проводили многофакторный логистический регрессионный анализ. Впоследствии была разработана модель прогнозирования с помощью алгоритма пошагового обратного исключения и включены только переменные со статистически значимой прогнозирующей способностью. Дискриминационные характеристики модели описаны с помощью площади под ROC-кривой (AuROC). Калибровку модели проводили с помощью статистического анализа с критерием согласия Хосмера – Лемешева. Для внутренней валидации разработанной модели использовали процедуру генерации повторных выборок методом бутстреп с 200 выборками. Проведен ретроспективный анализ мощности с использованием программы G*Power (версия 3.1, Университет имени Генриха Гейне, Дюссельдорф, Германия).

Для практического удобства разработанную модель представили в виде балльной прогнозирующей шкалы. Сначала взвешенные баллы получали на основании коэффициента уравнения регрессии (β) каждого прогностического фактора. Затем оценку в виде общего балла разделяли на три группы (низкого, умеренного и высокого риска), чтобы помочь врачам принять решения о проведении превентивных хирургических процедур на контралатеральном бедре.

РЕЗУЛЬТАТЫ

Всего в это исследование включили 30 пациентов с ЦП и изначальным односторонним вывихом бедра. Демографические данные пациентов, полученные на первом визите, представлены в табл. 1. Из 30 пациентов последующий вывих контралатерального бедра развился у семи пациентов (23,3 %).

На первом визите регистрировали статистически значимое различие демографических показателей между группами пациентов с вывихом и без вывиха бедра. Значения массы тела и роста были значимо меньшими в группе с наличием вывиха ($p = 0,050$ и $p = 0,006$ соответственно). Средний возраст в обеих группах значимо не отличался ($p = 0,213$). Значимого различия по топографической классификации ($p = 0,386$) и по системе GMFCS ($p = 0,936$) между двумя группами не наблюдали. Доля пациентов, которым провели ДВО, между двумя группами так же значимо не отличалась ($p = 0,64$).

Значимое различие между двумя группами отмечали среди показателей, оцениваемых до операции и свидетельствующих о дисплазии тазобедренного сустава на контралатеральной стороне, а именно RMI, AI и СЕА (табл. 1). Значение RMI на контралатеральной стороне было более высоким в группе с вывихом бедра ($30,2 \pm 7,1$ %, диапазон 15,4–36,3 % по сравнению с $23,5 \pm 7,8$ %, диапазон 13,0–38,0 %, $p = 0,049$), значение AI в этой группе также было более высоким ($p = 0,019$). Значение СЕА контралатерального бедра было ниже в группе с вывихом бедра ($p = 0,030$). На стороне с вывихом бедра статистическое различие значений RMI ($p = 0,893$), AI ($p = 0,603$) и СЕА ($p = 0,673$) отсутствовало. Значения шеечно-диафизарного угла как на стороне вывиха, так и на контралатеральной стороне, между двумя группами не отличались ($p = 0,885$). Степень перекоса таза до операции была значимо меньше ($p = 0,038$) в группе пациентов, у которых впоследствии развился вывих контралатерального бедра.

ДВО проводили у 21 пациента (70,0 %). У этих пациентов также выполняли тенотомию приводящих мышц бедра контралатеральной стороны. Из 21 пациента вывих бедра впоследствии развился у четверых (19,0 %). Частота вывиха контралатерального бедра среди пациентов, которым провели ДВО, была немного ниже, чем у пациентов, которым не проводили данную операцию (19,0 % по сравнению с 33,3 %, $p = 0,640$). У оставшихся 17 человек с отсутствием вывиха на контралатеральной стороне значение RMI после оперативного лечения немного уменьшилось ($20,76 \pm 6,14$ % до $18,47 \pm 7,58$ %). Однако эти различия не являются статистически значимыми.

В группе пациентов с вывихом бедра среднее значение перекоса таза на последнем визите последующего наблюдения составило $-1,86 \pm 6,20^\circ$ по сравнению с группой без вывиха бедра, где среднее значение перекоса таза составило $8,00 \pm 9,64^\circ$. Это различие считается статистически значимым ($p = 0,017$). Степень коррекции перекоса

Таблица 1. Демографические данные пациентов с центральным параличом, распределенные по статусу наличия вывиха контралатерального бедра**Table 1.** Demographic data of cerebral palsy patients categorized by the presence of contralateral hip dislocation

Показатель	Вывих контралатерального бедра (n = 7, 23,3 %)		Отсутствие вывиха контралатерального бедра (n = 23, 76,7 %)		p
	среднее значение	±SD	среднее значение	±SD	
Клинические характеристики					
Возраст, мес.	76,4	63,4	105,7	50,2	0,213
Пол, n, %					
мужской	4	57,1	12	52,2	1,000
женский	3	42,9	11	47,8	
Масса тела, кг	13,9	3,6	23,4	11,7	0,050
Рост, см	109,0	1,4	125,4	18,5	0,006
Топографическая классификация, n, %					
Спастическая диплегия	2	28,6	11	47,8	0,386
Спастическая квадриплегия	5	71,4	10	43,5	
Спастическая гемиплегия	0	0,0	2	8,7	
Классификация по GMFCS, n, %					
II уровень по GMFCS	0	0,0	1	4,4	0,936
III уровень по GMFCS	2	28,6	7	30,4	
IV уровень по GMFCS	3	42,9	10	43,5	
V уровень по GMFCS	2	28,6	5	21,7	
Пациенты, которым провели ДВО бедренной кости	4	57,1	17	73,9	0,640
Рентгенологические параметры					
Нестабильность бедра					
RMI, %	63,4	26,5	64,8	22,0	0,893
AI, град	31,3	8,0	29,7	6,7	0,603
CEA, град	-17,1	38,0	-12,4	21,7	0,673
шеечно-диафизарный угол, град	157,7	5,4	154,4	8,4	0,337
Контралатеральное бедро					
RMI, %	30,2	7,1	23,5	7,8	0,049
AI, град	27,8	8,6	20,3	6,5	0,019
CEA, град	9,7	11,8	20,5	10,7	0,030
шеечно-диафизарный угол, град	155,9	8,3	155,4	8,0	0,885
Перекокс таза, град	1,7	3,5	6,6	5,5	0,038
Наличие изменения угла наклона таза, n, %	3	42,9	5	21,7	0,345

Примечание. GMFCS — система классификации больших моторных функций; ДВО — деротационно-варизирующая остеотомия; RMI — миграционный индекс Реймерса; AI — ацетабулярный индекс; CEA — латеральный центрально-краевой угол Виберга

Note. GMFCS, Gross Motor Function Classification System; VDRO, Varus Derotation Osteotomy; RMI, Reimer's Migration Index; AI, Acetabular Index; CEA, Lateral Center Edge Angle of Wiberg; NSA, Femoral Neck Shaft Angle.

таза ($p = 0,259$) и наличие изменения угла наклона таза ($p = 0,345$) между группами значимо не отличались.

Среднее время последующего наблюдения составило $36,92 \pm 23,82$ мес. (диапазон 12,12–103,49 мес.). Среднее время после первого визита до развития вывиха контралатерального бедра составило $16,95 \pm 8,13$ мес. (диапазон 7,82–29,44 мес.). Последующее наблюдение до достижения скелетной зрелости осуществляли за 14 пациентами (46,7 %) из 30. Из этих 14 человек вывих контралатерального бедра развился у троих (21,4 %). После анализа данных пациентов, у которых завершили последующее наблюдение, в двух группах отмечали статистически различие

значений RMI ($34,0 \pm 3,6$ % по сравнению с $20,6 \pm 6,4$ %, $p = 0,005$) и AI ($24,0 \pm 9,1^\circ$ по сравнению с $16,0 \pm 4,2^\circ$, $p = 0,041$) соответственно в группе с вывихом бедра и в группе без вывиха бедра.

В ходе последующего наблюдения у пяти пациентов изменился уровень по GMFCS. Из семи пациентов с начальным V уровнем по GMFCS у двух человек (28,5 %) состояние улучшилось до IV уровня. Из 13 пациентов с начальным IV уровнем по GMFCS у трех человек (23,1 %) состояние улучшилось до III уровня. Ухудшение уровня по GMFCS в этом исследовании не произошло ни у одного пациента.

Таблица 2. Одномерная и полная модель многомерной логистической регрессии для прогнозирования вывиха контралатерального бедра у детей с церебральным параличом

Table 2. Univariable and full model multivariable logistic regression for predicting contralateral hip dislocation in cerebral palsy children

Характеристика	Однофакторный анализ			Многофакторный анализ				
	Нескорр. ОШ	95 % ДИ	<i>p</i>	МОШ	95 % ДИ	<i>p</i>		
Возраст <9 лет	5,66	0,68	63,33	0,105	22,55	0,76	665,37	0,071
Неходячие пациенты*	1,33	0,21	8,49	0,761	0,51	0,02	10,88	0,669
RMI > 25°	11,25	1,15	110,46	0,038	36,66	1,13	1185,50	0,042
AI > 25°	2,13	0,36	12,38	0,402	0,49	0,03	7,98	0,614
CEA < 25°	4,62	0,48	44,76	0,187	0,46	0,02	13,71	0,657

*IV и V уровни по системе классификации больших моторных функций (GMFCS).

Примечание. МОШ — медиана отношения шансов; RMI — миграционный индекс Реймерса; AI — ацетабулярный индекс; CEA — латеральный центрально-краевой угол Виберга.

Таблица 3. Многомерная логистическая регрессия для прогнозирования вывиха контралатерального бедра у детей с центральным параличом после обратного исключения предварительно выбранных прогнозирующих факторов с трансформированными коэффициентами и присвоенным баллом

Table 3. Multivariable logistic regression for predicting contralateral hip dislocation in cerebral palsy children after backward elimination of preselected predictors with transformed coefficients and assigned score

Характеристика	Многофакторный анализ			Балл	
	коэффициент β	95 % ДИ	<i>p</i>	трансформированный коэффициент β	присвоенный балл
Возраст <9 лет	2,27	-0,22–4,75	0,074	1,00	1
RMI > 25°	2,73	0,29–5,17	0,029	1,20	1

Примечание. RMI — миграционный индекс Реймерса.

В однофакторном логистическом регрессионном анализе RMI >25 % считался статистически значимым прогностическим фактором (медиана отношения шансов [МОШ] 22,55, 95 % доверительный интервал [ДИ] 1,15–110,46, $p = 0,038$), который оставался значимым также в многофакторном анализе в модели логистической регрессии (МОШ 36,66, 95 % ДИ 1,13–1185,50, $p = 0,042$). Вторым значимым прогностическим фактором, который выявили в ходе многофакторного логистического регрессионного

анализа, был возраст <9 лет (МОШ = 22,55, 95 % ДИ 0,76–665,37, $p = 0,071$) (табл. 2).

Проводили пошаговое обратное исключение всех выбранных факторов, затем в окончательную модель включали все значимые показатели из многофакторного логистического регрессионного анализа. Проводили преобразование коэффициентов, каждому фактору присваивали соответствующий балл (табл. 3). Кривая рабочей характеристики приемника (ROC) отражает значение AuROC 0,84, 95 % ДИ 0,69–0,99 (рис. 1). При внутренней валидации уменьшение влияния вариации выборки (shrinkage factor) составило 0,80. В результате калибровки с помощью критерия Хосмера – Лемешова значение p составило 0,755, что означает хорошую калибровку. Ретроспективный анализ мощности проводили по следующим параметрам: вероятность отрицания нулевой гипотезы (H_0) у пациентов с высоким риском равна 0,36, предположенное значение уровня α — 0,05, объем выборки — 30, коэффициент псевдо $R_2 = 0,29$, также определяли величину эффекта (вероятность явлений). В результате расчетная мощность при окончательном моделировании составила 0,62.

Баллы распределяли согласно риску смещения головки контралатеральной бедренной кости. Разработанная система оценки включала группу с низким риском (0 баллов), группу со средним риском (1 балл) и группу с высоким

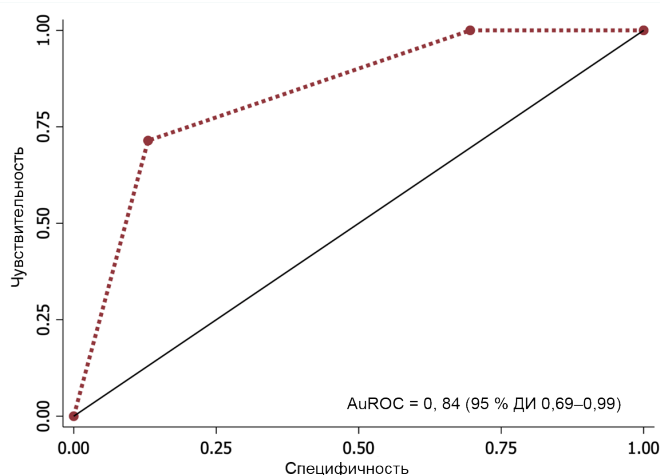


Рис. 1. ROC-кривая окончательной модели

Fig. 1. ROC curve of the final model

Таблица 4. Распределение вывиха контралатерального бедра по категориям умеренного и высокого риска

Table 4. Distribution of contralateral hip dislocation into moderate and high risk categories

Категории риска	Балл	Вывих бедра, n (%)	Стабильность бедра, n (%)	Чувствитель- ность	95 % ДИ	Специфич- ность	95 % ДИ
Низкий риск	0	0	7 (30,4)	100,0	59,0–100,0	0,0	0,0–0,2
Умеренный риск	1	2 (28,6)	13 (56,5)	100,0	59,0–100,0	30,4	13,2–52,9
Высокий риск	2	5 (71,4)	3 (13,0)	71,4	29,0–96,3	87,0	66,4–97,2
Общий балл (среднее ± SE)		1,7 ± 0,2	0,8 ± 0,1			Значение <i>p</i>	0,003

риском (2 балла). У пациентов с баллом 0 (0/7 пациентов) смещение головки контралатеральной бедренной кости отсутствовало. У двух из 15 пациентов (28,6 %) с баллом 1 развился вывих контралатерального бедра. Что касается пациентов с баллом 2, то вывих контралатерального бедра развился у пяти из восьми пациентов — 71,4 % (табл. 4).

ОБСУЖДЕНИЕ

Частота вывиха контралатерального бедра в нашем исследовании составила 23 % (7/30 пациентов). Частота развития вывиха контралатерального бедра в серии других обзоров варьировала от 4 до 75 % [4, 6, 7]. Такая высокая вариабельность возникла, вероятнее всего, из-за гетерогенности характеристик пациентов и различном пороговом значении RMI, при котором возникает вывих. На вариабельность также могли сказаться различные виды хирургических вмешательств, включающие релиз только мягких тканей, ДВО, ацетабулярную остеотомию или комбинированную процедуру.

Главный вывод этого исследования заключается в том, что риск развития вывиха контралатерального тазобедренного сустава в значительной степени связан с врожденной нестабильностью и дисплазией этого сустава. Этот вывод подтверждается значимым различием показателей RMI, AI и SEA контралатеральной стороны между группами с наличием и отсутствием вывиха бедра. Более высокие значения этих показателей в группе с вывихом бедра свидетельствуют о последующем прогрессировании патологии контралатерального бедра. Тем не менее следует обратить внимание на тот факт, что при изначально более высокой степени покрытия головки бедренной кости состояние сустава навряд ли достигнет пороговой точки развития вывиха. K.J. Noonan и соавт. [7] обнаружили, что RMI контралатерального бедра пациентов, которым требовалось оперативное вмешательство, изначально составлял 32 % по сравнению с RMI 17 % контралатерального бедра пациентов, которым операция не требовалась ($p = 0,001$). L.C. Abdo и соавт. [4] выявили, что среди девяти пациентов с односторонним вывихом бедра и RMI < 30 % и AI < 25° контралатерального бедра в ближайшем послеоперационном периоде подвывих развился только у одного пациента.

Тяжесть двигательных нарушений при ЦП связана с прогрессирующим ухудшением состояния тазобедренного сустава. В систематическом обзоре В. Pruszczynski и соавт. [19] проследили линейную взаимосвязь между увеличением уровня GMFCS и риском смещения головки бедренной кости. Однако в нашем исследовании нам не удалось продемонстрировать эту взаимосвязь. Даже несмотря на то, что среди пациентов с последующим развитием вывиха контралатерального бедра доля неходячих пациентов была немного больше (71,4 и 66 %, $p > 0,05$), различие между группами не являлось статистически значимым. Причина может заключаться в небольшом количестве ходячих пациентов в этой когорте, что может быть недостаточным для статистического различия.

В качестве прогнозирующих факторов также представляют интерес показатели, связанные с тазовым балансом. F. Canavese и соавт. [12] выявили, что изменение угла наклона таза после операции коррелирует с последующим смещением головки контралатеральной бедренной кости. Hägglund и соавт. [10] обнаружили тесную связь между более высокой стороной при ПТ и стороной с наибольшим RMI. Мы посчитали, что оперативное лечение вывиха бедра могло скорректировать биомеханику и функцию приводящих мышц, изменяющих угол наклона таза и вызывающих относительное приведение контралатерального бедра и последующее прогрессирование вывиха. Это мнение основано на данных о более низком значении ПТ до операции в группе с вывихом контралатерального бедра и об изменении значения ПТ на отрицательное во время периода последующего наблюдения. Несмотря на то что степень изменения угла наклона таза в группе с вывихом бедра выше (43 % по сравнению с 21 %), она не обладает статистической значимостью. Количество пациентов в этой когорте может быть слишком небольшим для доказательства статистически значимого различия.

Ранее считалось, что хирургическое вмешательство при одностороннем вывихе бедра негативно влияет на состояние контралатерального бедра [6]. Однако результаты недавних исследований, к которым относится, в том числе, и наше исследование, доказали, что хирургическое вмешательство не единственный прогностический фактор вывиха контралатерального бедра. J.E. Gordon и соавт. [20] выявили, что из 48 пациентов с односторонним вывихом бедра, которым провели ДВО, подвывих

контралатерального бедра развился только у одного пациента (4,2 %). Однако низкую частоту вывиха контралатерального бедра в их исследовании можно объяснить более высокой долей ходячих пациентов (41,7 %).

В ходе многофакторного анализа с применением модели логистической регрессии выявлено два значимых прогностических фактора вывиха контралатерального бедра: возраст <9 лет и изначальное значение RMI >25 %. С. Carr и соавт. [13] провели исследование, по результатам которого они сделали вывод, что более ранний возраст ребенка на момент выявления одностороннего вывиха бедра связан с прогрессирующим ухудшением состояния контралатерального бедра. Авторы обнаружили более значимое уменьшение степени покрытия головки бедренной кости у пациентов младше 9 лет (12,5 % по сравнению с 0,2 %, $p < 0,05$). Чем младше возраст ребенка, тем больше времени ему требуется для роста костей. При центральном параличе по мере роста кости в длину мышцы остаются укороченными и спастичными, что приводит к прогрессирующему подвывиху контралатерального бедра. Несмотря на то что всем пациентам в нашей когорте провели двусторонний релиз приводящих мышц бедра или в виде отдельной операции, или в рамках многоуровневых одномоментных ортопедических вмешательств, эти операции не смогли полностью предотвратить прогрессирование патологии контралатерального бедра.

В последнее время нарастает интерес к проведению у пациентов с ЦП двусторонних хирургических вмешательств на тазобедренных суставах преимущественно при двустороннем вывихе бедра. Однако единого мнения о необходимости проведения одновременного хирургического вмешательства на контралатеральном тазобедренном суставе при одностороннем вывихе бедра по-прежнему не существует. M.S. Park и соавт. [21] провели анализ решений, в котором они отдают предпочтение сопутствующему превентивному вмешательству на контралатеральном тазобедренном суставе, если частота прогрессирования патологии контралатерального сустава ≥ 27 %. Двусторонняя реконструкция тазобедренного сустава у пациентов с двусторонним вывихом бедра обеспечивала удовлетворительное уменьшение болевого синдрома, увеличение объема движения в тазобедренных суставах и улучшение значений рентгенологических показателей [22]. Более того, одномоментное хирургическое вмешательство на втором тазобедренном суставе снижало частоту осложнений, внеплановых повторных госпитализаций и повторных операций по сравнению с поэтапным оперативным вмешательством [23]. В исследовании K.H. Sung и соавт. [24] превентивную ДВО на втором суставе проводили у 80 пациентов. Согласно результатам исследования, после оперативного вмешательства нарушения стабильности контралатерального бедра не возникало. Однако в случае смещения контралатерального бедра во время операции существует риск

развития послеоперационного подвывиха. N. Kamisan и соавт. [25] провели ретроспективное сравнение двусторонней и односторонней реконструкции бедра у пациентов с ЦП и односторонним подвывихом. По результатам исследования, при двустороннем оперативном лечении наблюдали меньшее значение ПТ после операции (5,6 и 2,1, $p = 0,001$) и более высокий процент улучшения функций, включая способность сидеть, стоять и ходить. Считается, что значение ПТ коррелирует с интенсивностью боли и постуральным балансом [26], но другие результаты, сообщаемые пациентами, помогут подтвердить его клиническую значимость.

В этих исследованиях показано, что двустороннее оперативное вмешательство на тазобедренных суставах при одностороннем вывихе бедра может оказаться полезным. Тем не менее у многих пациентов состояние контралатерального бедра не ухудшалось, и одновременное хирургическое вмешательство на втором суставе могло быть избыточным. Согласно многим сообщениям, одностороннее оперативное лечение также приводило к благоприятному исходу [7, 27–31]. Однако в серии наших обзоров сообщали о среднем значении перекоса таза после операции $3,9^\circ$. Значение ПТ 5° считается пороговым уровнем наступления неблагоприятного исхода [25, 32]. Если значение не выступает за рамки этого предела, для некоторых категорий пациентов одностороннее вмешательство может считаться достаточным.

В нашем исследовании присутствуют некоторые недостатки. Во-первых, в нем принимало участие относительно небольшое количество пациентов вследствие существующей в здравоохранении Таиланда системы направления пациентов для получения узкоспециализированной помощи. Многие пациенты, участвующие в нашем исследовании, получили направление на оперативное лечение в нашу клиническую больницу при университете. Некоторых пациентов пришлось исключить из исследования, так как они выбрали послеоперационное наблюдение в больнице по месту жительства.

Во-вторых, последующее наблюдение за пациентами в этом исследовании было неоднородным. Среднее время последующего наблюдения составило около трех лет. В свою очередь, время до развития вывиха контралатерального бедра, по сообщениям, составляло около 2–5 лет [11, 12, 15]. Поэтому частота развития вывиха может быть заниженной. Однако наблюдение до достижения скелетной зрелости проводили практически за половиной участников, и в анализе подгрупп этих пациентов выявлена схожая частота вывиха контралатерального бедра.

В-третьих, несмотря на высокий показатель AuROC в разработанной модели прогнозирования, мощность ретроспективного исследования 0,62 означает, что для моделирования, возможно, требуется больше участников. Для подтверждения этих результатов необходима внешняя валидация модели и проведение проспективного исследования с участием большего числа пациентов. Тем

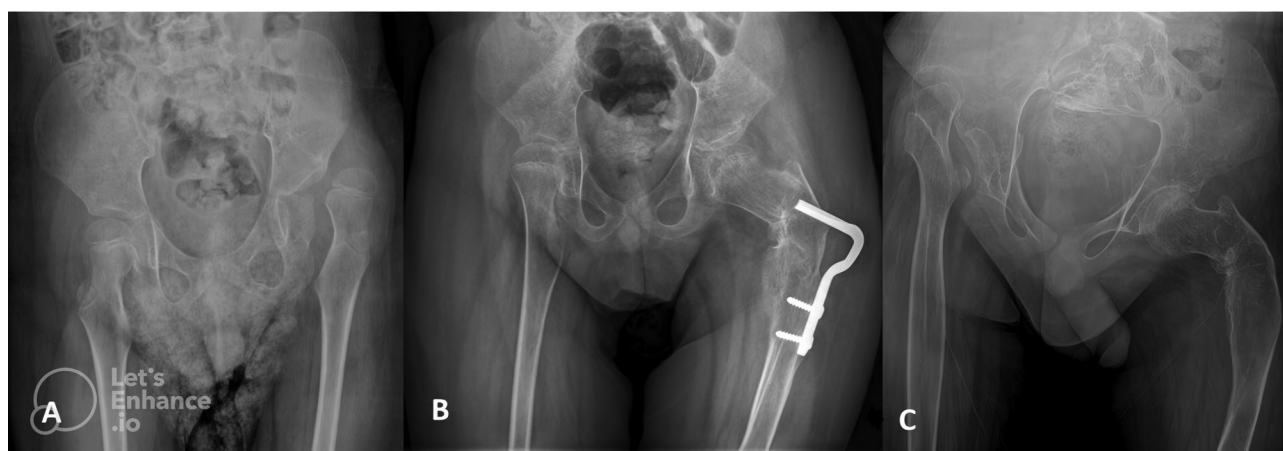

Рис. 2. Рентгенограммы пациента 6 лет с церебральным параличом: *a* — односторонний вывих левого бедра. Миграционный индекс Реймера правого бедра составляет 18 %; *b* — деротационно-варизирующую остеотомию проводили на левом бедре; *c* — через 2 года после операции развился вывих правого бедра

Fig. 2. X-rays of patient 6 year-old with cerebral palsy: *a* — with a unilateral left hip dislocation; *b* — the right hip's Reimer's Migration Index is 18%. Varus derotation osteotomy was performed on the left hip; *c* — two years after the operation, the right hip is dislocated

не менее разработанная нами система оценки может использоваться для выдачи рекомендаций пациентам в отношении риска вывиха контралатерального бедра.

У пациентов с низким риском с баллом 0 (возраст старше 9 лет и RMI < 25 %) прогрессирование патологии контралатерального бедра с развитием вывиха менее вероятно. Пациентам с баллом 1 следует давать рекомендации согласно умеренному риску вывиха контралатерального бедра. Следует обсуждать риски и преимущества одновременной с превентивной ДВО и поощрять пациента к совместному принятию решений. Для своевременного выявления ухудшения состояния контралатерального бедра после оперативного лечения необходимо проводить регулярное клиническое и рентгенологическое обследование (рис. 2). В заключение следует сказать, что родителям пациентов в возрасте младше 9 лет с RMI > 25 % следует давать рекомендации согласно высокому риску

вывиха контралатерального бедра, также возможно рассмотреть вопрос о проведении двусторонней ДВО (рис. 3).

ВЫВОДЫ

Различие показателей RMI, AI, SEA и ПТ до операции свидетельствует, что они могут быть значимыми прогностическими факторами развития вывиха контралатерального бедра. Однако при многофакторном анализе с применением модели логистической регрессии прогностическими факторами считались только RMI > 25 % и возраст < 9 лет. Предлагаемая система балльной оценки может помочь хирургам принять решение о проведении превентивного оперативного вмешательства на контралатеральном бедре.

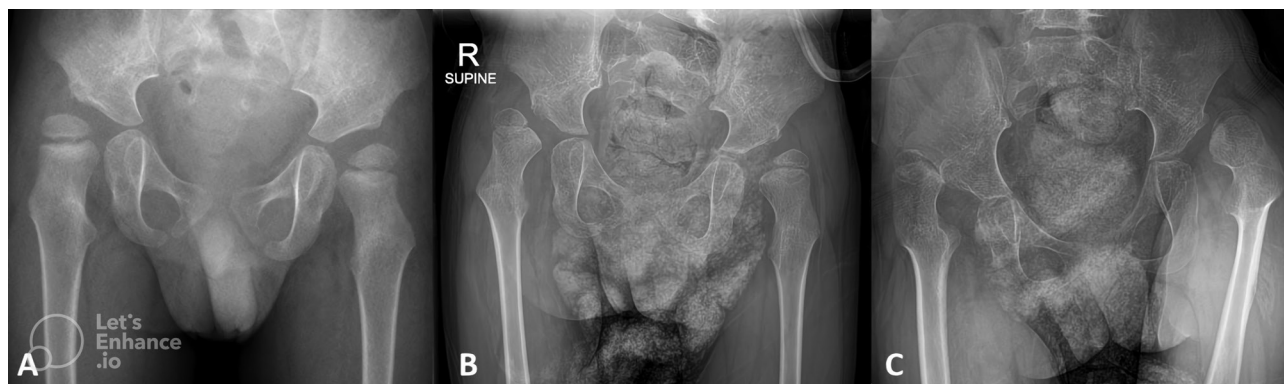

Рис. 3. Рентгенограммы пациента 3 лет с церебральным параличом: *a* — вывих правого бедра. Миграционный индекс Реймера левого бедра составляет 36 %; *b* — была запланирована деротационно-варизирующая остеотомия, но родители ребенка отказались; *c* — последующее прогрессирование вывиха обоих бедер

Fig. 3. X-rays of patient 3 year-old with cerebral palsy: *a* — with right hip dislocation. Left hip's Reimer's Migration Index is 36%; *b* — varus derotation osteotomy was planned, but the parent denied surgery; *c* — both hips eventually progressed

ДОПОЛНИТЕЛЬНАЯ ИНФОРМАЦИЯ

Благодарности. Авторы выражают благодарность госпоже Сучиптон Чанчу за ее вклад в проведение анализа данных.

Вклад авторов. Все авторы внесли существенный вклад в разработку концепции, проведение исследования и подготовку статьи, прочли и одобрили финальную версию перед публикацией. Вклад каждого автора: Pasin Tangadulrat — дизайн исследования, составление черновика рукописи, получение и интерпретация данных; Nath Adulkasem, Jidapa Wongcharoenwatana — анализ, интерпретация данных и существенная правка; Kuntalee Sukanjanasate — дизайн исследования, составление черновика рукописи и интерпретация данных; Thanase Ariyawatkul — интерпретация данных и существенная правка; Perajit Eamsobhana, Chatupon Chotigavanichaya — дизайн исследования, составление черновика рукописи и существенная правка.

Источник финансирования. Авторы заявляют об отсутствии внешнего финансирования при проведении исследования.

Конфликт интересов. Авторы декларируют отсутствие явных и потенциальных конфликтов интересов, связанных с публикацией настоящей статьи.

Этический комитет. Все процедуры, проводившиеся в исследованиях с участием людей, соответствовали этическим стандартам исследовательского комитета учреждения и/или национального исследовательского комитета, а также принципам Хельсинкской декларации 1964 г. и ее более поздним поправкам или аналогичным этическим стандартам. Этический комитет университета Mahidol одобрил проведение этого исследования.

Статья переведена в Агентстве медицинского перевода MED. Solution, переводчик С. Педченко.

ADDITIONAL INFORMATION

Acknowledgment. The authors thank Miss Suchitphon Chanchoo for her contribution to data analysis.

Author contribution. Thereby, all authors made a substantial contribution to the conception of the work, acquisition, analysis, interpretation of data for the work, drafting and revising the work, final approval of the version to be published and agree to be accountable for all aspects of the work. Pasin Tangadulrat — study design, manuscript drafting, data acquisition, and interpretation; Nath Adulkasem — data analysis, interpretation and critical revision; Kuntalee Sukanjanasate — study design, manuscript drafting, and interpretation; Jidapa Wongcharoenwatana — data analysis, interpretation and critical revision; Thanase Ariyawatkul — data interpretation and critical revision; Perajit Eamsobhana, Chatupon Chotigavanichaya — study design, manuscript drafting, and critical revision.

Funding source. This study was not supported by any external sources of funding.

Ethical approval. All procedures performed in studies involving human participants were in accordance with the ethical standards of the institutional and/or national research committee and with the 1964 Helsinki declaration and its later amendments or comparable ethical standards. The ethics committee for our hospital approved the study.

Competing interests. The authors declare that they have no competing interests.

СПИСОК ЛИТЕРАТУРЫ

- Shrader M.W., Wimberly L., Thompson R. Hip surveillance in children with cerebral palsy // *J Am Acad Orthop Surg*. 2019. Vol. 27, No. 20. P. 760–768. DOI: 10.5435/jaaos-d-18-00184
- Hägglund G., Lauge-Pedersen H., Wagner P. Characteristics of children with hip displacement in cerebral palsy // *BMC Musculoskeletal Disord*. 2007. Vol. 8. P. 101. DOI: 10.1186/1471-2474-8-101
- Gibson N., Wynter M., Thomason P., et al. Australian hip surveillance guidelines at 10 years: New evidence and implementation // *J Pediatr Rehabil Med*. 2022. Vol. 15, No. 1. P. 31–37. DOI: 10.3233/prm-220017
- Wynter M., Gibson N., Willoughby K.L., et al. Australian hip surveillance guidelines for children with cerebral palsy: 5-year review // *Dev Med Child Neurol*. 2015. Vol. 57, No. 9. P. 808–820. DOI: 10.1111/dmcn.12754
- Shore B.J., Graham H.K. Management of moderate to severe hip displacement in nonambulatory children with cerebral palsy // *JBJS Rev*. 2017. Vol. 5, No. 12. P. e4. DOI: 10.2106/jbjs.Rvw.17.00027
- Ma N., Tischhauser P., Camathias C., et al. Long-term evolution of the hip and proximal femur after hip reconstruction in non-ambulatory children with cerebral palsy: A retrospective radiographic review // *Children (Basel)*. 2022. Vol. 9, No. 2. P. 164. DOI: 10.3390/children9020164
- Rutz E., Vavken P., Camathias C., et al. Long-term results and outcome predictors in one-stage hip reconstruction in children with cerebral palsy // *J Bone Joint Surg Am*. 2015. Vol. 97, No. 6. P. 500–506. DOI: 10.2106/jbjs.N.00676
- Axt M.W., Wadley D.L. The unstable hip in children with cerebral palsy: does an acetabuloplasty add midterm stability? // *J Child Orthop*. 2021. Vol. 15, No. 6. P. 564–570. DOI: 10.1302/1863-2548.15.210154
- Schlemmer T., Brunner R., Speth B., et al. Hip reconstruction in closed triradiate cartilage: long-term outcomes in patients with cerebral palsy // *Arch Orthop Trauma Surg*. 2021. DOI: 10.1007/s00402-021-03970-5
- Hägglund G., Lauge-Pedersen H., Persson M. Radiographic threshold values for hip screening in cerebral palsy // *J Child Orthop*. 2007. Vol. 1, No. 1. P. 43–47. DOI: 10.1007/s11832-007-0012-x
- Abdo J.C., Forlin E. Hip dislocation in cerebral palsy: evolution of the contralateral side after reconstructive surgery // *Rev Bras Ortop*. 2016. Vol. 51, No. 3. P. 329–332. DOI: 10.1016/j.rboe.2015.07.012
- Canavese F., Emara K., Sembrano J.N., et al. Varus derotation osteotomy for the treatment of hip subluxation and dislocation in GMFCS level III to V patients with unilateral hip involvement. Follow-up at skeletal maturity // *J Pediatr Orthop*. 2010. Vol. 30, No. 4. P. 357–364. DOI: 10.1097/BPO.0b013e3181d8fbc1
- Carr C., Gage J.R. The fate of the nonoperated hip in cerebral palsy // *J Pediatr Orthop*. 1987. Vol. 7, No. 3. P. 262–267. DOI: 10.1097/01241398-198705000-00004

14. Noonan K.J., Walker T.L., Kayes K.J., Feinberg J. Effect of surgery on the nontreated hip in severe cerebral palsy // *J Pediatr Orthop*. 2000. Vol. 20, No. 6. P. 771–775. DOI: 10.1097/00004694-200011000-00014
15. Shukla P.Y., Mann S., Braun S.V., et al. Unilateral hip reconstruction in children with cerebral palsy: predictors for failure // *J Pediatr Orthop*. 2013. Vol. 33, No. 2. P. 175–181. DOI: 10.1097/BPO.0b013e31827d0b73
16. Reimers J. The stability of the hip in children. A radiological study of the results of muscle surgery in cerebral palsy // *Acta Orthop Scand Suppl*. 1980. Vol. 184. P. 1–100. DOI: 10.3109/ort.1980.51.suppl-184.01
17. Agus H., Biçimoglu A., Omeroglu H., Tümer Y. How should the acetabular angle of Sharp be measured on a pelvic radiograph? // *J Pediatr Orthop*. 2002. Vol. 22, No. 2. P. 228–231.
18. Shrader M.W., Andrisevic E.M., Belthur M.V., et al. Inter- and intraobserver reliability of pelvic obliquity measurement methods in patients with cerebral palsy // *Spine Deformity*. 2018. Vol. 6, No. 3. P. 257–262. DOI: 10.1016/j.jspd.2017.10.001
19. Pruszczynski B., Sees J., Miller F. Risk factors for hip displacement in children with cerebral palsy: systematic review // *J Pediatr Orthop*. 2016. Vol. 36, No. 8. P. 829–833. DOI: 10.1097/bpo.0000000000000577
20. Gordon J.E., Parry S.A., Capelli A.M., Schoenecker P.L. The effect of unilateral varus rotational osteotomy with or without pelvic osteotomy on the contralateral hip in patients with perinatal static encephalopathy // *J Pediatr Orthop*. 1998. Vol. 18, No. 6. P. 734–737.
21. Park M.S., Chung C.Y., Kwon D.G., et al. Prophylactic femoral varization osteotomy for contralateral stable hips in non-ambulant individuals with cerebral palsy undergoing hip surgery: decision analysis // *Dev Med Child Neurol*. 2012. Vol. 54, No. 3. P. 231–239. DOI: 10.1111/j.1469-8749.2011.04172.x
22. Barakat M.J., While T., Pyman J., et al. Bilateral hip reconstruction in severe whole-body cerebral palsy: ten-year follow-up results // *J Bone Joint Surg Br*. 2007. Vol. 89, No. 10. P. 1363–1368. DOI: 10.1302/0301-620x.89b10.18446
23. Louer C.R., Nunez J., Bomar J.D., et al. Comparison of staged versus same-day bilateral hip surgery in nonambulatory children with cerebral palsy // *J Pediatr Orthop*. 2020. Vol. 40, No. 10. P. 608–614. DOI: 10.1097/bpo.0000000000001595
24. Sung K.H., Kwon S.S., Chung C.Y., et al. Fate of stable hips after prophylactic femoral varization osteotomy in patients with cerebral palsy // *BMC Musculoskelet Disord*. 2018. Vol. 19, No. 1. P. 130. DOI: 10.1186/s12891-018-2049-z
25. Kamisan N., Thamkunanon V. Outcome of bilateral hip reconstruction in unilateral hip subluxation in cerebral palsy: Comparison to unilateral hip reconstruction // *J Orthop*. 2020. Vol. 20. P. 367–373. DOI: 10.1016/j.jor.2020.06.017
26. Porter D., Michael S., Kirkwood C. Patterns of postural deformity in non-ambulant people with cerebral palsy: what is the relationship between the direction of scoliosis, direction of pelvic obliquity, direction of windswept hip deformity and side of hip dislocation? // *Clin Rehabil*. 2007. Vol. 21, No. 12. P. 1087–1096. DOI: 10.1177/0269215507080121
27. Kim H.T., Jang J.H., Ahn J.M., et al. Early results of one-stage correction for hip instability in cerebral palsy // *Clin Orthop Surg*. 2012. Vol. 4, No. 2. P. 139–148. DOI: 10.4055/cios.2012.4.2.139
28. DiFazio R., Shore B., Vessey J.A., et al. Effect of hip reconstructive surgery on health-related quality of life of non-ambulatory children with cerebral palsy // *J Bone Joint Surg Am*. 2016. Vol. 98, No. 14. P. 1190–1198. DOI: 10.2106/jbjs.15.01063
29. Cobanoglu M., Cullu E., Omurlu I. The effect of hip reconstruction on gross motor function levels in children with cerebral palsy // *Acta Orthop Traumatol Turc*. 2018. Vol. 52, No. 1. P. 44–48. DOI: 10.1016/j.aott.2017.11.001
30. Terjesen T. Femoral and pelvic osteotomies for severe hip displacement in nonambulatory children with cerebral palsy: a prospective population-based study of 31 patients with 7 years' follow-up // *Acta Orthop*. 2019. Vol. 90, No. 6. P. 614–621. DOI: 10.1080/17453674.2019.1675928
31. Iwase D., Fukushima K., Kusumoto Y., et al. Femoral varus derotational osteotomy without pelvic osteotomy in nonambulatory children with cerebral palsy: Minimum 5 years follow-up // *Medicine (Baltimore)*. 2022. Vol. 101, No. 3. P. e28604. DOI: 10.1097/md.00000000000028604
32. Patel J., Shapiro F. Simultaneous progression patterns of scoliosis, pelvic obliquity, and hip subluxation/dislocation in non-ambulatory neuromuscular patients: an approach to deformity documentation // *J Child Orthop*. 2015. Vol. 9, No. 5. P. 345–356. DOI: 10.1007/s11832-015-0683-7

REFERENCES

1. Shrader MW, Wimberly L, Thompson R. Hip surveillance in children with cerebral palsy. *J Am Acad Orthop Surg*. 2019;27(20):760–768. DOI: 10.5435/jaaos-d-18-00184
2. Häggglund G, Lauge-Pedersen H, Wagner P. Characteristics of children with hip displacement in cerebral palsy. *BMC Musculoskelet Disord*. 2007;8:101. DOI: 10.1186/1471-2474-8-101
3. Gibson N, Wynter M, Thomason P, et al. Australian hip surveillance guidelines at 10 years: New evidence and implementation. *J Pediatr Rehabil Med*. 2022;15(1):31–37. DOI: 10.3233/prm-220017
4. Wynter M, Gibson N, Willoughby KL, et al. Australian hip surveillance guidelines for children with cerebral palsy: 5-year review. *Dev Med Child Neurol*. 2015;57(9):808–820. DOI: 10.1111/dmcn.12754
5. Shore BJ, Graham HK. Management of moderate to severe hip displacement in nonambulatory children with cerebral palsy. *JBJS Rev*. 2017;5(12):e4. DOI: 10.2106/jbjs.Rvw.17.00027
6. Ma N, Tischhauser P, Camathias C, et al. Long-term evolution of the hip and proximal femur after hip reconstruction in non-ambulatory children with cerebral palsy: A retrospective radiographic review. *Children (Basel)*. 2022;9(2):164. DOI: 10.3390/children9020164
7. Rutz E, Vavken P, Camathias C, et al. Long-term results and outcome predictors in one-stage hip reconstruction in children with cerebral palsy. *J Bone Joint Surg Am*. 2015;97(6):500–506. DOI: 10.2106/jbjs.N.00676
8. Axt MW, Wadley DL. The unstable hip in children with cerebral palsy: does an acetabuloplasty add midterm stability? *J Child Orthop*. 2021;15(6):564–570. DOI: 10.3302/1863-2548.15.210154
9. Schlemmer T, Brunner R, Speth B, et al. Hip reconstruction in closed triradiate cartilage: long-term outcomes in patients with cerebral palsy. *Arch Orthop Trauma Surg*. 2021. DOI: 10.1007/s00402-021-03970-5
10. Häggglund G, Lauge-Pedersen H, Persson M. Radiographic threshold values for hip screening in cerebral palsy. *J Child Orthop*. 2007;1(1):43–47. DOI: 10.1007/s11832-007-0012-x
11. Abdo JC, Forlin E. Hip dislocation in cerebral palsy: evolution of the contralateral side after reconstructive surgery. *Rev Bras Ortop*. 2016;51(3):329–332. DOI: 10.1016/j.rboe.2015.07.012

12. Canavese F, Emara K, Sembrano JN, et al. Varus derotation osteotomy for the treatment of hip subluxation and dislocation in GMFCS level III to V patients with unilateral hip involvement. Follow-up at skeletal maturity. *J Pediatr Orthop.* 2010;30(4):357–364. DOI: 10.1097/BPO.0b013e3181d8fbc1
13. Carr C, Gage JR. The fate of the nonoperated hip in cerebral palsy. *J Pediatr Orthop.* 1987;7(3):262–267. DOI: 10.1097/01241398-198705000-00004
14. Noonan KJ, Walker TL, Kayes KJ, Feinberg J. Effect of surgery on the nontreated hip in severe cerebral palsy. *J Pediatr Orthop.* 2000;20(6):771–775. DOI: 10.1097/00004694-200011000-00014
15. Shukla PY, Mann S, Braun SV, et al. Unilateral hip reconstruction in children with cerebral palsy: predictors for failure. *J Pediatr Orthop.* 2013;33(2):175–181. DOI: 10.1097/BPO.0b013e31827d0b73
16. Reimers J. The stability of the hip in children. A radiological study of the results of muscle surgery in cerebral palsy. *Acta Orthop Scand Suppl.* 1980;184:1–100. DOI: 10.3109/ort.1980.51.suppl-184.01
17. Agus H, Biçimoglu A, Omeroglu H, Tümer Y. How should the acetabular angle of Sharp be measured on a pelvic radiograph? *J Pediatr Orthop.* 2002;22(2):228–231.
18. Shrader MW, Andrisevic EM, Belthur MV, et al. Inter- and intraobserver reliability of pelvic obliquity measurement methods in patients with cerebral palsy. *Spine Deformity.* 2018;6(3):257–262. DOI: 10.1016/j.jspd.2017.10.001
19. Pruszczynski B, Sees J, Miller F. Risk factors for hip displacement in children with cerebral palsy: systematic review. *J Pediatr Orthop.* 2016;36(8):829–833. DOI: 10.1097/bpo.0000000000000577
20. Gordon JE, Parry SA, Capelli AM, Schoenecker PL. The effect of unilateral varus rotational osteotomy with or without pelvic osteotomy on the contralateral hip in patients with perinatal static encephalopathy. *J Pediatr Orthop.* 1998;18(6):734–737.
21. Park MS, Chung CY, Kwon DG, et al. Prophylactic femoral varization osteotomy for contralateral stable hips in non-ambulant individuals with cerebral palsy undergoing hip surgery: decision analysis. *Dev Med Child Neurol.* 2012;54(3):231–239. DOI: 10.1111/j.1469-8749.2011.04172.x
22. Barakat MJ, While T, Pyman J, et al. Bilateral hip reconstruction in severe whole-body cerebral palsy: ten-year follow-up results. *J Bone Joint Surg Br.* 2007;89(10):1363–1368. DOI: 10.1302/0301-620x.89b10.18446
23. Louer CR, Nunez J, Bomar JD, et al. Comparison of staged versus same-day bilateral hip surgery in nonambulatory children with cerebral palsy. *J Pediatr Orthop.* 2020;40(10):608–614. DOI: 10.1097/bpo.0000000000001595
24. Sung KH, Kwon SS, Chung CY, et al. Fate of stable hips after prophylactic femoral varization osteotomy in patients with cerebral palsy. *BMC Musculoskelet Disord.* 2018;19(1):130. DOI: 10.1186/s12891-018-2049-z
25. Kamisan N, Thamkunanon V. Outcome of bilateral hip reconstruction in unilateral hip subluxation in cerebral palsy: Comparison to unilateral hip reconstruction. *J Orthop.* 2020;20:367–373. DOI: 10.1016/j.jor.2020.06.017
26. Porter D, Michael S, Kirkwood C. Patterns of postural deformity in non-ambulant people with cerebral palsy: what is the relationship between the direction of scoliosis, direction of pelvic obliquity, direction of windswept hip deformity and side of hip dislocation? *Clin Rehabil.* 2007;21(12):1087–1096. DOI: 10.1177/0269215507080121
27. Kim HT, Jang JH, Ahn JM, et al. Early results of one-stage correction for hip instability in cerebral palsy. *Clin Orthop Surg.* 2012;4(2):139–148. DOI: 10.4055/cios.2012.4.2.139
28. DiFazio R, Shore B, Vessey JA, et al. Effect of hip reconstructive surgery on health-related quality of life of non-ambulatory children with cerebral palsy. *J Bone Joint Surg Am.* 2016;98(14):1190–1198. DOI: 10.2106/jbjs.15.01063
29. Cobanoglu M, Cullu E, Omurlu I. The effect of hip reconstruction on gross motor function levels in children with cerebral palsy. *Acta Orthop Traumatol Turc.* 2018;52(1):44–48. DOI: 10.1016/j.aott.2017.11.001
30. Terjesen T. Femoral and pelvic osteotomies for severe hip displacement in nonambulatory children with cerebral palsy: a prospective population-based study of 31 patients with 7 years' follow-up. *Acta Orthop.* 2019;90(6):614–621. DOI: 10.1080/17453674.2019.1675928
31. Iwase D, Fukushima K, Kusumoto Y, et al. Femoral varus derotational osteotomy without pelvic osteotomy in nonambulatory children with cerebral palsy: Minimum 5 years follow-up. *Medicine (Baltimore).* 2022;101(3):e28604. DOI: 10.1097/md.00000000000028604
32. Patel J, Shapiro F. Simultaneous progression patterns of scoliosis, pelvic obliquity, and hip subluxation/dislocation in non-ambulatory neuromuscular patients: an approach to deformity documentation. *J Child Orthop.* 2015;9(5):345–356. DOI: 10.1007/s11832-015-0683-7

ОБ АВТОРАХ

Pasin Tangadulrat, доктор медицины; ORCID: 0000-0003-0346-7135; e-mail: P.tangadulrat@gmail.com

Nath Adulkasem, доктор медицины; ORCID: 0000-0001-5663-1889; e-mail: Adukasem.n@gmail.com

Kuntalee Suganjanasate, доктор медицины; ORCID: 0000-0002-0929-651X; e-mail: kuntalee1212@gmail.com

Jidapa Wongcharoenwatana, доктор медицины; ORCID: 0000-0001-8986-7943; e-mail: jidapa.wongcha@gmail.com

Thanase Ariyawatkul, доктор медицины; доцент кафедры ортопедии; ORCID: 0000-0001-6009-1838; e-mail: thanaseortho@gmail.com

Perajit Eamsobhana, доктор медицины; адъюнкт-профессор; ORCID: 0000-0002-2634-1175; e-mail: peerajite@gmail.com

***Chatupon Chotigavanichaya**, доктор медицины; адъюнкт-профессор; адрес: 2 Prannok Road, Bangkoknoi, Bangkok, TH 10700; ORCID: 0000-0002-1209-744X; e-mail: chatuponc@gmail.com

AUTHORS INFO

Pasin Tangadulrat, MD; ORCID: 0000-0003-0346-7135; e-mail: P.tangadulrat@gmail.com

Nath Adulkasem, MD; ORCID: 0000-0001-5663-1889; e-mail: Adukasem.n@gmail.com

Kuntalee Suganjanasate, MD; ORCID: 0000-0002-0929-651X; e-mail: kuntalee1212@gmail.com

Jidapa Wongcharoenwatana, MD; ORCID: 0000-0001-8986-7943; e-mail: jidapa.wongcha@gmail.com

Thanase Ariyawatkul, MD, Assistant Professor, Department of Orthopedics surgery; ORCID: 0000-0001-6009-1838; e-mail: thanaseortho@gmail.com

Perajit Eamsobhana, MD, Associated Professor; ORCID: 0000-0002-2634-1175; e-mail: peerajite@gmail.com

***Chatupon Chotigavanichaya**, MD, Associated Professor; address: 2 Prannok Road, Bangkoknoi, Bangkok, TH 10700; ORCID: 0000-0002-1209-744X; e-mail: chatuponc@gmail.com